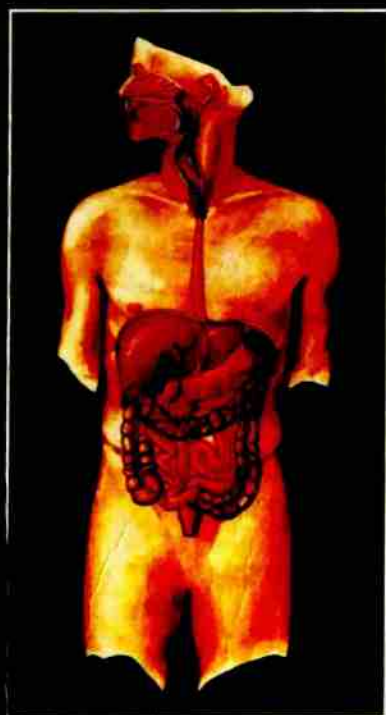

TRƯỜNG ĐẠI HỌC Y HÀ NỘI
BỘ MÔN GIẢI PHẪU

GIẢI PHẪU

NGƯỜI

(SÁCH DÙNG CHO SINH VIÊN HỆ BÁC SĨ ĐA KHOA)



NHÀ XUẤT BẢN Y HỌC

TRƯỜNG ĐẠI HỌC Y HÀ NỘI
BỘ MÔN GIẢI PHẪU

GIẢI PHẪU NGƯỜI

(DÙNG CHO SINH VIÊN HỆ BÁC SĨ ĐA KHOA)

NHÀ XUẤT BẢN Y HỌC
HÀ NỘI - 2006

ĐỒNG CHỦ BIÊN:

PGS.TS. Hoàng Văn Cúc

TS. Nguyễn Văn Huy

BAN BIÊN SOẠN:

PGS.TS. Hoàng Văn Cúc

TS. Nguyễn Văn Huy

TS. Ngô Xuân Khoa

BSCCKII. Nguyễn Trần Quýnh

BSCCKII. Nguyễn Xuân Thuỳ

ThS. Trần Sinh Vương

THƯ KÝ BIÊN SOẠN:

Chu Văn Tuệ Bình

Nguyễn Đức Nghĩa

LỜI NÓI ĐẦU

Cuốn sách giải phẫu này là tài liệu dạy/học giải phẫu chính thức được dùng cho sinh viên theo học *Chương trình Đào tạo Bác sĩ Đa khoa* mà Bộ Giáo dục và Đào tạo ban hành năm 2001, trong đó chương trình môn giải phẫu có hai học phần được bố trí học vào năm thứ nhất, bao gồm 5 đơn vị học trình lí thuyết (75 tiết) và 3 đơn vị học trình thực hành (45 tiết). Trong khuôn khổ thời gian mà chương trình mới quy định, các mục tiêu lí thuyết của môn học, và cũng là mục tiêu của cuốn sách này, đã được xác định là: (1) *Mô tả được những nét cơ bản về vị trí, hình thể, liên quan và cấu tạo của các bộ phận/cơ quan/hệ cơ quan của cơ thể người* và (2) *Nêu lên được những liên hệ về chức năng và lâm sàng thích hợp*. Trong các mục tiêu trên, mục tiêu 1 là mục tiêu cơ bản và hầu hết dung lượng của sách dành cho mục tiêu này. Các liên hệ chức năng và lâm sàng (mục tiêu 2) được lồng ghép trong các mô tả giải phẫu khi thích hợp hoặc được trình bày sau phần mô tả giải phẫu của các cấu trúc cơ thể. Phần lớn các liên hệ chức năng và lâm sàng được trình bày trong một tài liệu bổ trợ đi kèm theo cuốn sách này, cuốn *Giải phẫu lâm sàng*, một tài liệu tham khảo được Vụ Khoa học và Đào tạo chấp nhận từ năm 1997.

Là sách của một chuyên ngành thuộc nhóm ngành hình thái y học, sách giải phẫu người là loại sách nặng về mô tả dựa trên các hình vẽ và một hệ thống thuật ngữ chuyên ngành. Một cuốn sách giải phẫu hay phải là một cuốn sách có kĩ năng mô tả tốt bằng thuật ngữ chính xác và được minh hoạ bằng các hình ảnh thích hợp. Rõ ràng là việc đáp ứng được tốt các yêu cầu này không phải dễ dàng vì: (i) hiện chưa có một hệ thống thuật ngữ giải phẫu tiếng Việt thống nhất trên toàn quốc, và (ii) nếu muốn các cấu trúc giải phẫu được mô tả rõ ràng và dễ hiểu, chúng cần được mô tả kĩ ở mức độ nhất định và được minh hoạ bằng nhiều hình ảnh, mà như thế thì cần tới một số lượng trang sách vượt quá mức cho phép. Thực tế cho thấy, khi học giải phẫu bằng bất cứ giáo trình nào người đọc đều cần đến sự hỗ trợ của các atlas giải phẫu và các tài liệu giải phẫu khác có liên quan. Để đảm bảo tính cập nhật, chúng tôi sử dụng hệ thống thuật ngữ giải phẫu quốc tế vừa được thông qua tại Sao Paolo năm 1998 và nhiều mô tả trong các sách giải phẫu tiếng Việt trước đây đã được chỉnh sửa cho phù hợp với hệ thống thuật ngữ mới. Đồng thời với việc biên soạn cuốn sách này, chúng tôi đã chọn, biên dịch và xuất bản một cuốn *Atlas Giải phẫu Người* và sẽ cho ra mắt cuốn *Thuật ngữ Giải phẫu Anh Việt* dựa trên thuật ngữ giải phẫu quốc tế. Hai cuốn sách này, cùng với cuốn *Giải phẫu lâm sàng*, sẽ được coi là tài liệu bổ trợ chính thức. Trong cấu trúc cuốn sách này: phần I là các bài lý thuyết, phần II là các bài thị giáo xương, phần III là bộ câu hỏi trắc nghiệm.

Bạn đọc thân mến, do thời gian có hạn mà sách lại cần được hoàn thành sớm để kịp phục vụ, cuốn sách chắc chắn sẽ có nhiều thiết sót. Tập thể tác giả mong nhận được các ý kiến đóng góp của bạn đọc.

Hà Nội, ngày 30 tháng 4 năm 2005

THAY MẶT BAN BIÊN SOẠN

TS. Nguyễn Văn Huy

BẢNG VIẾT TẮT

T/k	Thần kinh
Đ/m	Động mạch
T/m	Tĩnh mạch
D/c	Dây chằng
Xg	Xương
ĐS	Đốt sống
C	Cổ
N	Ngực
TL	Thắt lưng
Cg	Cùng

MỤC LỤC

Nhập môn giải phẫu học	<i>Nguyễn Văn Huy</i>	7
Phần I. CÁC BÀI LÝ THUYẾT		12
Bài 1. Đại cương về hệ xương – khớp	<i>Nguyễn Văn Huy</i>	12
Bài 2. Đại cương về hệ cơ - cơ và mạc của đầu	<i>Nguyễn Văn Huy</i>	22
Bài 3. Cơ-mạc của cổ và thân	<i>Nguyễn Văn Huy</i>	33
Bài 4A. Thành ngực - bụng và ống bẹn	<i>Nguyễn Văn Huy</i>	48
Bài 4B. Đáy chậu	<i>Nguyễn Văn Huy</i>	58
Bài 5. Cơ của các vùng nách và cánh tay	<i>Nguyễn Văn Huy</i>	65
Bài 6. Cơ của các vùng cẳng tay và bàn tay	<i>Nguyễn Văn Huy</i>	73
Bài 7. Cơ của các vùng hông và đùi	<i>Nguyễn Văn Huy</i>	81
Bài 8. Cơ của các vùng cẳng chân và bàn chân	<i>Nguyễn Văn Huy</i>	88
Bài 9. Động mạch dưới đòn và các động mạch cảnh	<i>Nguyễn Trần Quýnh</i>	97
Bài 10. Tĩnh mạch và thần kinh của đầu – cổ	<i>Nguyễn Văn Huy</i>	104
Bài 11. Mạch máu của các chi	<i>Nguyễn Trần Quýnh</i>	113
Bài 12. Thần kinh của chi trên	<i>Nguyễn Văn Huy</i>	133
Bài 13. Thần kinh của chi dưới	<i>Nguyễn Văn Huy</i>	142
Bài 14. Mắt và thần kinh thị giác	<i>Nguyễn Văn Huy</i>	152
Bài 15. Tai và thần kinh tiền đình-ốc tai	<i>Nguyễn Văn Huy</i>	161
Bài 16. Mũi và thần kinh khứu giác, hầu	<i>Nguyễn Xuân Thuỳ</i>	172
Bài 17. Thanh quản, khí quản và các tuyến có liên quan	<i>Nguyễn Văn Huy</i> <i>Nguyễn Xuân Thuỳ</i>	178
Bài 18. Phế quản chính, cuống phổi và phổi	<i>Nguyễn Văn Huy</i> <i>Nguyễn Xuân Thuỳ</i>	187
Bài 19. Đại cương hệ tuần hoàn, các mạch chủ, tĩnh mạch cửa, hệ tĩnh mạch đơn và tỳ	<i>Nguyễn Trần Quýnh</i>	198
Bài 20. Tim và hệ bạch huyết	<i>Nguyễn Trần Quýnh</i>	210
Bài 21. Miệng và thực quản	<i>Ngô Xuân Khoa</i>	222
Bài 22. Trung thất, ổ bụng và phúc mạc	<i>Nguyễn Văn Huy</i>	231
Bài 23. Dạ dày, ruột non và tụy	<i>Nguyễn Văn Huy</i>	244
Bài 24. Gan, đường mật ngoài gan và cuống gan	<i>Nguyễn Văn Huy</i>	253

Bài 25. Ruột già	<i>Ngô Xuân Khoa</i>	262
Bài 26. Mạch và thần kinh của các cơ quan tiêu hoá trong bụng		269
	<i>Nguyễn Văn Huy</i>	
Bài 27. Thận và niệu quản	<i>Trần Sinh Vương</i>	281
Bài 28. Bàng quang, niệu đạo và hệ sinh dục nam:	<i>Nguyễn Văn Huy</i>	291
	<i>Trần Sinh Vương</i>	
Bài 29. Hệ sinh dục nữ	<i>Trần Sinh Vương</i>	304
Bài 30. Đại cương về hệ thần kinh. Các màng não - tuỷ	<i>Hoàng Văn Cúc</i>	313
Bài 31. Tuỷ sống	<i>Hoàng Văn Cúc</i>	322
Bài 32. Thân não và tiểu não	<i>Hoàng Văn Cúc</i>	327
Bài 33. Các thần kinh sọ	<i>Nguyễn Văn Huy</i>	336
Bài 34. Gian não. Các não thất IV và III	<i>Hoàng Văn Cúc</i>	350
Bài 35. Đại não	<i>Nguyễn Văn Huy</i>	355
Bài 36. Hệ thần kinh tự chủ	<i>Nguyễn Văn Huy</i>	362
Bài 37. Các đường dẫn truyền thần kinh	<i>Nguyễn Văn Huy</i>	374
Bài 38. Hệ nội tiết	<i>Ngô Văn Đãng</i>	383
	<i>Nguyễn Văn Huy</i>	
Phần II. CÁC BÀI THỊ GIÁO XƯƠNG		388
Bài 39. Các xương và khớp của đầu	<i>Nguyễn Văn Huy</i>	388
Bài 40. Các xương và khớp của thân	<i>Nguyễn Văn Huy</i>	401
	<i>Vũ Bá Anh</i>	
Bài 41. Các xương và khớp của chi trên	<i>Nguyễn Văn Huy</i>	413
	<i>Vũ Bá Anh</i>	
Bài 42. Các xương và khớp của chi dưới	<i>Nguyễn Văn Huy</i>	426
	<i>Vũ Bá Anh</i>	
Phần III. BỘ CÂU HỎI TRẮC NGHIỆM	<i>Nguyễn Văn Huy</i>	444

NHẬP MÔN GIẢI PHẪU HỌC

MỤC TIÊU

Trình bày được đối tượng và các phương pháp nghiên cứu của môn giải phẫu học người, vị trí của môn học này trong y học, tư thế và các mặt phẳng giải phẫu, các danh từ giải phẫu.

1. GIỚI THIỆU MÔN GIẢI PHẪU HỌC NGƯỜI

1.1. Định nghĩa và lịch sử môn giải phẫu học người

Giải phẫu học người (human anatomy) là ngành khoa học nghiên cứu cấu trúc cơ thể con người. Tùy thuộc vào phương tiện quan sát, giải phẫu học được chia thành hai phân môn: *giải phẫu đại thể* (gross anatomy hay macroscopic anatomy) nghiên cứu các cấu trúc có thể quan sát bằng mắt thường và *giải phẫu vi thể* (microscopic anatomy hay histology) nghiên cứu các cấu trúc nhỏ chỉ có thể nhìn thấy qua kính hiển vi. Cuốn sách này chủ yếu trình bày những mô tả giải phẫu đại thể. Ở các trường đại học y của Việt Nam, giải phẫu vi thể hay *mô học* là một bộ môn riêng tách rời với giải phẫu đại thể.

Việc nghiên cứu giải phẫu học được bắt đầu từ thời Ai Cập cổ đại. Về sau (ở giữa thế kỉ thứ IV trước công nguyên), Hyppocrates, "Người Cha của Y học", đã dạy giải phẫu ở Hy Lạp. Ông đã viết một số sách giải phẫu và ở một trong những cuốn sách đó ông cho rằng "Khoa học y học bắt đầu bằng việc nghiên cứu cấu tạo cơ thể con người". Aristotle, một nhà y học nổi tiếng khác của Hy Lạp (384-322 trước công nguyên), là người sáng lập của môn *giải phẫu học so sánh*. Ông cũng có nhiều đóng góp mới, đặc biệt về *giải phẫu phát triển* hay *phôi thai học*. Người ta cho rằng ông là người đầu tiên sử dụng từ "anatomy", một từ Hy Lạp có nghĩa là "chia tách ra" hay "phẫu tích". Từ "*phẫu tích* - dissection" bắt nguồn từ tiếng Latin có nghĩa là "cắt rời thành từng mảnh". Từ này lúc đầu đồng nghĩa với từ *giải phẫu* (anatomy) nhưng ngày nay nó là từ được dùng để chỉ một kĩ thuật để bộc lộ và quan sát các cấu trúc có thể nhìn thấy được (giải phẫu đại thể), trong khi đó từ *giải phẫu* chỉ một chuyên ngành hay lĩnh vực nghiên cứu khoa học mà những kĩ thuật được sử dụng để nghiên cứu bao gồm không chỉ phẫu tích mà cả những kĩ thuật khác, chẳng hạn như kĩ thuật chụp X - quang.

1.2. Các phương tiện và phương thức mô tả giải phẫu

Ngoài phẫu tích, ta còn có thể quan sát được các cấu trúc của cơ thể (nhất là hệ xương - khớp, các khoang cơ thể và các cơ quan khác) trên phim chụp tia X. Cách nghiên cứu các cấu trúc cơ thể dựa trên kĩ thuật chụp tia X được gọi là *giải phẫu X-quang* (radiological anatomy). Giải phẫu X-quang là một phần quan trọng của giải phẫu đại thể và là cơ sở giải phẫu của chuyên ngành X-quang. Chỉ khi nào hiểu được sự bình thường của các cấu trúc trên phim chụp X-quang ta mới có thể nhận ra được

Bài 25. Ruột già	<i>Ngô Xuân Khoa</i>	262
Bài 26. Mạch và thần kinh của các cơ quan tiêu hoá trong bụng		269
	<i>Nguyễn Văn Huy</i>	
Bài 27. Thận và niệu quản	<i>Trần Sinh Vương</i>	281
Bài 28. Bàng quang, niệu đạo và hệ sinh dục nam:	<i>Nguyễn Văn Huy</i>	291
	<i>Trần Sinh Vương</i>	
Bài 29. Hệ sinh dục nữ	<i>Trần Sinh Vương</i>	304
Bài 30. Đại cương về hệ thần kinh. Các màng não - tuỷ	<i>Hoàng Văn Cúc</i>	313
Bài 31. Tuỷ sống	<i>Hoàng Văn Cúc</i>	322
Bài 32. Thân não và tiểu não	<i>Hoàng Văn Cúc</i>	327
Bài 33. Các thần kinh sọ	<i>Nguyễn Văn Huy</i>	336
Bài 34. Gian não. Các não thất IV và III	<i>Hoàng Văn Cúc</i>	350
Bài 35. Đại não	<i>Nguyễn Văn Huy</i>	355
Bài 36. Hệ thần kinh tự chủ	<i>Nguyễn Văn Huy</i>	362
Bài 37. Các đường dẫn truyền thần kinh	<i>Nguyễn Văn Huy</i>	374
Bài 38. Hệ nội tiết	<i>Ngô Văn Đăng</i>	383
	<i>Nguyễn Văn Huy</i>	
Phần II. CÁC BÀI THỊ GIÁO XƯƠNG		388
Bài 39. Các xương và khớp của đầu	<i>Nguyễn Văn Huy</i>	388
Bài 40. Các xương và khớp của thân	<i>Nguyễn Văn Huy</i>	401
	<i>Vũ Bá Anh</i>	
Bài 41. Các xương và khớp của chi trên	<i>Nguyễn Văn Huy</i>	413
	<i>Vũ Bá Anh</i>	
Bài 42. Các xương và khớp của chi dưới	<i>Nguyễn Văn Huy</i>	426
	<i>Vũ Bá Anh</i>	
Phần III. BỘ CÂU HỎI TRẮC NGHIỆM	<i>Nguyễn Văn Huy</i>	444

NHẬP MÔN GIẢI PHẪU HỌC

MỤC TIÊU

Trình bày được đối tượng và các phương pháp nghiên cứu của môn giải phẫu học người, vị trí của môn học này trong y học, tư thế và các mặt phẳng giải phẫu, các danh từ giải phẫu.

1. GIỚI THIỆU MÔN GIẢI PHẪU HỌC NGƯỜI

1.1. Định nghĩa và lịch sử môn giải phẫu học người

Giải phẫu học người (human anatomy) là ngành khoa học nghiên cứu cấu trúc cơ thể con người. Tùy thuộc vào phương tiện quan sát, giải phẫu học được chia thành hai phân môn: *giải phẫu đại thể* (gross anatomy hay macroscopic anatomy) nghiên cứu các cấu trúc có thể quan sát bằng mắt thường và *giải phẫu vi thể* (microscopic anatomy hay histology) nghiên cứu các cấu trúc nhỏ chỉ có thể nhìn thấy qua kính hiển vi. Cuốn sách này chủ yếu trình bày những mô tả giải phẫu đại thể. Ở các trường đại học y của Việt Nam, giải phẫu vi thể hay *mô học* là một bộ môn riêng tách rời với giải phẫu đại thể.

Việc nghiên cứu giải phẫu học được bắt đầu từ thời Ai Cập cổ đại. Về sau (ở giữa thế kỉ thứ IV trước công nguyên), Hyppocrates, "Người Cha của Y học", đã dạy giải phẫu ở Hy Lạp. Ông đã viết một số sách giải phẫu và ở một trong những cuốn sách đó ông cho rằng "Khoa học y học bắt đầu bằng việc nghiên cứu cấu tạo cơ thể con người". Aristotle, một nhà y học nổi tiếng khác của Hy Lạp (384-322 trước công nguyên), là người sáng lập của môn *giải phẫu học so sánh*. Ông cũng có nhiều đóng góp mới, đặc biệt về *giải phẫu phát triển* hay *phôi thai học*. Người ta cho rằng ông là người đầu tiên sử dụng từ "anatomy", một từ Hy Lạp có nghĩa là "chia tách ra" hay "phẫu tích". Từ "*phẫu tích* - dissection" bắt nguồn từ tiếng Latin có nghĩa là "cắt rời thành từng mảnh". Từ này lúc đầu đồng nghĩa với từ *giải phẫu* (anatomy) nhưng ngày nay nó là từ được dùng để chỉ một kĩ thuật để bộc lộ và quan sát các cấu trúc có thể nhìn thấy được (giải phẫu đại thể), trong khi đó từ *giải phẫu* chỉ một chuyên ngành hay lĩnh vực nghiên cứu khoa học mà những kĩ thuật được sử dụng để nghiên cứu bao gồm không chỉ phẫu tích mà cả những kĩ thuật khác, chẳng hạn như kĩ thuật chụp X - quang.

1.2. Các phương tiện và phương thức mô tả giải phẫu

Ngoài phẫu tích, ta còn có thể quan sát được các cấu trúc của cơ thể (nhất là hệ xương - khớp, các khoang cơ thể và các cơ quan khác) trên phim chụp tia X. Cách nghiên cứu các cấu trúc cơ thể dựa trên kĩ thuật chụp tia X được gọi là *giải phẫu X-quang* (radiological anatomy). Giải phẫu X-quang là một phần quan trọng của giải phẫu đại thể và là cơ sở giải phẫu của chuyên ngành X-quang. Chỉ khi nào hiểu được sự bình thường của các cấu trúc trên phim chụp X-quang ta mới có thể nhận ra được

các biến đổi của chúng trên phim chụp đối tượng mắc bệnh hoặc bị chấn thương. Ngày nay, đã có thêm nhiều kĩ thuật làm hiện rõ hình ảnh của các cấu trúc cơ thể (được gọi chung là *chẩn đoán hình ảnh*) như kĩ thuật chụp cắt lớp vi tính (CT scanner), siêu âm, chụp cộng hưởng từ hạt nhân (MRI) ...

Tuỳ theo mục đích nghiên cứu, có nhiều cách mô tả giải phẫu khác nhau. Ba cách tiếp cận chính trong nghiên cứu giải phẫu là giải phẫu hệ thống, giải phẫu vùng và giải phẫu bề mặt. *Giải phẫu hệ thống* (systemic anatomy) là cách mô tả mà ở đó cấu trúc của từng hệ cơ quan (thực hiện một hay một số chức năng nào đó của cơ thể) được trình bày riêng biệt. Giải phẫu hệ thống thích hợp với mục đích giúp người học hiểu được chức năng của từng hệ cơ quan. Các hệ cơ quan của cơ thể là: hệ da, hệ xương, hệ khớp, hệ cơ, hệ thần kinh, hệ tuần hoàn, hệ tiêu hóa, hệ hô hấp, hệ tiết niệu, hệ sinh dục và hệ nội tiết. Các giác quan là một phần của hệ thần kinh.

Giải phẫu vùng (regional anatomy) hay *giải phẫu định khu* (topographical anatomy) là nghiên cứu và mô tả giải phẫu của tất cả các cấu trúc thuộc các hệ cơ quan khác nhau trong một vùng, đặc biệt là những liên quan của chúng với nhau. Kiến thức giải phẫu định khu rất cần đối với những thầy thuốc lâm sàng hàng ngày phải thực hành khám và can thiệp trên bệnh nhân. Cơ thể được chia thành những vùng lớn sau đây: ngực, bụng, đáy chậu và chậu hông, chi dưới, chi trên, lưng, đầu và cổ. Mỗi vùng này lại được chia thành những vùng nhỏ hơn.

Giải phẫu bề mặt (surface anatomy) là mô tả hình dáng bề mặt cơ thể người, đặc biệt là những liên quan của bề mặt cơ thể với những cấu trúc ở sâu hơn như các xương và các cơ. Mục đích chính của giải phẫu bề mặt là giúp người học hình dung ra những cấu trúc nằm dưới da. Ví dụ, ở những người bị vết thương do dao đâm, thầy thuốc phải hình dung ra những cấu trúc bên dưới vết thương có thể bị tổn thương. Nói chung, thầy thuốc phải có kiến thức giải phẫu bề mặt khi khám cơ thể bệnh nhân.

Giải phẫu phát triển (developmental anatomy) là nghiên cứu và mô tả sự tăng trưởng và phát triển cơ thể. Sự tăng trưởng và phát triển diễn ra qua suốt đời người, nhưng quá trình phát triển thể hiện rõ nét nhất ở giai đoạn trước khi sinh, đặc biệt là ở thời kì phôi (4 tới 8 tuần). Tốc độ tăng trưởng và phát triển chậm lại sau khi sinh, nhưng vẫn có sự cốt hoá tích cực và những thay đổi quan trọng khác trong thời thơ ấu và niên thiếu (chẳng hạn như sự phát triển của răng và não).

Mô tả giải phẫu đơn thuần là một công việc nhằm chán nếu không liên hệ kiến thức giải phẫu với kiến thức của những môn học khác có liên quan. Những cách tiếp cận khác trong mô tả giải phẫu hiện nay là giải phẫu lâm sàng và giải phẫu chức năng. *Giải phẫu lâm sàng* (clinical anatomy) nhấn mạnh đến sự ứng dụng thực tế của các kiến thức giải phẫu đối với việc giải quyết các vấn đề lâm sàng, và, ngược lại, sự áp dụng của các quan sát lâm sàng tới việc mở rộng các kiến thức giải phẫu. Trong mô tả các chi tiết giải phẫu, người giảng giải phẫu lâm sàng chú ý lựa chọn những chi tiết tạo nên nền tảng giải phẫu cần thiết cho nhà lâm sàng. *Giải phẫu chức năng* (functional anatomy) là sự kết hợp giữa mô tả cấu trúc với mô tả chức năng.

1.3. Vị trí của môn giải phẫu học trong y học

Trong y học, giải phẫu học đóng vai trò của một môn học cơ sở. Kiến thức giải phẫu học người là kiến thức nền tảng, giúp ta hiểu được hoạt động của cơ thể người

(sinh lí học). Fernel nói rằng "Giải phẫu học cần cho sinh lí học giống như môn địa lí cần cho môn lịch sử". Giải phẫu học cũng là nền tảng kiến thức căn bản của tất cả các chuyên ngành lâm sàng. Chỉ khi hiểu rõ vị trí, hình thể, kích thước, cấu tạo và liên quan của mỗi cơ quan/bộ phận của cơ thể thầy thuốc mới có thể khám và phát hiện được tình trạng bệnh lí của chúng cũng như mới có thể điều trị/can thiệp (chẳng hạn như phẫu thuật) một cách đúng đắn. Một bác sĩ lâm sàng khám chữa bệnh, nhất là phẫu thuật viên, mà không nắm vững giải phẫu thì chẳng khác nào một người vượt biển lạ mà không có hải đồ.

1.4. Thuật ngữ giải phẫu và thuật ngữ y học

Thuật ngữ giải phẫu bao gồm ít nhất 4500 từ. Số từ vựng giải phẫu tạo nên phần lớn số từ vựng y học, vì thế có thể nói rằng thuật ngữ giải phẫu là nền tảng của thuật ngữ y học. Mỗi chi tiết giải phẫu có một tên gọi riêng. Mỗi danh từ giải phẫu phải đảm bảo yêu cầu mô tả được đúng nhất chi tiết giải phẫu mà nó đại diện. Thuật ngữ giải phẫu quốc tế có nguồn gốc từ tiếng Latin, tiếng Ả Rập và tiếng Hy Lạp nhưng đều được thể hiện bằng kí tự và văn phạm tiếng Latin. Trên con đường tiến tới một bản danh pháp giải phẫu quốc tế hợp lí nhất và để bổ sung thêm tên gọi của những chi tiết mới được phát hiện, đã có nhiều thế hệ danh pháp giải phẫu Latin khác nhau được lập ra qua các kì hội nghị giải phẫu quốc tế. Bản danh pháp mới nhất là *Thuật ngữ Giải phẫu Quốc tế TA* (International Anatomical Terminology - Terminologia Anatomica) được *Hiệp hội Các Nhà Giải phẫu Quốc tế* (International Federation of Anatomists) chấp thuận năm 1998. Tập bài giảng này sử dụng các danh từ dịch từ bản tiếng Anh. Hiện nay, các danh từ giải phẫu mang tên người phát hiện (gọi là các *eponyms*) đã hoàn toàn được thay thế.

1.5. Tư thế giải phẫu

Tất cả các mô tả giải phẫu được trình bày trong mối liên quan với tư thế giải phẫu để đảm bảo rằng các mô tả đó được rõ ràng và chính xác. Một người ở tư thế giải phẫu là một người đứng thẳng với: đầu, mắt và các ngón chân hướng ra trước, các gót chân và các ngón chân áp sát nhau, và hai tay buông thõng ở hai bên với các gan bàn tay hướng ra trước.

1.5.1. Các mặt phẳng giải phẫu (H.1)

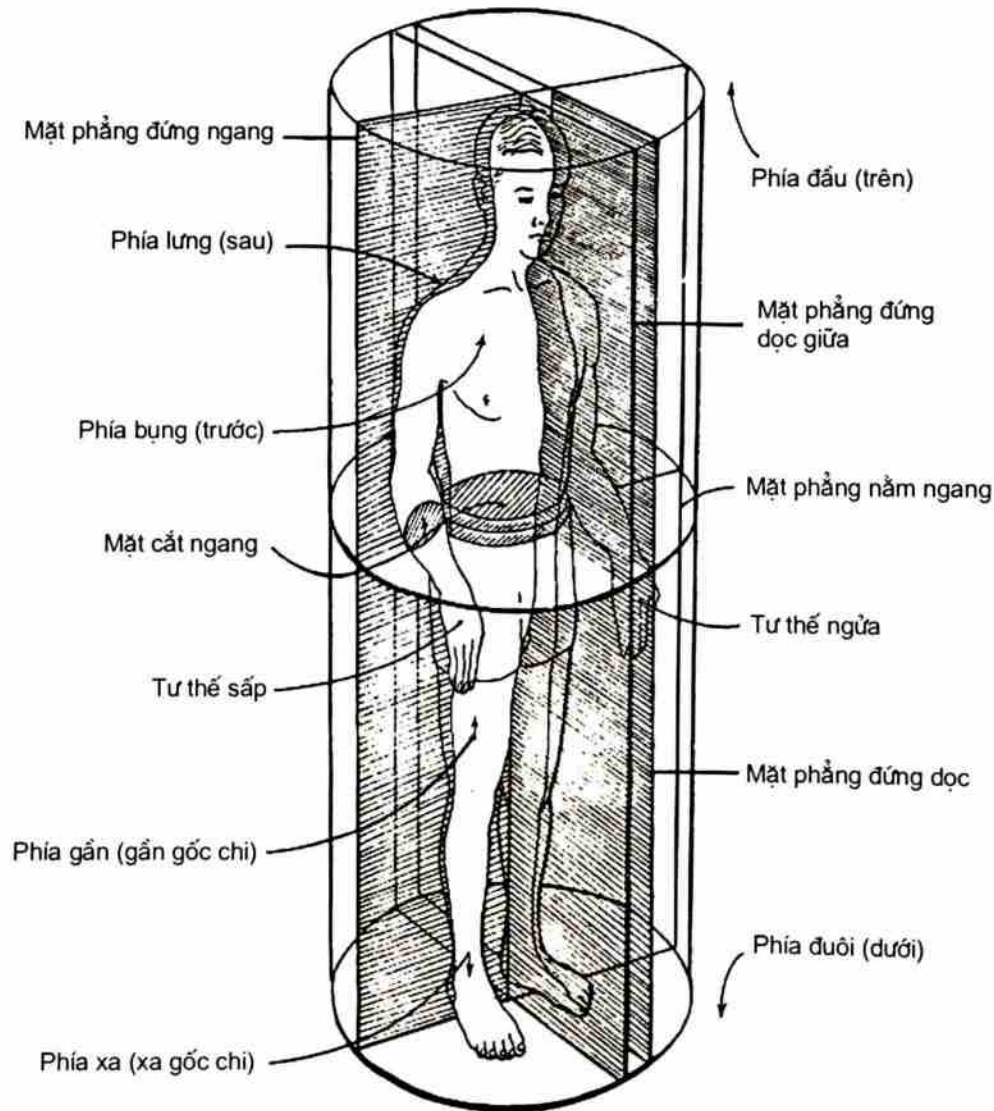
Những mô tả giải phẫu được dựa trên bốn loại mặt phẳng giải phẫu cắt qua cơ thể ở tư thế giải phẫu. Có nhiều mặt phẳng đứng dọc, đứng ngang và nằm ngang nhưng chỉ có một mặt phẳng đứng dọc giữa. Tác dụng chính của các mặt phẳng giải phẫu là để mô tả các mặt cắt và các hình ảnh của cơ thể.

Mặt phẳng đứng dọc giữa (median sagittal plane) hay *mặt phẳng giữa* (median sagittal) là mặt phẳng thẳng đứng đi dọc qua trung tâm của cơ thể, chia cơ thể thành các nửa phải và trái.

Các mặt phẳng đứng dọc (sagittal planes) là những mặt phẳng thẳng đứng đi qua cơ thể song song với mặt phẳng đứng dọc giữa. Sẽ rất có ích nếu chỉ rõ vị trí của mỗi mặt phẳng bằng cách đưa ra một điểm mốc, chẳng hạn như mặt phẳng đứng dọc qua điểm giữa xương đòn.

Các *mặt phẳng đứng ngang* (coronal/frontal planes) là những mặt phẳng thẳng đứng đi qua cơ thể vuông góc với mặt phẳng đứng dọc giữa, chia cơ thể thành các phần trước và sau.

Các *mặt phẳng nằm ngang* (horizontal planes) là các mặt phẳng đi qua cơ thể vuông góc với các mặt phẳng đứng dọc giữa và đứng ngang. Một mặt phẳng nằm ngang chia cơ thể thành các phần trên và dưới. Cũng cần có một điểm tham chiếu chỉ rõ mức cắt của nó, chẳng hạn như một mặt phẳng nằm ngang đi qua rốn. Trong hệ ngôn ngữ Latin có hai từ chỉ mặt phẳng nằm ngang: horizontal plane và transverse plane. Tuy nhiên, từ transverse plane còn chỉ một mặt phẳng bất kì thẳng góc với trục dọc của một cơ quan hay bộ phận nào đó của cơ thể. Ví dụ, một mặt cắt ngang (transverse section) qua bàn tay trùng với mặt phẳng nằm ngang nhưng một mặt cắt ngang qua bàn chân thì ở trên mặt phẳng đứng ngang. Các nhà X - quang gọi các mặt phẳng nằm ngang là *các mặt phẳng ngang qua trục* (transaxial planes) hay chỉ đơn giản là *các mặt phẳng trục* (axial planes) vốn thẳng góc với trục dọc của cơ thể và các chi.



Hình 1. Các mặt phẳng của cơ thể và các từ định hướng

1.5.2. Các từ chỉ mối quan hệ vị trí và so sánh

Có nhiều tính từ được sử dụng để mô tả mối liên hệ về vị trí của các phần cơ thể ở tư thế giải phẫu bằng cách so sánh vị trí tương đối của hai cấu trúc với nhau, một cấu trúc đơn lẻ với bề mặt hoặc đường giữa, hay một cấu trúc với các cực cơ thể. Dưới đây là những từ thường được sử dụng.

Trên (superior/cranial/cephalic) là nằm gần hơn về phía đầu; ví dụ nói "tim nằm trên cơ hoành" nghĩa là nói tim nằm gần đầu hơn cơ hoành, nói cái gì đó đi về phía đầu tức là nói đi về phía trên.

Dưới (inferior/caudal) là nằm gần hơn về phía bàn chân; ví dụ nói "dạ dày nằm dưới tim" nghĩa là nói dạ dày nằm gần bàn chân hơn so với tim. Lưu ý rằng mặt dưới bàn chân được gọi là *gan chân* (sole).

Trước (anterior) hay **bụng** (ventral) là ở gần hơn về phía mặt trước (mặt bụng) cơ thể hơn; ví dụ, nói "xương ức nằm trước tim" nghĩa là nói xương ức nằm gần mặt trước cơ thể hơn tim. Lưu ý rằng mặt trước của bàn tay được gọi là mặt gan tay hay gan tay (palm). Trong mô tả giải phẫu não, từ **mỏ** (rostral) cũng có nghĩa là trước.

Sau (posterior) hay **lưng** (dorsal) là nằm gần hơn về phía mặt sau (mặt lưng) cơ thể; ví dụ nói "thận nằm sau tụy" nghĩa là thận nằm gần mặt sau cơ thể hơn tụy. Mặt sau bàn tay được gọi là *mu bàn tay* (dorsum of hand).

Bên (lateral) và **giữa** (medial). **Bên** là nằm xa mặt phẳng dọc giữa hơn, còn **giữa** thì ngược lại. Trong tiếng Việt các từ *bên* và *giữa* thường được dịch là *trong* và *ngoài* mặc dù dịch như thế đôi khi có thể nhầm với *nông* và *sâu*, *bên trong* và *bên ngoài*. Ví dụ nói "mũi nằm ở phía trong của mắt" nghĩa là nói mũi ở gần mặt phẳng đứng dọc giữa hơn mắt. Vì **giữa** (trong) và **bên** (ngoài) khi áp dụng vào các chi có thể dẫn tới hiểu lầm, người ta thường dùng tên các xương của cẳng tay và cẳng chân làm các từ chỉ vị trí. Ở chi trên, xương quay là xương nằm ngoài, xương trụ nằm trong. Như vậy, các từ "*phía trụ*" và "*phía trong*", "*phía quay*" và "*phía ngoài*" đồng nghĩa với nhau. Ở chi dưới, các từ *chày* và *mác* lần lượt đồng nghĩa với trong và ngoài. Trong nha khoa, từ *mesial* tương đương với từ *medial* và có nghĩa là "gần hơn về phía đường giữa cung răng".

Gần (proximal) và **xa** (distal). **Gần** nghĩa là nằm gần thân hoặc là điểm nguyên ủy (điểm gốc) của một mạch máu, một thần kinh, một chi hoặc một cơ quan.. hơn; **xa** có nghĩa ngược lại. Ở các chi, **gần** nghĩa là gần gốc chi hơn, ví dụ nói "đùi nằm ở đầu gần của chi dưới".

Nông (superficial) là nằm gần bề mặt hơn và **sâu** (deep) là nằm xa bề mặt hơn; ví dụ xương cánh tay nằm sâu dưới các cơ và da.

Bên trong (internal) là ở gần hơn về phía trung tâm của một cơ quan hay khoang rỗng, **bên ngoài** (external) thì ngược lại; ví dụ động mạch cảnh ngoài đi bên ngoài hộp sọ, động mạch cảnh trong có đoạn đi trong hộp sọ. Như đã nói ở trên, đôi khi có thể hiểu nhầm nghĩa của cặp từ bên ngoài/bên trong với cặp từ giữa/bên (khi dịch giữa/bên thành trong/ngoài).

PHẦN I: CÁC BÀI LÝ THUYẾT

Bài 1

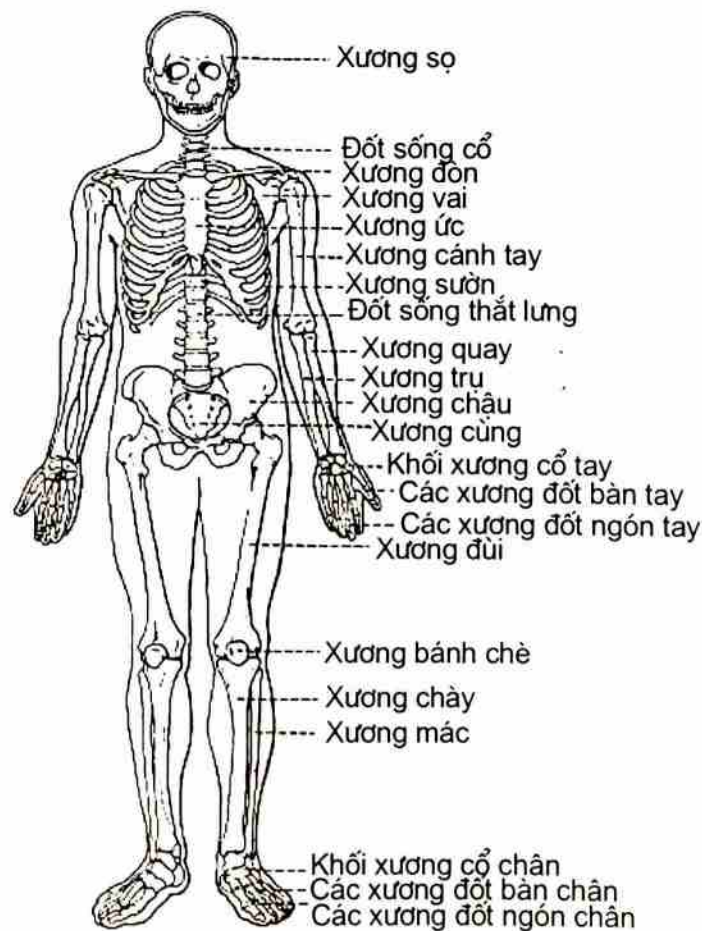
ĐẠI CƯƠNG VỀ HỆ XƯƠNG - KHỚP

MỤC TIÊU

1. Trình bày được những kiến thức chung nhất về hình thể, cấu tạo và sự cốt hoá của hệ xương.
2. Trình bày được cách phân loại khớp và những đặc điểm cấu tạo của mỗi loại khớp.

1. ĐẠI CƯƠNG VỀ HỆ XƯƠNG

Xương là những cơ quan được cấu tạo chủ yếu bằng mô xương, một loại mô liên kết rắn. Bộ xương đảm nhiệm các chức năng: nâng đỡ cơ thể, bảo vệ và làm chỗ dựa cho các cơ quan, và vận động (cùng hệ cơ - khớp); bộ xương cũng là nơi sản sinh các tế bào máu và là kho dự trữ chất khoáng và chất béo.



Hình 1.1. Bộ xương người

1.1. Số lượng và phân chia.

206 xương của bộ xương người (*H. 1.1*) được sắp xếp thành hai phần: 80 xương của bộ xương trục và 126 xương của bộ xương treo. **Bộ xương trục** (axial skeleton) gồm 22 xương sọ, 1 xương móng, 6 xương nhỏ của tai và 51 xương thân (gồm 26 xương cột sống, 24 xương sườn và 1 xương ức). **Bộ xương treo** hay **xương chi** (appendicular skeleton) gồm 64 xương chi trên và 62 xương chi dưới.

1.2. Cấu tạo

1.2.1. Cấu tạo chung của các loại xương

Bất kỳ một xương nào cũng được cấu tạo bằng các phần sau đây, kể từ ngoài vào trong: màng ngoài xương, mô xương đặc, mô xương xốp và ổ tuỷ. Mô xương thuộc loại mô liên kết, bao gồm các tế bào bị vây quanh bởi chất căn bản rắn đặc. Chất căn bản của xương bao gồm 25% nước, 25% sợi protein và 50% muối khoáng. Các loại tế bào của mô xương là tạo cốt bào, hủy cốt bào và tế bào xương.

Màng ngoài xương (periosteum), hay **ngoại cốt mạc**, là một màng mô liên kết dai giàu mạch máu bọc quanh bề mặt xương (trừ nơi có sụn khớp). Màng này gồm hai lớp: lớp ngoài là mô sợi, lớp trong chứa các tế bào sinh xương (osteogenic cells). Màng ngoài xương giúp xương phát triển về chiều rộng. Nó cũng có tác dụng bảo vệ và nuôi dưỡng xương, giúp liền xương gãy và là nơi bám cho các dây chằng và gân. **Sụn khớp** là một lớp sụn trong bao phủ mặt khớp của các xương. Nó làm giảm ma sát và làm giảm sự va chạm tại những khớp hoạt dịch.

Xương đặc (compact bone) là thành phần đóng vai trò chính trong chức năng bảo vệ, nâng đỡ và kháng lại lực nén ép của trọng lực hay sự vận động. Mô xương đặc được tổ chức thành những đơn vị được gọi là các **hệ thống Havers**. Mỗi hệ thống Havers bao gồm một **ống Havers** ở trung tâm chứa các mạch máu, mạch bạch huyết và thần kinh. Bao quanh ống này là các **lá xương** đồng tâm. Giữa các lá xương là những khoang nhỏ (gọi là **các hồ**) chứa các tế bào xương và dịch ngoại bào. Ống Havers và các hồ được nối liền bằng những kênh nhỏ gọi là các **tiểu quản xương**. Vùng nằm giữa các hệ thống Havers chứa các **lá xương kẽ**. Các lá xương bao quanh xương ở ngay dưới màng ngoài xương là các **lá chu vi ngoài**.

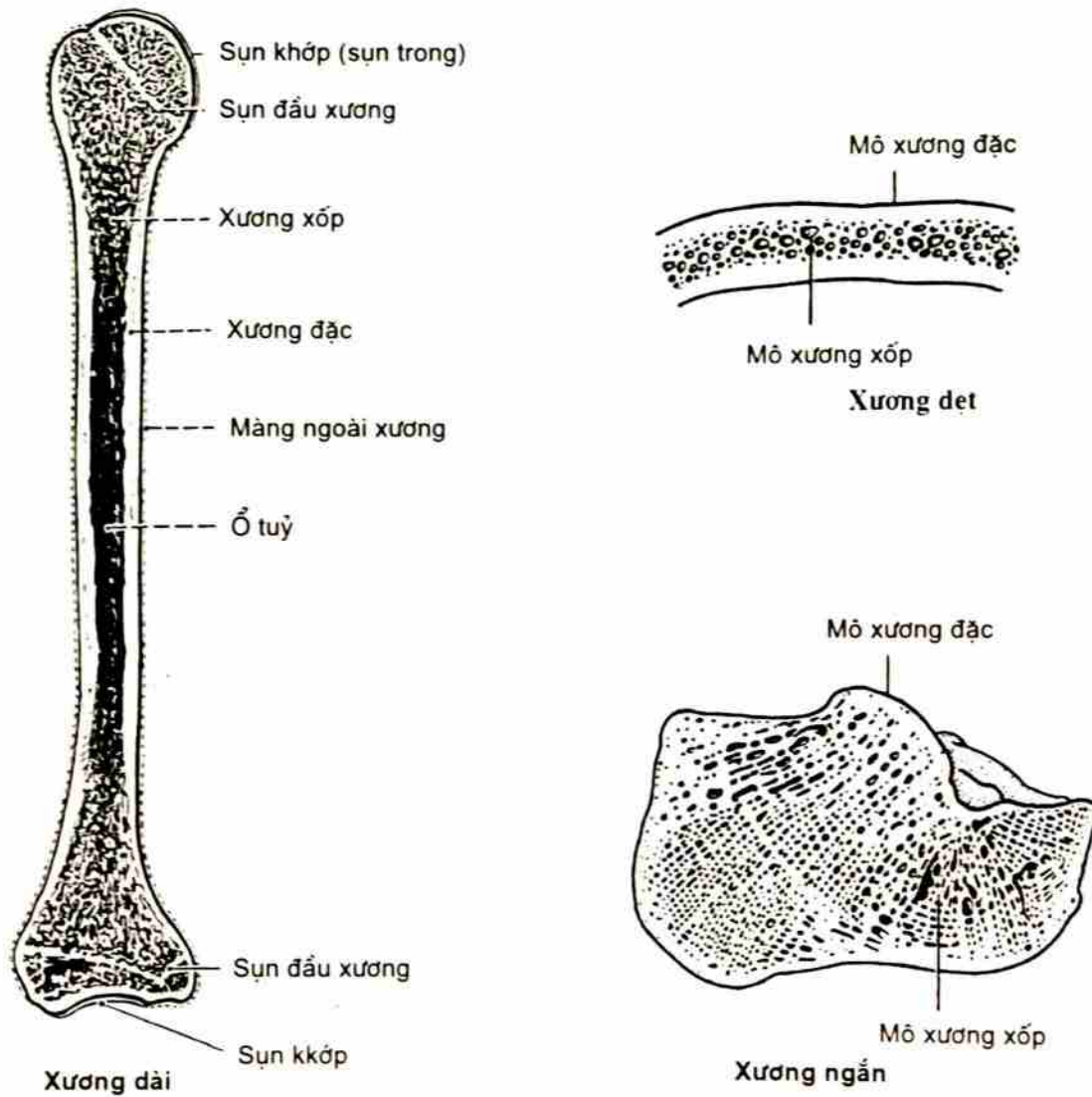
Xương xốp (spongy bone) do nhiều bè xương bất chéo nhau chằng chịt tạo nên một mạng lưới vây quanh các khoang nhỏ, trông như bọt biển. Khoang nằm giữa các bè xương chứa **tuỷ đỏ** (red bone marrow), nơi sản xuất các tế bào máu. Mỗi bè của xương xốp cũng được cấu tạo bằng các lá xương, các hồ chứa các tế bào xương và các tiểu quản nhưng không có các hệ thống Havers thực sự.

Ổ tuỷ (medullary cavity) là khoang rỗng bên trong thân xương dài chứa **tuỷ vàng** (yellow bone marrow). Thành ổ tuỷ được lót bằng **nội cốt mạc** (endosteum). Tuỷ vàng chứa nhiều tế bào mỡ.

1.2.2. Đặc điểm cấu tạo riêng của mỗi loại xương (H.1.2)

Xương dài. Ở **thân xương** (diaphysis), lớp xương đặc dày ở giữa và mỏng dần về phía hai đầu; lớp xương xốp thì ngược lại. Ở hai **đầu xương** (epiphysis), lớp xương đặc chỉ còn là một lớp mỏng, bên trong là khối xương xốp chứa tuỷ đỏ.

Xương ngắn có cấu tạo giống như đầu xương dài. Xương dẹt gồm hai bản xương đặc kẹp ở giữa là một lớp xương xốp.



Hình 1.2. Cấu trúc của các loại xương

1.3. Hình thể ngoài

Dựa vào hình thể ngoài và cấu tạo, có thể chia xương thành các loại như *xương dài* (long bone), *xương ngắn* (short bone), *xương dẹt* (flat bone), *xương không đều* (irregular bone), *xương có hốc khí* (pneumatized bone) và *xương vừng* (sesamoid bone). Các loại xương với những hình thể khác nhau kể trên thích ứng với các chức năng riêng biệt, ví dụ như xương dài có khả năng vận động với động tác rộng rãi, xương dẹt thiên về chức năng bảo vệ v.v... Các xương dài có một *thân xương* nằm giữa các *đầu*; thân và mỗi đầu xương được ngăn cách nhau bằng một *sụn đầu xương*.

1.4. Các mạch máu của xương

Xương được cấp máu tốt nhờ hai loại động mạch: các động mạch nuôi xương và các động mạch mạch màng xương.

Với một xương dài, các động mạch nuôi xương thường gồm một động mạch lớn chạy chéo qua xương đặc qua một lỗ nuôi xương (nutrient foramen) ở gần giữa thân xương đến ổ tuỷ xương và một số động mạch nhỏ đi vào đầu xương. Trong ổ tuỷ xương, động mạch lớn chia thành các nhánh gần và xa chạy dọc theo chiều dài của ổ tuỷ và phân chia thành các nhánh nhỏ dẫn đi vào mô xương của thân xương; các động mạch còn lại nuôi dưỡng cho mô xương và tuỷ đỏ của đầu xương.

Các động mạch màng xương cấp máu cho màng ngoài xương (trừ các mặt khớp); một số nhánh mạch rất nhỏ chui qua màng ngoài xương tới phần ngoài xương đặc và nối tiếp với các nhánh của động mạch nuôi xương từ phía ổ tuỷ đi ra.

1.5. Sự hình thành và phát triển của xương

Quá trình hình thành xương được gọi là *sự cốt hoá*. Quá trình này bắt đầu từ tuần thứ sáu hoặc thứ bảy từ hai dạng khuôn mẫu là màng mô liên kết đặc của phôi và các miếng sụn giống với hình dáng của các xương. Có hai cách cốt hoá: cốt hoá nội màng và cốt hoá nội sụn.

Cốt hoá nội màng. Cốt hoá nội màng là hình thức cốt hoá tạo nên các xương dẹt của sọ và xương hàm dưới. Các tế bào trung mô trong màng mô liên kết sợi của phôi tập trung lại và biệt hoá, trước hết thành các *tế bào sinh xương* và sau đó thành các *tạo cốt bào*. Nơi diễn ra sự tụ lại và biệt hoá như vậy được gọi là một *trung tâm cốt hoá*. Các tạo cốt bào tiết ra chất căn bản xương cho tới khi chúng bị vây quanh hoàn toàn bởi chất căn bản. Chất căn bản ngấm calci (*calci hoá*) và trở nên cứng, các tạo cốt bào trở thành các *tế bào xương*. Chất căn bản xương phát triển thành các bè, và các bè hợp lại với nhau tạo nên xương xốp. Các mạch máu tiến vào các bè xương, và mô liên kết đi kèm theo các mạch máu trong các bè này biệt hoá thành tuỷ xương đỏ. Trung mô trên bề mặt xương kết đặc lại trở thành màng xương. Cuối cùng, các lớp ngoài cùng của xương xốp được thay thế bằng xương đặc do màng xương sinh ra nhưng xương xốp vẫn tồn tại ở trung tâm.

Cốt hoá nội sụn. Cốt hoá nội sụn là sự thay thế sụn bằng xương và hầu hết các xương được hình thành theo cách này. Quá trình cốt hoá nội sụn diễn ra như sau:

(1) *Sự hình thành mô hình sụn.* Các tế bào trung mô tụ tập lại tại vị trí của xương tương lai và biệt hoá thành các nguyên bào sụn; nguyên bào sụn tiết ra chất căn bản sụn, tạo nên mô hình của xương tương lai bằng sụn trong. Quanh mô hình sụn hình thành màng sụn.

(2) *Mô hình sụn tăng trưởng.* Khi nguyên bào sụn bị vùi trong chất căn bản sụn, chúng trở thành các tế bào sụn. Các tế bào sụn phân chia, tiết thêm chất căn bản làm cho sụn tăng trưởng về chiều dài. Các nguyên bào sụn mới phát triển từ màng sụn và chúng bồi đắp thêm chất căn bản vào bề mặt của mô hình, làm cho mô hình tăng trưởng về bề dày.

Khi mô hình sụn tiếp tục tăng trưởng, các tế bào ở vùng giữa của nó phì đại, vỡ ra và làm thay đổi pH của chất căn bản, dẫn đến sự calci hoá và sự chết thêm của các tế bào sụn khác. Khi các tế bào sụn chết, các lỗ nhỏ hình thành và cuối cùng hợp lại thành những hốc lớn hơn.

(3) *Hình thành trung tâm cốt hoá nguyên phát.* Một động mạch xuyên vào màng sụn và mô hình sụn đang calci hoá qua một lỗ ở vùng giữa mô hình, kích thích các tế bào sinh xương trong màng sụn biệt hoá thành các tạo cốt bào. Các tế bào này tiết ra ở dưới màng sụn một lớp xương đặc mỏng gọi là xương màng xương và màng sụn lúc này được gọi là *màng xương*. Các mạch máu cùng các thành phần đi theo (tạo cốt bào, huỷ cốt bào và tuỷ đỏ) hợp thành một nụ tiến sâu vào vùng sụn đã calci hoá tạo nên *trung tâm cốt hoá nguyên phát*, vùng mà mô xương sẽ thay thế sụn. Các tạo cốt bào tiết chất căn bản xương lên tàn tích của sụn bị calci hoá, tạo nên các bè xương xộp. Khi trung tâm cốt hoá mở rộng về các đầu xương, các huỷ cốt bào phá huỷ các bè xương xộp mới được hình thành, tạo nên ổ tuỷ ở trung tâm của mô hình. Sau đó ổ tuỷ được lấp đầy bằng tuỷ xương đỏ.

(4) *Hình thành các trung tâm cốt hoá thứ phát.* Khi các mạch máu đi vào các đầu xương, các *trung tâm cốt hoá thứ phát* hình thành, thường ở quanh thời gian sinh. Sự cốt hoá diễn ra như ở các trung tâm cốt hoá nguyên phát nhưng có một điểm khác biệt là xương xộp vẫn tồn tại bên trong đầu xương mà không bị tiêu đi để hình thành ổ tuỷ. Sự cốt hoá thứ phát tiến từ trung tâm đầu xương tới mặt ngoài của xương.

(5) *Sự hình thành sụn khớp và sụn đầu xương.* Phần sụn trong che phủ đầu xương trở thành sụn khớp. Trước tuổi trưởng thành, cách vùng giữa đầu xương và thân xương (metaphysis) vẫn tồn tại một tấm sụn gọi là *sụn đầu xương*, một cấu trúc giúp xương dài tăng trưởng về chiều dài.

1.6. Sự tăng trưởng của xương

Tăng trưởng về chiều dài. Sụn đầu xương ở xương đang phát triển có khả năng tăng sinh và mặt hướng về thân xương của nó được cốt hoá làm cho chiều dài thân xương tăng dần. Ở giữa 18 và 25 tuổi, các tế bào ở sụn đầu xương ngừng phân chia và tấm sụn được thay thế bằng xương. Vết tích của sụn đầu xương ở xương trưởng thành là *đường đầu xương*.

Tăng trưởng về chiều dày. Ở bề mặt xương, các tế bào màng xương biệt hoá thành các tạo cốt bào và các tế bào này tạo nên các hệ thống Havers mới, làm cho mô xương mới được bồi đắp lên mặt ngoài của xương. Trong khi đó mô xương lót thành ổ tuỷ bị tiêu huỷ bởi các huỷ cốt bào có mặt ở nội cốt mạc. Theo cách này, ổ tuỷ rộng ra khi đường kính của xương tăng lên.

Sự tăng trưởng của xương màng về cơ bản là bằng một quá trình bồi đắp thêm xương trên bề mặt và các bờ xương. Ví dụ như sự đóng dần của các thóp (vùng nằm giữa các bờ và góc xương vòm sọ): xương tiến dần vào màng thóp bằng cách bồi đắp thêm xương vào các bờ xương; đồng thời, màng xương bồi đắp thêm xương lên bề mặt xương.

1.7. Sự tái tạo xương

Khi gãy xương, ở giữa hai đầu xương gãy sẽ hình thành một *khối máu tụ*. Tiếp đó, khối máu tụ này biến thành *can xơ-sụn* rồi thành *can xương* (bằng xương xốp) liên kết các đầu gãy của xương. Cuối cùng, mô xương chết ở các đầu gãy được tiêu đi, đồng thời can xương xốp ở ngoại vi của chỗ gãy được thay thế bằng xương đặc.

2. ĐẠI CƯƠNG VỀ HỆ KHỚP

Khớp (joint) là nơi liên kết giữa hai hoặc nhiều xương. Các khớp được phân loại theo cấu tạo và chức năng của chúng. Theo cấu tạo, các khớp được chia thành ba loại: khớp sợi, khớp sụn và khớp hoạt dịch. Dựa vào mức độ hoạt động, các khớp được chia thành ba loại: *khớp bất động* (synarthrosis), *khớp bán động* (amphiarthrosis) và *khớp động* (diarthrosis).

2.1. Khớp sợi (fibrous joint) (H.1.3)

Đây là các khớp không có ổ khớp, các xương được giữ rất chặt với nhau bằng mô liên kết sợi, và có ít hoặc không có cử động giữa các xương tiếp khớp. Có ba loại khớp sợi là *đường khớp*, *khớp chằng* và *khớp răng-huyết răng*. Một *đường khớp* (suture) là một khớp sợi mà ở đó các xương nằm rất sát nhau và chỉ có một lớp mô sợi mỏng liên kết các xương. Đường khớp là kiểu liên kết điển hình giữa các xương sọ và, về chức năng, đây là khớp bất động. Một *khớp chằng* (syndesmosis) là một khớp sợi mà, nếu so với đường khớp, có một khoảng cách lớn hơn giữa các xương tiếp khớp và vì thế có nhiều mô sợi hơn. Mô sợi có thể là một *màng gian cốt* (chẳng hạn như giữa các xương chày và mác) hoặc *dây chằng*. Khớp chằng cho phép một mức cử động hạn chế giữa các xương tiếp khớp và được xếp vào loại khớp bán động. Một *khớp răng-huyết răng* (gomphosis) là khớp sợi giữa một chân răng hình nón với huyết răng; mô liên kết sợi giữa chân răng và huyết răng được gọi là *dây chằng quanh răng*. Khớp răng-huyết răng là khớp bất động.

2.2. Khớp sụn (cartilaginous joint)

Khớp sụn là khớp mà ở đó các xương tiếp khớp được liên kết chặt với nhau bằng sụn trong hoặc sụn-sợi. Giống như khớp sợi, khớp sụn không có ổ khớp và chỉ cho phép một mức cử động hạn chế hoặc không. Có hai loại khớp sụn: khớp sụn trong và khớp sụn-sợi.

Khớp sụn trong (synchondrosis) là cấu trúc tạm thời chỉ có ở bộ xương chưa trưởng thành. Đây là khớp sụn mà ở đó vật liệu liên kết là *sụn trong*. Các ví dụ về khớp sụn trong là tấm *sụn đầu xương* (epiphyseal cartilage) kết nối đầu xương và thân xương của một xương dài đang phát triển, sụn nối xương sườn thứ nhất và xương ức, những sụn liên kết xương cánh chậu, xương ngồi và xương mu. Khi xương ngừng phát triển về chiều dài, sụn trong được thay thế bằng xương và khớp sụn biến thành một *liên kết xương* (bony union; synostosis). Về chức năng, khớp sụn trong là khớp bất động.

Khớp sụn-sợi (symphysis) là một khớp sụn mà ở đó đầu của các xương tiếp khớp được phủ bằng sụn trong, nhưng hai đầu xương được phủ sụn này được kết nối bằng

một đĩa sụn-sợi. Tất cả các khớp sụn-sợi nằm trên đường giữa của cơ thể. Khớp sụn-sợi mu, khớp giữa cán ức và thân ức, và khớp giữa các thân đốt sống là những khớp sụn-sợi. Khớp sụn-sợi thuộc loại khớp bán động. Khả năng cử động hạn chế mà khớp sụn-sợi có được là nhờ đĩa sụn-sợi có khả năng chịu được sức nén ép (hay đàn hồi).

2.3. Khớp hoạt dịch (synovial joint) hay khớp động (diarthrosis)

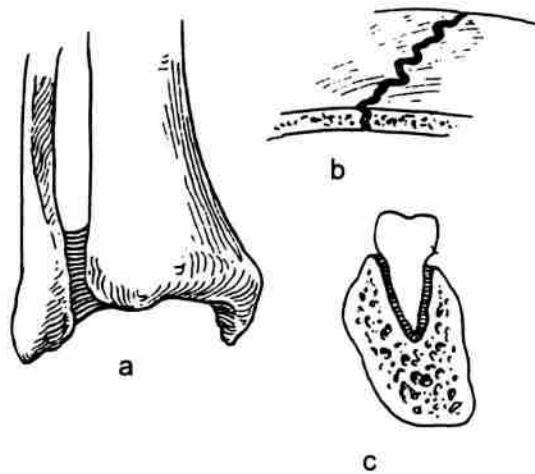
Khớp hoạt dịch là khớp có một khoang gọi là ổ khớp (articular cavity) ở giữa các xương tiếp khớp. Ổ này chứa chất hoạt dịch làm trơn khớp, cho phép khớp cử động tự do. Tất cả các khớp hoạt dịch là những khớp động. Loại khớp này có mặt phổ biến ở các chi. Ở thân, khớp đôi - chẩm, các khớp đôi-trục, các khớp sườn - đốt sống và các khớp sườn - mỏm ngang cũng là những khớp hoạt dịch.

2.3.1. Cấu tạo của khớp hoạt dịch (H.1.4)

Tất cả các khớp hoạt dịch đều được tạo nên từ những thành phần như sau.

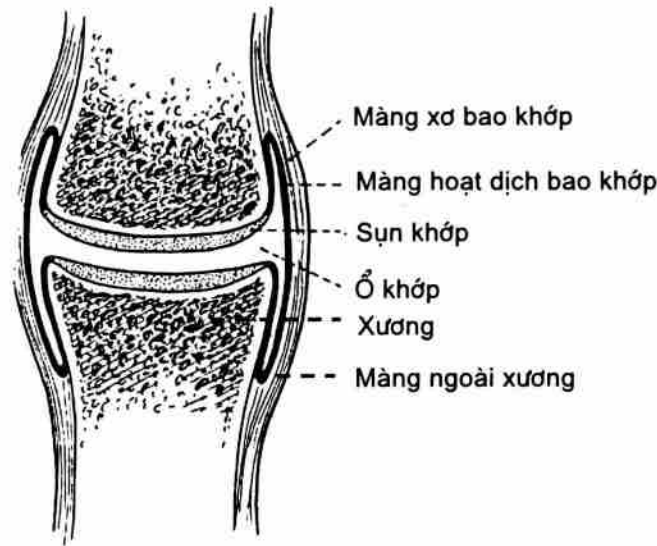
Mặt khớp (articular surface) là bề mặt tiếp khớp của các xương tham gia cấu tạo khớp. Mặt khớp có hình thể khác nhau tùy từng loại khớp và được phủ bằng sụn khớp (articular cartilage); sụn khớp thuộc loại sụn trong (hyaline cartilage). Lớp sụn này làm cho mặt khớp nhẵn và dễ trượt. Những mặt khớp lõm được gọi là hố khớp (articular fossa). Khi các mặt khớp có hình thể chưa thật thích ứng với nhau, có thể có thêm sụn viền (labrum) để làm cho mặt khớp lõm sâu thêm, hoặc một sụn chêm (meniscus) nằm xen giữa phần ngoại vi của hai mặt khớp. Cũng có khi hai mặt khớp không tiếp xúc trực tiếp với nhau mà gián cách nhau bởi một đĩa sụn-sợi gọi là đĩa khớp (articular disc). Đĩa khớp có hai mặt thích ứng với các mặt khớp của hai xương tiếp khớp. Chẳng hạn, nếu mặt khớp của hai xương đều lồi thì đĩa khớp sẽ có hai mặt lõm.

Bao khớp (joint/articular capsule) là một bao hình ống bọc quanh khớp và liên kết các xương tiếp khớp với nhau. Bao đủ lỏng để khớp có thể cử động tự do nhưng cũng đủ chắc để giữ cho khớp khỏi bị trật. Bao khớp do hai lớp tạo nên, lớp hay màng xơ (fibrous layer/membrane) ở ngoài và màng hoạt dịch (synovial membrane/layer) ở trong. Mỗi đầu của lớp xơ bao khớp dính vào màng xương ở quanh một đầu xương và đường dính này ít nhiều ở cách xa rìa (bờ chu vi) sụn khớp. Màng hoạt dịch là một lớp tế bào biểu mô lót mặt trong lớp xơ của bao khớp cho tới chỗ lớp này dính vào xương thì lật lên bọc phần đầu xương trong bao khớp tới tận rìa sụn khớp. Ngoài ra, màng hoạt dịch còn bao bọc những cấu trúc nằm trong bao khớp mà không chịu trọng lực (như sụn viền, gân, dây chằng trong bao khớp). Màng hoạt dịch cùng với các mặt khớp giới hạn nên ổ khớp (articular cavity). Nó tiết ra một dịch dính, đặc như lòng trắng trứng gọi là hoạt dịch (synovial fluid). Các tác dụng của chất này là bôi trơn các mặt khớp, cung cấp các chất dinh dưỡng cho những cấu trúc bên trong ổ khớp và qua đó giúp duy trì tính bền vững của khớp. Chất dịch giữ cho các mặt khớp không tách rời nhau, giống như khi giữa hai mặt kính có một ít nước. Ổ khớp đôi khi bị phân chia một phần hoặc hoàn toàn bởi một đĩa khớp hoặc sụn chêm.



Hình 1.3. Các loại khớp sợi

- a. Khớp chằng chày- mác
- b. Đường khớp ở sọ
- c. Khớp răng-huyệt răng



Hình 1.4. Sơ đồ cấu tạo khớp hoạt dịch

Những túi nhỏ chứa hoạt dịch (hay các *túi thanh mạc*) có mặt ở một số khớp. Chúng có tác dụng như những cái đệm chống lại ma sát giữa một xương và một dây chằng hoặc gân, hay giữa xương và da, nơi mà một xương tham gia cấu tạo khớp ở gần bề mặt da.

Các dây chằng (ligaments) là phương tiện giữ cho khớp vững chắc thêm. Có ba loại dây chằng: *dây chằng bao khớp* (capsular ligaments) là chỗ dày lên của bao khớp, *dây chằng ngoài bao khớp* (extracapsular ligaments) và *dây chằng trong bao khớp* (intracapsular ligaments). Những cơ và gân đi qua một khớp không những có chức năng vận động khớp mà còn có vai trò giữ khớp.

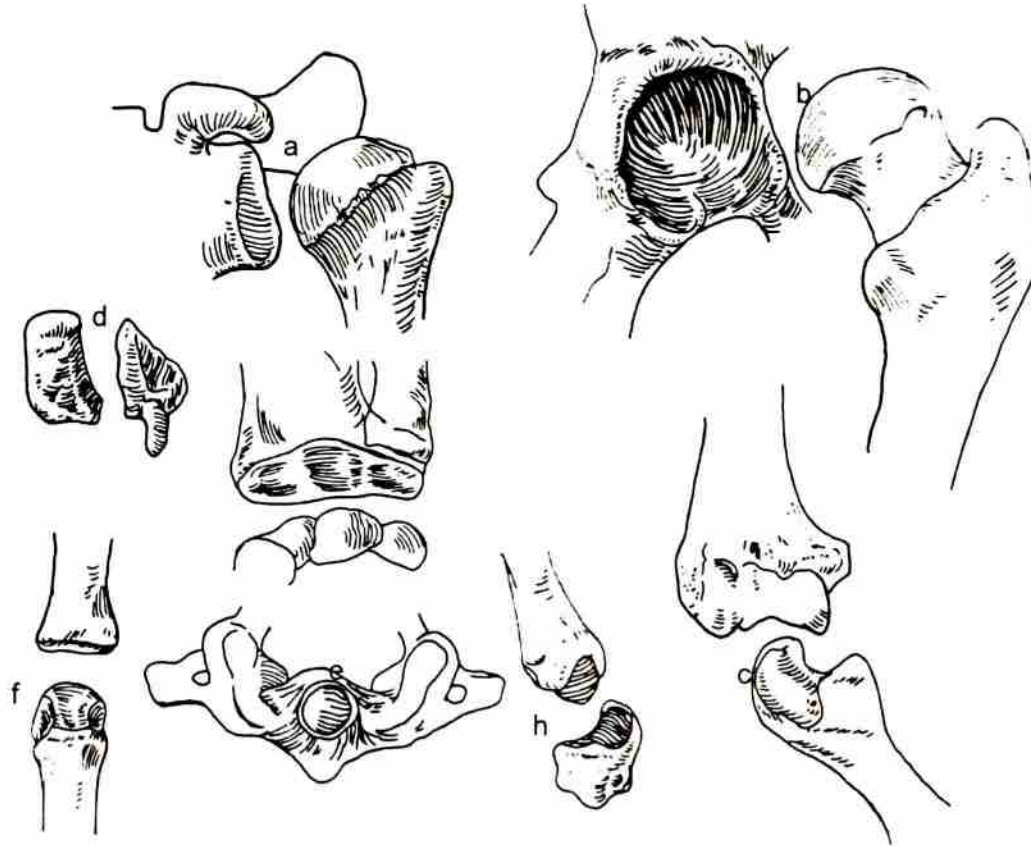
Thần kinh và mạch máu. Những thần kinh chi phối cho một khớp cũng chính là những thần kinh chi phối cho những cơ vận động khớp đó. Những động mạch nằm gần một khớp hoạt dịch thường tách ra những nhánh xuyên vào bao khớp và các dây chằng của khớp. Riêng sụn khớp được nuôi dưỡng bằng chất hoạt dịch.

2.3.2. Phân loại khớp hoạt dịch (H.1.5)

Các khớp hoạt dịch có cấu tạo chung như nhau nhưng hình thể của các mặt tiếp khớp thì gồm nhiều loại khác nhau. Dựa vào hình dạng của các mặt tiếp khớp, khớp hoạt dịch được chia thành sáu loại (H.1.6): khớp phẳng, khớp bản lề, khớp trục, khớp chỏm, khớp lồi cầu và khớp yên.

Khớp phẳng (plane joint) hay **khớp trượt** (H.1.5 d). Mặt tiếp khớp của hai xương phẳng hoặc hơi cong chỉ cho phép chúng trượt lên nhau một cách hạn chế. Khớp ức-đòn, khớp cùng vai-đòn, những khớp giữa các xương cổ tay và những khớp giữa các xương cổ chân là những khớp phẳng. Khớp phẳng thuộc loại *khớp không trục*.

Khớp bản lề (hinge joint) hay **khớp rỗng rọc** (H.1.5 c). Ở loại khớp này, mặt khớp của một xương lồi hình rỗng rọc, mặt khớp của xương kia là một khuyết lõm để rỗng rọc lắp vào. Những cử động của khớp bản lề chỉ là gấp và duỗi giống như tại bản lề của một cánh cửa. Khớp khuỷu, khớp gối, khớp cổ chân, khớp đội-chẩm và các khớp gian đốt ngón của ngón tay và ngón chân là những khớp bản lề. Các khớp bản lề thuộc loại *khớp đơn trục*.



Hình 1.5. Các loại khớp hoạt dịch chính (xếp theo hình thể)
a,b: Khớp chỏm cầu (khớp vai và khớp hông); c: Khớp bản lề;
d: Khớp phẳng (giữa hai xg cổ tay); e: Khớp trục (khớp C1 - C2);
f,g: Khớp lồi cầu (khớp đốt bàn tay-ngón tay); h: Khớp yên

Khớp trục (pivot joint) (H.1.5 e). Ở một khớp trục, mặt khớp tròn vây quanh một khối xương hình trụ hoặc hình nón của một xương tiếp khớp với một vòng xương-sợi được tạo nên một phần do một xương khác và một phần do một dây chằng. Khớp trục thuộc loại khớp đơn trục vì nó chỉ cho phép cử động xoay tròn quanh trục dọc của nó. Các khớp quay-trụ và khớp đội-trục giữa là những khớp trục.

Khớp chỏm cầu (ball and socket joint; spheroidal joint) (H.1.5 a, b). Ở loại khớp này, mặt khớp của một xương có hình cầu (được gọi là chỏm), còn mặt khớp của xương kia lõm sâu như một ổ thích ứng với chỏm. Hình dạng của những mặt tiếp khớp cho phép khớp có tầm cử động rộng. Những cử động có thể có của loại khớp này là: gấp, duỗi, giạng, khếp, quay tròn và xoay tròn. Khớp vai và khớp hông là những khớp chỏm cầu. Những khớp này là *khớp đa trục* vì chúng cho phép cử động quanh ba trục.

Khớp lồi cầu (condylar joint) (H.1.5 f,g) hay **khớp soan** (ellipsoid joint). Ở loại khớp này, mặt khớp lồi hình oval của một xương khớp với mặt khớp lõm hình oval của xương khác. Khớp cổ tay và các khớp đốt bàn tay-đốt ngón tay của các ngón tay II tới V là những ví dụ về khớp lồi cầu. Khớp lồi cầu cho phép cử động quanh hai trục và được gọi là *khớp lưỡng trục*.

Khớp yên (saddle joint) (H.1.5 h). Ở một khớp yên, mặt khớp của một xương có hình yên, còn mặt khớp của xương kia thích ứng với “yên” như mông người cưỡi ngựa khít với yên ngựa. Một ví dụ về khớp yên là khớp giữa xương thang với xương đốt bàn tay thứ nhất. Khớp yên là một biến thể của khớp lồi cầu và có cử động tự do hơn khớp lồi cầu mặc dù nó cũng là khớp lưỡng trục. Điểm khác của khớp lồi cầu và khớp yên so với khớp chỏm cầu là các loại khớp này không thực hiện được cử động xoay tròn như khớp chỏm cầu.

Trong các khớp của cơ thể, khớp nào mà bao khớp chỉ vây quanh một cặp mặt khớp thuộc một trong sáu loại trên là *khớp đơn* (simple joint), khớp nào có nhiều cặp mặt khớp là *khớp phức hợp* (complex joint). Khớp trục và khớp bản lề là hai dạng của khớp trụ (cylindrical joint).

2.3.3. Các cử động của khớp hoạt dịch

Những cử động tại các khớp hoạt dịch là cử động trượt, các cử động góc, cử động xoay tròn và các cử động đặc biệt. Các cử động góc là các cử động làm tăng hoặc giảm góc giữa các xương tiếp khớp và bao gồm gấp, duỗi, giạng, khếp và quay tròn.

Gấp (flexion) và **duỗi** (extension) là các cử động đối nhau thường xảy ra ở mặt phẳng đứng dọc, *gấp* làm giảm góc giữa các xương tiếp khớp, *duỗi* thì ngược lại.

Giạng (abduction) là chuyển động của một xương ra xa đường giữa cơ thể, **khếp** (adduction) là chuyển động ngược lại. Riêng ở bàn tay và bàn chân thì giạng các ngón có nghĩa là đưa các ngón ra xa ngón giữa.

Quay tròn (circumduction) là chuyển động của đầu xa của một phần cơ thể trong một vòng tròn do kết quả của gấp, duỗi, giạng và khếp.

Xoay tròn (rotation) là chuyển động của một xương quanh trục dài của nó.

Sấp (pronation) là cử động xoay gan bàn tay xuống dưới, **ngửa** (supination) là cử động xoay gan bàn tay lên trên. Đây là những cử động đặc biệt.

ĐẠI CƯƠNG VỀ HỆ CƠ, CƠ VÀ MẠC CỦA ĐẦU

MỤC TIÊU

1. Trình bày được cấu tạo chung của một cơ vân, các kiểu sắp xếp sợi cơ và cách phân loại cơ theo chức năng.
2. Mô tả được các nhóm cơ ở đầu: tên gọi, cách bám, thân kinh chi phối và động tác của của mỗi cơ.

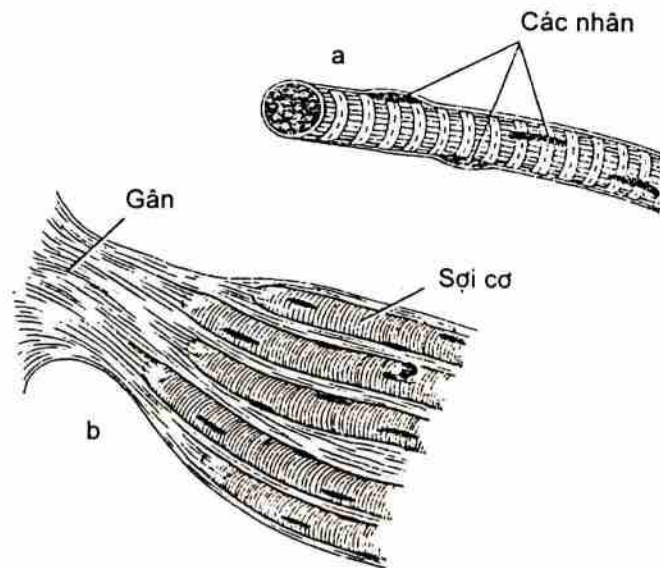
1. ĐẠI CƯƠNG VỀ HỆ CƠ

Hệ cơ được trình bày ở bài này là hệ thống của các cơ và nhóm cơ xương tạo nên những cử động ở các khớp. Trong hệ này, mỗi cơ xương là một cơ quan do mô cơ xương và mô liên kết tạo nên.

1.1. Đại cương về mô cơ

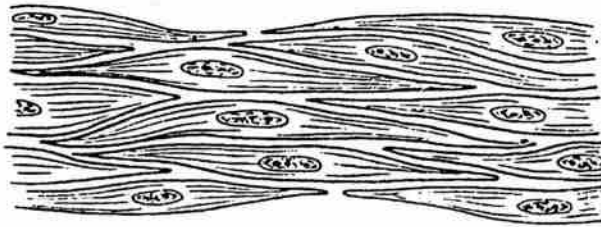
Cơ thể ta có ba loại mô cơ khác nhau về mô học, vị trí và sự chi phối thần kinh: cơ xương, cơ trơn và cơ tim.

1.1.1. Mô cơ xương (H.2.1). Loại cơ này còn được gọi là cơ vân vì, khi nhìn dưới kính hiển vi, tế bào cơ (sợi cơ) có những dải sáng và tối xen kẽ (vân). Mô cơ xương chủ yếu là vận động theo ý muốn. Hầu hết cơ xương cũng vận động không theo ý muốn ở chừng mực nào đó. Ví dụ, ta thường không biết về cử động co giãn của cơ hoành, về tình trạng co thường xuyên của các cơ giữ tư thế, hoặc về các phản xạ ruồi.



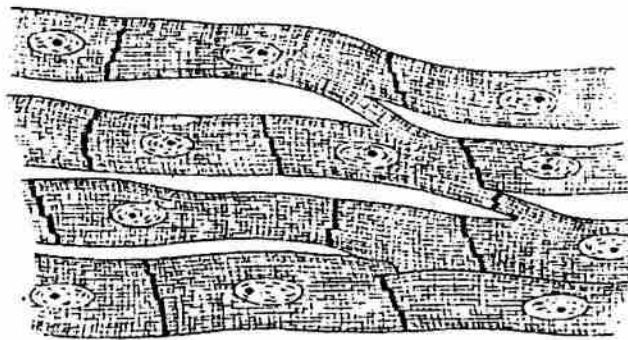
Hình 2.1: a. Một sợi cơ xương; b. Một bó sợi cơ xương và mô liên kết đi kèm

1.1.2. Mô cơ trơn (H.2.2). Mô cơ trơn có mặt ở thành của các cấu trúc rỗng, như các mạch máu, đường dẫn khí và hầu hết các cơ quan trong ổ bụng. Nó cũng bám vào các nang lông ở da. Dưới kính hiển vi, tế bào cơ trơn có hình thoi với duy nhất một nhân ở trung tâm và không có vân ngang. Cơ trơn do thần kinh tự chủ chi phối nên không đáp ứng vận động theo ý muốn.



Hình 2.2. Mô cơ trơn

1.1.3. Mô cơ tim (H.2.3). Sợi cơ tim cũng có vân ngang như sợi cơ xương nhưng các sợi có nhánh nối với nhau làm cho cơ tim trở thành một phiến cơ chứ không phải một tập hợp của các sợi cơ riêng rẽ. Loại cơ này cũng do thần kinh tự chủ chi phối và còn có khả năng tự co bóp khi không có xung động từ thần kinh trung ương đi tới.



Hình 2.3. Mô cơ tim

1.2. Các loại cơ xương và cách gọi tên cơ

Các cơ xương được chia thành nhiều loại dựa vào hình dạng, số đầu nguyên ủy, số bụng cơ, cách sắp xếp bó sợi cơ và chức năng.

* Các loại theo hình dạng và cách sắp xếp bó sợi: cơ hình thoi, cơ dẹt, cơ thẳng, cơ tam giác, cơ vuông, cơ lông vũ (đơn, kép và đa lông vũ), cơ vòng.

* Các loại theo số đầu nguyên ủy: cơ nhị đầu, cơ tam đầu, cơ tứ đầu.

* Các loại theo số bụng cơ: cơ hai bụng

* Các loại theo chức năng: cơ khép, cơ giạng, cơ xoay, cơ gấp, cơ ruỗi, cơ sấp, cơ ngửa, cơ đối chiếu, cơ thắt, cơ giãn.

Mỗi cơ cụ thể được gọi tên dựa vào cách phân loại nói trên kết hợp với các đặc điểm về vị trí, kích thước và hướng sợi cơ.

1.3. Cấu trúc của cơ xương

Mỗi cơ có phần *bụng cơ* (belly) nằm giữa các *đầu bám* (attachment) bằng *gân*. Phần *bụng cơ* do các sợi cơ và thành phần mô liên kết tạo nên. Các sợi cơ xếp thành từng *bó sợi cơ*. Nhiều bó sợi cơ hợp thành một cơ. Các sợi cơ, các bó sợi cơ và toàn bộ cơ đều được các màng mô liên kết vây quanh: màng vây quanh mỗi sợi cơ là *màng nội cơ*, màng vây quanh mỗi bó sợi cơ là *màng chu cơ* và màng vây quanh toàn bộ cơ là *màng ngoài cơ*. Các màng mô liên kết của *bụng cơ* kéo dài về các đầu cơ và liên tiếp với các *gân*. *Gân* hoàn toàn do mô liên kết tạo nên. Nó là phần không co rút được mà chỉ truyền lực cơ của *bụng cơ* tới xương hoặc các cấu trúc khác. Những *gân* rộng và dẹt được gọi là *cân*.

Lớp mô liên kết nằm giữa cơ và da được chia thành hai phần: phần đặc nằm sâu sát màng ngoài cơ là *mạc bọc cơ* hay *mạc sâu*, phần lỏng lẻo (chứa mỡ) ở ngay dưới da gọi là *tấm dưới da* hay *mạc nông*. Những *chỗ mạc* ngăn cách nhóm cơ này với nhóm cơ kia được gọi là *vách gian cơ*.

Có một số cấu trúc tạo thuận lợi cho sự di chuyển của các *gân cơ*. Đó là các *bao xơ của gân*, các *hãm gân* (retinacula), các *túi hoạt dịch* (synovial bursa) và các *bao hoạt dịch* (synovial sheath).

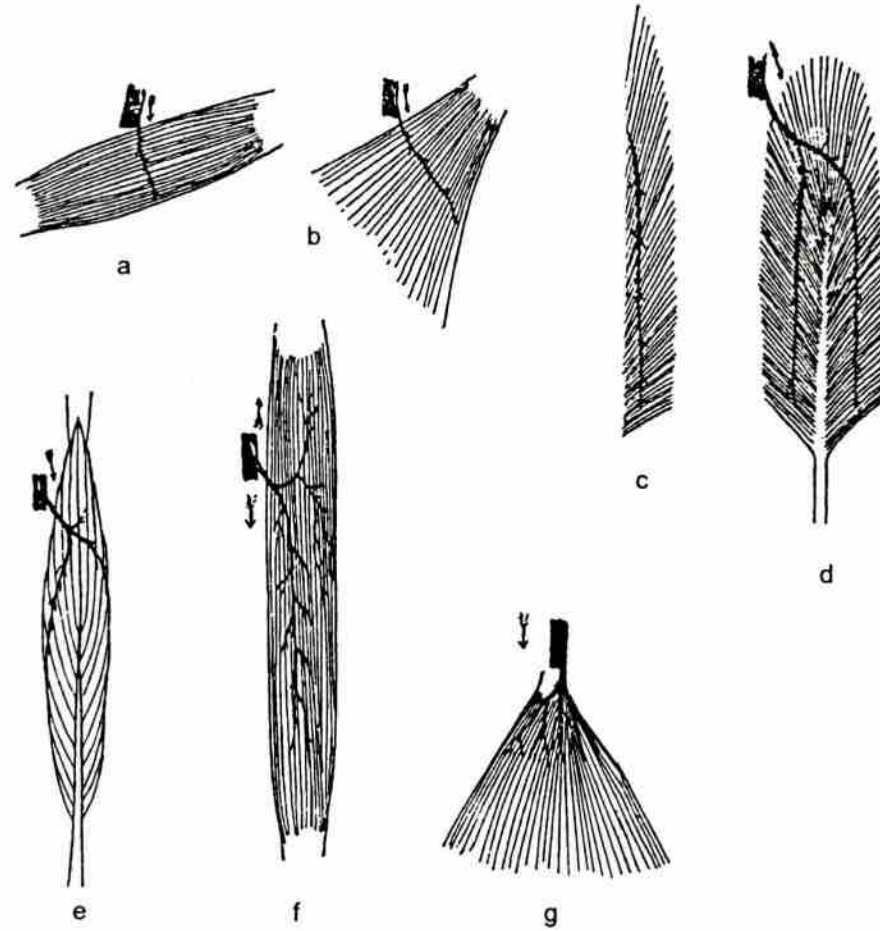
1.4. Các đầu bám của cơ

Hầu hết các cơ đi qua ít nhất một khớp và thường bám vào các xương tham gia tiếp khớp tại khớp đó. Khi một cơ co, nó kéo một trong các xương tiếp khớp về phía xương kia. Hai xương tiếp khớp thường không dịch chuyển ngang nhau khi cơ co. Một xương thường vẫn ở vị trí ban đầu hay dịch chuyển ít, hoặc vì nó được các cơ khác cố định bằng cách kéo về hướng ngược lại, hoặc do vị trí và cấu trúc của nó làm nó không dịch chuyển được. Như vậy, các đầu bám của cơ được phân biệt thành *đầu cố định* (fixed end) và *đầu di động* (mobile end). Đầu cố định thường được gọi là *nguyên ủy*, đầu di động là *bám tận*. Ở các chi, đầu cố định (hay nguyên ủy) thường là đầu *gân* của cơ.

1.5. Các kiểu sắp xếp bó sợi cơ (H.2.4)

Các sợi cơ bám xương được sắp xếp trong cơ thành các bó. Các sợi cơ trong mỗi bó thì nằm song song nhau, nhưng sự sắp xếp của các bó so với các *gân* có thể thuộc một trong năm kiểu đặc trưng: song song, hình thoi, vòng, tam giác, hoặc lông vũ. Ở cơ song song, các bó sợi chạy song song với trục dọc của cơ và tận cùng tại các đầu *gân* dẹt. Cơ hình thoi có các bó chạy *gần* song song với trục dọc của cơ; *bụng cơ* thuôn nhỏ dần về phía các đầu *gân*. Các bó của cơ vòng sắp xếp thành các vòng tròn đồng tâm tạo nên một cơ thắt vây quanh một lỗ nào đó. Ở cơ tam giác, các bó cơ nằm trên một vùng rộng hội tụ về một *gân* trung tâm. Các cơ lông vũ có bó sợi cơ ngắn nếu so với tổng chiều dài cơ; *gân* cơ trải ra trên hầu như toàn bộ chiều dài cơ. Ở cơ lông vũ đơn, các bó sắp xếp chỉ ở một bên *gân*. Cơ lông vũ kép có các bó nằm ở cả hai bên *gân*. Cơ đa lông vũ do nhiều cơ lông vũ kép gộp lại.

Kiểu sắp xếp bó sợi cơ ảnh hưởng tới lực cơ và tầm vận động của cơ. Khi một cơ co, nó ngắn lại và chỉ có chiều dài bằng khoảng 70% chiều dài lúc nghỉ của nó. Như vậy, các sợi cơ trong một cơ càng dài thì tầm vận động mà nó tạo ra càng lớn. Trái lại, sức cơ của một cơ phụ thuộc vào tổng số sợi cơ mà nó chứa, vì một sợi ngắn có thể co mạnh như một sợi dài. Vì một cơ cho trước nào đó có thể chứa hoặc một số lượng nhỏ sợi dài hoặc một số lượng lớn sợi ngắn, cách sắp xếp bó sợi cơ thể hiện sự bù trừ giữa lực cơ và tầm vận động. Các cơ lông vũ có một số lượng lớn bó sợi kéo lên các gân của chúng, đem lại cho chúng lực cơ lớn hơn nhưng một tầm vận động nhỏ hơn. Các cơ song song, trái lại, có tương đối ít bó sợi chạy dọc theo chiều dài cơ; như vậy, chúng có một tầm vận động lớn hơn nhưng lực cơ yếu hơn.



Hình 2.4. Các kiểu cấu trúc của cơ xương

a, f. Cơ với các bó sợi song song; b, g. Cơ hình quạt;

c. Cơ hình lông vũ đơn; d. Cơ hình lông vũ kép; e. Cơ hình thoi

1.6. Sự phối hợp giữa các cơ và nhóm cơ

Một động tác bất kỳ nào đó cũng là kết quả của sự hoạt động phối hợp của nhiều cơ. Hầu hết các cơ xương được xếp thành những cặp đối kháng nhau: các cơ gấp-các cơ ruỗi, các cơ giạng-các cơ khép v.v... Trong các cặp đối kháng, một cơ, được gọi là

cơ chủ vận (prime mover/agonist), cơ để gây nên cử động mong muốn trong khi cơ kia, *cơ đối kháng* (antagonist), giãn ra và tuân theo những tác động của cơ chủ vận. Ví dụ ở cử động gấp cẳng tay tại khớp khuỷu, cơ nhị đầu là cơ chủ vận, cơ tam đầu là cơ đối kháng. Cơ chủ vận và cơ đối kháng thường nằm ở hai phía đối ngược nhau của một xương hoặc khớp. Cơ chủ vận và cơ đối kháng hoán đổi vai trò với nhau. Trong cử động duỗi cẳng tay, cơ tam đầu là cơ chủ vận, cơ nhị đầu là cơ đối kháng.

Một số cơ, gọi là *cơ cố định* (fixators), co đồng thời với cơ chủ vận để giữ vững nguyên uỷ của cơ chủ vận, giúp cho cơ chủ vận hoạt động có hiệu quả. Ví dụ, các cơ đi từ thân tới đai ngực có tác dụng cố định đai ngực và cho phép cơ delta gây ra cử động của cánh tay trên khớp vai.

Có nhiều trường hợp cơ chủ vận đi ngang qua một số khớp trước khi vượt qua một khớp mà tại đó động tác chính của nó diễn ra. Để ngăn cản những cử động không mong muốn ở một khớp trung gian, một số cơ gọi là *cơ hiệp đồng* (synergists) sẽ co và cố định khớp trung gian đó. Ví dụ, các cơ gấp và duỗi cổ tay co để cố định khớp cổ tay, và điều này cho phép các cơ gấp và duỗi ngón tay hoạt động có hiệu quả.

Tuỳ thuộc vào động tác cần hoàn thành, nhiều cơ có thể đóng vai trò như một cơ chủ vận, một cơ đối kháng, một cơ cố định hoặc một cơ hiệp đồng.

1.7. Sự cung cấp thần kinh cho cơ

Nhánh thần kinh đi tới một cơ là thần kinh hỗn hợp gồm cả sợi vận động (khoảng 60%), sợi cảm giác (khoảng 40%) và một số sợi giao cảm.

Mỗi sợi vận động xuất phát từ một nơron vận động có thân nằm ở thân não hoặc tủy sống và tận cùng bằng cách chia ra nhiều nhánh đi tới một nhóm sợi cơ. Mỗi nhánh tiếp xúc với một sợi cơ tại *khớp thần kinh-cơ*. Tại đây, các nhánh tận cùng sợi trục phình to ra thành *bọng tận cùng synap*.

Các sợi cảm giác xuất phát từ các đầu tận cùng cảm giác nằm trong cơ hoặc gân, được gọi tên lần lượt là *thoi cơ* hoặc *thoi gân*. Những đầu tận cùng này được kích thích bởi sức căng trong cơ sinh ra trong lúc cơ co chủ động hoặc giãn cơ thụ động.

Chức năng của các sợi cảm giác là vận chuyển tới hệ thần kinh trung ương thông tin về độ căng cơ. Thông tin này đóng vai trò thiết yếu cho việc duy trì trương lực cơ và tư thế cơ thể và cho việc thực hiện các động tác phối hợp theo ý muốn.

Các sợi giao cảm phân phối vào cơ trơn của thành các mạch máu nuôi cơ.

Một nơron vận động và tất cả các sợi cơ mà nó chi phối hợp nên một *đơn vị vận động*.

Trong lúc nghỉ, cơ vẫn ở trạng thái co bán phần và trạng thái này gọi là *trương lực cơ*. Vì các sợi cơ không bao giờ ở trạng thái trung gian giữa co và giãn, trương lực cơ có được là nhờ trong cơ luôn luôn có một ít sợi cơ co hoàn toàn, số đông còn lại giãn hoàn toàn. Để tránh mỏi cơ, các nhóm đơn vị vận động (các nhóm sợi cơ) khác nhau luân phiên nhau ở vào trạng thái hoạt động tại các thời gian khác nhau. Trương lực cơ được duy trì nhờ *cung phản xạ hai nơron*. Tổn thương một hoặc cả hai nơron này dẫn tới mất trương lực cơ và cơ sẽ bị nhẽo.

Khi co cơ, số các đơn vị vận động đi vào trạng thái hoạt động ngày càng tăng đồng thời mức hoạt động của các đơn vị vận động của các cơ đối kháng giảm đi. Khi cần co cơ tối đa, tất cả các đơn vị vận động của một cơ được đưa vào trạng thái hoạt động.

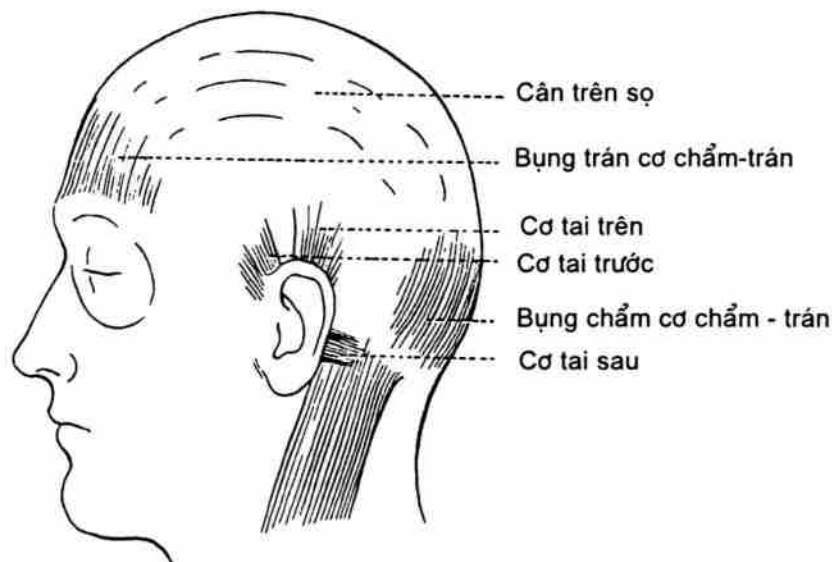
Hệ cơ có năm chức năng: tạo ra các cử động, duy trì các tư thế của cơ thể, điều hoà thể tích của các cơ quan, sinh nhiệt và làm dịch chuyển các chất trong cơ thể.

2. CÁC CƠ CỦA ĐẦU (MUSCLES OF HEAD)

Các cơ của đầu bao gồm các cơ mặt, các cơ nhai, các cơ ngoài nhãn cầu, các cơ tiểu cốt tai, các cơ lưỡi, các cơ khẩu cái mềm và eo họng.

Bài này chỉ trình bày các cơ mặt và các cơ nhai, các nhóm cơ khác được trình bày ở các phần có liên quan: các cơ ngoài nhãn cầu ở bài mắt và thần kinh thị giác, các cơ tiểu cốt tai ở bài tai và thần kinh tiền đình-ốc tai, các cơ lưỡi và các cơ khẩu cái và eo họng ở các bài về miệng và hầu.

2.1. Các cơ mặt (facial muscles) (Bảng 2.1) (H. 2.5 và H. 2.6)



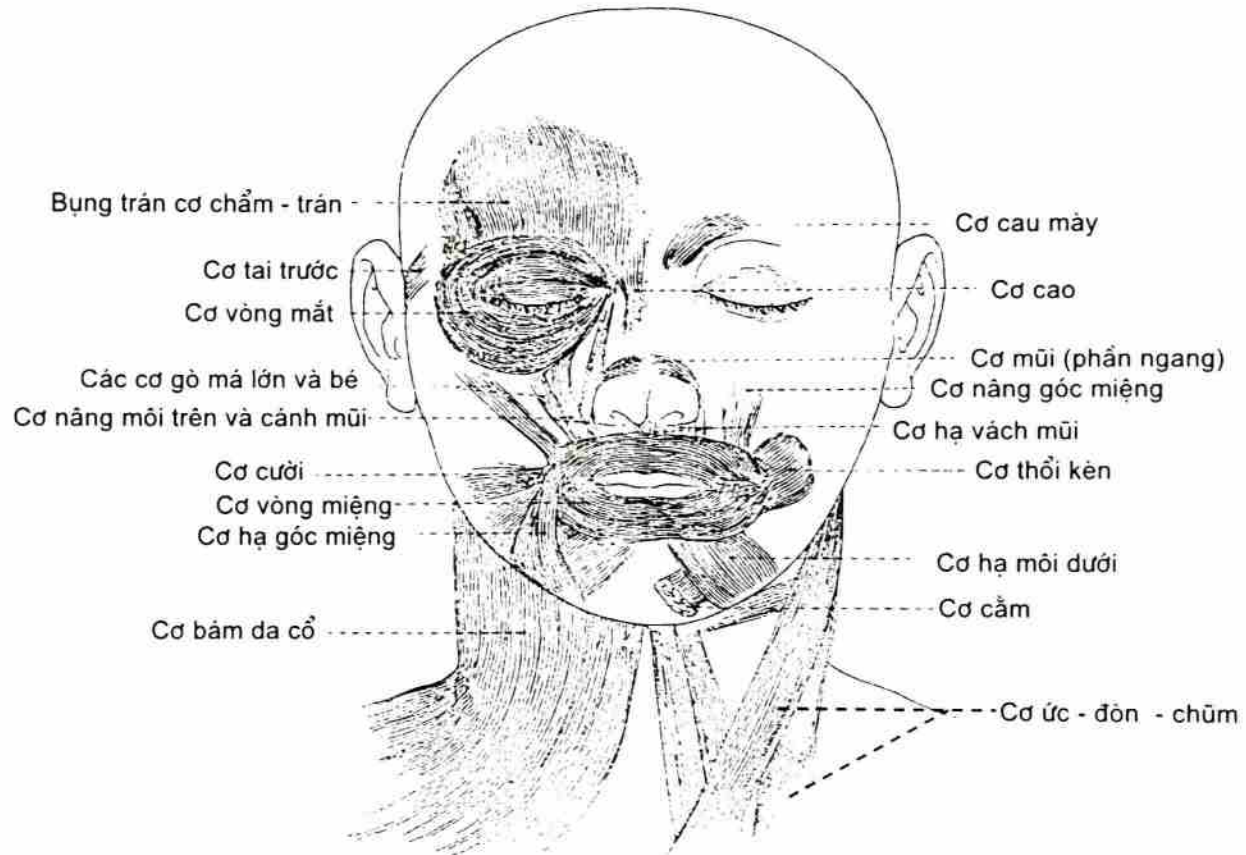
Hình 2.5. Các cơ bám da đầu

Các cơ mặt đem lại cho loài người khả năng biểu hiện nhiều loại cảm xúc khác nhau trên nét mặt. Các cơ này nằm giữa các lớp của mạc nông. Chúng thường có **một đầu bám vào mạc hoặc các xương của sọ, một đầu bám vào da**. Chính vì chúng bám vào da nên khi co làm dịch chuyển da chứ không phải một khớp như các cơ khác.

Trong số các cơ mặt, có những cơ bao quanh các lỗ vào của các hốc tự nhiên của đầu như mắt, mũi và miệng. Các cơ này có chức năng như các *cơ thắt* (sphincter) và các *cơ giãn* (dilator). Ví dụ, cơ vòng mắt làm nhắm mắt.

Về chi phối thần kinh, tất cả các cơ mặt do thần kinh mặt vận động.

Theo định khu và chức năng, các cơ mặt được xếp thành 5 nhóm: cơ trên sọ, các cơ quanh tai, các cơ quanh ổ mắt và mí, các cơ mũi và các cơ quanh miệng. Phần chính của các cơ trên sọ là cơ chẩm-trán. Cơ này có hai bụng chẩm và trán nằm trên các xương cùng tên và được nối với nhau bởi cân trên sọ. Ở mỗi bên mặt, phần lớn các cơ của nhóm cơ quanh miệng tập trung lại và đan với nhau tại một điểm ở ngang bên ngoài góc miệng tạo nên một trụ xơ-cơ chắc đặc (gọi là *modiolus*). Trụ này giống như trục của một bánh xe mà các cơ tới bám chung là nan hoa.



Hình 2.6. Các cơ bám da cổ và mặt

Bảng 2.1. Các cơ mặt

Cơ	Nguyên uỷ	Bám tận	Động tác
Các cơ quanh tai <i>Cơ tai trước</i> (auricularis anterior)	Mạc trên sọ	Phía trước gờ luân	Các cơ quanh tai là những cơ kém phát triển.
<i>Cơ tai trên</i> (auricularis superior)	Mạc trên sọ	Phần trên mặt sau loa tai	
<i>Cơ tai sau</i> (auricularis posterior)	Mỏm chũm	Lõi xoắn tai	
Cơ trên sọ (epicranius) gồm: <i>Cơ chẩm trán</i> (occipitofrontalis) có hai bụng Bụng trán Bụng chẩm	Cân trên sọ Đường gáy trên xương chẩm và mỏm chũm xương thái dương	Da phía trên bờ ổ mắt Cân trên sọ	Kéo da đầu ra trước, nâng lông mày, nhăn da trán (bụng trán). Kéo da đầu ra sau (bụng chẩm)
<i>Cơ thái dương đỉnh</i> (temporoparietalis)	Hoà lẫn với các cơ tai ở mặt bên sọ	Cân trên sọ	Kém phát triển
Các cơ quanh ổ mắt <i>Cơ vòng mắt</i> (orbicularis oculi) gồm hai phần chính là <i>phần ổ mắt</i> và <i>phần mí</i>	Xương thành trong ổ mắt (phần ổ mắt) và dây chằng mí trong (phần mí)	Các sợi chạy vòng quanh ổ mắt (phần ổ mắt) hoặc đi ra ngoài trong hai mí mắt và đan với nhau ở góc mắt ngoài	Nhắm mắt
<i>Cơ cau mày</i> (corrugator supercilii)	Đầu trong cung mày của xương trán	Da ở giữa vùng lông mày	Kéo lông mày xuống dưới và làm nhăn da trán theo chiều dọc (cau mày)
<i>Cơ hạ mày</i> (depressor supercilii)	Là một số sợi trên của phần ổ mắt cơ vòng mắt	Các sợi chạy lên bám vào da vùng lông mày	Kéo lông mày xuống dưới
Các cơ mũi <i>Cơ cao</i> (procerus)	Mạc phủ phần dưới xương mũi	Da trán, giữa hai lông mày, ở sát hoặc hoà lẫn với bờ trong bụng trán cơ chẩm - trán	Kéo góc trong lông mày xuống, gây ra các nếp nhăn ngang trên sống mũi
<i>Cơ mũi</i> (nasalis) gồm phần ngang và phần cánh	Ngay phía ngoài khuyết mũi xương hàm trên, các sợi phần cánh bám ở phía dưới, trong các sợi phần ngang	Các sợi phần ngang chạy vào trong và lên trên liên tiếp với phần ngang bên đối diện qua một cân vắt ngang trên sụn mũi. Các sợi phần cánh bám vào sụn cánh mũi	Phần ngang làm hẹp lỗ mũi; phần cánh kéo cánh mũi xuống dưới và ra ngoài, làm nở rộng lỗ mũi
<i>Cơ hạ vách mũi</i> (depressor septi nasi) (Một phần của phần cánh cơ mũi)	Ngay trên răng cửa giữa xương hàm trên	Phần di động của vách mũi	Kéo vách mũi xuống dưới, cùng phần cánh cơ mũi làm nở mũi

Các cơ quanh miệng			
Cơ vòng miệng (orbicularis oris) (gồm phần bờ và phần môi cách nhau bởi đường tiếp giáp giữa môi đỏ và da)	Trụ xơ - cơ ở ngay ngoài góc miệng (modiolus), nơi cơ vòng miệng đan với các cơ khác	Các sợi cơ chạy vào trong, sợi phần bờ đi trong môi đỏ, sợi phần môi đi ở ngoại vi, đan xen với sợi bên đối diện rồi bám vào da	Khép và đưa môi ra trước, ép môi vào răng, thay đổi hình dạng của môi trong lúc nói
Cơ nâng môi trên cánh mũi (levator labii superioris alaeque nasi)	Phần trên mỏm trán xương hàm trên	Đi xuống chia hai bó - Bó trong vào sụn cánh mũi lớn - Bó ngoài vào môi trên	Bó ngoài nâng môi trên, bó trong làm nở mũi
Cơ nâng môi trên (levator labii superioris)	Bờ dưới ổ mắt (vào xương hàm trên và xương gò má) ở ngay trên lỗ dưới ổ mắt	Môi trên, giữa bó ngoài cơ nâng môi trên cánh mũi và cơ gò má nhỏ, hoà lẫn với cơ vòng miệng	Nâng môi trên, làm thay đổi rãnh mũi - môi (rãnh sâu khi buồn)
Cơ gò má nhỏ (zygomaticus minor)	Mặt ngoài xương gò má, ngay sau đường khớp gò má - hàm trên	Môi trên, hoà lẫn vào cơ vòng miệng	Nâng môi trên, làm lộ các răng hàm trên
Cơ gò má lớn (zygomaticus major)	Xương gò má, trước đường khớp gò má - thái dương	Trụ xơ - cơ ngoài góc miệng, hoà lẫn với cơ nâng góc miệng và cơ vòng miệng	Kéo góc miệng lên trên và ra ngoài khi cười
Cơ nâng góc miệng (levator anguli oris)	Hố nanh xương hàm trên, ngay dưới lỗ dưới ổ mắt	Trụ xơ - cơ ngoài góc miệng, hoà lẫn với các cơ khác	Nâng góc miệng làm lộ răng khi mỉm cười
Cơ hạ môi dưới (depressor labii inferioris)	Đường chéo xương hàm dưới, giữa lỗ cằm và đường giữa thân xương	Hoà lẫn với cơ cười và cơ vòng miệng tại trụ xơ - cơ ngoài góc miệng	Kéo góc miệng xuống dưới và ra ngoài khi mở miệng và khi biểu lộ sự buồn chán
Cơ hạ góc miệng	Đường chéo xương hàm dưới	Modiolus	Hạ góc miệng
Cơ cười (risorius)	Mạc tuyến mang tai (có thể ở cả cung gò má và mạc cơ cắn)	Trụ xơ - cơ ngoài góc miệng	Kéo góc miệng sang bên như khi ở trạng thái căng thẳng. Thực ra cơ này không tham gia vào cử động cười nhiều hơn các cơ khác
Cơ thổi kèn (buccinator) hay cơ mút	Mặt ngoài mỏm huyết răng của xương hàm trên và xương hàm dưới (ngang mức các răng hàm lớn) và đường đan chân bướm - hàm dưới (ở giữa hai xương)	Các sợi cơ tập trung tại trụ xơ - cơ ngoài góc miệng, tại đây các sợi từ phần dưới đường đan chạy chéo vào phần trên cơ vòng miệng, sợi từ phần trên đường đan chạy chéo vào phần dưới cơ vòng miệng, sợi từ các xương hàm đi thẳng vào các môi tương ứng	Ép má vào răng như khi thổi, mút và huýt sáo; kéo góc miệng sang bên; giúp nhai thức ăn bằng cách giữ cho thức ăn ở giữa hai hàm răng
Cơ cằm (mentalis)	Hố răng cửa xương hàm dưới	Chạy xuống bám vào da cằm	Nâng và đưa môi dưới ra trước, nâng và làm nhẵn da cằm

2.2. Các cơ nhai (masticatory muscles)

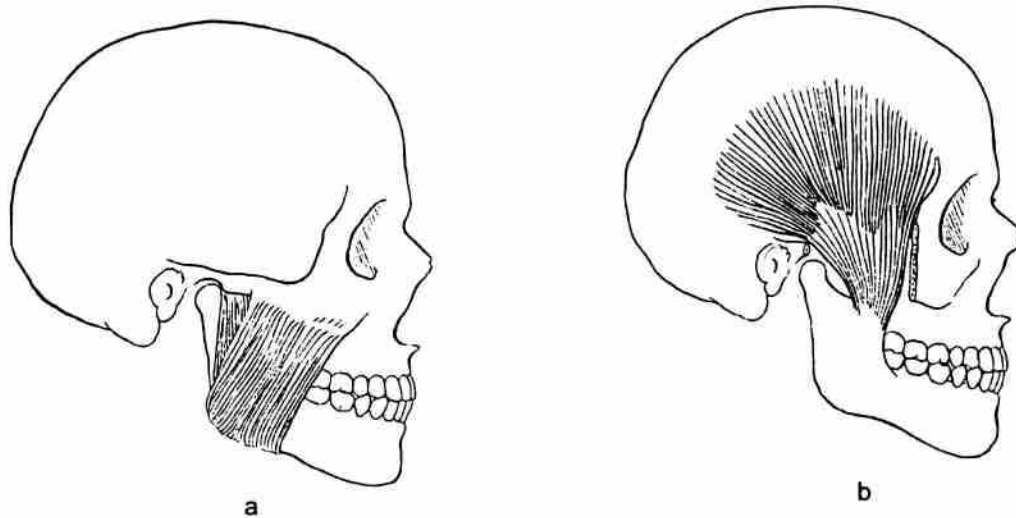
Các cơ nhai là những cơ vận động xương hàm dưới trong khi nhai và nói. Nhóm này có 4 cơ: *cơ cắn*, *cơ thái dương* và hai *cơ chân bướm ngoài và trong*. Cả 4 cơ đều do thần kinh hàm dưới, nhánh của thần kinh sinh ba, vận động.

2.2.1. Cơ cắn (*masseter*) (H.2.7a) là một cơ hình 4 cạnh phủ ở mặt ngoài ngành xương hàm dưới. Cơ gồm hai phần nông và sâu từ cung gò má chạy xuống dưới và ra sau để bám tận vào góc và ngành xương hàm dưới. Động tác: kéo xương hàm dưới lên trên để các răng khớp vào nhau trong khi nhai, kéo xương hàm dưới ra sau (phần sâu).

2.2.2. Cơ thái dương (*temporalis*) (H2.7b) nằm ở hố thái dương.

Nguyên ủy: phần hố thái dương do xương trán và xương thái dương tạo nên. *Bám tận:* các sợi cơ chạy xuống và hội tụ thành một gân. Gân này đi qua khe giữa cung gò má và mặt bên của sọ rồi bám tận vào móm vệt và bờ trước của ngành xương hàm dưới.

Động tác: nâng xương hàm dưới khi cả cơ co; riêng các sợi sau co kéo xương hàm ra sau sau khi hàm dưới được kéo ra trước.



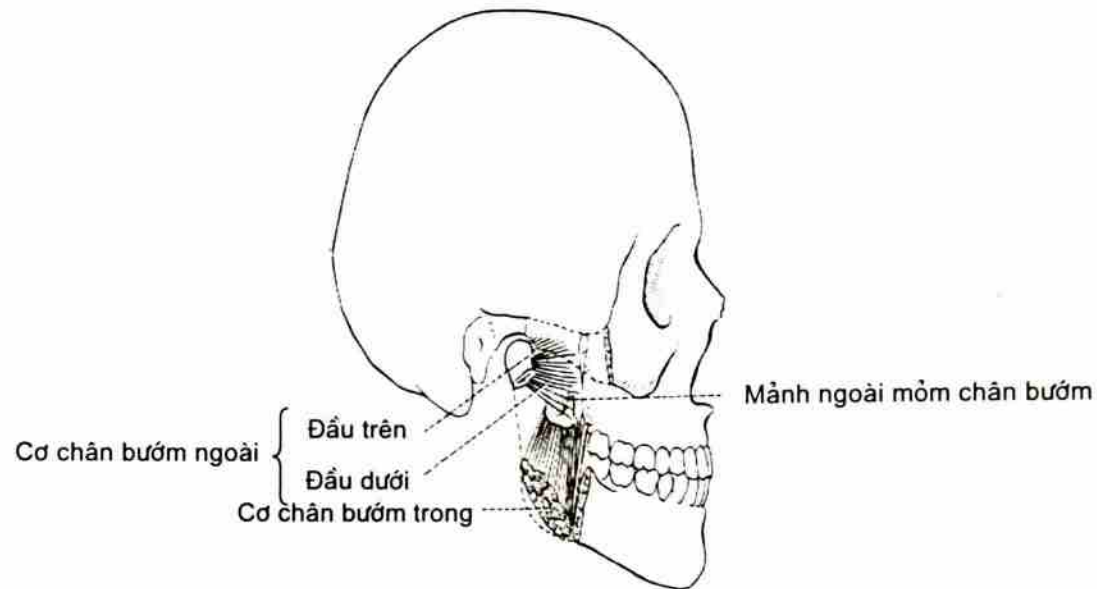
Hình 2.7. Cơ cắn (a) và cơ thái dương (b)

2.2.3. Cơ chân bướm ngoài (*lateral pterygoid*) (H 2.8)

Nguyên ủy: cơ bám vào xương bướm bằng hai đầu. Đầu trên bám vào cánh lớn, đầu dưới bám vào mặt ngoài mảnh ngoài móm chân bướm.

Bám tận: các sợi cơ chạy ra sau và ra ngoài bám vào hõm cơ chân bướm ở mặt trước cổ lồi cầu xương hàm dưới, vào bao và đĩa khớp thái dương - hàm dưới. Cơ chân bướm ngoài kéo móm lồi cầu và đĩa khớp xương hàm dưới ra trước, nhờ đó xương hàm dưới được kéo ra trước và hạ thấp trong khi đó chỏm của nó xoay trên đĩa khớp. Kết quả là miệng được há ra.

2.2.4. Cơ chân bướm trong (*medial pterygoid*) (H. 2.8)



Hình 2.8. Các cơ chân bướm trong và ngoài

Nguyên uỷ: mặt trong mảnh ngoài mỏm chân bướm, củ (ụ) xương hàm trên và mỏm thấp xương khẩu cái.

Bám tận: các sợi cơ chạy xuống dưới, ra sau và ra ngoài rồi bám tận vào phần sau - dưới của ngành và góc xương hàm dưới.

Động tác: nâng xương hàm dưới; đưa xương hàm dưới ra trước khi cùng co với cơ chân bướm ngoài. Khi các cơ chân bướm ở một bên co, xương hàm dưới cùng bên xoay ra trước và sang phía đối diện quanh trục thẳng đứng là chỏm xương hàm dưới bên đối diện.

CÁC CƠ VÀ MẠC CỦA CỔ VÀ THÂN

MỤC TIÊU

Trình bày được cách bám, động tác và sự chi phối thần kinh của các cơ và các nhóm cơ của cổ và thân.

1. CƠ VÀ MẠC CỦA CỔ

1.1. Các cơ của cổ (muscles of neck)

Cổ được chia thành ba vùng: vùng cổ trước, vùng cổ bên và vùng cổ sau (vùng gáy). Các cơ của vùng cổ sau được xếp vào nhóm các cơ của lưng nên không được mô tả ở phần này. Các cơ nằm trong hai vùng cổ trước và bên được chia thành 3 nhóm, từ nông vào sâu:

Các cơ nông ở hai bên cổ gồm cơ ức - đòn - chũm và cơ bám da cổ;

Các cơ trên móng và các cơ dưới móng nằm ở vùng cổ trước;

Các cơ trước và các cơ bên cột sống.

Ngoài các cơ vùng cổ trước-bên, các cơ dưới cằm cũng được xem như một trong các nhóm cơ của cổ.

1.1.1. Các cơ nông vùng cổ bên

1.1.1.1. Cơ bám da cổ (platysma) (H.2.6)

Cơ bám da cổ là một phiến cơ rộng. Đầu dưới của cơ (đầu nguyên ủy) bám vào mạc phủ phần trên của các cơ ngực lớn và delta. Các sợi cơ chạy lên trên và vào trong trong mô dưới da của mặt bên của cổ. Các sợi trước đan xen tại đường giữa với các sợi trước đối bên ở sau và dưới khớp dính cằm. Các sợi trung gian bám vào bờ dưới thân xương hàm dưới hoặc chạy lên ở dưới cơ hạ góc miệng để bám vào nửa ngoài của môi dưới. Các sợi sau bắt chéo xương hàm dưới và phần trước cơ cắn để tới bám vào da phần dưới của mặt, trong đó nhiều sợi hoà lẫn với các cơ bám vào trụ xơ-cơ ngoài góc miệng.

Cơ bám da cổ do nhánh cổ của thần kinh mặt vận động. Sự co cơ có tác dụng làm giảm độ lõm giữa xương hàm dưới và mặt bên của cổ. Các sợi bám vào môi và góc miệng có tác dụng kéo hai phần miệng này xuống.

1.1.1.2. Cơ ức - đòn - chũm (sternocleidomastoid) (H.2.6) chạy chéo từ dưới lên qua mặt bên của cổ. Nó là một mốc bề mặt rõ nét, nhất là khi co.

Nguyên ủy: phần trên mặt trước cán ức và 1/3 trong mặt trên xương đòn.

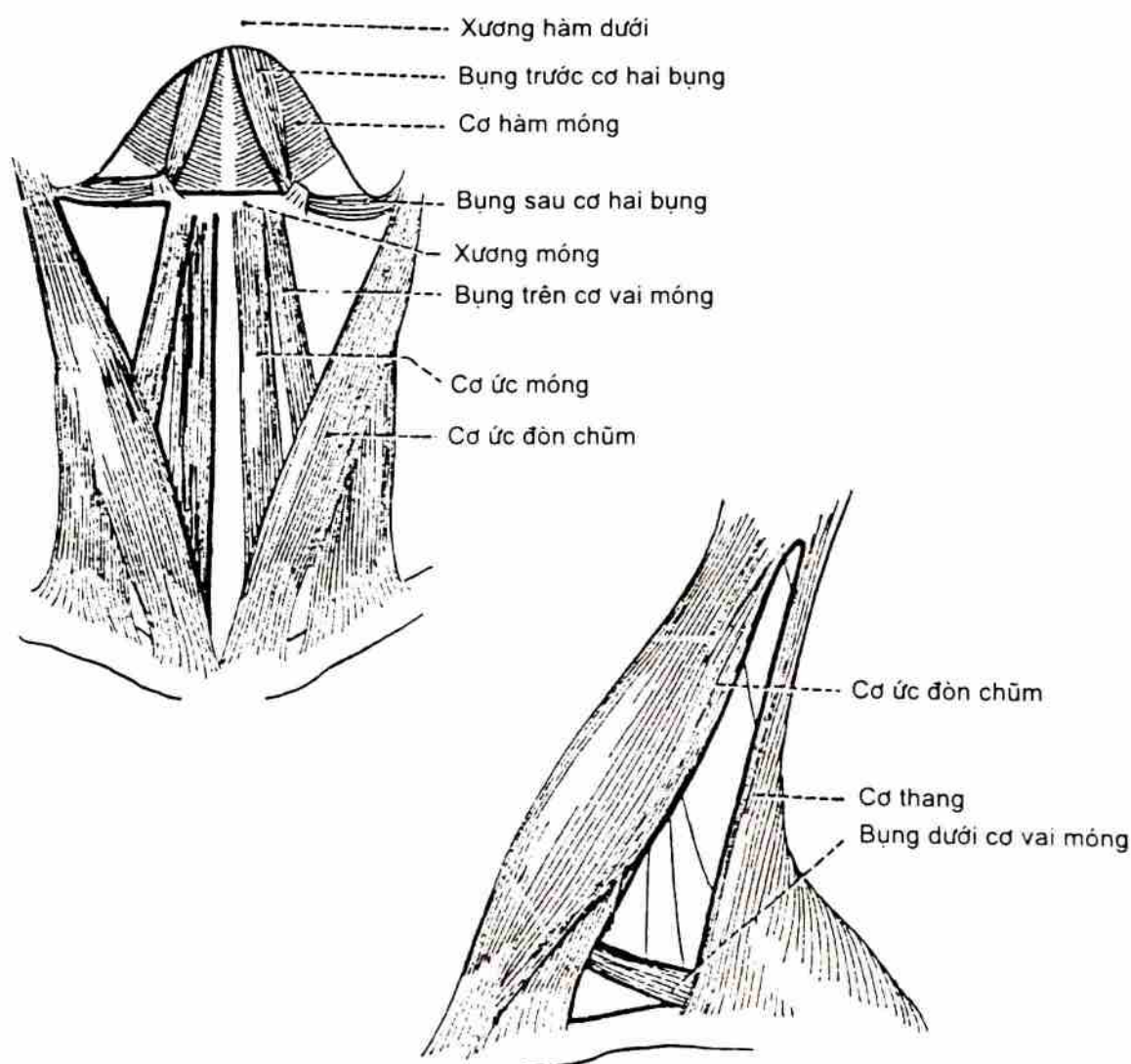
Bám tận: mặt ngoài mỏm chũm xương thái dương, 1/2 ngoài đường gáy trên.

Thần kinh: thần kinh phụ chi phối vận động, nhánh từ ngành trước thần kinh cổ II chi phối cảm giác bản thể.

Động tác: một cơ co làm nghiêng đầu về vai cùng bên, đồng thời làm xoay mặt về phía đối diện. Hai cơ co kéo đầu ra trước và hỗ trợ cơ dài cổ gấp cột sống cổ.

1.1.2. Các cơ trên móng (suprahyoid muscles) và các cơ dưới móng (infrahyoid muscles) (H.3.1) (Bảng 3.1)

Các cơ trên móng nằm trên xương móng, nối xương móng vào sọ và bao gồm cơ hàm móng, cơ cằm móng, cơ trâm móng và cơ hai bụng. Các cơ dưới móng gồm 4 cơ nằm dưới xương móng: cơ ức móng, cơ ức giáp, cơ giáp móng và cơ vai móng. Cả 4 cơ này khi co làm hạ thấp xương móng và thanh quản trong lúc nuốt và nói. Nhóm cơ trên móng và nhóm cơ dưới móng có tác dụng đối kháng nhau. Tuy nhiên, khi cả hai nhóm cơ cùng co thì giữ cố định xương móng, làm cho các cơ lưỡi bám vào xương móng có thể hoạt động được trên một nền xương cố định. Hai nhóm cơ có thể phối hợp trong cử động xoay tròn xương móng. Trừ cơ hai bụng, tất cả các cơ trên và dưới móng được gọi tên theo chỗ bám.



Hình 3.1. Các cơ trên móng và dưới móng

Bảng 3.1. Các cơ trên móng và các cơ dưới móng

Cơ	Nguyên uỷ	Bám tận	Thần kinh chi phối	Động tác
Các cơ trên móng <i>Cơ hàm - móng</i> (mylohyoid)	Đường hàm móng xương hàm dưới	Mặt trước thân xương móng và đường đan sợi giữa (từ khớp dính cằm tới xương móng)	Thần kinh cơ hàm móng, một nhánh của thần kinh huyết răng dưới (thuộc thần kinh hàm dưới)	Nâng xương móng, nâng sàn miệng; hạ xương hàm dưới
<i>Cơ cằm - móng</i> (geniohyoid)	Gai cằm dưới ở mặt sau khớp dính cằm	Mặt trước thân xương móng	Nhánh của thần kinh C1 qua đường thần kinh XII	Kéo xương móng ra trước và lên trên; làm ngắn sàn miệng
<i>Cơ trâm - móng</i> (stylohyoid)	Mỏm trâm xương thái dương	Tại chỗ nối thân với sừng lớn xương móng	Nhánh cơ trâm móng của thần kinh mặt	Nâng và kéo xương móng ra sau, kéo dài sàn miệng
<i>Cơ hai bụng</i> (digastric) gồm hai bụng nối với nhau bằng một gân trung gian	Bụng sau: khuyết chũm xương thái dương Bụng trước: hố cơ hai bụng của xương hàm dưới	Gân trung gian bám vào thân và sừng lớn xương móng; gân xuyên qua cơ trâm móng	Bụng sau: thần kinh mặt; Bụng trước: thần kinh hàm móng, nhánh của thần kinh huyết răng dưới (thuộc thần kinh hàm dưới)	Nâng xương móng và cố định xương móng. Hạ xương hàm dưới
Các cơ dưới móng <i>Cơ ức - móng</i> (sternohyoid)	Mặt sau đầu trong xương đòn, dây chằng ức-đòn sau và mặt sau cán ức	Bờ dưới thân xương móng, sát đường giữa	Các nhánh từ quai cổ (C1, CII và CIII)	Hạ thấp xương móng và thanh quản
<i>Cơ vai - móng</i> (omohyoid) có hai bụng	<i>Bụng dưới</i> bám vào bờ trên xương vai gần khuyết trên vai. Các sợi chạy lên tới một gân trung gian ở sau cơ ức đòn chũm	<i>Bụng trên:</i> các sợi từ gân trung gian chạy lên bám vào bờ dưới thân xương móng	Các nhánh từ quai cổ (CII và CIII)	Hạ thấp, kéo ra sau và giữ vững xương móng; kéo căng phần dưới của mạc cổ sâu
<i>Cơ ức - giáp</i> (sternothyroid)	Mặt sau của cán ức và sụn sườn I	Đường chéo của mảnh sụn giáp	Các nhánh từ quai cổ (C1 - CIII)	Kéo xương móng và thanh quản xuống dưới
<i>Cơ giáp - móng</i> (thyrohyoid)	Đường chéo của mảnh sụn giáp	Bờ dưới của thân và sừng lớn xương móng	Thần kinh C1 qua đường thần kinh XII	Hạ xương móng và nâng sụn giáp

1.2. Các mạc cổ

– **Tấm dưới da cổ.** Tấm dưới da cổ thường được gọi là mạc nông của cổ. Mạc này bao bọc cơ bám da cổ và vùi trong mạc này là các thần kinh bì, các tĩnh mạch nông và các hạch bạch huyết nông.

– **Mạc cổ (cervical fascia).** Nếu tấm dưới da cổ được gọi là mạc nông thì mạc cổ cũng được gọi là *mạc cổ sâu*. Mạc cổ là mô liên kết xếp bao bọc các cơ, các mạch máu và các tạng cổ. Mạc cổ đặc lại ở một số vùng tạo nên những lá sợi gọi là lá nông, lá trước khí quản và lá trước sống. Nó cũng đặc lại ở quanh các mạch cảnh tạo nên bao cảnh.

+ **Lá nông mạc cổ (superficial layer),** hay *lá bọc*, hoàn toàn bao quanh cổ, tách ra để bọc cơ thang và cơ ức đòn chũm; nó bám ở sau vào dây chằng gáy. Nó được ví như trần của các tam giác cổ trước và sau.

Ở phía trên, lá nông mạc bám vào đường gáy trên của xương chẩm, mòm chũm và dọc theo toàn bộ nền của xương hàm dưới. Ở giữa mòm chũm và xương hàm dưới, nó bao bọc tuyến nước bọt mang tai. Lá phủ mặt nông của tuyến chạy lên như là *mạc mang tai* và bám vào cung gò má. Lá phủ mặt sâu của tuyến dày lên tạo nên *dây chằng trâm hàm dưới* đi từ góc hàm dưới tới mòm trâm. Ở phía dưới, lá nông bám vào mòm cùng vai, xương đòn và cán xương ức. Ở ngay trên cán ức, nó tách ra thành hai lá bám vào các bờ trước và sau của cán ức. Ở giữa hai lá này là một khoang nhỏ gọi là khoang trên ức, một khoang chứa phần dưới tĩnh mạch cảnh trước, cung tĩnh mạch cảnh và có thể một hạch bạch huyết. Trên phần dưới của tam giác cổ sau, lá nông tách thành hai lá bám vào các bờ trước và sau của xương đòn; lá sâu cũng bao bọc bụng dưới cơ vai móng.

+ **Lá trước khí quản** tạo nên một bao mạc cho tuyến giáp. Ở trên, nó bám vào cung sụn nhĩ; ở dưới, nó chạy vào trung thất trên cùng với các tĩnh mạch giáp dưới.

+ **Lá trước sống** của mạc cổ che phủ các cơ trước sống và trải rộng sang bên trước cơ bậc thang trước, cơ bậc thang giữa và cơ nâng vai, tạo nên một sàn mạc của tam giác cổ sau. Khi động mạch dưới đòn và đám rối cánh tay thoát ra từ sau cơ bậc thang trước, chúng kéo theo lá trước sống đi xuống và sang bên ở sau xương đòn, tạo nên bao nách. Về phía bên, lá trước sống trở nên một mô xếp nằm dưới cơ thang. Về phía trên, nó bám vào nền sọ; về phía dưới, nó đi xuống trước cơ dài cổ vào trung thất trên, nơi nó hoà lẫn với dây chằng dọc trước. Về phía trước, lá trước sống được ngăn cách với hầu bằng một khoang chứa mô liên kết xếp gọi là khoang sau hầu. Tất cả các ngành trước của các thần kinh sống cổ lúc đầu nằm ở sau lá trước sống. Thần kinh hoành, thần kinh lưng vai và thần kinh cơ răng trước luôn giữ vị trí ở sau lá trước sống trên suốt đường đi của chúng ở cổ nhưng thần kinh phụ nằm nông hơn lá trước sống.

1.3. Các tam giác cổ

Cổ được chia thành các vùng trước, bên và sau. Vùng cổ sau tương ứng với vùng chứa cơ thang; còn các vùng cổ trước và bên ngăn cách nhau bằng vùng ức đòn chũm. *Vùng cổ trước* còn được gọi là *tam giác cổ trước* (anterior triangle of neck); *vùng cổ bên* cũng được gọi là *tam giác cổ sau* (posterior triangle of neck).

1.3.1. Tam giác cổ trước

Các giới hạn của tam giác cổ trước là: ở trước là đường giữa trước; ở trên là một đường chạy dọc nền xương hàm dưới và chạy tiếp tục từ góc hàm dưới tới mỏm chũm; ở sau là bờ trước cơ ức đòn chũm. Đỉnh của tam giác nằm ở bờ trên xương ức. Tam giác cổ trước được cơ hai bụng và bụng trên cơ vai móng chia thành các tam giác nhỏ hơn: tam giác cảnh, tam giác cơ, tam giác dưới hàm dưới và tam giác dưới cằm.

Tam giác cơ. Tam giác cơ được giới hạn ở trước bởi đoạn đường giữa cổ từ xương móng tới xương ức, ở sau-dưới bởi bờ trước cơ ức đòn chũm và ở sau trên bởi bụng trên cơ vai móng.

Tam giác cảnh. Tam giác cảnh được giới hạn ở sau bởi cơ ức đòn chũm, ở trước-dưới bởi bụng trên cơ vai móng và ở trên bởi bụng sau cơ hai bụng. Tam giác cảnh được che phủ bởi mạc cổ và các lớp nông hơn mạc cổ; sàn của nó do các cơ khí hẩu giữa và dưới cùng một phần của các cơ giáp móng và móng lưỡi tạo nên. Tam giác cảnh chứa: (1) đoạn cuối của động mạch cảnh chung và đoạn đầu của các động mạch cảnh trong và ngoài; (2) các nhánh của động mạch cảnh ngoài và các tĩnh mạch tương ứng với chúng; (3) thần kinh hạ thiệt cùng rễ trên của quai cổ và (4) các thần kinh thanh quản trong và ngoài.

Tam giác dưới hàm dưới. Tam giác dưới hàm dưới (thường được gọi là tam giác hai bụng), được giới hạn ở trên bởi nền xương hàm dưới, ở sau-dưới bởi bụng sau cơ hai bụng và ở trước-dưới bởi bụng trước cơ hai bụng. Nó được che phủ bởi lá nông mạc cổ và các lớp nông hơn; sàn của nó do các cơ hàm móng và móng lưỡi tạo nên. Vùng trước của tam giác chứa tuyến nước bọt dưới hàm cùng với động mạch mặt đi ở mặt sâu của tuyến và tĩnh mạch mặt và các hạch bạch huyết dưới hàm đi ở mặt nông của tuyến. Vùng sau của tam giác chứa phần dưới của tuyến mang tai.

Tam giác dưới cằm. Tam giác dưới cằm là một tam giác đơn. Đỉnh của nó là cằm, nền là thân xương móng và hai cạnh bên là bụng trước của các cơ hai bụng. Sàn của tam giác dưới cằm là cơ hàm móng. Nó chứa các hạch bạch huyết và các tĩnh mạch nhỏ hợp nên tĩnh mạch cảnh trước.

1.3.2. Tam giác cổ sau

Tam giác cổ sau được giới hạn ở trước bởi cơ ức đòn chũm, ở sau bởi bờ trước cơ thang và ở dưới bởi phần ba giữa xương đòn; đỉnh của nó nằm ở giữa các chỗ bám tận của cơ ức đòn chũm và cơ thang vào mỏm chũm. Nó được che phủ bởi lá nông mạc cổ và các lớp nông hơn; sàn của nó được tạo bởi, từ trên xuống, cơ bán gai đầu, cơ gối đầu, cơ nâng vai và cơ bậc thang giữa. Bụng dưới cơ vai móng bắt chéo tam giác cổ sau và chia nó thành *tam giác cằm* và *tam giác vai đòn*; tam giác cằm là tam giác lớn hơn nằm ở trên. Các thành phần đi qua tam giác cổ sau bao gồm: thần kinh phụ, các nhánh của đám rối cổ lộ ra ở bờ sau cơ ức đòn chũm, phần trên đòn của đám rối cánh tay, đoạn ngoài cơ bậc thang của động mạch dưới đòn, động mạch ngang cổ, động mạch trên vai, tĩnh mạch cảnh ngoài và các nhánh của nó.

2. CÁC CƠ CỦA THÂN

Các cơ của thân bao gồm các cơ lưng, các cơ ngực (trong đó có cơ hoành) và các cơ bụng (bao gồm cả các cơ của hoành chậu hông và đáy chậu).

2.1. Các cơ của lưng (muscles of back)

Các cơ ở lưng bao gồm các cơ đích thực (riêng) của lưng và các cơ không đích thực của lưng.

2.1.1. Các cơ lưng đích thực (muscles of back proper) (H.3.2) là các cơ sâu nằm cạnh cột sống (hay cơ nội tại của cột sống). Chúng hợp nên một khối cơ phức tạp đi từ chậu hông tới xương sọ và bao gồm:

Cơ dựng sống (erector spinae).

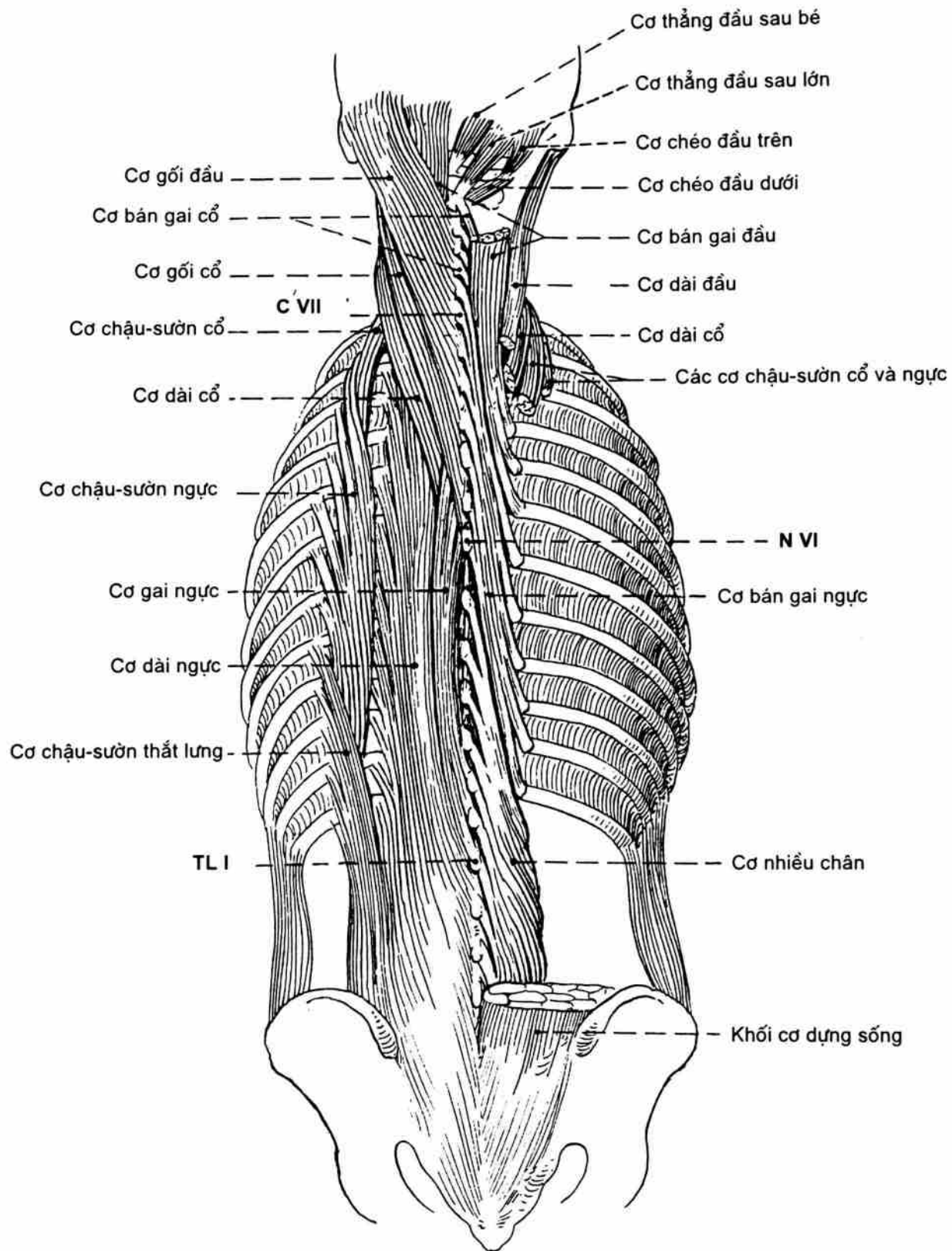
Các cơ gai ngang (spinotransversales) và các cơ *ngang-gai* (transversospinales).

Các cơ gian gai (interspinales).

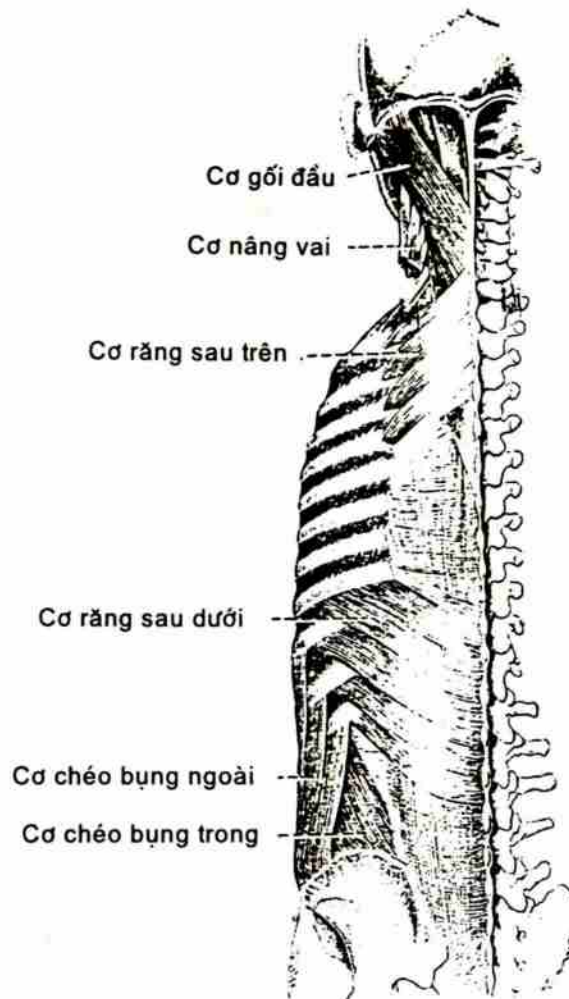
Các cơ gian ngang (intertransversarii)

Tác dụng của các cơ lưng đích thực là ruỗi, nghiêng và xoay cột sống. Chúng đều do các nhánh sau của thần kinh sống chi phối.

2.1.2. Các cơ lưng không đích thực (H.3.3) là các cơ nông bao gồm *cơ thang*, *cơ lưng rộng*, *cơ nâng vai*, *cơ trám*, *cơ răng sau trên* và *cơ răng sau dưới*. Trừ các cơ răng sau, các cơ lưng không đích thực đều đã được mô tả cùng với cơ chi trên. *Cơ răng sau trên* (serratus posterior superior) từ mỏm gai các đốt sống từ cổ VI đến ngực II đi tới bốn xương sườn trên cùng. *Cơ răng sau dưới* từ mỏm gai các đốt sống từ ngực XI đến thắt lưng III đi tới bốn xương sườn dưới cùng.



Hình 3.2. Các cơ nội tại của lưng



Hình 3.3. Các cơ răng sau

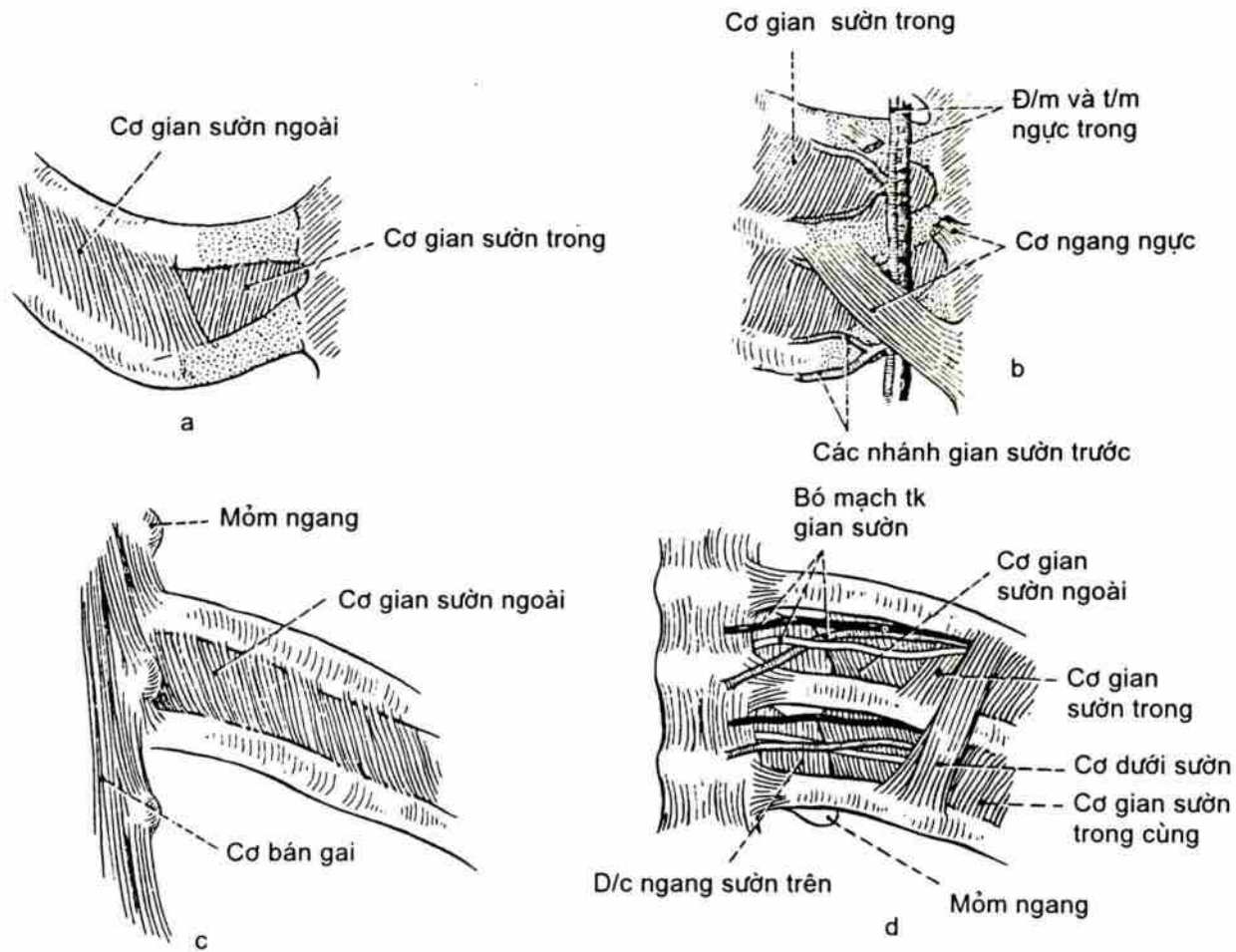
2.2. Các cơ của ngực (muscles of thorax)

Các cơ ngực bao gồm:

Các cơ làm thay đổi kích thước của lồng ngực (trong lúc thở). Cơ quan trọng nhất của nhóm này là *cơ hoành* (được mô tả riêng ở mục 2.4). Những cơ hô hấp khác chiếm khoảng nằm giữa các xương sườn và được xếp thành ba lớp (H.3.4). Ở **lớp nông** có **11 cơ gian sườn ngoài** (external intercostal muscle), các sợi của chúng chạy chéo xuống dưới và ra trước từ bờ dưới xương sườn trên tới bờ trên xương sườn dưới. Chúng nâng các xương sườn trong lúc hít vào. **11 cơ gian sườn trong** (internal intercostal muscle) chiếm **lớp giữa** của các khoang gian sườn. Các sợi của chúng chạy chéo xuống dưới và ra sau từ bờ dưới của xương sườn trên tới bờ trên của xương sườn dưới. Chúng kéo các xương sườn lại gần nhau trong thì thở ra gắng sức, làm giảm các đường kính bên và trước-sau của lồng ngực. Bó mạch-thần kinh gian sườn chia cơ gian sườn trong thành hai lớp; lớp ở trong (sâu hơn) bó mạch-thần kinh còn được gọi là *cơ gian sườn trong cùng*. **Lớp cơ sâu** chỉ có ở phần dưới lồng ngực, bao gồm *cơ ngang ngực*

(transversus thoracis) đi từ nửa dưới mặt sau xương ức tới mặt sau các sụn sườn từ thứ III tới thứ VI, các cơ dưới sườn (subcostales) từ bờ dưới các xương sườn đi tới bờ trên của xương sườn thứ hai hoặc thứ ba phía dưới

Các cơ gian sườn, các cơ dưới sườn và cơ ngang ngực do các thần kinh gian sườn chi phối.



Hình 3.4. Các cơ gian sườn

Đầu trước khoang gian sườn nhìn ngoài (a) và nhìn trong (b)

Đầu sau khoang gian sườn nhìn ngoài (c) và nhìn trong (d)

Các cơ cũng nằm trên lồng ngực nhưng lại vận động đai ngực hoặc xương cánh tay (như cơ ngực to, cơ ngực bé, cơ dưới đòn, cơ răng trước) được mô tả cùng với cơ chi trên.

2.3. Các cơ thành bụng

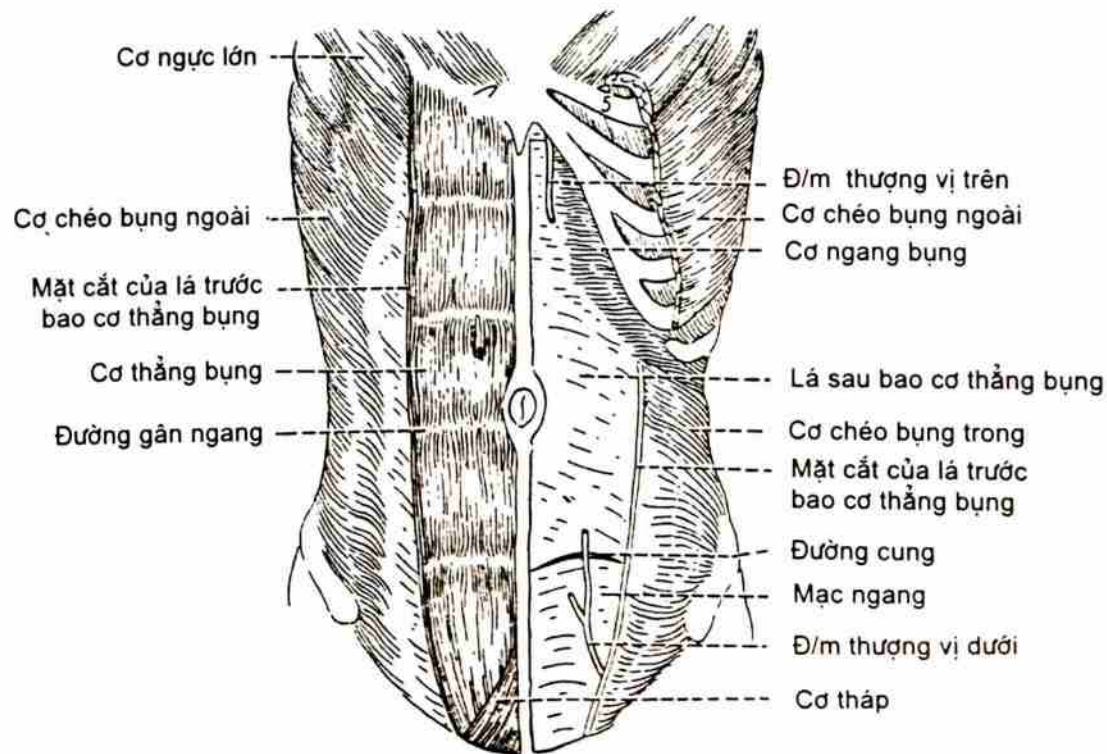
2.3.1. Các cơ thành bụng trước bên (H.3.5) (Bảng 3.2)

Từ nông vào sâu, thành bụng trước-bên được cấu tạo bởi da, mạc nông, các cơ, mạc ngang và phúc mạc. Có 4 cơ chính: ở phía trước có cơ thẳng bụng; ở phía bên có

ba cơ rộng, dẹt tính từ nông vào sâu là *cơ chéo bụng ngoài*, *cơ chéo bụng trong* và *cơ ngang bụng*.

Cơ thẳng bụng là một cơ dài từ mào mu và khớp mu chạy lên bám vào các sụn sườn V - VII và mỏm mũi kiếm xương ức, tức là đi suốt chiều dài thành bụng trước. Mặt trước của cơ bị chia cắt bởi từ 3 đến 5 dải mô xơ chạy ngang gọi là các *đường gân cắt ngang*.

Ở thành bụng bên, ba lớp cơ dẹt cũng đủ tạo nên một thành cơ vững chắc vì các sợi của mỗi cơ chạy theo một hướng khác nhau. Các sợi của *cơ chéo bụng ngoài* chạy chéo xuống dưới và vào trong; các sợi của *cơ chéo bụng trong* chạy thẳng góc với các sợi của cơ chéo bụng ngoài; các sợi của *cơ ngang bụng* chạy ngang quanh thành bụng. Nhờ sự sắp xếp này mà thành bụng trở nên khoẻ, các tạng trong ổ bụng không thể chui ra ngoài qua khe giữa các bó sợi cơ. Khi chạy tới gần bờ ngoài cơ thẳng bụng, mỗi cơ dẹt của thành bụng bên đều liên tiếp với một lá cân (gân dẹt). Cân của cả ba cơ tiếp tục chạy trước hoặc sau cơ thẳng bụng để đi vào đường giữa bụng và tạo nên *bao cơ thẳng bụng* với hai lá trước và sau. Ở 3/4 trên thành bụng trước, lá trước bao cơ thẳng bụng do cân cơ chéo bụng ngoài và lá trước cân cơ chéo bụng trong tạo nên; lá sau do cân cơ ngang bụng và lá sau cân cơ chéo bụng trong tạo nên. Ở 1/4 dưới thành bụng trước, cân của cả ba cơ đi trước cơ thẳng bụng và tạo nên lá trước của bao cơ, lá sau bao cơ thẳng bụng ở đoạn này do mạc ngang tạo nên. Cân của ba cơ dính liền với nhau và với cân của ba cơ bên đối diện tại đường giữa-trước để tạo nên một đường đan gân gọi là *đường trắng*. Đường trắng nằm giữa hai cơ thẳng bụng và trải dài từ mỏm mũi kiếm xương ức tới khớp mu.



Hình 3.5. Các cơ thành bụng trước-bên

Bảng 3.2. Các cơ thành bụng trước-bên

Cơ	Nguyên uỷ	Bám tận	Động tác
<i>Cơ thẳng bụng</i> (rectus abdominis)	Củ mu và mào mu	Sụn của các xương sườn V – VII và mòm mũi kiếm xương ức	Gấp cột sống, nhất là đoạn thắt lưng, và làm căng cột sống.
<i>Cơ tháp</i> (piramidalis)	Thân xương mu	Phần dưới đường trắng	Làm căng đường trắng
<i>Cơ chéo bụng ngoài</i> (external oblique)	Mặt ngoài các xương sườn từ V đến XII	Đường trắng, củ mu và nửa trước mào chậu	Co cơ cả hai bên: ép các tạng bụng và gấp cột sống; co cơ một bên: làm nghiêng cột sống và xoay cột sống
<i>Cơ chéo bụng trong</i> (internal oblique)	Mạc ngực-thắt lưng, mào chậu và 1/2 ngoài dây chằng bẹn	Bờ dưới các xương sườn X – XII, đường trắng và xương mu (qua liềm bẹn)	Co cơ hai bên: ép các tạng bụng và gấp cột sống; co cơ một bên: nghiêng bên và xoay cột sống
<i>Cơ ngang bụng</i> (transversus abdominis)	Mặt trong của 6 xương sườn và sụn sườn dưới, mạc ngực-thắt lưng, mào chậu và 1/3 ngoài dây chằng bẹn	Đường trắng, mào mu và lược xương mu (qua liềm bẹn)	Ép các tạng bụng

Tác dụng của các cơ thành bụng trước bên

Với tính chất như một nhóm cơ, các cơ của thành bụng trước bên bảo vệ và giữ cho các tạng bụng không sa ra ngoài; gấp, nghiêng bên và xoay cột sống; nén ép các tạng bụng trong lúc thở ra gắng sức; và tạo ra áp lực cần thiết trong ổ bụng trong lúc đại tiện, tiểu tiện và sinh đẻ.

Thần kinh chi phối các cơ thành bụng trước bên

Cơ thẳng bụng được chi phối bởi những nhánh từ các thần kinh N_{VII} - N_{XII}; cơ chéo bụng ngoài được chi phối bởi những nhánh từ các thần kinh N_{VII} - N_{XII} và thần kinh chậu-hạ vị; cơ chéo bụng trong và cơ ngang bụng do những nhánh từ các thần kinh N_{VI} - N_{XII} và các thần kinh chậu-hạ vị và chậu-bẹn chi phối.

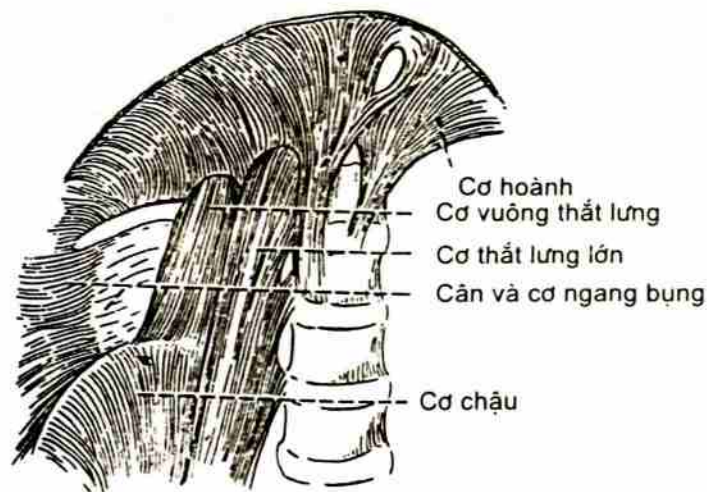
2.3.2. Các cơ thành bụng sau (H.3.6)

Thành bụng sau được tạo nên bởi cột sống, cơ thắt lưng lớn, cơ chậu và cơ vuông thắt lưng. *Cơ thắt lưng-chậu* đã được mô tả ở phần cơ chi dưới (Bài 8). Ở đây chỉ mô tả cơ vuông thắt lưng.

Cơ vuông thắt lưng (*quadratus lumborum*)

Nguyên uỷ, đường đi: xuất phát từ phần sau của mào chậu, các sợi cơ chạy thẳng lên trên.

Bám tận: bờ dưới xương sườn XII và mòm ngang các đốt sống thắt lưng từ I đến IV.



Hình 3.6. Các cơ thành bụng sau

2.4. Cơ hoành (H.3.7)

Cơ hoành (diaphragm) là một phiến cơ xơ cong hình vòm ngăn cách khoang ngực với khoang bụng. Mặt lồi của nó hướng về phía khoang ngực. Cơ hoành gồm **phần cơ** ở xung quanh và **phần gân** ở giữa. Trên cơ hoành có nhiều lỗ để các tạng, mạch và thần kinh đi qua.

Nguyên uỷ. Mặc dù là một phiến cơ liên tục, cơ hoành được chia làm ba phần (*ức, sườn và thắt lưng*) dựa trên các vùng bám ở ngoại vi.

Phần ức (sternal part) bám vào mặt sau mòm mũi kiếm xương ức;

Phần sườn (costal part) gồm các trỡ cơ bám vào mặt trong của 6 sụn và xương sườn dưới. Các trỡ cơ của cơ hoành đan xen với các trỡ cơ của cơ ngang bụng.

Phần thắt lưng (lumbar part) bám vào các dây chằng cung trong và ngoài và vào cột sống thắt lưng bởi hai trụ.

Các trụ. *Trụ phải* (right crus) bám vào mặt trước-bên của thân và đĩa gian đốt sống của ba đốt sống thắt lưng trên. *Trụ trái* (left crus) ngắn hơn, bám vào thân hai đốt sống thắt lưng trên. Bờ gân trong của hai trụ gặp nhau tại đường giữa để tạo nên một cung vát ngang trước động mạch chủ gọi là *dây chằng cung giữa* (median arcuate ligament)

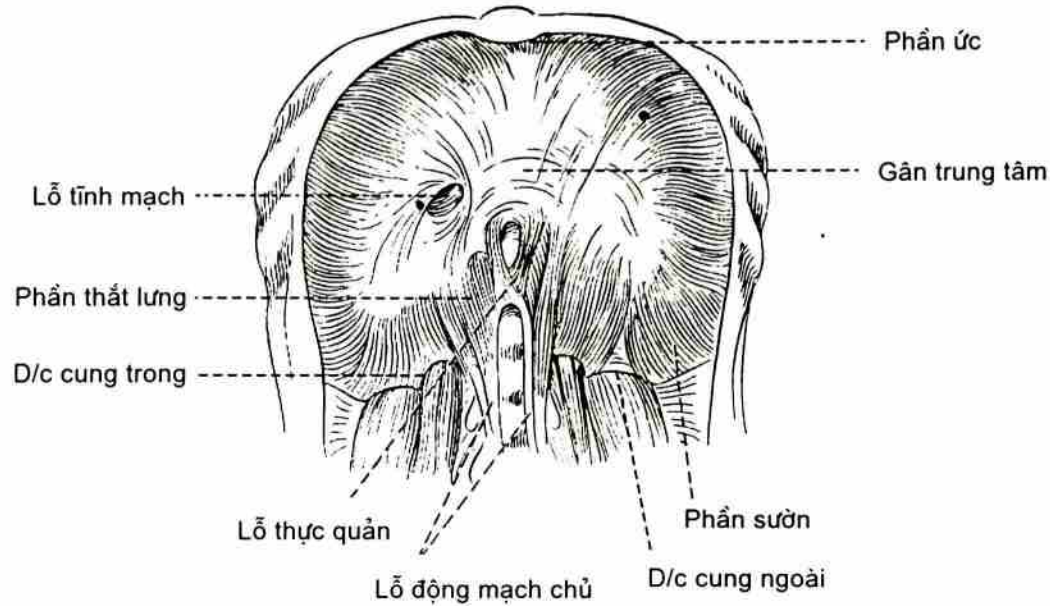
Dây chằng cung trong (medial arcuate ligament) là chỗ dấy lên của lá mạc phủ phần trên cơ thắt lưng lớn. Về phía trong nó liên tiếp với bờ gân ngoài của trụ cùng bên và bám vào thân các đốt sống thắt lưng I và II; về phía ngoài, nó bám vào mòm ngang đốt sống thắt lưng I.

Dây chằng cung ngoài (lateral arcuate ligament) bắc ngang qua trước phần trên cơ vuông thắt lưng, là chỗ dấy lên của lá mạc phủ cơ vuông thắt lưng. Nó đi từ mòm ngang đốt sống ngực XII tới bờ dưới xương sườn XII.

Bám tận. Từ các chỗ bám ở ngoại vi, các sợi của cơ hoành tập trung vào một tấm gân giữa gọi là *gân trung tâm* (central tendon) - nơi bám tận chung của các phần cơ

hoành. Các sợi của phần ức thì ngắn và gần như chạy ngang. Các sợi từ hai dây chằng cung và từ các xương sườn - sụn sườn thì dài hơn. Lúc đầu chúng chạy gần như thẳng đứng rồi sau đó chạy cong về phía gần trung tâm. Các sợi từ hai trụ chạy phân tán. Các sợi trong của trụ phải ôm quanh thực quản trên đường vòng sang trái.

Gân trung tâm nằm gần ở giữa cơ nhưng hơi lệch về phía trước. Nó có hình ba lá. Lá trước hay lá giữa có dạng tam giác cân đỉnh hướng ra trước. Các lá phải và trái có hình lưỡi và chạy về phía sau-bên.



Hình 3.7. Cơ hoành

Các lỗ cơ hoành. Các cấu trúc chạy qua lại giữa ngực và bụng qua các lỗ của cơ hoành. Có ba lỗ lớn cho động mạch chủ, thực quản và tĩnh mạch chủ dưới và một số lỗ nhỏ hơn.

Lỗ động mạch chủ (aortic hiatus) nằm ở ngang mức bờ dưới đốt sống ngực XII, hơi lệch về phía trái đường giữa. Lỗ này nằm trước cột sống và giữa hai trụ. Đây là nơi đi qua của động mạch chủ và ống ngực.

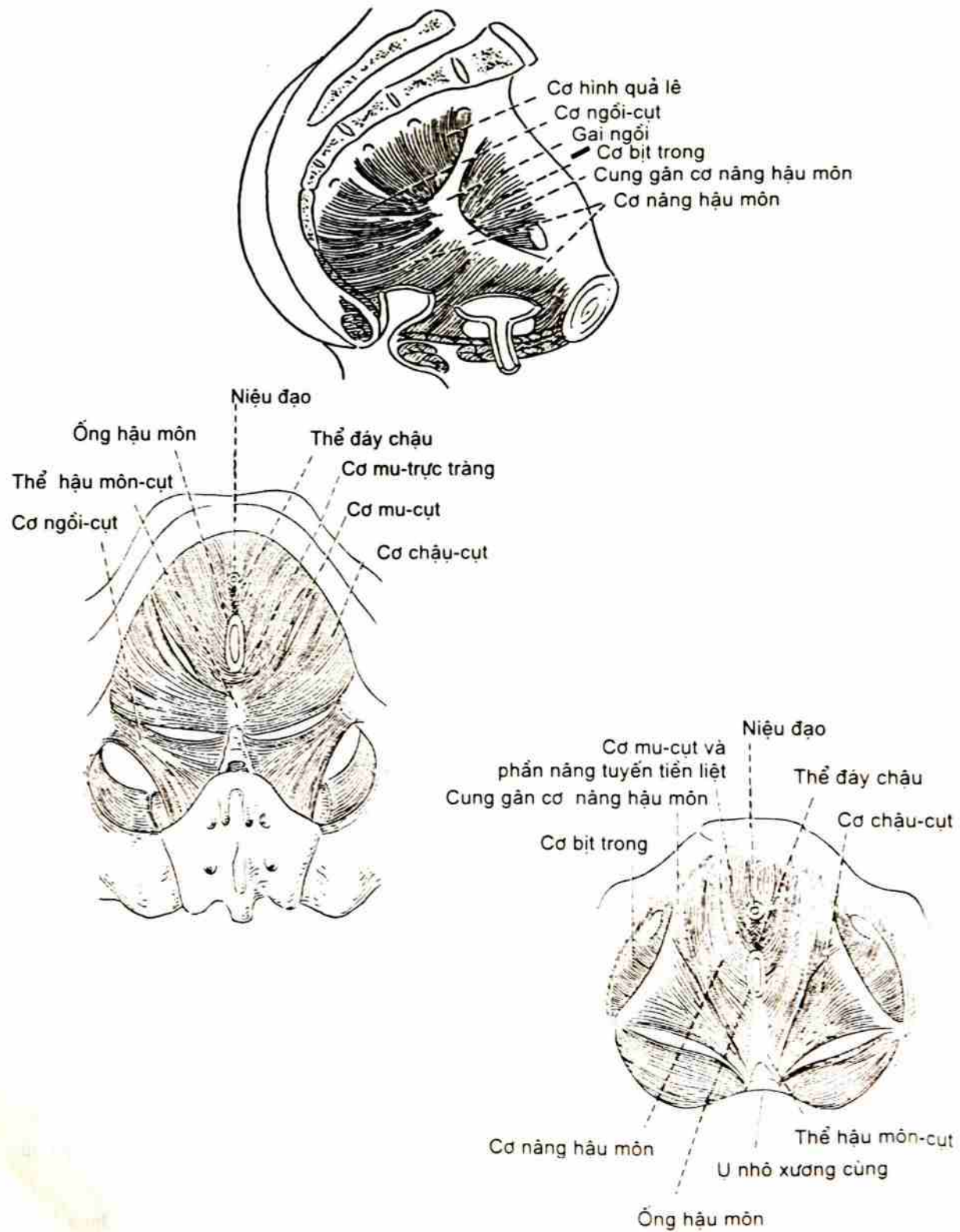
Lỗ thực quản (esophageal hiatus) nằm ở ngang mức đốt sống ngực X; nó ở trên, trước và hơi về phía trái lỗ động mạch chủ. Lỗ thực quản nằm ở phần cơ. Bao quanh lỗ là các sợi cơ xuất phát từ phần trong của trụ phải và bắt chéo qua đường giữa. Đi qua lỗ có thực quản và các thân thần kinh X trước và sau. Các nhánh thực quản của các mạch vị trái và một số mạch bạch huyết cũng đi qua đây.

Lỗ tĩnh mạch chủ (caval opening) nằm ở gân trung tâm, giữa lá phải và lá trước. Lỗ nằm ngang mức đĩa gian đốt sống ngực VIII và IX. Đi qua lỗ có tĩnh mạch chủ dưới và một số nhánh của thần kinh hoành phải.

Các lỗ nhỏ. Trên mỗi trụ cơ hoành có hai lỗ nhỏ. Một lỗ cho thần kinh tạng lớn qua, một lỗ cho thần kinh tạng bé qua. Thân giao cảm thường đi sau cơ hoành, cụ thể là sau dây chằng cung trong.

2.5. Các cơ của hoành chậu hông và đáy chậu

2.5.1. Các cơ của hoành chậu hông (H.3.8)



Hình 3.8. Các cơ hoành chậu hông nam

Lỗ dưới của chậu hông được đậy bằng *cơ nâng hậu môn* và *cơ ngồi-cụt*. Những cơ này cùng với các mạc phủ ở các mặt trên và dưới của chúng được gọi chung là *hoành chậu hông*. Hoành chậu hông bị niệu đạo và ống hậu môn xuyên qua, riêng ở nữ có thêm âm đạo xuyên qua.

2.5.1.1. Cơ nâng hậu môn (levator ani) đi từ xương mu ở trước tới xương cụt ở sau và từ hai thành bên chậu hông tiến về đường giữa. Nó gồm 3 phần: (1) *cơ mu-cụt* (pubococcygeus) là phần đi từ xương mu tới xương cụt; một số sợi của nó bám vào niệu đạo, vào ống hậu môn (gọi là *cơ mu-hậu môn* - pubo-analis), vào âm đạo của nữ (gọi là *cơ mu-âm đạo* -pubovaginalis), vào thể đáy chậu (gọi là *cơ mu-đáy chậu* - puboperinealis). Những sợi trong cùng của nam giới nâng đỡ cho tuyến tiền liệt và vì vậy được gọi là *cơ mu tiền liệt* (puboprostaticus). Ở sau ống hậu môn, cơ mu-cụt bám vào đỉnh xương cụt và vào đường đan xơ-cơ nối ống hậu môn với xương cụt (gọi là *thể hậu môn-cụt*). (2) *Cơ mu-trực tràng* (puborectalis) từ xương mu chạy ra sau ôm lấy bờ sau ống hậu môn và đan với những sợi của cơ bên đối diện. Cơ này nằm dưới cơ mu-cụt. (3) *Cơ chậu-cụt* (iliococcygeus) từ gai ngồi và *cung gân cơ nâng hậu môn* chạy vào trong và ra sau bám vào xương cụt và thể hậu môn-cụt

2.5.1.2. Cơ ngồi-cụt (ischiococcygeus) từ gai ngồi toả rộng ra bám vào bờ bên của hai đốt sống cùng dưới và hai đốt sống cụt trên.

Hoành chậu hông có tác dụng nâng đỡ và duy trì vị trí của các tạng chậu hông; kháng lại tình trạng tăng áp lực trong ổ bụng lúc thở ra gắng sức, ho, nôn, tiểu tiện, đại tiện; kéo xương cùng ra trước sau lúc đại tiện hoặc sinh con; cơ khít các lỗ xuyên qua hoành chậu hông.

Cơ nâng hậu môn do các thần kinh sống cùng II - IV chi phối; cơ ngồi-cụt do các thần kinh cùng IV - V chi phối.

5.1.2. Các cơ của đáy chậu (xem bài 4B)

THÀNH NGỰC - BỤNG VÀ ỚNG BỤNG

MỤC TIÊU

Mô tả được giải phẫu bề mặt và cấu tạo của thành ngực-bụng và ớng bụng

1. THÀNH NGỰC

Ngực gồm thành ngực và khoang ngực; khoang ngực chứa các tạng ngực. Bài này trình bày giải phẫu bề mặt của thành ngực và cấu tạo của thành ngực.

1.1. Giải phẫu bề mặt

Để có thể khám ngực bằng cách nhìn, sờ, gõ và nghe, thầy thuốc phải biết được giải phẫu bình thường của ngực, biết được vị trí bình thường của tim và các phổi trong mối liên quan với các mốc bề mặt có thể nhìn hoặc sờ được trên các mặt trước và sau của thành ngực.

1.1.1. Các mốc bề mặt trên mặt trước thành ngực

- *Khuyết tĩnh mạch cánh*: nằm ở bờ trên của cán ức, giữa đầu trong của các xương đòn, ngang mức bờ dưới của thân đốt sống ngực thứ hai.
- *Góc ức*: góc giữa thân và cán ức, ngang mức với nơi sụn sườn thứ hai khớp với bờ bên xương ức, đối diện đĩa gian đốt sống giữa các đốt sống ngực thứ tư và thứ năm.
- *Khớp mũi kiếm-ức*: khớp giữa mỏm mũi kiếm xương ức với thân xương ức, ngang mức với thân đốt sống ngực thứ chín.
- *Góc dưới sườn*: nằm ở đầu dưới xương ức, giữa các chỗ bám của các sụn sườn thứ bảy vào xương ức.
- *Bờ sườn*: là giới hạn dưới của ngực và do sụn của các xương sườn từ thứ bảy đến thứ mười cùng với đầu của các sụn sườn XI và XII tạo nên; phần thấp nhất của bờ sườn do xương sườn thứ mười tạo nên và nằm ở ngang mức đốt sống thắt lưng thứ ba.
- *Các xương sườn*: trừ xương sườn thứ nhất nằm sau xương đòn không thể sờ được, mặt bên của các xương sườn còn lại đều có thể sờ được bằng ngón tay và muốn xác định một xương sườn nào đó thì trước tiên ta luôn phải xác định xương sườn thứ hai tại góc ức.
- *Núm vú*: ở nam thường nằm ở khoang gian sườn thứ tư, cách đường giữa khoảng 9 cm; vị trí núm vú của nữ không hằng định.

- *Vị trí mỏm tim đập*: thường thấy ở khoang gian sườn thứ năm bên trái, cách đường giữa khoảng 9 cm; dễ sờ thấy hơn khi bệnh nhân ngồi nghiêng ra trước.
- *Các nếp nách*: *nếp nách trước* do bờ dưới cơ ngực lớn tạo nên; *nếp nách sau* do gân của cơ lưng rộng tạo nên.

1.1.2. Các mốc bề mặt trên mặt sau thành ngực

- *Mỏm gai của các đốt sống ngực*: nằm trên đường giữa sau. Đặt ngón tay trở vào mặt sau đường giữa cổ và vuốt xuống dưới, mỏm gai đầu tiên sờ thấy được là của đốt sống cổ thứ bảy, dưới nữa là mỏm gai của các đốt sống ngực. Mỏm gai của các đốt sống cổ CI - CVI được dây chằng gáy che phủ. Lưu ý rằng, đỉnh mỏm gai của một đốt sống ngực nằm ngay sau thân của đốt sống kế tiếp bên dưới.
- *Xương vai*: *góc trên* nằm ngang mức mỏm gai của đốt sống ngực thứ hai; *gai vai* nằm dưới da và rãnh của nó ở ngang mức với mỏm gai của đốt sống ngực thứ ba; *góc dưới* nằm ngang mức với mỏm gai của đốt sống ngực thứ bảy.

1.1.3. Các đường định hướng

- *Đường giữa ức*: nằm trên đường giữa xương ức.
- *Đường giữa đòn*: đường từ điểm giữa xương đòn chạy thẳng đứng xuống dưới.
- *Đường nách trước*: từ nếp nách trước chạy thẳng đứng xuống dưới.
- *Đường nách sau*: từ nếp nách sau chạy thẳng đứng xuống dưới.
- *Đường nách giữa*: từ một điểm nằm giữa các nếp nách trước và sau chạy thẳng đứng xuống dưới.
- *Đường vai*: đường thẳng đứng trên thành ngực sau, đi qua góc dưới của xương vai.

1.1.4. Những mốc trên bề mặt của các cơ quan trong khoang ngực

1.1.4.1. Khí quản. Khí quản đi từ bờ dưới sụn nhân, ngang mức đốt sống cổ thứ sáu, tới ngang mức góc ức. Có thể sờ thấy khí quản ở đường giữa nền cổ, tại khuyết trên ức.

1.1.4.2. Phổi

- *Đỉnh phổi* nhô vào nền cổ, vẽ nên một đường cong lồi lên trên đi từ khớp ức-đòn tới một điểm ở khoảng 2,5 cm trên chỗ tiếp nối các 1/3 giữa và trong của xương đòn.
- *Bờ trước* của phổi bắt đầu ở sau khớp ức đòn và đi xuống dưới và vào trong tới sát gân đường giữa ở sau góc ức. Từ đây nó lại đi xuống dưới và ra ngoài cho tới tận bờ ngoài khớp mỏm mũi kiếm-ức thì liên tiếp với bờ dưới. Bờ trước của phổi trái có đường đi giống như bên phải cho tới ngang mức sụn sườn thứ tư. Từ đây, nó đi lệch sang bên, cách xa bờ bên xương ức một khoảng cách thay đổi để tạo nên *khuyết tim* rồi đột ngột chạy xuống để liên tiếp với bờ dưới ở ngang mức, nhưng ở bên ngoài, khớp mũi kiếm-ức.

- *Bờ dưới* của phổi khi hít vào vừa phải đi theo một đường cong bất chéo xương sườn thứ sáu trên đường giữa đòn, xương sườn thứ tám trên đường nách giữa và xương sườn thứ mười ở cạnh cột sống.
- *Bờ sau* của phổi chạy dọc móm gai của các đốt sống từ cổ VII tới ngực XI nhưng cách đường giữa khoảng 4 cm.
- *Khe chéo* của phổi chiếu lên bề mặt bằng một đường từ rãnh của gai vai đi chéo xuống dưới, sang bên và ra trước, theo đường đi của xương sườn thứ VI, tới chỗ tiếp nối giữa sụn và xương sườn VI.
- *Khe ngang* của phổi phải được đại diện bằng một đường vạch ngang dọc theo sụn sườn thứ tư cho tới khi gặp khe chéo trên đường nách giữa.

1.1.4.3. *Màng phổi thành*

- *Màng phổi cổ* nhô lên trên vào cổ và có móc bề mặt như của đỉnh phổi.
- *Ngách sườn-trung thất* của phổi phải đối chiếu lên thành ngực trước giống như của bờ trước phổi phải; ngách sườn-trung thất của phổi trái cũng có khuyết tim như của bờ trước phổi trái nhưng khuyết này không rộng như khuyết tim của phổi, tức là ngách sườn-trung thất ít cách xa bờ bên xương ức hơn so với bờ trước phổi.
- *Ngách sườn-hoành* hay bờ dưới của màng phổi chạy theo một đường cong; đường này bất chéo xương sườn thứ tám trên đường giữa đòn và xương sườn thứ X trên đường nách giữa rồi đạt tới xương sườn XII ở sát cạnh cột sống.

1.1.4.4. *Tim*

Tim được coi như có một đỉnh và bốn bờ. Đỉnh tim tương ứng với nơi ta sờ thấy tim đập, ở khoang gian sườn thứ năm bên trái cách đường giữa 9 cm. Bờ trên, nơi có gốc của các mạch máu lớn, chạy từ một điểm trên sụn sườn thứ hai bên trái (ngang góc ức) cách bờ trái xương ức 1,3 cm tới một điểm trên sụn sườn thứ ba phải cách bờ phải xương ức 1,3 cm. Bờ phải, vốn do tâm nhĩ phải tạo nên, từ một điểm trên sụn sườn thứ ba bên phải cách bờ xương ức 1,3 cm đi xuống đến một điểm trên sụn sườn thứ sáu bên phải cách bờ xương ức 1,3 cm. Bờ trái, vốn phần lớn do tâm thất trái tạo nên, đi từ một điểm trên sụn sườn thứ hai trái cách bờ xương ức 1,3 cm tới đỉnh tim. Bờ dưới, do tâm thất phải và phần đỉnh thất trái tạo nên, đi từ sụn sườn thứ sáu bên phải cách bờ ức 1,3 cm tới đỉnh tim.

1.1.4.5. *Các mạch máu lớn*

Cung động mạch chủ, động mạch cánh tay đầu và động mạch cảnh chung trái nằm sau cán ức. Tĩnh mạch chủ trên và phần tận cùng của các tĩnh mạch cánh tay đầu phải và trái nằm sau cán ức. Các mạch ngực trong chạy thẳng đứng xuống dưới sau các sụn sườn, cách bờ xương ức 1,3 cm, tới tận khoang gian sườn thứ sáu. Các mạch gian sườn và thần kinh gian sườn (theo trình tự từ trên xuống là tĩnh mạch, động mạch và thần kinh) nằm ngay dưới các xương sườn tương ứng.

1.2. Cấu tạo của thành ngực

Thành ngực xương được che phủ trên mặt ngoài bởi da và các cơ gắn đai vai với thân; mặt trong được lót bởi màng phổi thành.

Thành ngực được tạo nên về phía sau bởi đoạn ngực của cột sống, ở trước bởi xương ức và các sụn sườn, ở bên bởi các xương sườn và các khoang gian sườn; và ở dưới bởi cơ hoành, cơ ngăn cách khoang ngực với khoang bụng.

2. THÀNH BỤNG

Có thể định nghĩa bụng như là phần của thân nằm giữa cơ hoành ở trên và eo trên ở dưới.

2.1. Giải phẫu bề mặt (H 4A.1)

Mòm mũi kiếm. Mòm này sờ thấy được ở chỗ lõm, nơi mà các bờ sườn gặp nhau tại góc dưới ức. Chỗ tiếp nối mòm mũi kiếm-ức ngang mức với thân đốt sống ngực thứ chín.

Bờ sườn. Đây là bờ cong bên dưới của thành ngực được tạo nên bởi sụn của các xương sườn VII - X ở trước và sụn của các xương sườn XI - XII ở sau. Nơi thấp nhất của bờ sườn là sụn sườn thứ X, nằm ở ngang mức thân đốt sống thắt lưng thứ ba. Xương sườn thứ XII có thể ngắn và khó sờ thấy.

Mào chậu. Có thể sờ thấy toàn bộ chiều dài mào chậu, từ gai chậu trước-trên tới gai chậu sau-trên; nơi cao nhất của mào chậu ở ngang mức thân đốt sống thắt lưng thứ tư. Ở khoảng 5 cm sau gai chậu trước-trên, mép ngoài mào chậu nhô lên tạo thành củ mào chậu; củ này nằm ngang mức thân đốt sống thắt lưng thứ năm.

Dây chằng bẹn. Đây là bờ dưới cuộn lại của cân cơ chéo bụng ngoài. Nó đi từ gai chậu trước-trên tới củ mu, một mốc xương có thể sờ thấy ở mặt trên thân xương mu.

Khớp mu. Đây là khớp sụn sợi nằm trên đường giữa ở giữa thân của các xương mu.

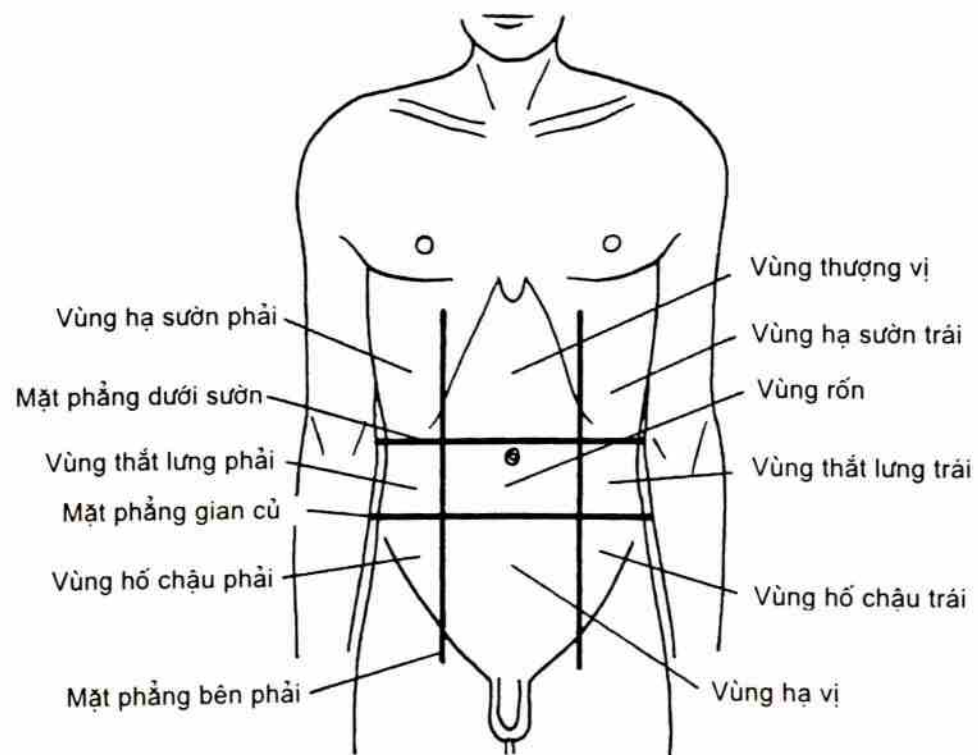
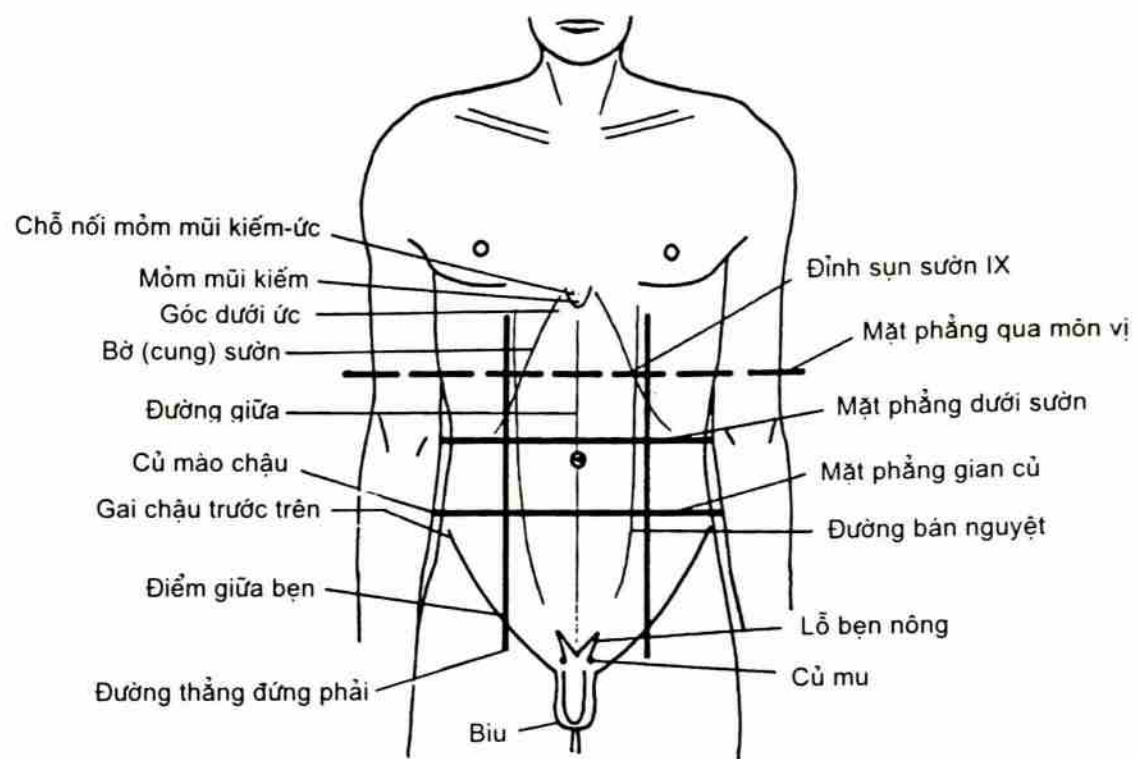
Điểm giữa bẹn. Đây là điểm nằm trên dây chằng bẹn, ở giữa khớp mu và gai chậu trước-trên. Sờ vào đây có thể thấy được mạch đập của nơi tiếp nối động mạch chậu ngoài với động mạch đùi.

Vòng (lỗ) bẹn nông. Đây là một lỗ nằm trong cân của cơ chéo bụng ngoài, ở trên và trong củ mu. Có thể lấy đầu ngón tay út đẩy da phần trên bìu vào lỗ và sờ thấy được thừng tinh.

Đường trắng. Đây là dải xơ đi từ khớp mu đến mòm mũi kiếm và nằm trên đường giữa. Nó do cân của các cơ thành bụng trước ở hai bên dính lại với nhau tạo nên và được đại diện trên bề mặt bằng một rãnh nông khó nhận thấy.

Rốn. Rốn nằm trên đường giữa-trước của bụng và hằng định về vị trí.

Đường bán nguyệt. Đường này là bờ bên của cơ thẳng bụng và bắt chéo bờ sườn tại đỉnh của sụn sườn thứ chín.



Hình 4A.1. Các mốc bề mặt và các vùng của thành bụng trước

2.2. Các vùng bụng (H. 4A.1)

Vì mục đích lâm sàng, bụng được chia thành chín vùng bằng hai đường thẳng đứng và hai đường nằm ngang. Mỗi đường thẳng đứng đi qua điểm giữa bẹn. Đường nằm ngang trên, đôi khi được gọi là *mặt phẳng dưới sườn*, nối điểm thấp nhất của bờ sườn ở hai bên. Đây là bờ dưới của sụn sườn thứ mười và nằm ngang mức với đốt sống thắt lưng thứ ba. Đường ngang dưới, thường được gọi là *mặt phẳng gian củ*, nối củ của các mào chậu ở hai bên. Mặt phẳng này nằm ngang mức thân của đốt sống thắt lưng thứ năm.

Chín vùng bụng nằm ở ba tầng bụng: ở tầng trên có *vùng thượng vị* nằm giữa *các vùng hạ sườn phải và trái*; ở tầng giữa có *vùng rốn* nằm giữa *các vùng thắt lưng phải và trái*; ở tầng dưới có *vùng hạ vị* nằm giữa *các vùng hố chậu phải và trái*.

Mặt phẳng ngang qua môn vị. Mặt phẳng này thường được dùng trong lâm sàng. Nó đi qua đỉnh của các sụn sườn thứ chín ở hai bên, tức là nơi mà bờ ngoài cơ thẳng bụng (đường bán nguyệt) bắt chéo bờ sườn. Mặt phẳng này đi qua môn vị, chỗ tiếp nối tá-hỗng tràng, cổ tụy và rốn của hai thận. Để thấy được cơ thẳng bụng hai bên khi co, yêu cầu bệnh nhân ngồi dậy mà không dùng tay.

Mặt phẳng gian mào. Mặt phẳng này đi ngang qua điểm cao nhất của hai mào chậu và nằm ngang mức với thân của đốt sống thắt lưng thứ tư.

2.3. Mốc bề mặt của các tạng bụng

Vị trí của phần lớn các tạng bụng biến đổi theo cá thể và ở mỗi cá thể lại chịu ảnh hưởng nhiều của tư thế và sự hô hấp. Những cơ quan dưới đây ít nhiều cố định và những mốc bề mặt của chúng có giá trị về lâm sàng.

Gan. Phần lớn gan nằm trong vùng hạ sườn phải, dưới sự che phủ của các xương sườn dưới, và vùng thượng vị. Ở trẻ em, cho tới cuối tuổi thứ ba, bờ dưới gan vượt quá bờ sườn 1 hoặc 2 bề ngang ngón tay. Ta không sờ được gan ở người lớn mà béo hoặc có cơ thẳng bụng phát triển. Ở một người lớn gầy, nhất là khi hít vào sâu, bờ dưới gan có thể ở thấp hơn bờ sườn tới một bề ngang ngón tay.

Túi mật. Đáy túi mật nằm ở nơi mà bờ ngoài cơ thẳng bụng bắt chéo bờ sườn, tức ngang với đầu sụn sườn thứ chín bên phải.

Lách. Lách nằm trong vùng hạ sườn trái dưới sự che phủ của các xương sườn IX-XI. Trục dọc của nó tương ứng với trục của xương sườn thứ mười, và ở người lớn thường không nhô ra trước quá đường nách giữa. Có thể sờ thấy được đầu dưới của lách trẻ em.

Tụy. Tụy nằm dọc mặt phẳng ngang qua môn vị: đầu tụy nằm về phía dưới và bên phải, cổ nằm trên mặt phẳng, còn thân và đuôi nằm ở trên (cao hơn) và bên trái.

Thận. Thận phải nằm hơi thấp hơn thận trái (do gan) và có thể sờ thấy đầu dưới của nó ở vùng thắt lưng phải vào cuối thì hít vào sâu ở một người gầy có hệ cơ bụng kém phát triển. Mỗi thận dịch chuyển khoảng 2,5 cm theo hướng thẳng đứng trong cử động hô hấp đầy đủ của cơ hoành. Không sờ thấy thận trái bình thường. Trên thành bụng trước, rốn thận nằm trên mặt phẳng ngang qua môn vị, cách đường giữa khoảng

ba bề ngang ngón tay. Trên thành lưng, thận đi từ ngang mức mòm gai đốt sống ngực thứ mười hai đến ngang mức mòm gai đốt sống thắt lưng thứ ba, và rốn thận ở ngang mức đốt sống thắt lưng thứ nhất.

Động mạch chủ. Động mạch chủ nằm trên đường giữa của bụng và chia thành các động mạch chậu chung ở ngang mức đốt sống thắt lưng thứ tư, tức là trên mặt phẳng gian mào.

2.4. Cấu tạo của thành bụng

Thành bụng trước-bên chủ yếu cấu tạo bằng các cơ chạy từ các xương sườn tới chậu hông; thành bụng sau chủ yếu do cột sống và các cơ gắn liền với nó tạo nên, riêng phần dưới do cánh của hai xương chậu.

Về phía trên, thành bụng do cơ hoành, cơ ngăn khoang ngực với khoang bụng, tạo nên; vì cơ hoành cong lõm lên trên nên nó và phần dưới thành ngực vây quanh các tạng ở phần trên ổ bụng, tức là tạo nên phần trên của thành bụng. Ở dưới, khoang bụng liên tiếp với khoang chậu hông qua eo chậu trên (có thể coi khoang chậu hông như một phần của khoang bụng). Về phía trước, thành bụng được tạo nên ở trên bởi phần dưới của thành ngực và ở dưới bởi các cơ thẳng bụng, chéo bụng ngoài, chéo bụng trong và ngang bụng. Thành bụng sau được tạo nên trên đường giữa bởi cột sống thắt lưng; ở mỗi bên bởi xương sườn XII, phần trên chậu hông xương, cơ thắt lưng chậu, cơ vuông thắt lưng và cân nguyên uỷ của cơ ngang bụng. Thành bụng bên được tạo nên ở trên bởi phần dưới thành ngực, và ở dưới bởi các cơ chéo bụng ngoài, chéo bụng trong và ngang bụng.

Các lớp của thành bụng trước bên

Da và mạc nông. Các đường xẻ tự nhiên trên da chạy theo chiều ngang. Các đường rạch ở da bụng theo chiều ngang chỉ để lại vết sẹo nhỏ. Mạc nông, hay mô hoặc tấm dưới da, có thể được chia thành một lớp mỡ nông và một lớp màng (bằng mô xơ) ở sâu, nhất là ở phần dưới. Lớp mỡ có thể rất dày ở người béo phì. Mạc nông liên tiếp ở dưới qua dây chằng bẹn với tấm dưới da của đùi và lớp màng của nó dính với mạc đùi. Ở giữa hai đùi, mạc nông liên tiếp với tấm dưới da của bìu (hay môi lớn) và của đáy chậu.

Da thành bụng trước-bên được chi phối bởi các nhánh bì bên và các nhánh bì trước của nhánh trước sáu thần kinh ngực dưới; mỗi nhánh bì bên lại chia thành hai nhánh: nhánh trước chạy về phía rốn và nhánh sau chạy về phía lưng. Phần dưới cùng của thành bụng, ở trên dây chằng bẹn và khớp mu, được chi phối bởi nhánh bì trước của thần kinh chậu-hạ vị. Các nhánh chính của nhánh trước các thần kinh ngực dưới (các thần kinh gian sườn và thần kinh dưới sườn) chạy giữa cơ chéo bụng trong và cơ ngang bụng và các nhánh bì do chúng tách ra phải xuyên qua các cơ chéo bụng để đi vào mạc nông. Da bụng bên được cấp máu bởi các nhánh bì bên của các mạch gian sườn sau, dưới sườn và thắt lưng; da thành bụng trước được cấp máu bởi các nhánh bì trước đi kèm với các thần kinh bì trước nhưng tách ra từ các mạch thượng vị trên và dưới. Da phần dưới thành bụng trước được cấp máu bởi các mạch mũ chậu nông và thượng vị nông, nhánh của các mạch đùi. Các tĩnh mạch của da bụng hướng về và tiếp nối với nhau ở rốn. Mạng lưới tĩnh mạch quanh rốn tiếp nối với tĩnh mạch cửa qua các tĩnh mạch cạnh rốn.

Mạc sâu. Mạc sâu phủ trên các cơ chi là một lớp mô liên kết mỏng.

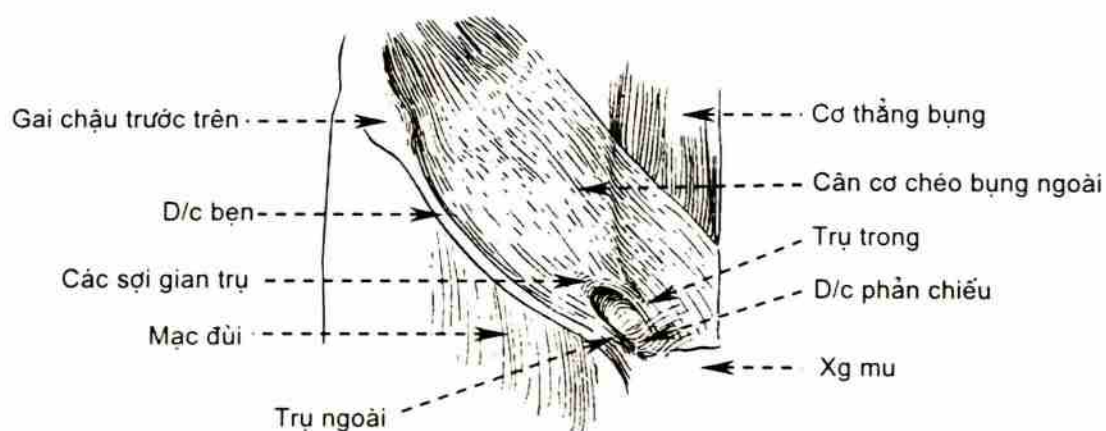
Các cơ. Các cơ của thành bụng trước bên bao gồm các cơ chéo bụng ngoài, chéo bụng trong, ngang bụng, thẳng bụng và tháp (xem bài Các cơ và mạc của thân). Nhánh trước của sáu thần kinh ngực dưới và thần kinh thắt lưng thứ nhất nằm giữa cơ chéo bụng trong và cơ ngang bụng. Các động mạch thượng vị dưới và trên đi sau cơ thẳng bụng, trong bao cơ.

Lớp mạc. Mặt trong thành cơ của bụng được phủ bởi lớp mạc liên tiếp ở dưới với lớp mạc tương tự lót thành chậu hông. Lớp mạc này được phân chia và gọi tên theo cấu trúc mà nó che phủ: *mạc hoành* phủ mặt dưới cơ hoành, *mạc ngang* phủ thành bụng trước bên (chủ yếu do cơ ngang bụng tạo nên), *mạc thắt lưng* phủ cơ thắt lưng, *mạc chậu* phủ cơ chậu. Lớp mạc ngăn cách với phúc mạc bằng lớp mô ngoài phúc mạc chứa nhiều mỡ.

Phúc mạc. Thành bụng được lót bằng phúc mạc thành; nó liên tiếp ở dưới với phúc mạc thành chậu hông.

3. ỐNG BỤNG

Dây chằng bẹn và lỗ bẹn nông (H.4A.2). Cơ chéo bụng ngoài có một bờ tự do nằm giữa gai chậu trước-trên và củ mu. Bờ này cùng các sợi collagen tạo nên *dây chằng bẹn*. Phần gân cơ chéo bụng ngoài bám vào thân xương mu (từ củ mu trở vào) không liên tục mà bị xé thành hai trụ, *trụ ngoài* và *trụ trong*.



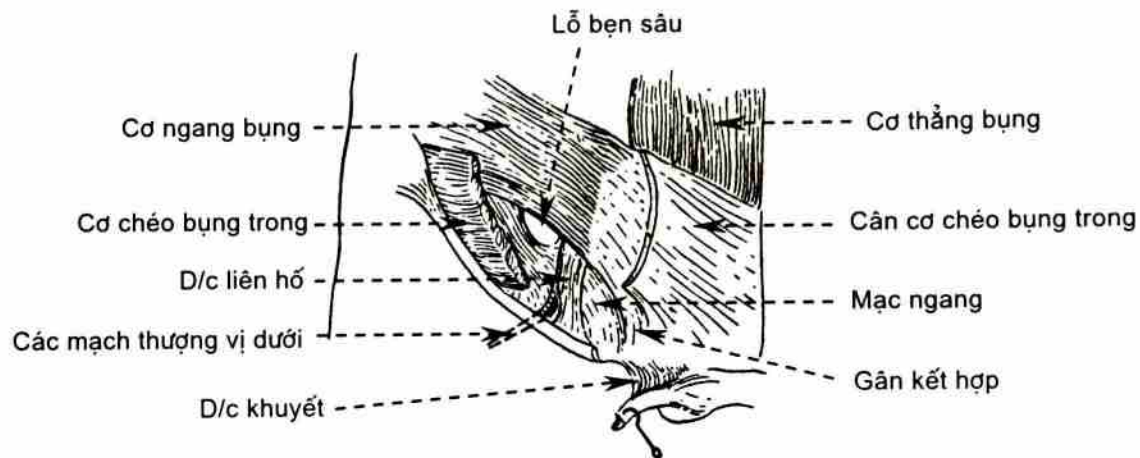
Hình 4A.2. Lỗ bẹn nông

Khe hở hình tam giác giữa hai trụ được các *sợi gian trụ* và các sợi từ chỗ bám của trụ ngoài quạt lên đường trắng (*dây chằng phản chiếu*) viền tròn lại tạo nên *lỗ bẹn nông*.

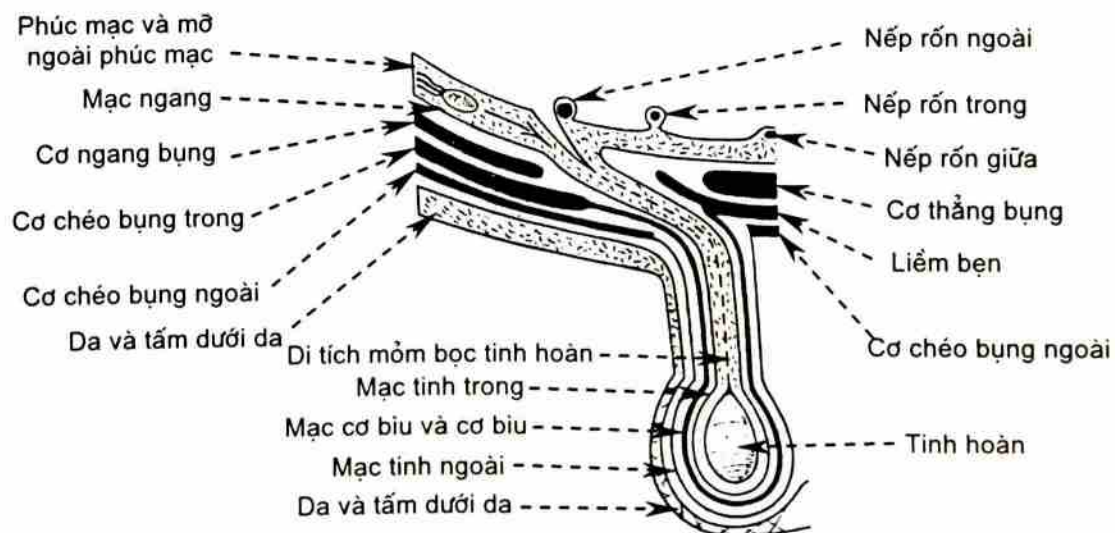
Liềm bẹn. Những sợi dưới cùng của cơ chéo bụng trong và cơ ngang bụng bám vào dây chằng bẹn: cơ chéo bụng trong vào 1/2 ngoài, cơ ngang bụng vào 1/3 ngoài. Từ đó các sợi của hai cơ này chạy vào trong ở trên dây chằng bẹn và hợp nên *liềm bẹn*. Liềm bẹn vòng xuống ở sau lỗ bẹn nông rồi bám vào mào mu và lược xương mu. Như vậy, giữa liềm bẹn và nửa trong dây chằng bẹn có một khe hở cơ chạy chéo xuống dưới

và vào trong, đầu trong của khe thông với lỗ bẹn nông, ở trước khe là cân cơ chéo bụng ngoài, ở sau là mạc ngang. Trên mạc ngang có một đường dày lên gọi là *dây chằng liên hố*; dây chằng này có đầu trên liên tiếp với đường cung, đầu dưới dính vào dây chằng bẹn ở ngang mức với đầu ngoài khe hở cơ. Từ bờ ngoài của dây chằng liên hố, mạc ngang chũu xuống thành một túi đi qua khe hở cơ và lỗ bẹn nông để xuống bìu - bọc quanh tinh hoàn. Điểm mà mạc ngang bắt đầu chũu xuống được gọi là *lỗ bẹn sâu*.

Khe hở cơ nói trên được gọi là *ống bẹn*. Thành phần quanh ống là các thành, các đầu ống là các lỗ bẹn. Như vậy: *thành trước* là cân cơ chéo bụng ngoài và một phần cơ chéo bụng trong; *thành sau* là mạc ngang, mô ngoài phúc mạc và phúc mạc; *thành trên* là liềm bẹn và *thành dưới* là dây chằng tròn ở nữ.



Hình 4A.3. Vùng ống bẹn ở sâu dưới cơ chéo bụng trong, mạc tinh trong (từ mạc ngang) bị cắt ở lỗ bẹn sâu



Hình 4A.4. Thiết đồ nằm ngang qua trục ống bẹn

Trên thành sau của ống bẹn, có ba thành phần đi trong mô mỡ giữa mạc ngang và phúc mạc, tính từ giữa sang bên là: *dây chằng rốn giữa*, *thừng động mạch rốn* và *động mạch thượng vị dưới*. Các thành phần này đội phúc mạc lên thành ba nếp rốn, cũng kể từ giữa sang bên, là: *nếp rốn giữa*, *nếp rốn trong* (gần giữa) và *nếp rốn ngoài* (bên). Các nếp rốn giới hạn nên ba hố phúc mạc: *hố bẹn ngoài* (bên) nằm ngoài nếp rốn ngoài, *hố bẹn trong* (giữa) nằm giữa nếp rốn ngoài và nếp rốn trong, và *hố trên bàng quang* nằm giữa nếp rốn trong và nếp rốn giữa. Ruột hoặc mạc nối lớn có thể đi qua khe hở cơ của thành bụng để đi vào bìu, gây nên tình trạng gọi là thoát vị bẹn. Thoát vị bẹn xảy ra ở hố bẹn ngoài được gọi là *thoát vị bẹn gián tiếp*, ở hố bẹn trong hoặc hố trên bàng quang (hiếm gặp) gọi là *thoát vị bẹn trực tiếp*.

Bài 4B

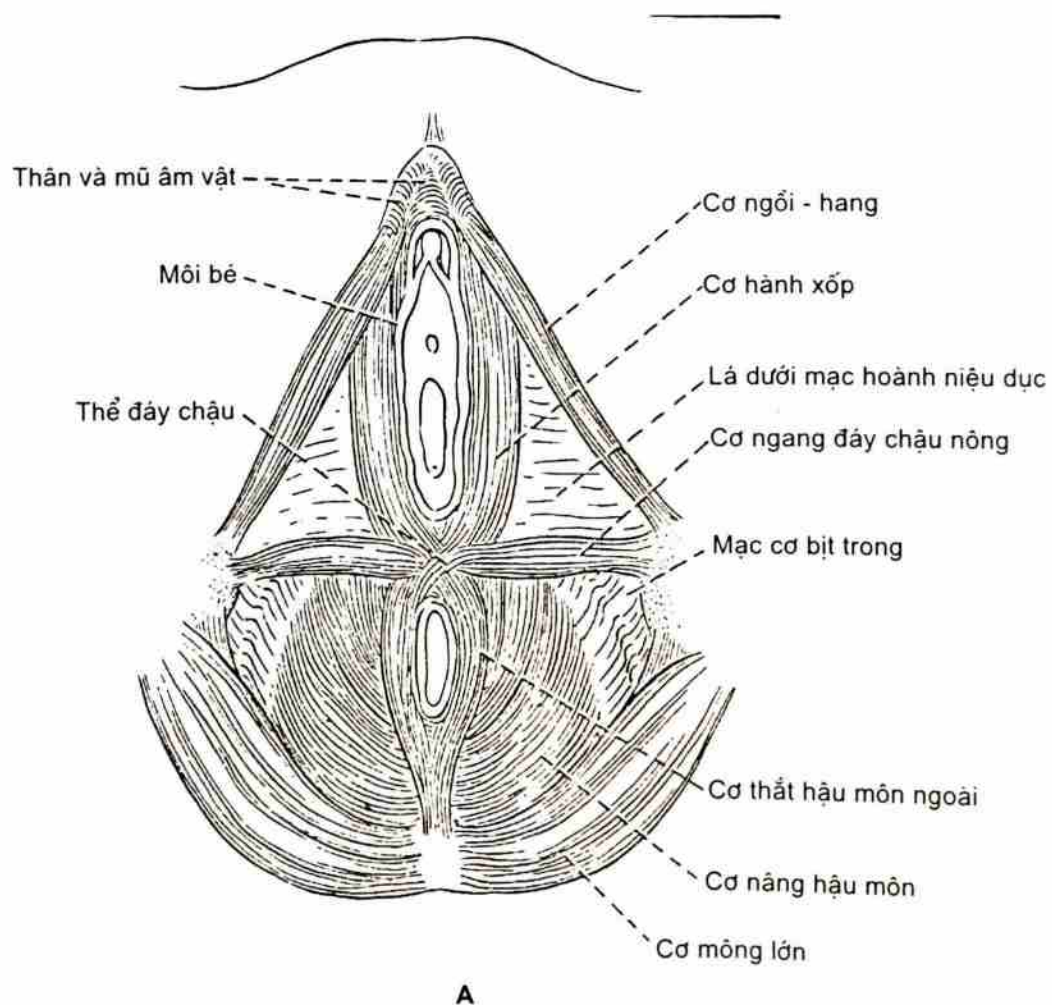
ĐÁY CHẬU

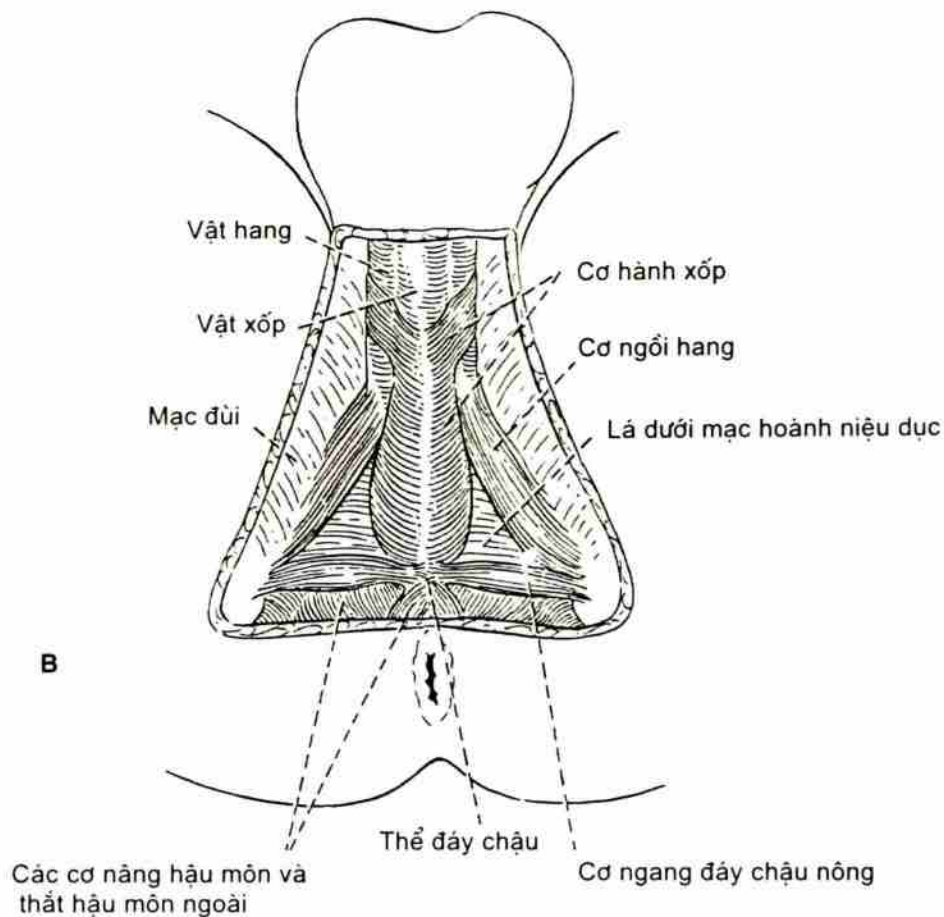
MỤC TIÊU

Trình bày được các cơ, mạc và các khoang của đáy chậu.

Đáy chậu nằm dưới hoành chậu hông. Đây là vùng hình thoi đi từ xương mu ở trước tới xương cụt ở sau và ở giữa hai củ ngồi. Đường kẻ ngang qua hai củ ngồi chia đáy chậu thành *tam giác niệu dục* ở trước chứa các cơ quan sinh dục ngoài và *tam giác hậu môn* ở sau chứa ống hậu môn. Ở trung tâm đáy chậu có một khối mô xơ-cơ gọi là *thể đáy chậu*, nơi bám của nhiều cơ đáy chậu.

1. CÁC CƠ CỦA ĐÁY CHẬU (Bảng 4B) (H 4B.1)





Hình 4B.1. Các cơ của khoang đáy chậu nông
A. Ở nữ B. Ở nam

Các cơ đáy chậu được xếp thành 2 lớp; lớp nông và lớp sâu. Các cơ của **lớp nông** là *cơ ngang đáy chậu nông*, *cơ hành xấp* và *cơ ngôi hang*. Các **cơ sâu** của đáy chậu là *cơ ngang đáy chậu sâu* và *cơ thắt niệu đạo ngoài*. Các cơ đáy chậu sâu và mạc phủ trên hai mặt của chúng tạo nên *hoành niệu-dục*. Các cơ của hoành niệu-dục hỗ trợ tiểu tiện và phóng tinh (ở nam). *Cơ thắt hậu môn ngoài* (của tam giác hậu môn) bao quanh ống hậu môn và dính chặt với vùng da bao quanh bờ ống hậu môn.

Các cơ của đáy chậu được chi phối bởi *nhánh đáy chậu thần kinh thẹn*, trừ cơ thắt hậu môn ngoài do thần kinh sống cùng 4 và nhánh trực tràng dưới của thần kinh thẹn chi phối.

Bảng 4B. Các cơ của đáy chậu

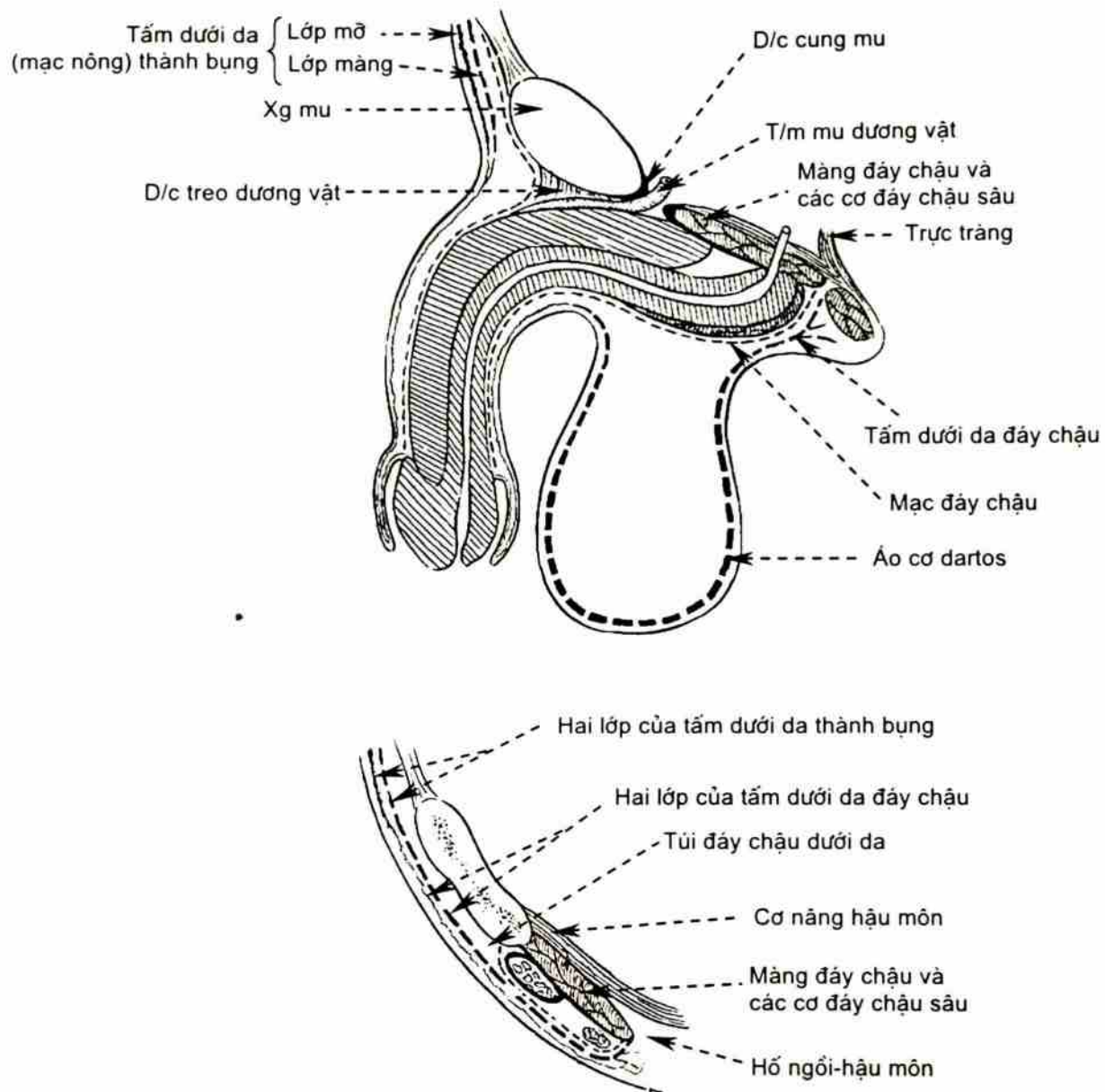
Cơ	Nguyên uỷ	Bám tận	Động tác
Các cơ đáy chậu nông <i>Cơ ngang đáy chậu nông</i> (superficial transverse perineal muscle)	Củ ngồi	Thể đáy chậu	Giúp giữ vững thể đáy chậu
<i>Cơ hành xốp</i> (bulbospongiosus)	Thể đáy chậu	Mạc hoành niệu dục, vật xốp của dương vật và mạc sâu trên mu dương vật; cung mu, rãnh và mu âm vật ở nữ	Giúp tổng nốt các giọt nước tiểu và tinh dịch qua niệu đạo, làm cương dương vật ở nam; làm khít lỗ âm đạo và làm cương âm vật ở nữ
<i>Cơ ngồi-hang</i> (ischiocavernosus)	Củ ngồi, các ngành xương ngồi và xương mu	Vật hang của dương vật và âm vật	Duy trì cương dương vật hoặc âm vật
Các cơ đáy chậu sâu <i>Cơ ngang đáy chậu sâu</i> (deep transverse perineal muscle)	Ngành xương ngồi	Thể đáy chậu	Giúp tổng nốt các giọt nước tiểu và tinh dịch
<i>Cơ thắt niệu đạo ngoài</i> (external urethral sphincter)	Các ngành của xương ngồi và xương mu	Đường đản giữa ở nam và thành âm đạo ở nữ	Giúp tổng nốt các giọt nước tiểu và tinh dịch
<i>Cơ thắt hậu môn ngoài</i> (external anal sphincter)	Thể hậu môn - cụt	Thể đáy chậu	Giữ vững và làm đóng ống hậu môn

2. GIỚI HẠN VÀ PHÂN CHIA ĐÁY CHẬU

Đáy chậu vừa là một vùng bề mặt vừa là một "ngăn" nông của cơ thể. Khi đùi khép, bề mặt đáy chậu là một vùng hẹp nằm giữa bờ trong của hai gốc đùi. Khi đùi giạng, đáy chậu là một vùng hình trám đi từ gò mu ở trước tới đầu trên khe liên mông ở sau và hai bên là bờ trong của hai gốc đùi và hai nếp lằn mông. Ngăn đáy chậu nằm dưới khoang chậu hông và được ngăn cách với khoang chậu hông bởi hoành chậu hông. Các cấu trúc xương - sụn bao quanh ngăn đáy chậu là: khớp mu ở trước, xương cụt ở sau, các củ ngồi ở hai bên, các ngành ngồi-mu ở trước-bên và các dây chằng cùng-củ ở sau-bên.

Một đường kẻ ngang tưởng tượng nối đầu trước của hai củ ngồi chia đáy chậu thành hai tam giác: *tam giác (hay vùng) hậu môn* ở sau chứa ống hậu môn, *tam giác (hay vùng) niệu-dục* ở trước chứa các cơ quan sinh dục ngoài của nữ hoặc nam.

3. TAM GIÁC NIỆU - DỤC (H. 4B.2 và H. 4B.3)



Hình 4B.2. Các lớp và các khoang của đáy chậu trên thiết đồ đứng dọc

3.1. Giải phẫu bề mặt. Nhìn bề mặt, tam giác niệu - dục khác nhau giữa nam và nữ. Vùng niệu-dục của nam được da bìu che phủ gần hết và nằm dưới da là rễ dương vật và các cơ đáy chậu nông. Tam giác niệu-dục của nữ chứa toàn bộ cơ quan sinh dục ngoài (âm hộ) của nữ: ở giữa là tiền đình âm đạo chứa lỗ âm đạo và lỗ niệu đạo, ở hai bên là các môi lớn và bé, và ở trước là âm vật.

3.2. Các lớp mô. Tam giác niệu-dục ở hai giới được cấu tạo bằng năm lớp mô giống nhau, tính từ nông vào sâu là: (1) da và tắm dưới da đáy chậu, (2) mạc đáy chậu, (3)

các tạng cương và các cơ đáy chậu nông vây quanh, (4) màng đáy chậu và (5) các cơ đáy chậu sâu. Ở giữa những lớp mô này là ba khoang.

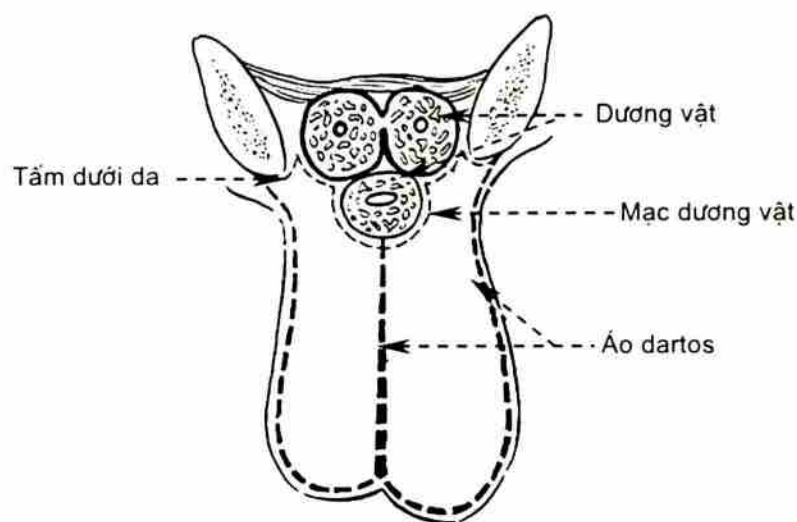
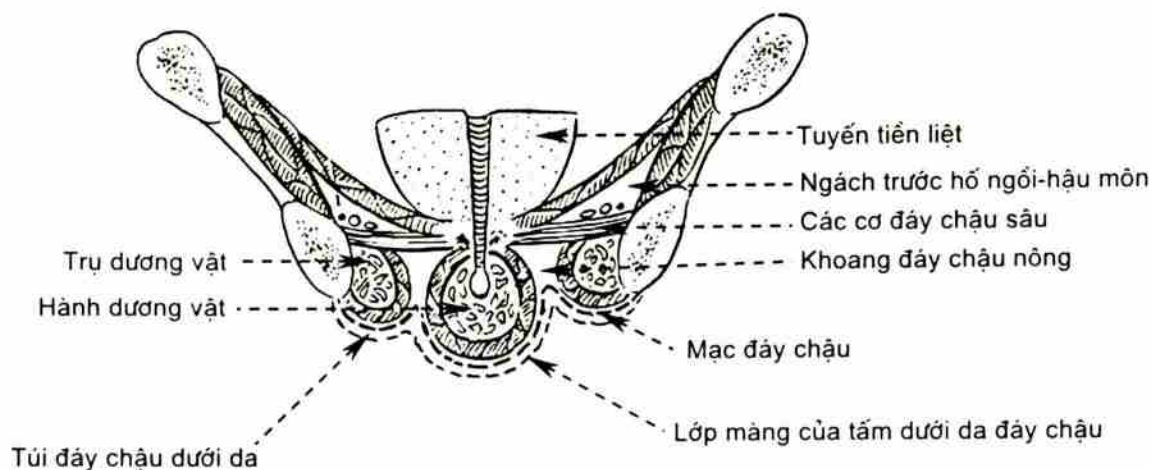
Tấm dưới da đáy chậu (subcutaneous tissue of perineum). Tấm dưới da bao gồm một lớp mỡ nông và một *lớp màng* (membranous layer) ở sâu. Lớp mỡ thì dày ở nữ, mỏng ở nam. Tấm dưới da đáy chậu liên tiếp với tấm dưới da của đùi, thành bụng trước, tam giác hậu môn, bìu và dương vật. Tấm dưới da của bìu trở thành áo dartos và tấm dưới da của tam giác hậu môn không có lớp màng. Bờ sau của lớp màng tấm dưới da đáy chậu quặt lên dính với bờ sau màng đáy chậu, hai bờ bên dính với ngành ngò-*mu* và liên tiếp với mạc đùi.

Mạc đáy chậu (perineal fascia) là lá dưới (lá nông) của mạc bọc các cơ đáy chậu nông. Các bờ bên của mạc này dính vào ngành ngò-*mu*, bờ sau dính vào màng đáy chậu. Ở trước, nó liên tiếp với mạc dương vật và lớp mạc phủ cơ chéo bụng ngoài và bao cơ thẳng bụng.

Các cơ đáy chậu nông và các tạng cương (xem các bài cơ quan sinh dục nam và cơ quan sinh dục nữ). Ở nam, các tạng cương là phần rẽ của dương vật bám vào mặt dưới màng đáy chậu, bao gồm hành dương vật chứa niệu đạo và các trụ dương vật; các cơ đáy chậu nông của nam (xem Cơ đáy chậu) gồm các cơ hành xộp vây quanh hành dương vật, các cơ ngò-*hang* vây quanh hai trụ dương vật và cơ ngang đáy chậu nông. Ở nữ, thay cho hành dương vật là hai khối mô xộp gọi là hành tiền đình nằm ở hai bên âm đạo; mỗi cơ hành xộp của nữ che phủ một hành tiền đình và được ngăn cách với cơ bên đối diện bằng âm đạo. Mặt nông (mặt dưới) của các cơ đáy chậu nông được che phủ bằng *mạc đáy chậu*.

Màng đáy chậu (perineal membrane) là một màng mỏng và dai hình tam giác dính ở hai bên vào các ngành phải và trái cung *mu*. Ở nam, góc trước của màng đáy chậu dày lên thành *dây chằng ngang đáy chậu* nằm ngay dưới khớp *mu*. Giữa dây chằng này và dây chằng cung *mu* có một khe hở để tĩnh mạch *mu* sâu dương vật đi qua. Ở nữ không có dây chằng ngang đáy chậu. Bờ sau màng đáy chậu dính với bờ sau của lớp màng tấm dưới da và bờ sau mạc đáy chậu. **Thể đáy chậu** (perineal body) là một khối xơ - cơ không đều bám vào giữa bờ sau của màng đáy chậu. Nó nằm trước ống hậu môn, sau hành dương vật (của nam) và tiền đình âm đạo (của nữ). Ngoài các sợi trun và sợi collagen, đây còn là nơi hội tụ của cơ hành xộp, cơ thắt hậu môn ngoài và các cơ ngang đáy chậu nông và sâu.

Các cơ đáy chậu sâu. Các cơ này nằm trên màng đáy chậu, dưới hoành chậu hông. Các cơ ở nam là cơ thắt niệu đạo ngoài và cơ ngang đáy chậu sâu. Cơ thắt niệu đạo ngoài của nữ gồm phần chính là một cơ vòng thực sự vây quanh niệu đạo. Từ cơ vòng này có những sợi chạy về phía sau - bên bám vào ngành xương ngò gọi là *cơ ép niệu đạo* (compressor urethrae) và những sợi chạy vòng quanh cả niệu đạo và âm đạo tạo nên *cơ thắt niệu đạo-âm đạo* (sphincter urethrovaginalis). Cơ ngang đáy chậu sâu của nữ chủ yếu là cơ trơn và cơ này cùng với cơ thắt niệu đạo của nữ được gọi chung là *cơ thắt niệu-dục*. Các cơ đáy chậu sâu không phải là một phiến cơ dẹt, phẳng mà nằm theo hướng thẳng đứng hơn là nằm trên mặt phẳng ngang. Chỉ có cơ thắt niệu đạo ngoài là có mạc phủ ở mặt trên. Vì những lí do đó mà gần đây màng đáy chậu cùng các cơ đáy chậu sâu không được gọi là "hoành niệu-dục" nữa.



Hình 4B.3. Các lớp và các khoang của đượng chậu trên thiết đồ đứng ngang

Các khoang của tam giác niệu dục. Giữa các lớp của tam giác niệu dục có ba khoang.

Túi đượng chậu dưới da (subcutaneous perineal pouch) là một khoang tiềm tàng nằm giữa lớp màng của tấm dưới da đượng chậu và mạc đượng chậu. Tràn nước tiểu hoặc tụ máu trong túi đượng chậu dưới da có thể lan dưới lớp màng tới thành bụng trước, bìu và đượng vật.

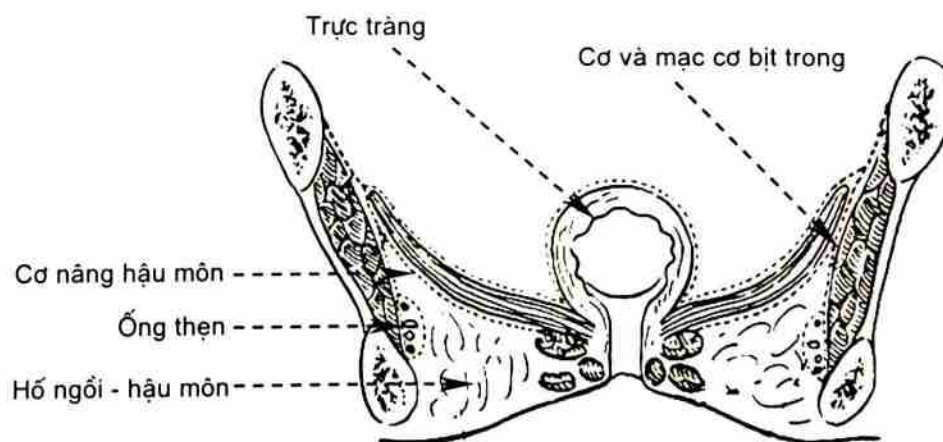
Ngăn đượng chậu nông (superficial perineal compartment) là một túi kín hoàn toàn, được giới hạn bởi mạc đượng chậu ở dưới và màng đượng chậu ở trên. Ngăn này kín vì bờ sau của mạc đượng chậu và màng đượng chậu dính vào nhau, các bờ bên của chúng dính vào ngành ngồi-mu. Ngăn đượng chậu nông của nam chứa: (1) các tạng cương và các cơ đượng chậu nông (xem phần trên), (2) những nhánh của các mạch thận trong và thần kinh thận. Riêng ở nữ, ngăn này còn chứa các tuyến tiền đình lớn và các tuyến tiền đình bé; hai tuyến tiền đình lớn nằm ở hai bên tiền đình âm đạo, ở sau-bên lỗ âm đạo và được hành tiền đình che phủ.

Túi đáy chậu sâu (deep perineal pouch) là khoang nằm trên màng đáy chậu. Túi này không phải là một khoang kín mà thông lên trên với ngách trước của hố ngồi-hậu môn. Túi đáy chậu sâu chứa các cơ đáy chậu sâu, đoạn trung gian của niệu đạo và các mạch máu-thần kinh có liên quan. Riêng ở nam có các tuyến hành niệu đạo.

4. TAM GIÁC (HAY VÙNG) HẬU MÔN

Vùng hậu môn nằm dưới hoành chậu hông. Ở giữa tam giác hậu môn là ống hậu môn được cơ thắt hậu môn ngoài bao quanh. Đầu trước của cơ thắt hậu môn ngoài dính với thể đáy chậu, đầu sau nối với xương cụt bởi một dải xơ-cơ gọi là thể hậu môn-cụt. Ở hai bên và ở sau-bên ống hậu môn là các hố ngồi-hậu môn chứa đầy mỡ.

Trên mặt cắt đứng ngang (H.4B.4), hố ngồi-hậu môn có hình tam giác với: giới hạn dưới là da; thành ngoài do cơ bịt trong và mạc cơ bịt trong tạo nên; thành trên-trong dốc nghiêng do mặt dưới hoành chậu hông tạo nên. Mô liên kết dưới da trong hố này được gọi là *thể mỡ hố ngồi-hậu môn* (fat body of ischio-anal fossa). Hố thông ở sau với một khoang tiềm tàng nằm dưới cơ mông lớn và mở rộng về phía trước thành một ngách nằm giữa hoành chậu hông và các cơ đáy chậu sâu. Hai hố không thông nhau ở trước nhưng thông với nhau ở sau ống hậu môn vì tại đây những sợi của cơ thắt hậu môn ngoài (trên đường đi tới xương cụt) không dính với cơ nâng hậu môn. Các mạch thẹn trong và thần kinh thẹn đi ở thành bên hố ngồi-hậu môn, trong một ống mạc ở mặt trong cơ bịt trong gọi là *ống thẹn* (pudendal canal). Thần kinh trực tràng dưới (nhánh của thần kinh thẹn) và các mạch trực tràng dưới (nhánh của các mạch thẹn trong) tách ra từ đầu sau ống thẹn và đi ngang qua hố ngồi-hậu môn tới ống hậu môn.



Hình 4B.4. Thiết đồ đứng ngang qua hố ngồi - hậu môn

CƠ VÀ MẠC CỦA CHI TRÊN: CƠ CỦA CÁC VÙNG NÁCH VÀ CÁNH TAY

MỤC TIÊU

1. Trình bày được cách bám và thần kinh chi phối của mỗi cơ trong các nhóm cơ vận động đai ngực, xương cánh tay và cẳng tay.
2. Mô tả được các cấu trúc do cơ-mạc tạo nên

Các cơ chi trên thường được mô tả theo các vùng của chi trên: *vùng vai và nách*, *vùng cánh tay*, *vùng cẳng tay*, *vùng bàn tay*. Theo tác dụng, cơ chi trên còn được xếp theo các nhóm gây nên các cử động của các phần (đoạn) chi trên: cơ vận động đai ngực, cơ vận động cánh tay, cơ vận động cẳng tay, cơ vận động bàn tay và ngón tay. Các cơ trong một vùng có thể gây ra cử động của một số đoạn chi trên và cử động của một đoạn chi trên (trên 1 khớp) có thể do cơ ở một số vùng gây ra.

1. CÁC CƠ VÀ MẠC Ở VAI VÀ NÁCH (Bảng 5.1)

Các cơ ở vai và nách là những cơ vây quanh đai ngực và đầu trên xương cánh tay. Chúng thuộc vào ba vùng là *vùng ngực*, *vùng bả vai* và *vùng delta*. Xét về nguyên uỷ và bám tận, những cơ này thuộc hai loại:

Các cơ nội tại (7 cơ) có cả hai đầu bám vào xương chi trên, cụ thể là đi từ đai ngực tới xương cánh tay. Chúng đích thực là cơ của chi trên và gây ra cử động của cánh tay trên khớp vai.

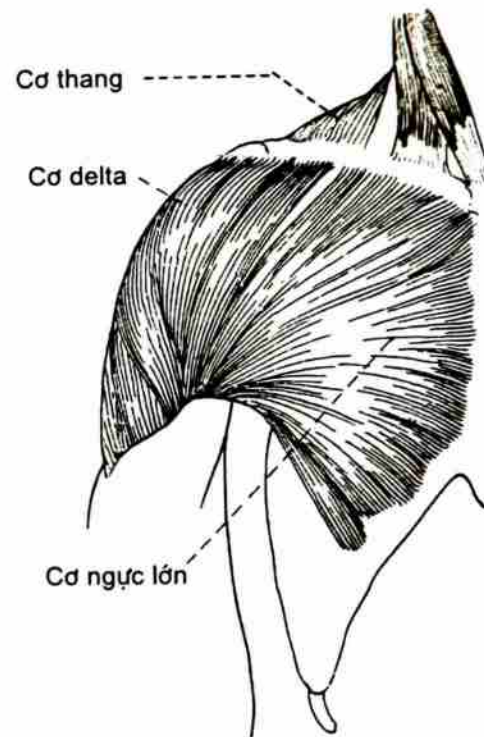
Các cơ ngoại lai (9 cơ) đi từ cột sống hoặc lồng ngực tới đai ngực và xương cánh tay, tức là đầu nguyên uỷ của chúng bám vào các xương trục. Tùy theo chỗ bám tận mà cơ ngoại lai vận động đai ngực hay cánh tay. Theo mô tả định khu, các cơ ngoại lai thuộc về vùng lưng và vùng ngực nhưng do vận động đai ngực và cánh tay, chúng được mô tả cùng với các cơ đích thực của chi trên. Các cơ vận động đai ngực có vai trò cố định nguyên uỷ của các cơ vận động cánh tay hoặc làm tăng tầm cử động của cánh tay.

Về chi phối thần kinh, tất cả các cơ vùng vai và nách do các nhánh bên của đám rối *cánh tay vận động* (trừ cơ thang do thần kinh phụ và đám rối *cổ vận động*).

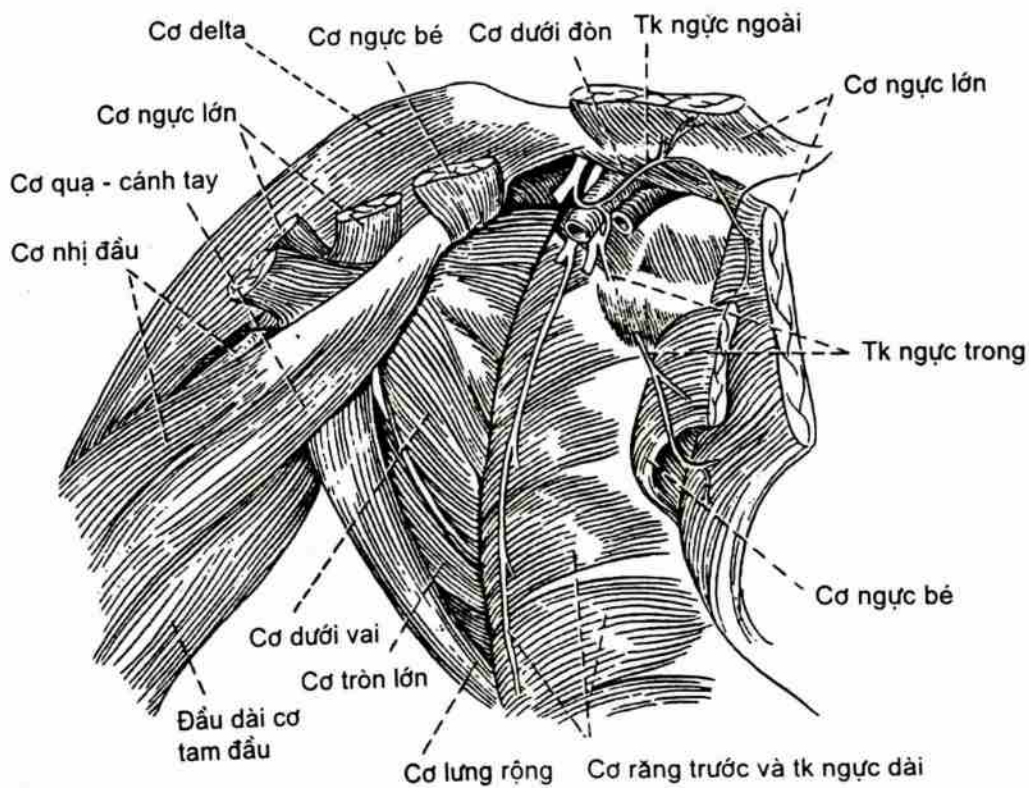
1.1. Các cơ và mạc của vùng ngực (H. 5.1 và H. 5.2)

Các cơ của vùng ngực được mô tả ở đây là các cơ nối chi trên với ngực và bao gồm: cơ răng trước và cơ ngực nhỏ nối các xương sườn với xương vai; cơ ngực lớn đi từ ngực và bụng tới xương cánh tay, và cơ dưới đòn nối xương sườn thứ nhất với xương đòn. Cơ răng trước nằm trên thành trong của nách, các cơ còn lại góp phần tạo nên thành trước của nách.

Cơ ngực lớn là một cơ rộng, dày, hình quạt phủ phần trên thành ngực. *Cơ ngực bé* là một cơ dẹt hình tam giác nằm sau cơ ngực lớn. *Cơ dưới đòn* là cơ nhỏ hình trụ nằm dưới xương đòn. *Cơ răng trước* là một cơ rộng, dẹt nằm giữa xương vai và các xương sườn.



Hình 5.1. Cơ ngực lớn

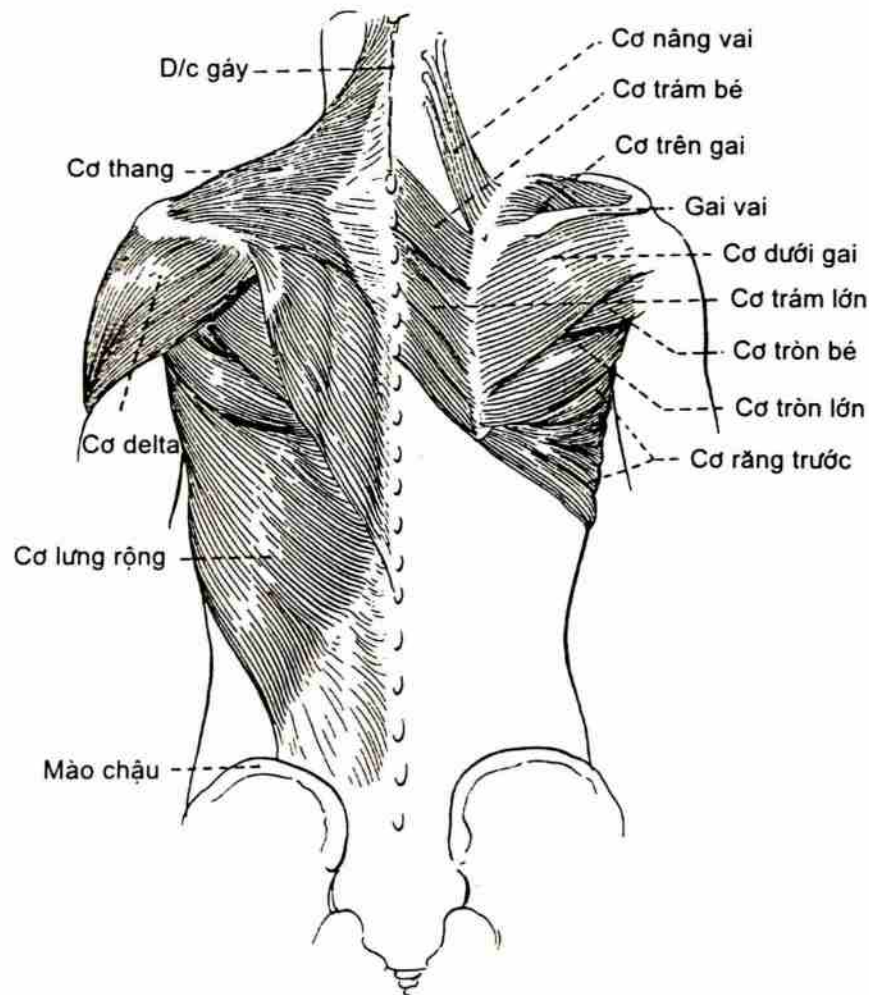


Hình 5.2. Các cơ trên các thành của nách

Mạc vùng ngực trước. Mạc vùng ngực trước được gọi là *mạc ngực* (pectoral fascia). Mạc này che phủ cơ ngực lớn. Nó bám ở trong vào xương ức, ở trên vào xương đòn và liên tiếp ở phía dưới-bên với mạc của vai, nách và thành ngực. Ở giữa cơ ngực lớn và cơ lưng rộng, mạc ngực tạo nên sàn của nách và được gọi là *mạc nách*. Mạc nách chia ra ở bờ ngoài cơ lưng rộng thành hai lá bao bọc cơ này và bám vào mòm gai các đốt sống ngực ở phía sau. Mạc nách tách ra tại bờ dưới cơ ngực lớn một lá đi lên ở mặt sâu của cơ; lá này tách ra bọc cơ ngực bé và tại bờ trên cơ ngực bé thì liên tiếp với mạc đòn-ngực. Phần mạc nối mạc nách với mạc bọc cơ ngực bé được gọi là dây chằng treo nách.

Mạc đòn-ngực. Mạc đòn-ngực là lá sợi dày nằm sau phần đòn của cơ ngực lớn; nó chiếm khoảng nằm giữa cơ dưới đòn và cơ ngực bé, và che phủ các mạch và thần kinh của nách. Ở trên, nó tách ra bọc cơ dưới đòn và bám vào xương đòn. Ở dưới, nó bọc quanh cơ ngực nhỏ và liên tiếp với mạc nách. Tĩnh mạch đầu, các mạch ngực-cùng vai và thần kinh ngực ngoài đi qua mạc đòn ngực.

1.2. Các cơ và mạc của các vùng bả vai và lưng (H.5.3)



Hình 5.3. Các cơ vùng bả vai và lưng

Các cơ vùng này bao gồm hai nhóm nông và sâu

Nhóm nông có 2 cơ: *cơ thang* và *cơ lưng rộng*; chúng đều là cơ ngoại lai với chi trên và kết nối cột sống với chi trên. *Cơ thang* là một cơ rộng, dẹt, hình tam giác trải rộng từ xương sọ và cột sống ở phía trong tới đai ngực ở phía ngoài. Nó là cơ nông nhất trùm lên vùng cổ sau và phần trên vùng lưng. *Cơ thang* hai bên hợp nên một hình thang. *Cơ lưng rộng* cũng là một cơ rộng hình tam giác che phủ phần dưới vùng lưng.

Nhóm sâu gồm các cơ ngoại lai và các cơ nội tại đối với chi trên.

Các cơ ngoại lai đều chạy từ cột sống đến xương vai và vận động đai ngực. Đó là ba cơ: *cơ trám lớn*, *cơ trám bé* và *cơ nâng vai*.

Các cơ nội tại gồm 6 cơ đi từ xương vai đến xương cánh tay và gây nên cử động của cánh tay: *cơ dưới gai*, *cơ trên gai*, *cơ dưới vai*, *cơ tròn bé*, *cơ tròn lớn* và *cơ quạ-cánh tay*. *Cơ dưới vai* là một cơ rộng hình tam giác lấp đầy hố dưới vai của xương vai và tạo nên một phần thành sau của nách. *Cơ trên gai* và *cơ dưới gai* là những cơ nằm trong các hố cùng tên của xương vai. *Cơ tròn bé* và *cơ tròn lớn* là 2 cơ bám vào bờ ngoài xương vai. *Cơ tròn lớn* ở dưới *cơ tròn bé* và góp phần tạo nên thành sau của nách. *Cơ quạ-cánh tay* là một cơ thuần dài chạy dọc thành ngoài của nách.

Cơ dưới vai, *cơ trên gai*, *cơ dưới vai* và *cơ tròn bé* có vai trò quan trọng trong việc giữ chắc khớp vai vì các gân dẹt của chúng dính liền nhau để tạo nên một vòng tròn gắn hoàn chỉnh bao quanh khớp vai (đai xoay).

Mạc vùng lưng. Mạc vùng lưng nằm dưới tấm dưới da dày chứa nhiều mỡ. Nó là một màng sợi mỏng bám vào đường gáy trên và dây chằng gáy, và vào mòm gai tất cả các đốt sống dưới đốt cổ bảy. Nó gắn ở ngoài vào gai vai và mòm cùng vai và tiếp tục ở trên cơ delta xuống cánh tay. Ở ngực, nó liên tiếp với mạc nách và mạc cơ ngực lớn; trên bụng, nó liên tiếp với mạc phủ các cơ bụng và dính ở dưới với mào chậu.

1.3. Cơ vùng delta (Các H.5.1; 5.2 và 5.3)

Vùng delta chỉ có một cơ: *cơ delta*. *Cơ delta* là một cơ dày và khoẻ trùm lên khớp vai và tạo nên ụ vai. Cơ này là vị trí thường dùng để tiêm bắp. Các sợi của cơ delta từ nhiều điểm khác nhau của đai ngực chạy xuống xương cánh tay nên mỗi nhóm sợi có thể gây nên một cử động riêng của cánh tay.

Bảng 5.1. Các cơ ở vai và nách

Cơ	Nguyên uỷ	Bám tận	Động tác
<p>Các cơ ở vùng ngực</p> <p><i>Cơ ngực lớn</i> (pectoralis major)</p> <p>Gồm phần đòn, phần ức sườn và phần bụng</p>	<p><i>Phần đòn:</i> 2/3 trong xương đòn</p> <p><i>Phần ức - sườn:</i> xương ức và các sụn sườn I - VI</p> <p><i>Phần bụng:</i> bao cơ thẳng bụng</p>	<p>Mép ngoài rãnh gian củ xương cánh tay (mào củ lớn)</p>	<p>Khép và xoay trong cánh tay tại khớp vai, riêng phần đòn gấp cánh tay</p>

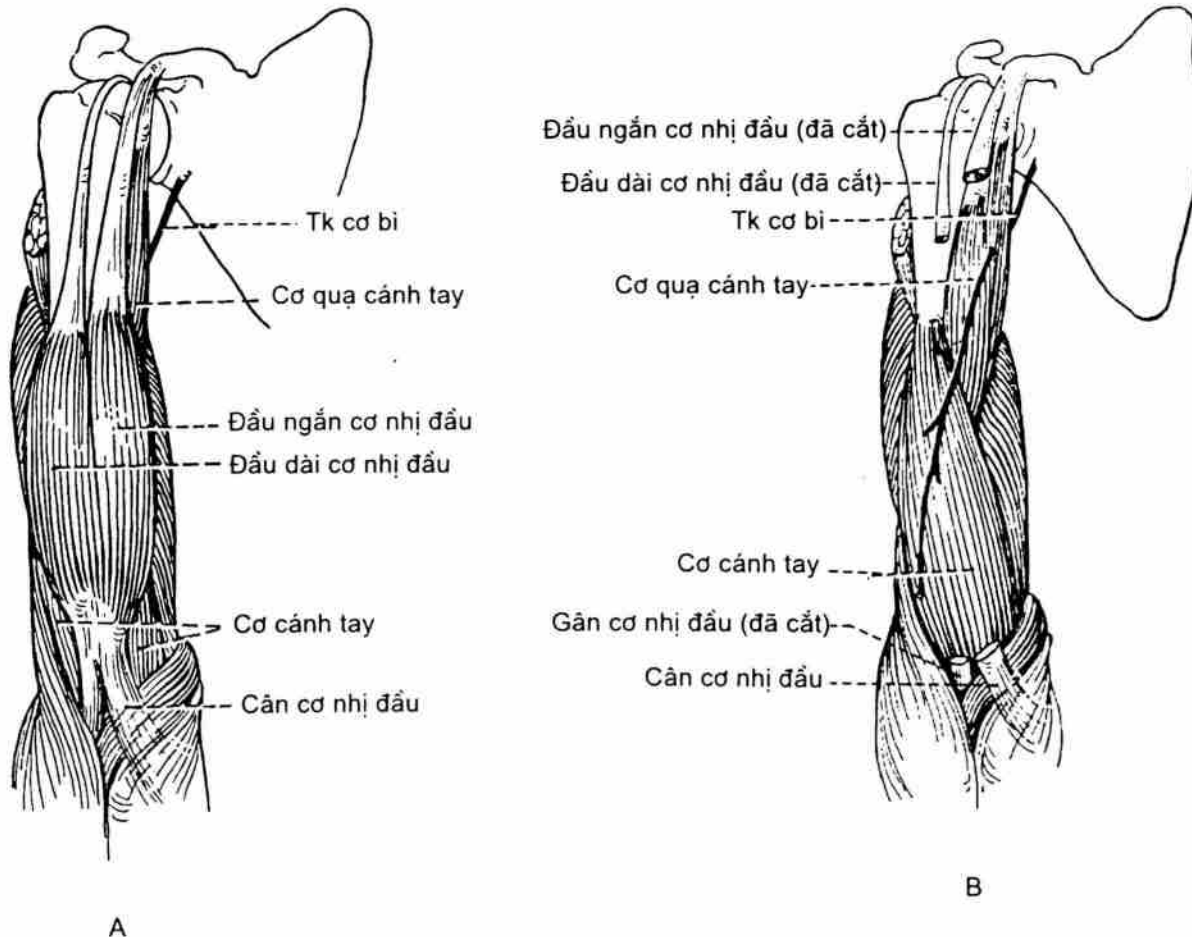
<i>Cơ ngực bé</i> (pectoralis minor)	Các xương sườn III - V	Mỏm quạ xương vai	Hạ và xoay xương vai xuống dưới; nâng các xương sườn lúc hít vào hết sức khi xương vai được cố định
<i>Cơ dưới đòn</i> (subclavius)	Sụn sườn và xương sườn I	Rãnh dưới đòn của xương đòn	Hạ và đưa xương đòn ra trước; cố định đai ngực
<i>Cơ răng trước</i> (seratus anterior)	8 hoặc 9 xương sườn trên	Bờ trong và góc dưới xương vai	Giàng xương vai và xoay xương vai lên trên; nâng xương sườn lên khi xương vai được cố định
Các cơ ở vùng bả vai và lưng <i>Cơ thang</i> (trapezius)	Đường gáy trên của xương chẩm, <u>mỏm gai</u> của tất cả các đốt sống cổ và ngực	1/3 ngoài bờ sau xương đòn, mỏm cùng vai và gai vai	Các sợi trên nâng xương vai và <u>tuổi đầu</u> ; các sợi giữa khép xương vai; các sợi dưới hạ xương vai; các sợi trên và dưới cùng co xoay xương vai lên trên
<i>Cơ lưng rộng</i> (latissimus dorsi)	Mỏm gai các đốt sống từ NVI tới TLV, các mỏm cùng, 1/3 sau mỏm chậu, bốn xương sườn dưới	Rãnh gian củ xương cánh tay	Duỗi, khép và xoay trong cánh tay tại khớp vai; kéo cánh tay xuống dưới và ra sau
<i>Cơ nâng vai</i> (levator scapulae)	Mỏm ngang của bốn hoặc năm đốt sống cổ trên	Phần trên gai vai của bờ trong xương vai	Nâng và xoay xương vai
<i>Cơ trám lớn</i> (rhomboid major)	Mỏm gai các đốt sống ngực II - V	Phần dưới gai vai của bờ trong xương vai	Nâng, khép và xoay xương vai xuống dưới
<i>Cơ trám bé</i> (rhomboid minor)	Mỏm gai các đốt sống cổ VII và ngực I	Phần trên gai vai của bờ trong xương vai	Nâng, khép và xoay xương vai xuống dưới
<i>Cơ dưới vai</i> (subscapularis)	Hố dưới vai của xương vai	Củ bé xương cánh tay	Xoay trong cánh tay tại khớp vai
<i>Cơ trên gai</i> (supraspinatus)	Hố trên gai của xương vai	Củ lớn xương cánh tay	Giàng cánh tay tại khớp vai
<i>Cơ dưới gai</i> (infraspinatus)	Hố dưới gai của xương vai	Củ lớn xương cánh tay	Xoay ngoài và khép cánh tay tại khớp vai
<i>Cơ tròn lớn</i> (teres major)	Góc dưới xương vai	Mép trong rãnh gian củ (mào củ bé)	Duỗi, khép và xoay trong cánh tay tại khớp vai
<i>Cơ tròn bé</i> (teres minor)	Phần dưới bờ ngoài xương vai	Củ lớn xương cánh tay	Xoay ngoài, duỗi và khép cánh tay tại khớp vai
<i>Cơ quạ-cánh tay</i> (coracobrachialis)	Mỏm quạ xương vai	Chỗ nổi 1/3 trên và 1/3 giữa mặt trong thân xương cánh tay	Gấp và khép cánh tay tại khớp vai
Cơ vùng delta <i>Cơ delta</i> (deltoid)	1/3 ngoài bờ trước xương đòn (các sợi trước); mỏm cùng vai (các sợi ngoài); gai vai (các sợi sau)	Lồi củ delta xương cánh tay	Tại khớp vai: các sợi ngoài giàng cánh tay, các sợi trước gấp và xoay trong cánh tay, các sợi sau ruỗi và xoay ngoài cánh tay

2. CÁC CƠ VÀ MẠC CỦA CÁNH TAY

Mạc cánh tay. Mạc cánh tay liên tiếp với mạc phủ cơ delta và cơ ngực lớn; nó bao bọc các cơ của cánh tay và tách ra hai vách gian cơ chạy vào sâu bám vào xương cánh tay.

Vách gian cơ ngoài từ mép ngoài rãnh gian củ bám dọc mào trên lồi cầu ngoài tới móm trên lồi cầu ngoài; nó bị thần kinh quay xuyên qua. *Vách gian cơ trong* bám từ mép trong rãnh gian củ dọc mào trên lồi cầu trong tới móm trên lồi cầu trong; nó bị thần kinh trụ và động mạch bên trụ trên xuyên qua. Hai vách gian cơ cùng xương cánh tay chia cánh tay thành hai ngăn mạc trước và sau, mỗi ngăn chứa các cơ, mạch máu và thần kinh của nó.

Ngăn trước của cánh tay chứa ba cơ là cơ nhị đầu cánh tay, cơ cánh tay và cơ quạ cánh tay. Các cơ này được động mạch cánh tay cấp máu và được chi phối bởi thần kinh cơ bì. Các cấu trúc đi qua ngăn trước bao gồm: các thần kinh cơ bì, giữa và trụ; động mạch cánh tay và tĩnh mạch nền.

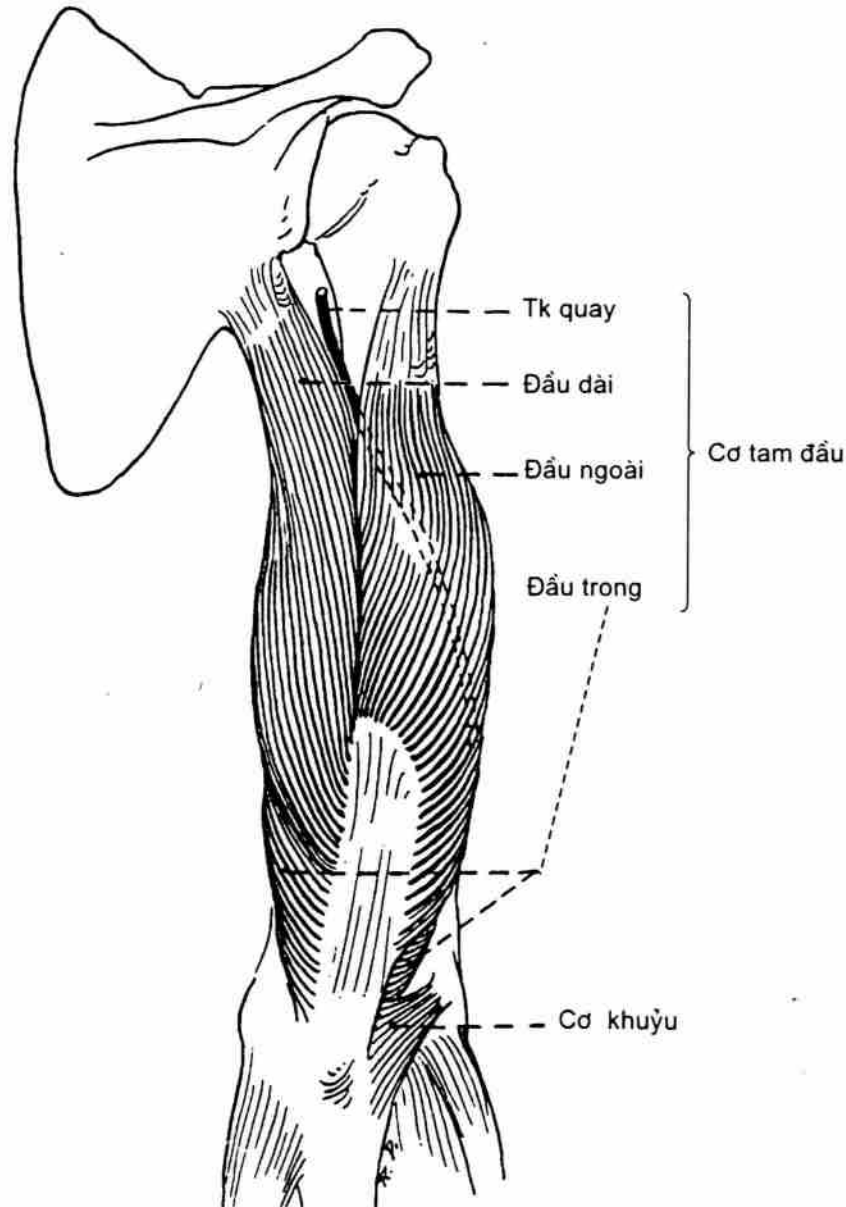


Hình 5.4. Các cơ trong ngăn trước của cánh tay
A. Lớp nông B. Lớp sâu

Ngăn sau cánh tay chứa cơ tam đầu cánh tay, một cơ do động mạch cánh tay sâu cấp máu và do thần kinh quay chi phối. Những cấu trúc đi qua đây bao gồm các thần kinh quay và trụ.

Ngăn trước của cánh tay còn được gọi là ngăn cơ gấp vì chứa hai cơ gấp cẳng tay: cơ cánh tay ở sâu và cơ nhị đầu cánh tay ở nông (H.5.4). Ngăn sau của cánh tay còn được gọi là ngăn cơ ruỗi vì cơ tam đầu cánh tay nằm trong ngăn này (H.5.5) là cơ ruỗi cẳng tay.

Nguyên uỷ, bám tận và động tác của các cơ cánh tay được trình bày ở Bảng 5.2.



Hình 5.5. Cơ tam đầu (ngăn cánh tay sau)

Bảng 5.2. Các cơ của cánh tay

Cơ	Nguyên uỷ	Bám tận	Động tác
Cơ cánh tay (brachialis)	2/3 dưới mặt trước xương cánh tay	Mỏm vẹt xương trụ	Gấp cẳng tay tại khớp khuỷu
Cơ nhị đầu cánh tay (biceps brachii)	Bám vào xương vai bằng hai đầu: đầu dài vào củ trên ổ chảo, đầu ngắn vào mỏm quạ	Gân chính vào lõi củ xương quay, chệch cân phụ vào mạc cẳng tay	Gấp cẳng tay tại khớp khuỷu, ngửa cẳng tay tại khớp quay-trụ gần và gấp cánh tay tại khớp vai
Cơ tam đầu cánh tay (triceps brachii)	Có 3 đầu bám: <i>Đầu dài</i> bám vào củ dưới ổ chảo xương vai; <i>Đầu ngoài</i> bám vào mặt sau xương cánh tay ở phía trên - ngoài rãnh thần kinh quay; <i>Đầu trong</i> bám vào mặt sau xương cánh tay ở phía dưới - trong rãnh thần kinh quay.	Mỏm khuỷu xương trụ	Duỗi cẳng tay tại khớp khuỷu và duỗi cánh tay tại khớp vai

Nhìn chung ba cơ ở cánh tay gây nên các cử động gấp và duỗi của cẳng tay trên khớp khuỷu (khớp cánh tay-quay-trụ). Các động tác đối kháng nhau này còn được thực hiện bởi 2 cơ ở cẳng tay là cơ cánh tay quay (gấp) và cơ khuỷu (duỗi). Ngoài ra, các động tác sấp, ngửa cẳng tay trên các khớp quay-trụ chủ yếu do các cơ ở cẳng tay thực hiện.

3. NHỮNG CẤU TRÚC CƠ-MẠC CỦA NÁCH VÀ CÁNH TAY

Các cơ và mạc ở vai và nách vây quanh một khoang chứa các mạch nách, các hạch bạch huyết và phần dưới đòn của đám rối cánh tay. Nách được coi như một hình tháp với bốn thành, một nền ở dưới và một đỉnh ở trên. Nền nách được trực tiếp tạo nên bởi mạc nách; đỉnh nách là khe nằm giữa cơ dưới đòn và bó trên cùng của cơ răng trước. Các cơ và mạc trên các thành của nách bao gồm: cơ quạ cánh tay, các cơ ngực và các mạc có liên quan ở thành trước; cơ dưới vai, cơ tròn lớn và đầu dài cơ tam đầu ở thành sau; cơ răng trước ở thành trong; thành ngoài của nách là phần trên xương cánh tay nằm trong khe hẹp giữa các thành trước và sau của nách.

Trên thành sau của nách, các cơ tròn cùng với xương cánh tay giới hạn nên một khe. Đầu dài cơ tam đầu đi ngang qua khe này và chia nó thành hai phần: phần ngoài là lỗ tứ giác, nơi các mạch mũ cánh tay sau và thần kinh nách đi qua, phần trong được gọi là tam giác bả vai, là nơi mà các mạch mũ vai đi qua. Khe hình tam giác nằm giữa xương cánh tay, đầu dài cơ tam đầu và cơ tròn lớn là nơi đi qua của động mạch cánh tay sâu và thần kinh quay.

Các mạch cánh tay đi qua ngăn mạc trước của cánh tay. Khoang cơ - mạc chứa các mạch này thường được gọi là *ống cánh tay*. Ống này được giới hạn bởi: ở sau là vách gian cơ trong, ở trong là mạc cánh tay, ở trước - ngoài là cơ quạ - cánh tay và cơ nhị đầu cánh tay.

CƠ VÀ MẠC CỦA CHI TRÊN: CƠ CỦA CÁC VÙNG CẰNG TAY VÀ BÀN TAY

MỤC TIÊU

1. Trình bày được cách bám và thần kinh chi phối của mỗi cơ trong các nhóm cơ vận động bàn tay và ngón tay.
2. Mô tả được các cấu trúc do cơ - mạc tạo nên.

1. CÁC CƠ VÀ MẠC CỦA CẰNG TAY

1.1. Các ngăn mạc của cẳng tay

Cẳng tay được bao bọc trong một bao mạc; mạc này gắn với bờ sau của xương trụ. Mạc cẳng tay cùng với màng gian cốt (giữa xương quay và xương trụ) và vách sợi gian cơ (giữa cơ cánh tay quay ở ngoài, cơ sấp tròn và cơ gấp cổ tay quay ở trong) chia cẳng tay thành hai ngăn mạc trước và sau. *Ngăn mạc trước* chứa các cơ gấp bàn tay và ngón tay nên còn được gọi là *ngăn cơ gấp* của cẳng tay. *Ngăn mạc sau, hay ngăn cơ duỗi*, chứa các cơ duỗi bàn tay và ngón tay.

1.2. Các hãm gân gấp và duỗi

Hãm gân gấp là chỗ dày lên của mạc ở mặt trước cổ tay. Nó bám ở trong vào xương đậu và móc xương móc, ở ngoài vào củ của xương thuyền và xương thang. Hãm gân gấp cùng với mặt trước lõm của khối xương cổ tay giới hạn nên một ống để thần kinh giữa và các gân gấp ngón tay đi qua. Nó liên tiếp với mạc cẳng tay ở trên và với cân gan tay ở dưới.

Hãm gân duỗi là chỗ dày lên của mạc phủ vùng mu cổ tay. Nó cũng bám vào các bờ của khối xương cổ tay và cùng khối xương này giới hạn nên một khoang chứa các gân duỗi. Mặt sâu của hãm gân duỗi tách ra các vách sợi đến bám vào các xương cổ tay, chia ngăn chứa gân duỗi này thành 6 đường hãm nhỏ riêng biệt; mỗi đường hãm được lót bằng một bao hoạt dịch và chứa một gân duỗi.

1.3. Các cơ trong ngăn mạc trước của cẳng tay (Bảng 6.1) (H.6.1)

Ngăn này chứa 8 cơ xếp thành 4 lớp theo thứ tự từ nông vào sâu là:

Lớp thứ nhất tính từ ngoài vào trong có 4 cơ: cơ sấp tròn, cơ gấp cổ tay quay, cơ gan tay dài và cơ gấp cổ tay trụ

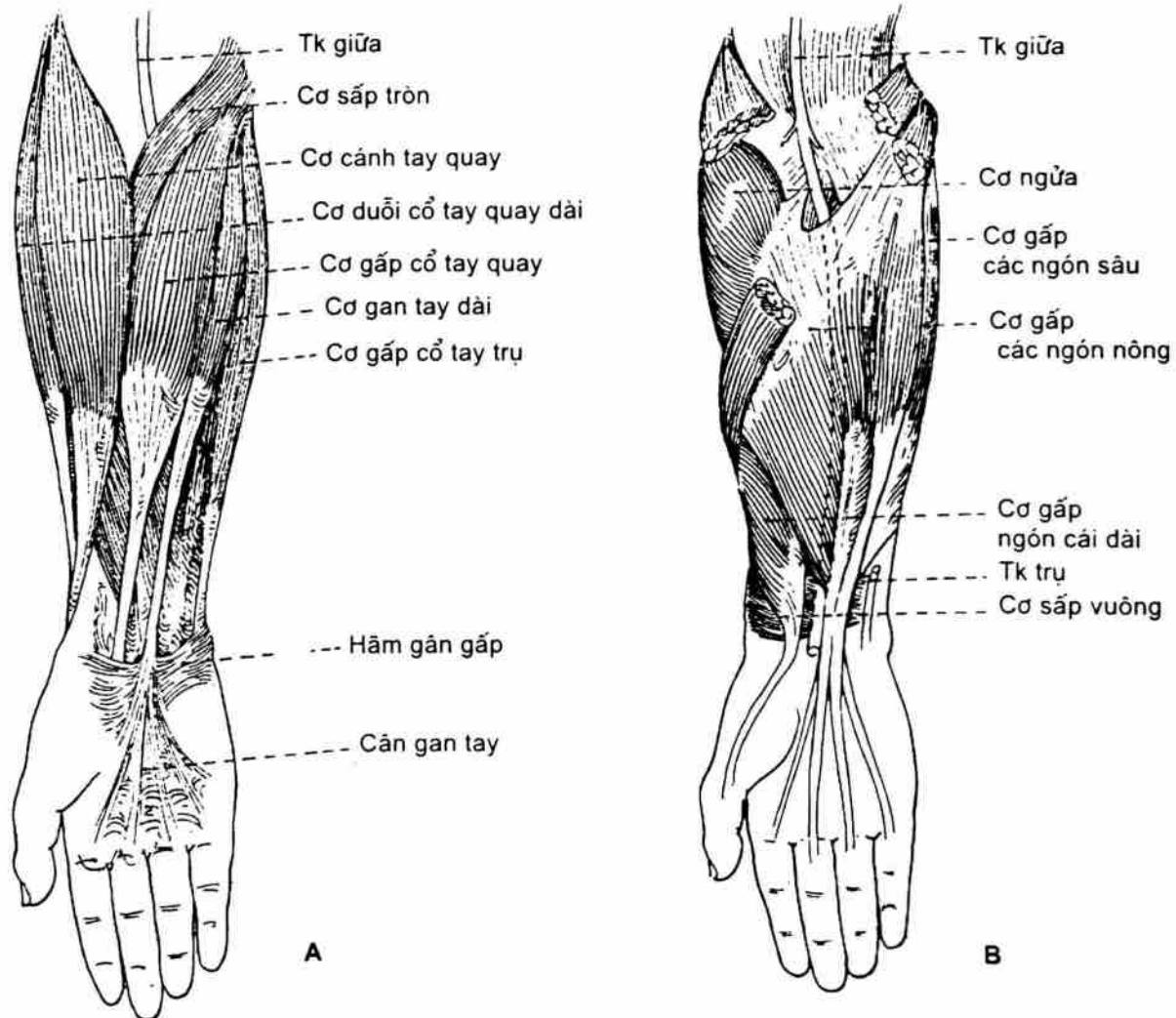
Lớp thứ hai có 1 cơ: cơ gấp các ngón tay nông

Lớp thứ ba có 2 cơ: cơ gấp ngón cái dài ở ngoài và cơ gấp các ngón sâu ở trong.

Lớp thứ tư có 1 cơ: cơ sấp vuông ở 1/4 dưới cẳng tay

Phần bụng của các cơ vùng cẳng tay trước tạo nên phần bắp lồi ở nửa trên cẳng tay. Cơ sấp tròn và cơ sấp vuông là hai cơ không chạy xuống bám tận ở bàn tay và ngón tay và do đó không gây nên các cử động của hai phần này. Vì chúng chỉ gây nên các cử động của cẳng tay nên về chức năng có thể xếp chúng cùng nhóm với các cơ đã tả ở cánh tay (xem bài 5: Cơ của các vùng nách và cánh tay). Ở cổ tay, gân của các cơ đi xuống bàn tay và ngón tay được giữ sát vào các xương cổ tay bởi một dải cân dày gọi là *hãm gân gấp*.

Về chi phối thần kinh, cơ gấp cổ tay trụ và hai bó trong cơ gấp các ngón sâu do thần kinh trụ vận động, các cơ còn lại do thần kinh giữa vận động.



Hình 6.1. Ngăn cẳng tay trước
A. Lớp nông B. Lớp sâu

Bảng 6.1. Các cơ trong ngăn mạc căng tay trước

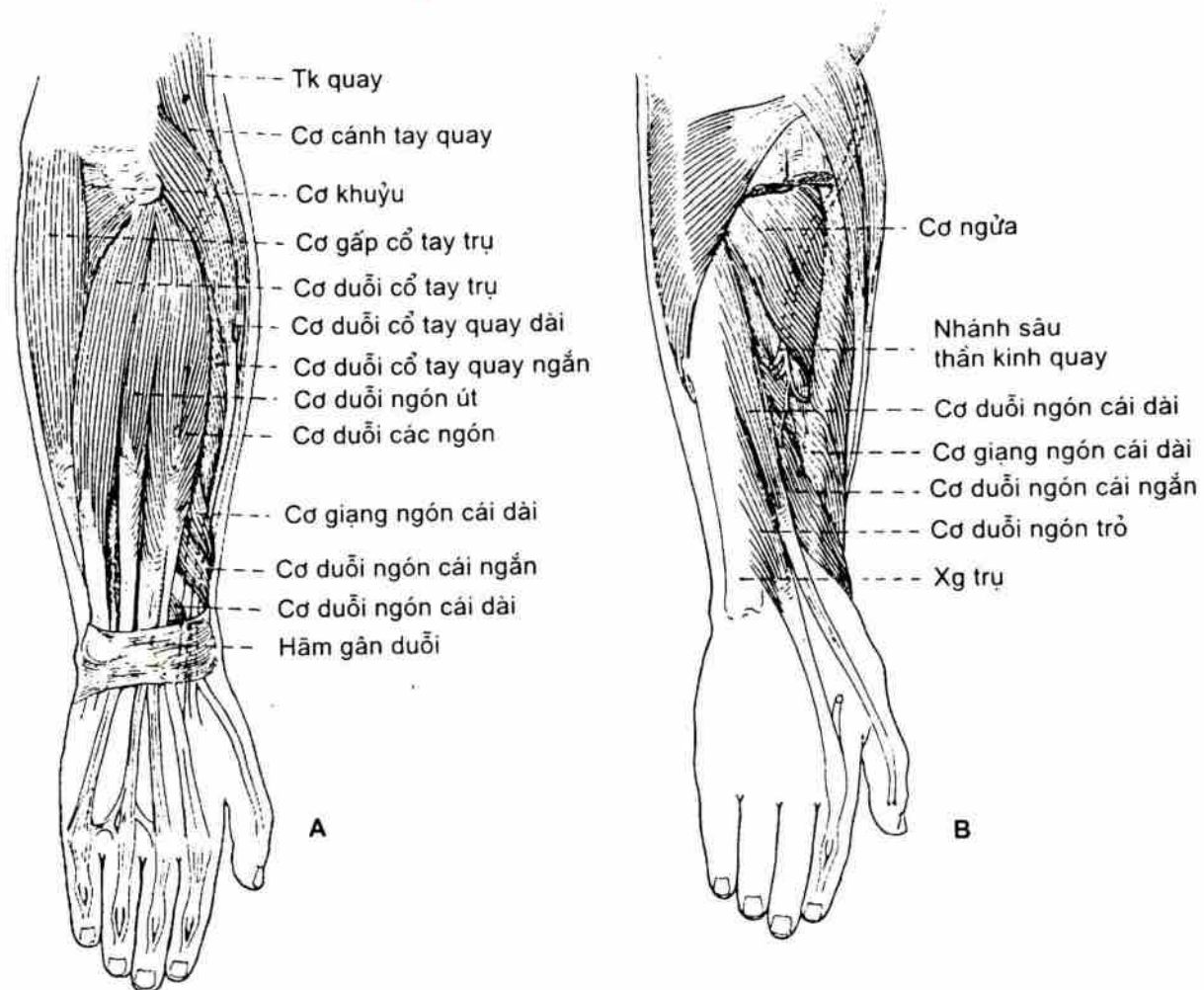
Cơ	Nguyên uỷ	Bám tận	Động tác
<i>Cơ sấp tròn</i> (pronator teres)	Mỏm trên lồi cầu trong xương cánh tay và mỏm vẹt xương trụ	Giữa mặt ngoài xương quay	Sấp căng tay tại khớp quay-trụ và gấp nhẹ căng tay tại khớp khuỷu
<i>Cơ gấp cổ tay quay</i> (flexor carpi radialis)	Mỏm trên lồi cầu trong xương cánh tay	Nền xương đốt bàn tay II	Gấp và giạng bàn tay tại khớp cổ tay
<i>Cơ gân tay dài</i> (palmaris longus)	Mỏm trên lồi cầu trong xương cánh tay	Hãm gân gấp và cân gân tay	Gấp nhẹ bàn tay tại khớp cổ tay
<i>Cơ gấp cổ tay trụ</i> (flexor carpi ulnaris)	Mỏm trên lồi cầu trong xương cánh tay và mỏm khuỷu xương trụ	Xương đầu, xương móc và nền xương đốt bàn tay V	Gấp và khép (nghiêng trong) bàn tay tại khớp cổ tay
<i>Cơ gấp các ngón tay nông</i> (flexor digitorum superficialis)	Có 2 đầu: <i>Đầu cánh tay trụ</i> bám vào mỏm trên lồi cầu trong xương cánh tay và mỏm vẹt xương trụ; <i>Đầu quay</i> bám vào bờ trước xương quay.	Chia thành 4 gân bám vào đốt giữa của 4 ngón tay II - V, mỗi gân tách đôi thành 2 chẻ để bám vào 2 sườn bên đốt giữa (<u>gân thùng</u>)	Gấp đốt giữa các ngón tay II - V tại khớp gian đốt ngón gân, gấp bàn tay tại khớp cổ tay
<i>Cơ gấp ngón bàn dài</i> (flexor pollicis longus)	Phần giữa mặt trước xương quay và màng gian cốt căng tay	Nền đốt xa ngón tay cái	Gấp đốt xa ngón tay cái tại khớp gian đốt ngón
<i>Cơ gấp các ngón tay sâu</i> (flexor digitorum profundus)	Mặt trước trong thân xương trụ	Chia thành 4 gân xuống bám vào nền của đốt xa các ngón tay II - V	Gấp đốt xa và đốt giữa các ngón tay II-V tại các khớp gian đốt ngón, gấp bàn tay tại khớp cổ tay
<i>Cơ sấp vuông</i> (pronator quadratus)	1/4 dưới mặt trước xương trụ	1/4 dưới mặt trước xương quay	Sấp căng tay tại các khớp quay-trụ

1.2. Các cơ trong ngăn mạc sau của căng tay (Bảng 6.2)

Ngăn mạc sau của căng tay chứa 12 cơ xếp thành 2 lớp

Lớp nông (H.6.2) tính từ ngoài vào trong có 7 cơ: cơ cánh tay - quay, cơ duỗi cổ tay quay dài, cơ duỗi cổ tay quay ngắn, cơ duỗi các ngón tay, cơ duỗi ngón tay út, cơ duỗi cổ tay trụ và cơ khuỷu. Cả 7 cơ lớp nông đều có đầu nguyên uỷ bám vào xương cánh tay. 2 trong số 7 cơ này không chạy xuống bám tận và gây ra cử động của bàn tay và ngón tay: cơ cánh tay quay bám tận vào xương quay (có tác dụng gấp căng tay), cơ khuỷu bám tận vào mỏm khuỷu xương trụ (duỗi căng tay). Cơ cánh tay quay chạy dọc bờ ngoài căng tay và còn lấn vào cả mặt trước căng tay. 5 cơ còn lại bám tận ở các xương bàn tay và ngón tay để gây nên các cử động theo tên gọi của chúng.

Lớp sâu (H.6.2) có 5 cơ: cơ giạng ngón cái dài, cơ duỗi ngón cái ngắn, cơ duỗi ngón cái dài, cơ duỗi ngón trở và cơ giữa. Cơ giữa là một cơ ngắn nối đầu trên 2 xương cẳng tay và là cơ duy nhất của lớp sâu không gây ra cử động ở bàn tay; 4 cơ còn lại nói chung đi từ hai xương cẳng tay (nguyên uỷ) tới các xương của bàn tay và ngón tay (bám tận) để gây nên các cử động như tên gọi của chúng. Về chi phối thần kinh, tất cả các cơ cẳng tay sau do ~~thần kinh quay~~ chi phối.



Hình 6.2. Các cơ trong ngăn mạc cẳng tay sau
 A. Lớp nông B. Lớp sâu

Bảng 6.2. Các cơ trong ngăn mạc cẳng tay sau

Cơ	Nguyên uỷ	Bám tận	Tác dụng
Lớp nông <i>Cơ cánh tay quay</i> (brachioradialis)	Mào trên lồi cầu ngoài xương cánh tay	Ngay trên móm trâm xương quay	Gấp cẳng tay tại khớp khuỷu, ngửa và sấp cẳng tay về vị trí trung gian tại các khớp quay - trụ
<i>Cơ duỗi cổ tay quay dài</i> (extensor carpi radialis longus)	Mào trên lồi cầu ngoài xương cánh tay	Mặt mu của nền xương đốt bàn tay II	Duỗi và giạng bàn tay tại khớp cổ tay
<i>Cơ duỗi cổ tay quay ngắn</i> (extensor carpi radialis brevis)	Móm trên lồi cầu ngoài xương cánh tay	Mặt mu của nền xương đốt bàn tay III	Duỗi và giạng bàn tay tại khớp cổ tay
<i>Cơ duỗi các ngón tay</i> (extensor digitorum)	Móm trên lồi cầu ngoài xương cánh tay	Đốt xa và đốt giữa của các ngón tay từ II - V	Duỗi các đốt ngón tay và bàn tay
<i>Cơ duỗi ngón út</i> (extensor digiti minimi)	Móm trên lồi cầu ngoài xương cánh tay	Gân đi vào ngón út của cơ duỗi các ngón tay.	Duỗi các đốt ngón út và bàn tay.
<i>Cơ duỗi cổ tay trụ</i> (extensor carpi ulnaris)	Móm trên lồi cầu ngoài xương cánh tay và bờ sau xương trụ	Nền xương đốt bàn tay V	Duỗi và khép bàn tay tại khớp cổ tay
<i>Cơ khuỷu</i> (anconeus)	Móm trên lồi cầu ngoài xương cánh tay	Móm khuỷu và phần trên thân xương trụ	Duỗi cẳng tay tại khớp khuỷu
Lớp sâu <i>Cơ giạng ngón tay cái dài</i> (abductor pollicis longus)	Phần giữa mặt sau xương quay, xương trụ và màng gian cốt cẳng tay	Nền xương đốt bàn tay I	Giạng và duỗi ngón cái tại khớp cổ tay-đốt bàn tay và giạng bàn tay tại khớp cổ tay
<i>Cơ duỗi ngón tay cái ngắn</i> (extensor pollicis brevis)	Giữa mặt sau xương quay và màng gian cốt cẳng tay	Nền đốt gần ngón cái	Duỗi đốt gần ngón cái, đốt bàn tay I và bàn tay
<i>Cơ duỗi ngón cái dài</i> (extensor pollicis longus)	Giữa mặt sau xương trụ và màng gian cốt cẳng tay	Nền đốt xa ngón cái	Duỗi đốt xa ngón cái tại khớp gian đốt ngón, xương đốt bàn tay I tại khớp cổ tay-đốt bàn tay và giạng bàn tay tại khớp cổ tay
<i>Cơ duỗi ngón tay trỏ</i> (extensor indicis)	Phần dưới mặt sau xương trụ	Gân đi vào ngón trỏ của cơ duỗi các ngón tay	Duỗi các đốt của ngón trỏ và duỗi bàn tay
<i>Cơ ngửa</i> (supinator)	Móm trên lồi cầu ngoài xương cánh tay và mào cơ ngửa xương trụ	1/3 trên mặt ngoài xương quay	Ngửa cẳng tay tại các khớp quay-trụ.

2. CÁC CƠ VÀ MẠC Ở BÀN TAY (Bảng 6.3) (H.6.3)

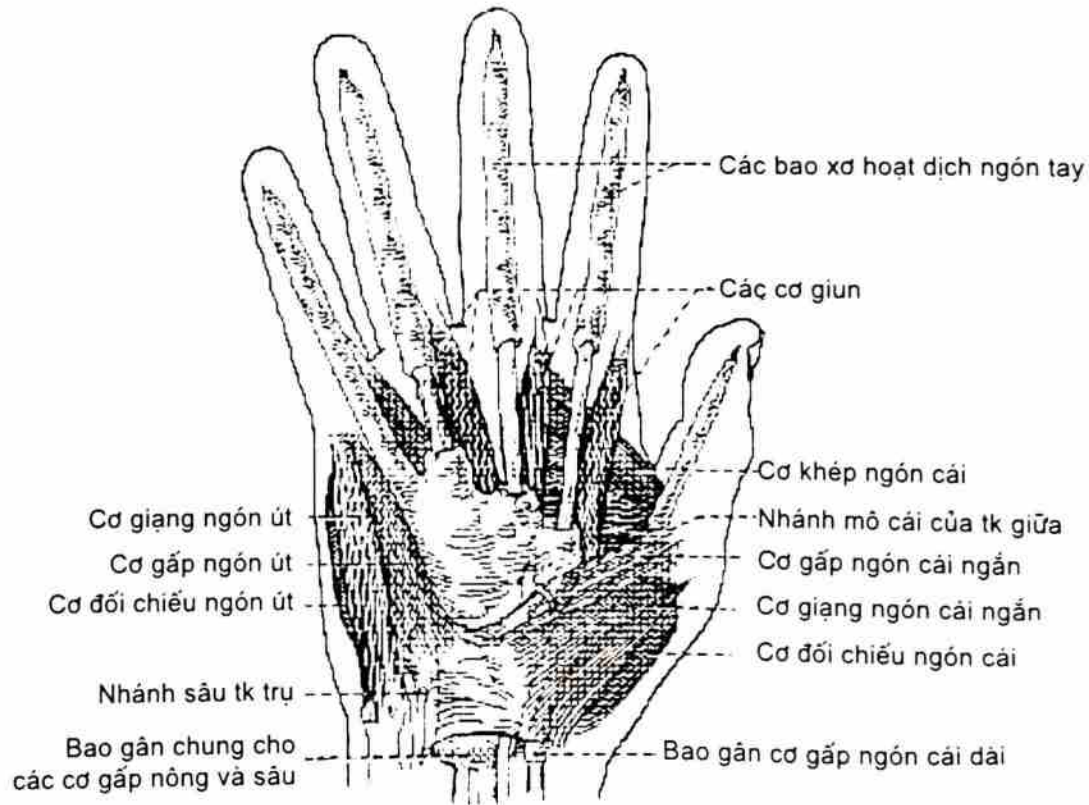
2.1. Mạc của gan tay

Mạc của gan tay mỏng ở chỗ che phủ các cơ mô út và mô cái nhưng dày lên ở vùng giữa gan tay, tạo nên *cân gan tay*. Cân gan tay có hình tam giác mà đỉnh gắn với bờ xa của hãm gân gấp và liên tiếp với gân của cơ gan tay dài. Nền của nó chia ra ở ngang mức nền các ngón tay dài thành bốn dải, mỗi dải chạy vào sâu tới gốc của một ngón tay và chia hai hai chẽ vây quanh các gân gấp dài và cuối cùng dính với bao sợi của gân gấp và các dây chằng đốt bàn tay ngang sâu.

2.2. Các khoang mạc của gan tay

Từ bờ trong của cân gan tay, một vách sợi chạy ra sau và tới bám vào bờ trước của xương đốt bàn tay V. Bên trong vách sợi này là một ngăn mạc chứa ba cơ mô út; đây là ngăn ít quan trọng về lâm sàng. Từ bờ ngoài của cân gan tay, một vách sợi thứ hai chạy chéo về phía sau, lách giữa gân gấp dài của ngón giữa và ngón trỏ, tới bờ trước của xương đốt bàn tay III. Vách này ngăn cách khoang mô cái ở bên ngoài và khoang giữa gan tay ở bên trong. Hai khoang này liên tiếp ở xa với các ống cơ giun. Khoang mô cái nằm sau các gân gấp dài của ngón trỏ, trước cơ khép ngón cái và chứa cơ giun I. Khoang giữa gan tay chứa các cơ giun II, III, IV và nằm sau các gân gấp dài tới các ngón tay III, IV và V; nó nằm trước các cơ gian cốt và các xương đốt bàn tay III-V.

2.3. Các cơ của gan tay



Hình 6.3. Các cơ vùng gan tay

Ở bàn tay có hai loại cơ. Các cơ ngoại lai là những cơ có bụng cơ nằm ở cẳng tay nhưng gân của chúng chạy xuống bám tận ở ngón tay. Những cơ này tạo ra các cử động mạnh nhưng thô sơ của các ngón tay. Các cơ nội tại của bàn tay là những cơ có nguyên uỷ và bám tận trong phạm vi bàn tay. Nhóm cơ này tạo ra các cử động yếu nhưng tinh tế và chính xác của các ngón tay.

Các cơ nội tại của bàn tay đều nằm ở gan tay và bao gồm 4 nhóm: nhóm cơ mô cái, nhóm cơ mô út, nhóm cơ giun ở ô gan tay giữa và nhóm cơ gian cốt.

Nhóm cơ mô cái vận động cho ngón tay cái và tạo nên *mô cái* (ụ lồi tròn ở phần ngoài gan tay). Bốn cơ của nhóm này là: cơ giạng ngón cái ngắn, cơ đối chiếu ngón cái, cơ gấp ngón cái ngắn và cơ khép ngón cái.

Nhóm cơ mô út vận động cho ngón tay út và tạo nên *mô út* (ụ lồi tròn ở phần trong gan tay). Nhóm này có 3 cơ là: cơ giạng ngón út, cơ gấp ngón út ngắn và cơ đối chiếu ngón út.

Nhóm cơ giun bao gồm 4 cơ có đầu nguyên uỷ bám vào các gân gấp sâu các ngón.

Nhóm cơ gian cốt bao gồm 4 cơ gian cốt gan tay và 4 cơ gian cốt mu tay nằm ở giữa các xương đốt bàn tay (khoảng gian cốt).

Các cơ giun và cơ gian cốt nói chung có tác dụng giạng, khép, gấp và duỗi các ngón tay (trừ ngón cái).

Về chi phối thần kinh: cơ của bàn tay do thần kinh giữa và thần kinh trụ vận động. Thần kinh giữa vận động cơ giạng ngón cái ngắn, cơ đối chiếu ngón cái, bó nông cơ gấp ngón cái ngắn và các cơ giun I, II. Thần kinh trụ vận động tất cả các cơ còn lại.

Bảng 6.3. Các cơ nội tại của bàn tay

Cơ	Nguyên uỷ	Bám tận	Động tác
Mô cái <i>Cơ giạng ngón cái ngắn</i> (abductor pollicis brevis)	Hãm gân gấp, xương thuyền và xương thang	Mặt ngoài nền đốt gần ngón cái	Giạng ngón cái
<i>Cơ gấp ngón cái ngắn</i> (flexor pollicis brevis) Có hai đầu nông và sâu	Hãm gân gấp, xương thang (đầu nông), xương thê, xương cẳng (đầu sâu)	Nền đốt gần ngón cái	Gấp ngón cái tại khớp cổ tay-đốt bàn tay và khớp đốt bàn tay-đốt ngón tay
<i>Cơ đối chiếu ngón cái</i> (opponens pollicis)	Hãm gân gấp và xương thang	Mặt ngoài xương đốt bàn tay I	Kéo ngón cái qua gan tay để gặp các ngón khác (đối chiếu) tại khớp đốt bàn tay-đốt ngón tay
<i>Cơ khép ngón cái</i> (adductor pollicis) có hai đầu chéo và ngang	Đầu chéo: xương cẳng, xương thê; đầu ngang: xương đốt bàn tay III	Mặt trong nền đốt gần ngón cái bằng một gân chứa xương vùng	Khép ngón cái tại khớp cổ tay-đốt bàn tay và khớp đốt bàn tay-đốt ngón tay

Cơ	Nguyên uỷ	Bám tận	Động tác
Mô út <i>Cơ giạng ngón út</i> (abductor digiti minimi)	Xương đậu và gân cơ gấp cổ tay trụ	Mặt trong nền đốt gần ngón tay út	Giạng ngón út và gấp ngón út tại khớp đốt bàn tay-đốt ngón tay
<i>Cơ gấp ngón út ngắn</i> (flexor digiti minimi brevis).	Hãm gân gấp và xương móc	Mặt trong nền đốt gần ngón út	Gấp ngón V tại khớp cổ tay-đốt bàn tay và khớp đốt bàn tay-đốt ngón tay
<i>Cơ đối chiếu ngón út</i> (opponens digiti minimi)	Hãm gân gấp và xương móc	Mặt trong xương đốt bàn tay V	Đưa ngón tay út ngang qua gan tay để gấp ngón cái (đối chiếu) tại khớp cổ tay-đốt bàn tay
Cơ ở gan tay giữa <i>Các cơ giun</i> (lumbricals) có 4 cơ tính từ ngoài vào trong	<i>Cơ giun I và II</i> vào bờ ngoài gân gấp sâu của ngón II và III. <i>Cơ giun III và IV</i> vào tất cả các bờ gân hướng vào khe giữa các gân gấp sâu của ngón III, IV và V.	Bờ ngoài của các gân cơ duỗi các ngón tay, ở đoạn đi qua đốt ngón gần	Duỗi đốt giữa và xa của các ngón tay tại các khớp gian đốt ngón, gấp đốt gần tại khớp đốt bàn tay-đốt ngón tay
Cơ gian cốt <i>Các cơ gian cốt gan tay</i> (palmar interossei) Có 4 cơ tính từ ngoài vào trong	Nửa trước của mặt trước hướng vào trục bàn tay của của các xương đốt bàn tay I, II, IV, và V	Gân duỗi và nền đốt gần của các ngón tay (trừ ngón giữa) ở cùng phía với nguyên uỷ	Khép các ngón tay và gấp các ngón tay tại khớp đốt bàn tay - đốt ngón tay
<i>Các cơ gian cốt mu tay</i> (dorsal interossei) Có 4 cơ tính từ ngoài vào trong	Mỗi cơ chiếm cả bề rộng khoang gian cốt và bám các bờ hướng vào khoang gian cốt của hai xương đốt bàn tay kế nhau	Đốt ngón gần và gân duỗi của các ngón tay II - IV ở phía xa trục giữa bàn tay.	Giạng và gấp các ngón tay II - IV tại các khớp đốt bàn tay-đốt ngón tay và duỗi đốt giữa và xa của các ngón tay đó

Bài 7

CƠ - MẠC CỦA CHI DƯỚI CƠ CỦA CÁC VÙNG MÔNG VÀ ĐÙI

MỤC TIÊU HỌC TẬP

1. Mô tả được cách bám và thần kinh chi phối của các cơ vận động đùi và cẳng chân;
2. Mô tả được các mạc và các cấu trúc cơ-mạc ở đùi và mông.

1. CÁC CƠ VÀ MẠC CỦA VÙNG MÔNG

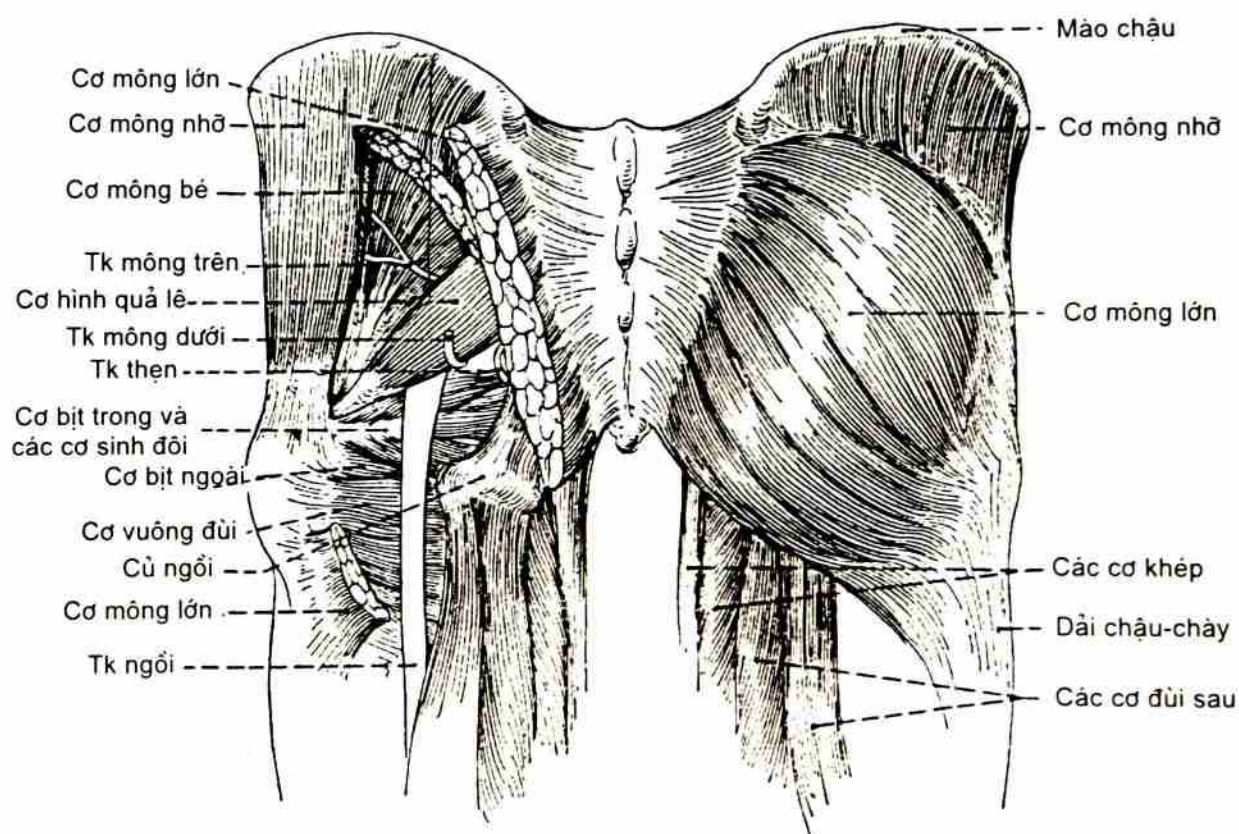
1.1. Các cơ của vùng mông (Bảng 7.1) (H.7.1)

Các cơ của vùng mông che phủ mặt sau và ngoài của khớp hông. Ba cơ lớn nhất của vùng này là *cơ mông lớn*, *cơ mông nhỏ* và *cơ mông bé*. Chúng là những cơ duỗi và giạng đùi tại khớp hông. Cơ mông nhỏ là vị trí thuận tiện để tiêm bắp. Những cơ nhỏ, nằm ở sâu, là những cơ xoay ngoài đùi. Chúng bao gồm *cơ hình quả lê*, các *cơ bịt trong* và *ngoài*, các *cơ sinh đôi trên* và *dưới* và *cơ vuông đùi*. Các cơ mông được các nhánh thần kinh nhỏ của đám rối cùng chi phối.

Bảng 7.1. Các cơ của vùng mông

Cơ	Nguyên uỷ	Bám tận	Động tác
<i>Cơ mông lớn</i> (gluteus maximus)	Mặt ngoài phần sau cánh chậu (gồm cả mào chậu), mặt sau xương cùng và xương cụt, dây chằng cùng - củ	Dải chậu - chày, lõi củ cơ mông xương đùi (chế ngoài đường rập)	Duỗi đùi
<i>Cơ mông nhỏ</i> (gluteus medius)	Mặt ngoài cánh chậu, giữa các đường mông trước và sau	Mặt ngoài mấu chuyển lớn xương đùi	Giạng đùi và xoay trong đùi
<i>Cơ mông bé</i> (gluteus minimus)	Mặt ngoài cánh chậu, giữa các đường mông trước và dưới	Bờ trước mấu chuyển lớn xương đùi	Giạng đùi và xoay trong đùi
<i>Cơ hình quả lê</i> (piriformis)	Mặt trước xương cùng và dây chằng cùng-củ	Bờ trên mấu chuyển lớn xương đùi	Giạng đùi và xoay ngoài đùi
<i>Cơ sinh đôi trên</i> (gemelus superior)	Gai ngồi	Mặt trong mấu chuyển lớn xương đùi	Giạng và xoay ngoài đùi
<i>Cơ sinh đôi dưới</i> (gemelus inferior)	Ụ ngồi	Mặt trong mấu chuyển lớn xương đùi	Giạng và xoay ngoài đùi

Cơ	Nguyên uỷ	Bám tận	Động tác
<i>Cơ bịt trong</i> (obturatorius internus)	Mặt trong màng bịt và các xương bao quanh	Mặt trong mấu chuyển lớn xương đùi	Giạng và xoay ngoài đùi
<i>Cơ bịt ngoài</i> (obturatorius externus)	Mặt ngoài màng bịt và các bờ lỗ bịt	Hố mấu chuyển của xương đùi	Xoay ngoài đùi
<i>Cơ vuông đùi</i> (quadratus femoris)	Bờ ngoài của củ ngối	Củ cơ vuông đùi	Giạng và xoay ngoài đùi
<i>Cơ căng mạc đùi</i> (tensor fasciae latae)	Gai chậu trước-trên và mép ngoài mào chậu	Dải chậu-chày; dải này bám vào lỗ cầu ngoài xương chày	Giạng và gấp đùi, giữ cho khớp gối ở tư thế duỗi



Hình 7.1. Các cơ vùng mông

1.2. Mạc của vùng mông

Mạc của mông (mạc sâu hay mạc bọc cơ) liên tiếp ở dưới với mạc đùi. Ở vùng mông, nó tách ra để bao bọc cơ mông lớn. Ở trước và trên cơ mông lớn, nó tiếp tục như một lá đơn che phủ mặt nông cơ mông nhỏ rồi bám vào mào chậu. Trên mặt ngoài của đùi, nó liên tiếp với một dải cân rộng, chắc gọi là *dải chậu-chày*. Dải này bám ở

trên vào củ của mào chậu và ở dưới vào lõi cầu ngoài xương chày. Dải chậu-chày tách ra bao bọc cho cơ căng mạc đùi và tiếp nhận phần lớn các sợi gân của cơ mông lớn.

2. CÁC CƠ VÀ MẠC CỦA VÙNG ĐÙI

2.1. Mạc đùi và các ngăn mạc của đùi

Mạc đùi

Mạc đùi (mạc sâu) (fascia lata) bao quanh đùi; đầu trên của nó được gắn với xương chậu và các dây chằng có liên quan. Chỗ tiếp giáp của nó với mạc mông ở mặt ngoài dày lên tạo nên dải chậu-chày. Ở mặt trước đùi, mạc đùi có một lỗ gọi là *lỗ tĩnh mạch hiển* (saphenous opening). Đây là nơi đi qua của tĩnh mạch hiển lớn, các nhánh nhỏ của động mạch đùi và các mạch bạch huyết. Lỗ này nằm ở khoảng 4 cm về phía dưới-ngoài của củ mu. Lỗ tĩnh mạch hiển có một *bờ hình liềm* ở phía dưới-ngoài; bờ này nằm giữa hai sừng: *sừng trên* chạy vào trong ở trước các mạch đùi và bám vào củ mu, *sừng dưới* chạy ra ngoài ở sau các mạch đùi rồi bám vào đường lược của ngành trên xương mu.

Các ngăn mạc của đùi

Từ mặt sâu của mạc đùi có ba vách gian cơ tiến vào sâu tới đường ráp xương đùi. Đó là *vách gian cơ đùi ngoài*, *vách gian cơ đùi trong* và *vách gian cơ trước-trong* (hay *mạc dưới cơ may*). Các vách gian cơ này chia đùi thành ba ngăn mạc là *ngăn trước* (*ngăn cơ duỗi*), *ngăn trong* (*ngăn cơ khép*) và *ngăn sau* (*ngăn cơ gấp*).

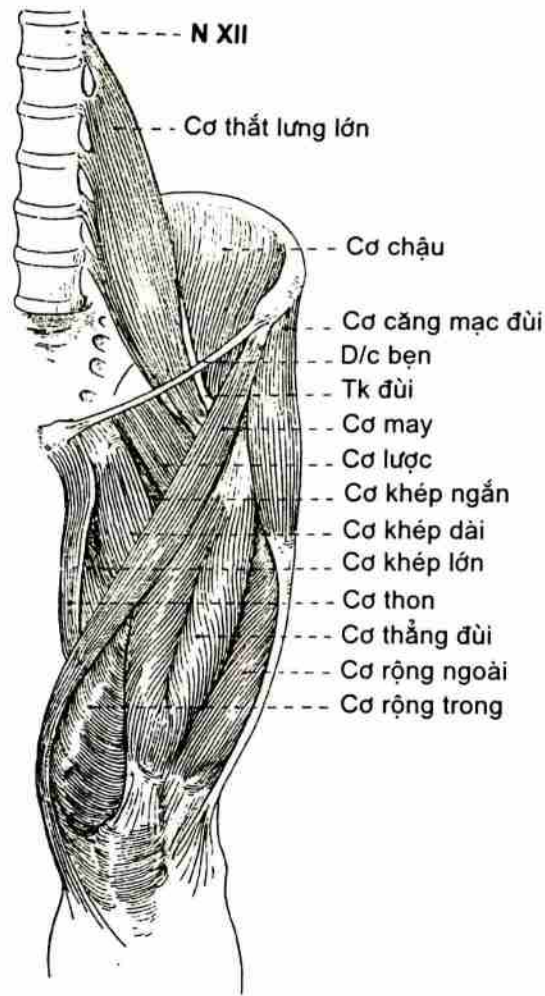2.2. Các cơ vùng đùi trước (Bảng 7.2) (H.7.2)

Vùng đùi trước có hai nhóm cơ: nhóm trong ngăn mạc trước và nhóm trong ngăn mạc trong.

Các cơ trong ngăn mạc trước bao gồm *cơ may*, *cơ tứ đầu đùi* và phần tận cùng của hai cơ từ thành bụng sau đi xuống là *cơ chậu* và *cơ thắt lưng lớn* (được gọi chung là *cơ thắt lưng-chậu*). Cơ may, cơ thắt lưng-chậu và đầu thẳng đùi của cơ tứ đầu đùi có tác dụng gấp đùi. Cơ may và cơ tứ đầu còn đi qua khớp gối nên còn gây cử động ở cẳng chân (cơ may gấp còn cơ tứ đầu duỗi cẳng chân).

Các cơ trong ngăn mạc trong bao gồm *cơ lược*, *cơ khép dài*, *cơ khép ngắn*, *cơ khép lớn* và *cơ thon*. Cả năm cơ này đều đi chéo từ xương mu tới xương đùi (trừ cơ thon bám tận vào xương chày) nên có tác dụng chung là khép đùi và vì vậy chúng được gọi *nhóm cơ khép đùi*. Cũng có thể coi cơ bịt ngoài là một cơ của nhóm trong.

Về thần kinh, các cơ nhóm trước, cơ lược và một phần cơ khép dài (của nhóm trong) do thần kinh đùi vận động, các cơ còn lại do thần kinh bịt vận động.



Hình 7.2. Các cơ vùng đùi trước

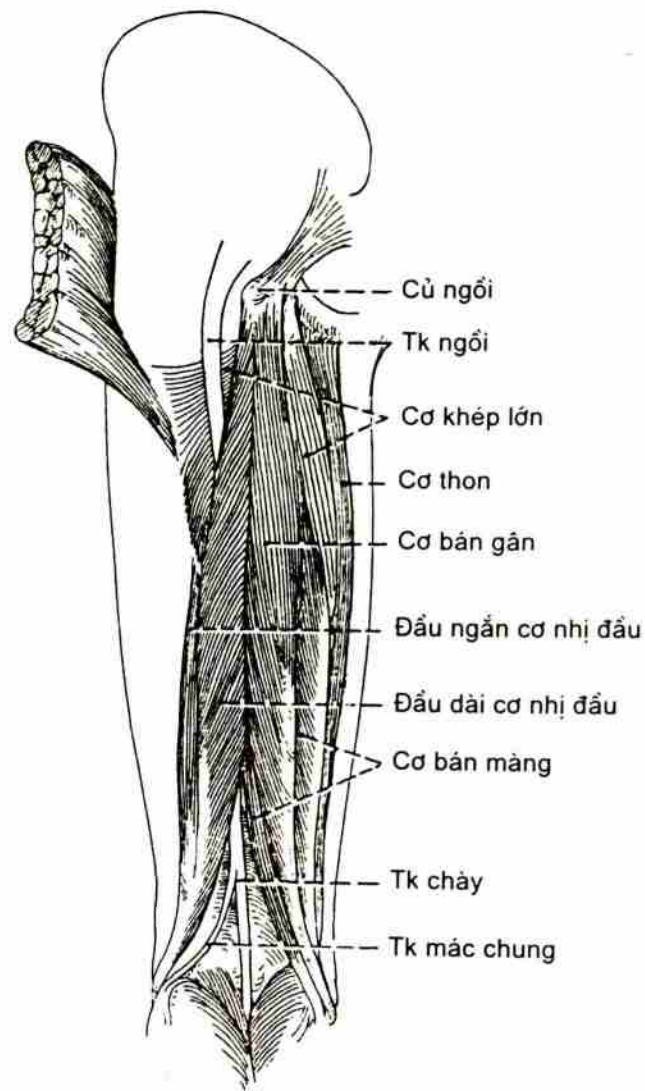
Bảng 7.2. Các cơ vùng đùi trước

Cơ	Nguyên uỷ	Bám tận	Động tác
Nhóm trước <i>Cơ thắt lưng lớn</i> (psoas major)	Thân và mỏm ngang các đốt sống N XII - TL IV	Mấu chuyển nhỏ xương đùi	Gấp đùi
<i>Cơ chậu</i> (iliacus)	Hố chậu, mào chậu và cánh xương cùng	Mấu chuyển nhỏ xương đùi	Gấp đùi
<i>Cơ may</i> (sartorius)	Gai chậu trước-trên	Phần trên mặt trong xương chày	Gấp đùi và căng chân; giúp giang và xoay ngoài đùi
<i>Cơ tứ đầu đùi</i> (quadriceps femoris) có 4 đầu:			

Cơ	Nguyên uỷ	Bám tận	Động tác
<i>Cơ thẳng đùi</i> (rectus femoris)	Gai chậu trước-dưới (đầu thẳng) và viền ổ cối (đầu quặt)	Xương bánh chè và thông qua dây chằng bánh chè tới bám vào lõi củ xương chày	Duỗi căng chân; riêng cơ thẳng đùi còn gấp đùi
<i>Cơ rộng ngoài</i> (vastus lateralis)	Mấu chuyển lớn và mép ngoài đường ráp xương đùi		
<i>Cơ rộng trong</i> (vastus medialis)	Đường gian mấu và mép trong đường ráp xương đùi		
<i>Cơ rộng giữa</i> (vastus intermedius)	Các mặt trước và ngoài thân xương đùi		
Nhóm trong			
<i>Cơ lược</i> (pectineus)	Lược xương mu (mào lược)	Đường lược xương đùi	Khép và gấp đùi
<i>Cơ khép dài</i> (adductor longus)	Thân xương mu, phía dưới mào mu	1/3 giữa đường ráp xương đùi	Khép và hơi gấp đùi; xoay ngoài đùi khi đùi ở thế gấp
<i>Cơ khép ngắn</i> (adductor brevis)	Thân và ngành dưới xương mu	Đường lược và 1/3 trên đường ráp xương đùi	Khép và hơi gấp đùi
<i>Cơ khép lớn</i> (adductor magnus)	Ngành dưới xương mu, ngành xương ngồi và củ ngồi	Lõi củ cơ mông, đường ráp, đường trên lõi cầu trong và lõi củ cơ khép của xương đùi	Khép và duỗi đùi
<i>Cơ thon</i> (gracilis)	Thân và ngành dưới xương mu	Phần trên mặt trong xương chày	Khép đùi và gấp căng chân

2.3. Các cơ của vùng đùi sau (Bảng 7.3), (H.7.3)

Vùng đùi sau có ba cơ nằm trong ngăn mạc sau của đùi: *cơ bán gân*, *cơ bán màng* và *cơ nhị đầu đùi*. Cả ba cơ này có nguyên uỷ chung là *ụ ngồi*, trừ cơ nhị đầu có thêm một đầu nguyên uỷ bám vào xương đùi. Chúng đi xuống qua mặt sau của đùi và có thể nhìn thấy các gân của chúng ở sau khớp gối. Do chạy qua hai khớp (khớp hông và khớp gối), tác dụng chung của ba cơ là duỗi đùi và gấp căng chân. Thần kinh ngồi phân nhánh vào cả ba cơ vùng đùi sau.



Hình 7.3. Các cơ vùng đùi sau

Bảng 7.3. Các cơ vùng đùi sau

Cơ	Nguyên uỷ	Bám tận	Động tác
<i>Cơ bán gân</i> (semitendinosus)	Ụ gối	Mặt trong đầu trên xương chày, sau chỗ bám của cơ thon và cơ may	Duỗi đùi, gấp căng chân, cùng với cơ bán màng xoay xương chày vào trong trên xương đùi
<i>Cơ bán màng</i> (semimembranosus)	Ụ gối	Mặt sau lõi cầu trong xương chày	Giống cơ bán gân
<i>Cơ nhị đầu đùi</i> (biceps femoris)	<i>Đầu dài:</i> ụ gối; <i>Đầu ngắn:</i> mép ngoài đường rập và đường trên lõi cầu ngoài	Chỏm xương mác	<i>Đầu dài:</i> duỗi đùi; cả hai đầu: gấp và xoay căng ngoài căng chân

2.4. Các cấu trúc cơ-mạc của đùi

Tam giác đùi (femoral triangle)

Tam giác đùi là một vùng hình tam giác nằm ở phần trên của mặt trong đùi. Nó được giới hạn ở trên bởi dây chằng bẹn, ở ngoài bởi cơ may và ở trong bởi bờ trong cơ khép dài. Sàn của nó trông như một rãnh và được tạo nên, từ ngoài vào trong, bởi cơ thắt lưng-chậu, cơ lược và cơ khép dài. Trần của nó do da và mạc đùi tạo nên. Tam giác đùi chứa phần tận cùng của thần kinh đùi, các mạch đùi cùng các nhánh của chúng, và các hạch bạch huyết bẹn sâu.

Ống cơ khép (adductor canal)

Ống cơ khép là một khe gian cơ nằm ở mặt trong của phần ba giữa đùi, đi từ đỉnh tam giác đùi tới *lỗ gân cơ khép* (adductor hiatus) (lỗ ở gân cơ khép lớn). Nó có hình tam giác trên mặt cắt ngang với ba thành: thành sau, thành ngoài và thành trước-trong. Thành sau được tạo bởi cơ khép dài và cơ khép lớn. Thành ngoài do cơ rộng trong tạo nên. Thành trước-trong là lá mạc phủ mặt sâu cơ may. Ống cơ khép chứa đoạn xa của động mạch và tĩnh mạch đùi, thần kinh hiển, thần kinh tới cơ rộng trong và phần tận cùng của thần kinh bịt.

CƠ - MẠC CỦA CHI DƯỚI: CƠ CỦA CÁC VÙNG CẰNG CHÂN VÀ BÀN CHÂN

MỤC TIÊU

1. Mô tả được cách bám và thần kinh chi phối của mỗi cơ trong các nhóm cơ vận động bàn chân và ngón chân.
2. Mô tả được các mạc và những cấu trúc do cơ-mạc tạo nên.

1. CÁC CƠ VÀ MẠC CỦA VÙNG CẰNG CHÂN

Cẳng chân được chia thành hai vùng trước và sau bởi xương chày, màng gian cốt, xương mác và vách gian cơ cẳng chân sau. Vùng cẳng chân trước lại được chia thành hai ngăn trước và ngoài bởi vách gian cơ cẳng chân trước. Như vậy, cẳng chân có ba ngăn mạc: ngăn trước, ngăn ngoài và ngăn sau.

1.1. Các cơ trong ngăn trước (Bảng 8.1) (H.8.1)

Ngăn này chứa cơ chày trước, cơ duỗi các ngón chân dài, cơ duỗi ngón chân cái dài và cơ mác ba. Chức năng của các cơ này là gấp mu chân tại khớp cổ chân và duỗi các ngón chân. Chúng được vận động bởi các nhánh của thần kinh mác sâu, một nhánh của thần kinh mác chung. Ở vùng cổ chân, gân của các cơ này chạy dưới các hãm gân duỗi trên và dưới.

Bảng 8.1. Các cơ của ngăn trước cẳng chân

Cơ	Nguyên uỷ	Bám tận	Động tác
Cơ chày trước (tibialis anterior)	Lồi cầu ngoài và nửa trên mặt ngoài xương chày	Các mặt trong và dưới của xương chêm trong và nền xương đốt bàn chân I	Gấp mu bàn chân (duỗi bàn chân) và nghiêng trong bàn chân
Cơ duỗi ngón chân cái dài (extensor hallucis longus)	1/3 giữa mặt trong xương mác và màng gian cốt	Mặt mu của nền đốt xa ngón chân cái	Duỗi ngón chân cái và gấp mu chân
Cơ duỗi các ngón chân dài (extensor digitorum longus)	Lồi cầu ngoài xương chày, 3/4 trên mặt trong xương mác và màng gian cốt	Các đốt giữa và xa của 4 ngón chân ngoài	Duỗi bốn ngón chân ngoài và gấp mu chân
Cơ mác ba (peroneus tertius)	1/3 dưới mặt trong xương mác và màng gian cốt	Mặt mu của nền xương đốt bàn chân V	Gấp mu chân và nghiêng bàn chân ra ngoài

1.2. Các cơ trong ngăn ngoài (của vùng cẳng chân trước) (H.8.1)

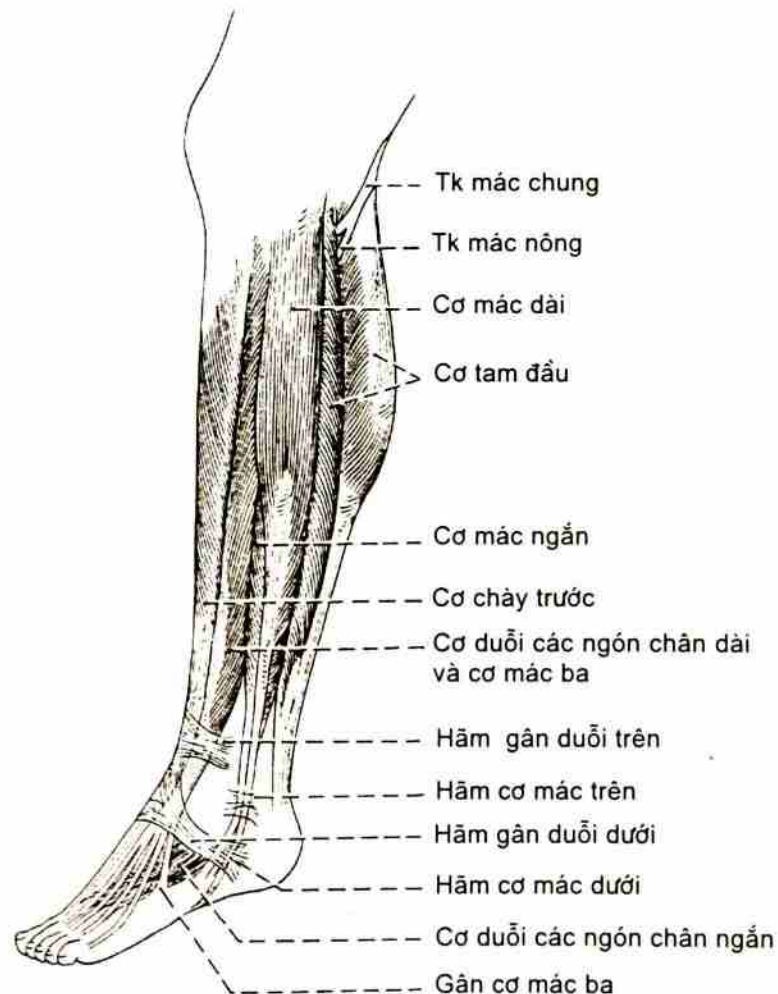
Ngăn ngoài được giới hạn bởi mặt ngoài xương mác, các vách gian cơ cẳng chân trước và sau, và mạc cẳng chân. Ngăn này chứa *cơ mác dài* và *cơ mác ngắn* vốn là những cơ có tác dụng gấp gan chân và nghiêng ngoài bàn chân. Chúng đều do *thần kinh mác nông*, nhánh của thần kinh mác chung, chi phối.

1.2.1. *Cơ mác dài* (peroneus longus) là cơ nông hơn trong số hai cơ mác.

Nguyên uỷ: chòm và 2/3 trên mặt ngoài xương mác. Cơ còn bám cả vào các vách gian cơ cẳng chân trước và sau.

Bám tận: gân cơ mác dài chạy vòng sau mắt cá ngoài, ở dưới hãm cơ mác trên. Tiếp đó, gân chạy dưới rãnh rọc mác của xương gót để đi vào rãnh gân cơ mác dài của xương hộp. Cuối cùng, gân chạy chéo qua gan chân để tới bám tận vào nền xương đốt bàn chân I và xương chêm trong.

Động tác: gấp gan chân và nghiêng ngoài bàn chân; giữ vững các vòm gan chân.



Hình 8.1. Các cơ vùng cẳng chân trước

1.2.2. Cơ mác ngắn (*peroneus brevis*)

Nguyên uỷ: 2/3 dưới mặt ngoài xương mác, các vách gian cơ căng chân trước và sau.

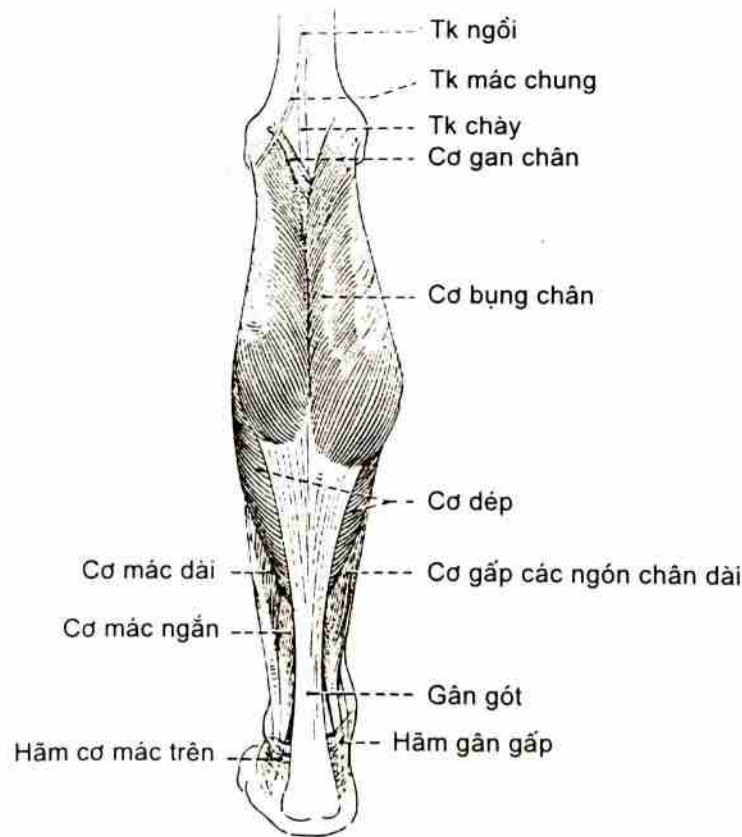
Bám tận: gân cơ chạy qua một rãnh ở mặt sau mắt cá ngoài và có thể sờ thấy ở dưới mắt cá ngoài. Tại đây, nó nằm trong một bao gân chung với gân cơ mác dài. Cuối cùng, gân bám tận vào mặt mu của lồi củ xương đốt bàn chân V (nằm ở mặt ngoài nền xương đốt bàn chân V).

Động tác: giống cơ mác dài nhưng vai trò giữ các vòm gan chân kém cơ mác dài (vì gân không chạy qua gan chân).

1.3. Các cơ vùng căng chân sau (ngăn sau)

Các cơ vùng căng chân sau được chia thành các **nhóm nông** và **sâu** bởi vách gian cơ ngang căng chân (mạc ngang sâu căng chân).

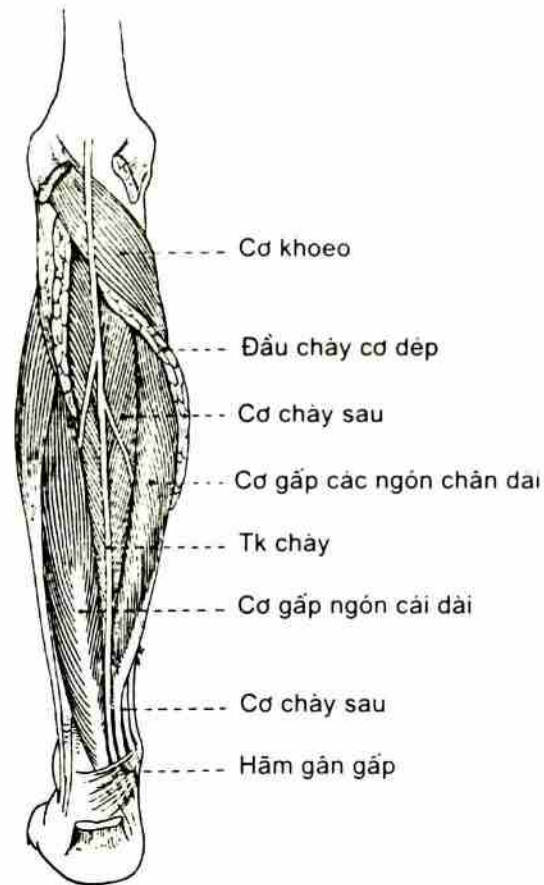
Nhóm cơ nông (Bảng 8.2) (H.8.2) bao gồm *cơ tam đầu* và *cơ gan chân*. Cơ tam đầu do *cơ bụng chân* (với hai đầu trong và ngoài) và *cơ dép* tạo nên. Đây là cơ to khoẻ tạo nên bắp chân (phần lồi của vùng căng chân sau). Kích thước lớn của cơ tam đầu là một đặc trưng của cơ bắp người và liên quan trực tiếp đến tư thế đứng thẳng của loài người. Cơ này cần to khoẻ vì nó phải chống đỡ và dịch chuyển sức nặng của cơ thể. Động tác của nhóm cơ nông là gấp gan chân.



Hình 8.2. Các cơ lớp nông vùng căng chân sau

Nhóm cơ sâu (Bảng 8.2) (H.8.3) bao gồm cơ chày sau, cơ gấp các ngón chân dài và cơ gấp ngón chân cái dài. Chúng nằm ngay sau các xương cẳng chân và màng gian cốt.

Toàn bộ các cơ vùng cẳng chân sau do thần kinh chày vận động.



Hình 8.3. Các cơ lớp sâu vùng cẳng chân sau

Bảng 8.2. Các cơ vùng cẳng chân sau

Cơ	Nguyên uỷ	Bám tận	Động tác
Cơ bụng chân (gastrocnemius)	Đầu ngoài: lõi cầu ngoài xương đùi Đầu trong: diện khoeo của xương đùi, trên lõi cầu trong	Gân cơ dẹt và gân cơ gan chân hợp với gân cơ bụng chân tạo thành gân gót. Gân gót bám vào mặt sau xương gót.	Gấp cẳng chân, gấp gan chân, nâng gót lên khi đi
Cơ dẹt (soleus)	Chỏm và 1/4 trên mặt sau xương mác; đường cơ dẹt và 1/3 giữa bờ trong xương chày.		Gấp gan chân và giữ vững cẳng chân trên bàn chân (kiễng chân)
Cơ gan chân (plantaris)	Đầu dưới đường trên lõi cầu ngoài và dây chằng khoeo chéo		Hỗ trợ cơ bụng chân trong gấp gan chân và gấp cẳng chân

Cơ	Nguyên uỷ	Bám tận	Động tác
<i>Cơ khoeo</i> (popliteus)	Mặt ngoài lõi cầu ngoài xương đùi và sụn chêm ngoài	Mặt sau xương chày, trên đường cơ dẹt	Gấp và xoay trong cẳng chân
<i>Cơ gấp ngón chân cái dài</i> (flexor hallucis longus)	2/3 dưới mặt sau xương mác và phần dưới màng gian cốt	Nền đốt xa ngón chân cái	Gấp ngón chân cái, gấp gan chân và nghiêng trong bàn chân
<i>Cơ gấp các ngón chân dài</i> (flexor digitorum longus)	Nửa trong của 1/3 giữa mặt sau xương chày, dưới đường cơ dẹt	Nền của đốt xa bốn ngón chân ngoài bằng 4 gân	Gấp bốn ngón chân ngoài, gấp gan chân và xoay bàn chân vào trong
<i>Cơ chày sau</i> (tibialis posterior)	Màng gian cốt và mặt sau xương chày, mặt trong xương mác	Củ xương thuyền, ba xương chêm và nền của các xương đốt bàn chân II, III và IV	Gấp gan chân và nghiêng trong bàn chân

2. CÁC CƠ Ở BÀN CHÂN

2.1. Cơ ở mu chân

Chỉ có một cơ nhỏ ở mu chân, *cơ duỗi các ngón chân ngắn* (extensor digitorum brevis), và cơ này tương đối ít quan trọng.

Nguyên uỷ: mặt trên và ngoài của phần trước xương gót, ở phía trước-trong mắt cá ngoài.

Bám tận: cơ chia thành bốn bó đến bám vào nền đốt gân ngón cái và vào gân đi vào các ngón chân II, III và IV của cơ duỗi các ngón chân dài. Bó đi vào ngón chân cái được gọi là *cơ duỗi ngón cái ngắn* (extensor hallucis brevis).

Động tác: hỗ trợ cơ duỗi ngón cái dài và cơ duỗi các ngón chân dài trong việc duỗi các ngón chân I - IV.

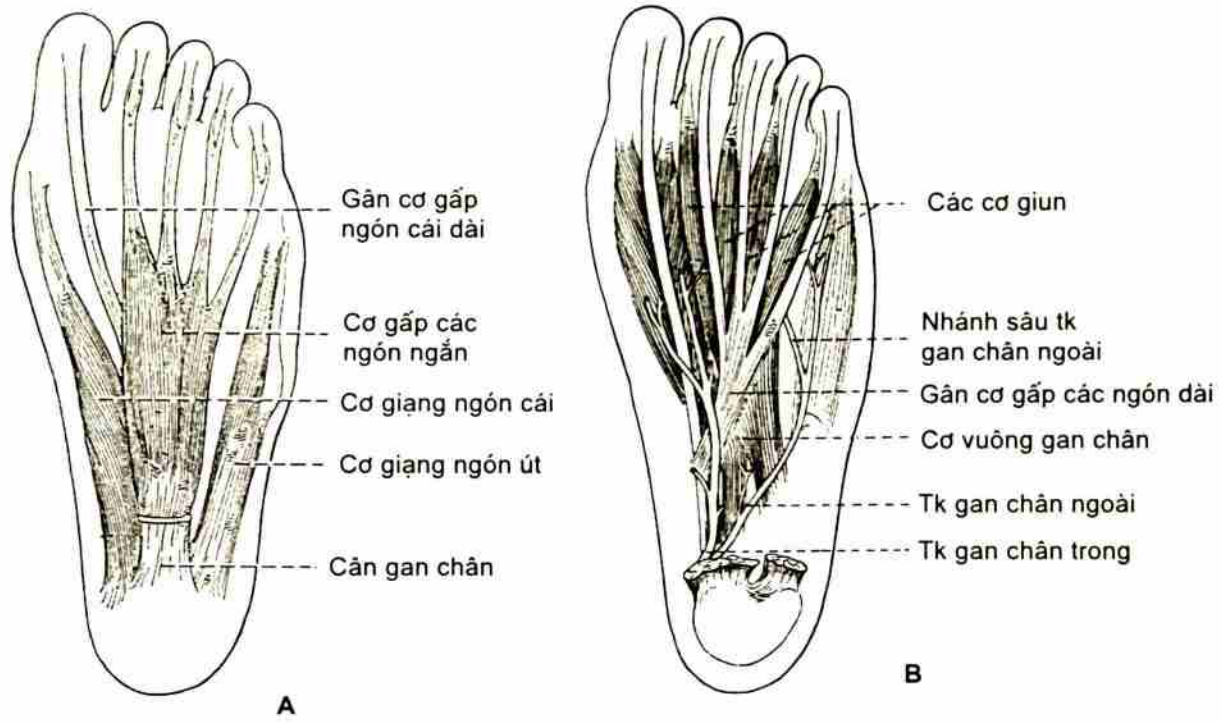
2.2. Các cơ ở gan chân (Bảng. 8.3)

Có bốn lớp cơ ở gan chân. Các cơ này đã được biệt hoá để giúp giữ vững các vòm gan chân và làm cho con người đứng vững trên mặt đất hơn là để thực hiện các chức năng tinh tế như các cơ ở bàn tay.

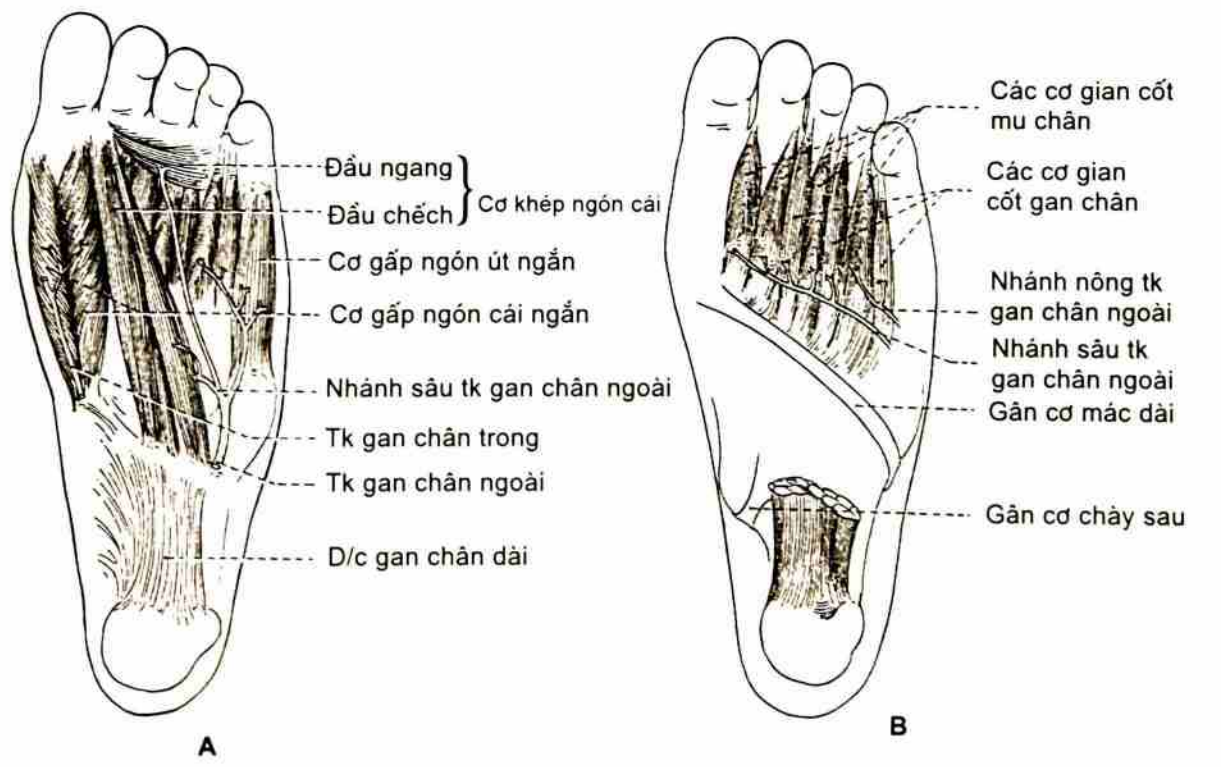
Lớp cơ nông (H.8.4A) (lớp thứ nhất) gồm ba cơ, tất cả đều đi từ phần sau của xương gót tới các ngón chân. Tính từ trong ra ngoài, ba cơ của lớp nông là: *cơ giạng ngón cái*, *cơ gấp các ngón chân ngắn* và *cơ giạng ngón út*. Cả ba cơ này hợp thành một nhóm đóng vai trò giữ vững các vòm gan chân và duy trì độ lõm của gan chân.

Lớp cơ giữa (H.8.4B) (lớp thứ hai) gồm hai cơ nội tại của gan chân là *cơ vuông gan chân* và *các cơ giun*. Lớp này còn có gân của cơ gấp các ngón chân dài và cơ gấp ngón cái dài từ cẳng chân đi xuống. Gân cơ gấp các ngón chân dài bắt chéo mặt nông của gân cơ gấp ngón cái dài và là chỗ bám các cơ nội tại của gan chân.

Lớp cơ sâu (H.8.5A) (lớp thứ ba) bao gồm các cơ ngăn của ngón cái và ngón út nằm ở nửa trước gan chân: *cơ gấp ngón cái ngắn, cơ khép ngón cái, cơ gấp ngón út ngắn*.



Hình 8.4. Các cơ vùng gan chân
 A. Lớp thứ nhất B. Lớp thứ hai



Hình 8.5. Các cơ vùng gan chân
 A. Lớp thứ ba B. Lớp thứ tư

Lớp cơ gian cốt (H.8.5B) (lớp thứ tư) gồm ba cơ gian cốt gan chân và bốn cơ gian cốt mu chân. Chúng chiếm những khoảng nằm giữa các xương đốt bàn chân.

Về chi phối thần kinh, cơ gan chân, cơ giang ngón cái, cơ gấp ngắn ngón cái và cơ giun I do thần kinh gan chân trong chi phối, tất cả các cơ còn lại do thần kinh gan chân ngoài chi phối.

Bảng 8.3. Các cơ vùng gan chân

Cơ	Nguyên uỷ	Bám tận	Động tác
Lớp nông			
<i>Cơ giang ngón cái</i> (abductor hallucis)	Mỏm trong của củ xương gót	Bờ trong nền đốt gán ngón cái	Giang và gấp ngón cái
<i>Cơ gấp các ngón chân ngắn</i> (flexor digitorum brevis)	Mỏm trong của củ xương gót, cân gan chân và các vách gian cơ	Bốn gân tới bám vào hai bờ bên của đốt giữa bốn ngón chân ngoài	Gấp bốn ngón chân ngoài
<i>Cơ giang ngón út</i> (abductor digiti minimi)	Các mỏm trong và ngoài của củ xương gót, cân gan chân và vách gian cơ ngoài	Mặt ngoài của nền đốt gán ngón út	Giang và gấp ngón út
Lớp giữa			
<i>Cơ vuông gan chân</i> (quadratus plantae)	Mặt trong xương gót và bờ ngoài của mặt gan chân xương gót	Bờ sau ngoài của gân cơ gấp các ngón chân dài	Chỉnh lại hướng tác dụng của cơ gấp các ngón chân dài và góp phần giữ các vòm gan chân
<i>Các cơ giun (4)</i> (lumbricals)	Các gân của cơ gấp các ngón chân dài	Mặt trong của nền đốt gán bốn ngón chân ngoài và các gân của cơ duỗi các ngón chân dài	Gấp đốt gán, duỗi các đốt giữa và xa của bốn ngón chân ngoài
Lớp sâu			
<i>Cơ gấp ngón cái ngắn</i> (flexor hallucis brevis)	Xương hộp và xương chêm ngoài, gân cơ chày sau	Cả hai bờ bên của nền đốt gán ngón cái	Gấp đốt gán ngón cái
<i>Cơ khép ngón cái</i> (adductor hallucis)	Đầu chéo: xương hộp, xương chêm ngoài và các xương đốt bàn II, III Đầu ngang: khớp đốt bàn - đốt ngón III, IV và V	Nền đốt gán ngón I	Khép ngón I
<i>Cơ gấp ngón út ngắn</i> (flexor digiti minimi brevis)	Xương hộp, nền xương đốt bàn V	Nền đốt gán ngón V	Gấp đốt gán ngón V
<i>Cơ đối chiếu ngón út</i> (opponens digiti minimi)	Giống cơ gấp ngón út ngắn	Bờ ngoài xương đốt bàn chân V	Khép ngón út

Cơ	Nguyên uỷ	Bám tận	Động tác
Lớp gian cốt Các cơ gian cốt mu chân (4 cơ) (dorsal interossei)	Hai mặt đối nhau của các xương đốt bàn liền kề nhau	Cơ gian cốt mu chân I: mặt trong xương đốt ngón gắn ngón I Các cơ gian cốt mu chân II, III, IV: mặt ngoài các xương đốt ngón gắn các ngón tương ứng	Giăng ngón chân
Các cơ gian cốt gan chân (3 cơ) (plantar interossei)	Mặt trong các xương đốt bàn III, IV, V	Mặt trong nền đốt gắn các ngón II, IV, V	Khép các ngón II, IV, V

3. MẠC VÀ CÁC NGĂN MẠC CỦA CẰNG CHÂN

Mạc (mạc sâu) của cẳng chân bao bọc cẳng chân và liên tiếp ở trên với mạc đùi. Nó bám vào các bờ trước và trong của xương chày. Hai vách gian cơ cẳng chân, vách trước và vách sau, từ mặt sâu của mạc cẳng chân chạy tới bám vào xương mác. Các vách này, cùng với màng gian cốt, chia cẳng chân thành ba ngăn mạc: ngăn trước (ngăn cơ duỗi), ngăn sau (ngăn cơ gấp) và ngăn ngoài (ngăn mác). Ngăn mạc sau được mạc ngang sâu chia thành phần nông và phần sâu.

4. CÁC HÃM GÂN CỦA CỔ CHÂN

Ở vùng cổ chân, mạc cẳng chân dày lên để tạo nên một loạt hãm gân để giữ các gân tại vị trí.

Hãm gân cơ duỗi trên (superior extensor retinaculum) là một dải mạc dày bám vào các bờ trước của đầu xa các xương chày và mác. Nó tách ra để bao bọc gân cơ chày trước ở gần đầu trong của nó.

Hãm gân cơ duỗi dưới (inferior extensor retinaculum) là một dải mạc hình chữ Y với cuống của chữ Y bám vào mặt trên của phần trước xương gót. Trụ trên của chữ Y bám vào mắt cá trong còn trụ dưới liên tiếp với cân gan chân ở bờ trong bàn chân. Các vách sợi từ mặt sâu của hãm gân duỗi dưới ngăn cách các gân duỗi với nhau, mỗi gân nằm trong một ngăn riêng và được lót bằng bao hoạt dịch.

Hãm gân gấp (flexor retinaculum) là một dải mạc dày từ mắt cá trong chạy xuống dưới và ra sau tới bám vào mặt trong xương gót. Nó giữ cho gân của các cơ lớp sâu vùng cẳng chân sau áp sát vào mặt trong gót chân, mỗi gân nằm trong một ngăn riêng và được bọc bằng bao hoạt dịch.

Hãm gân cơ mác trên (superior peroneal retinaculum) là một dải mạc dày từ mắt cá ngoài chạy xuống dưới và ra sau để tới bám vào mặt ngoài xương gót. Nó giữ cho gân của các cơ mác dài và ngắn áp vào mặt ngoài cổ chân; hai gân được bọc ằng một bao hoạt dịch chung. **Hãm gân cơ mác dưới** (inferior peroneal retinaculum) là một dải mạc dày bám vào củ mác và vào xương gót ở trên và ở dưới các gân cơ mác.

5. MẠC GAN CHÂN

Mạc (mạc sâu) của gan chân dày lên tạo nên *cân gan chân* (plantar aponeurosis). Cân gan chân có hình tam giác và chiếm vùng trung tâm của gan chân. Phần mạc phủ các cơ giạng của ngón cái và ngón thứ hai thì vẫn mỏng. Đỉnh của cân gan chân bám vào củ gót. Nền của cân gan chân chia ra ở ngang gốc các ngón chân thành 5 chẽ, mỗi chẽ lại tách đôi để bao quanh các gân gấp và cuối cùng hoà lẫn với bao sợi gân gấp. Từ các bờ trong và ngoài của cân gan chân, nơi nó liên tiếp với mạc phủ các cơ giạng ngón cái và ngón út, có các vách sợi chạy lên vào gan chân và tham gia vào sự hình thành các ngăn mạc của gan chân.

ĐỘNG MẠCH DƯỚI ĐÒN VÀ CÁC ĐỘNG MẠCH CẢNH

MỤC TIÊU

1. Mô tả được các động mạch lớn cấp máu cho đầu-cổ-chi trên và các nhánh chính của chúng.
2. Nêu được các liên hệ chức năng và lâm sàng thích hợp.

Đầu - cổ được cấp máu chủ yếu bởi các động mạch cảnh và một phần do động mạch dưới đòn. Động mạch cảnh chung ở mỗi bên chia thành các động mạch cảnh trong và ngoài.

1. ĐỘNG MẠCH CẢNH CHUNG (COMMON CAROTID ARTERY)

1.1. Nguyên uỷ

Động mạch cảnh chung ở hai bên có nguyên uỷ và đường đi khác nhau: động mạch cảnh chung phải tách ra từ *thân động mạch cánh tay đầu*, ở sau khớp ức-đòn phải; động mạch cảnh chung trái là nhánh của *cung động mạch chủ*.

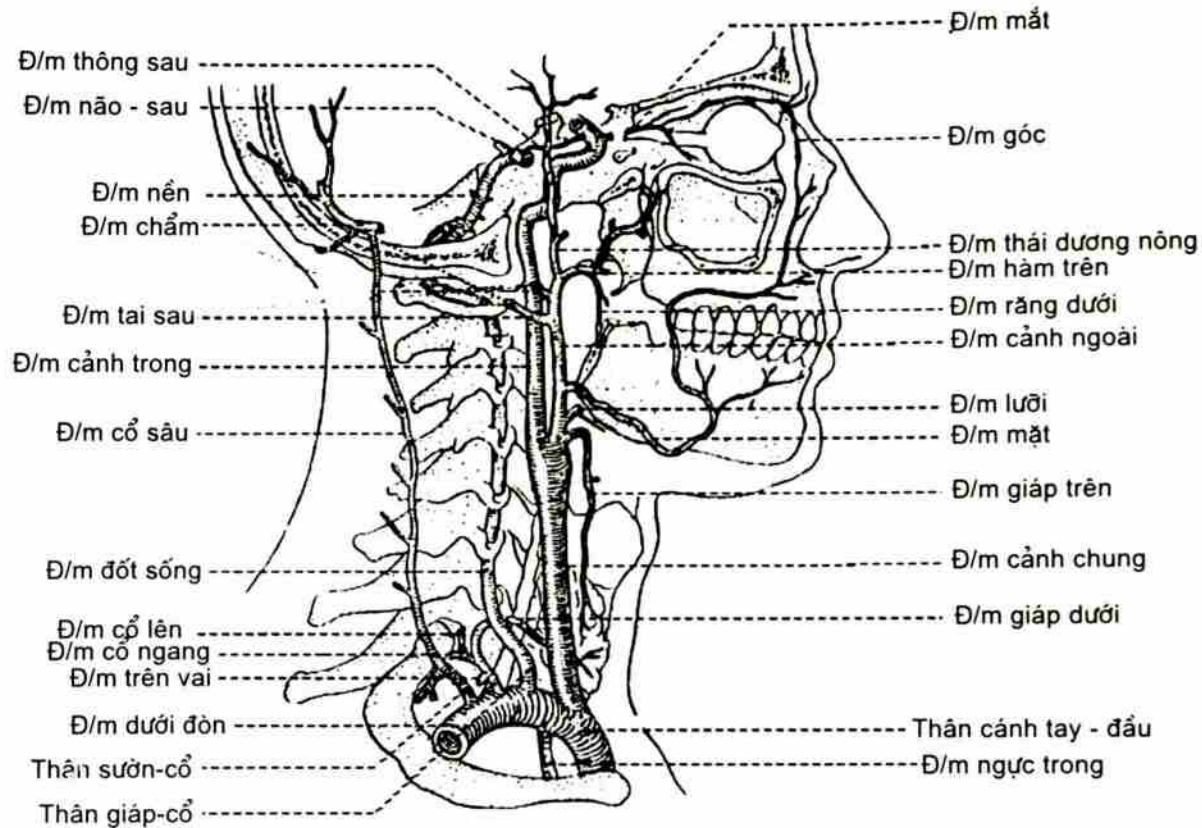
1.2. Đường đi và tận cùng

Động mạch cảnh chung trái chạy lên một đoạn ở trong ngực, tới nền cổ thì tiếp tục đi lên ở cổ giống như động mạch cảnh chung phải. Ở cổ, các động mạch cảnh chung đi lên dọc ở hai bên thực quản và hầu, tới ngang bờ trên sụn giáp thì tận cùng bằng cách chia đôi thành *động mạch cảnh ngoài* và *động mạch cảnh trong*. Chỗ chẻ đôi của động mạch cảnh chung và phần đầu động mạch cảnh trong hơi phình rộng và được gọi là *xoang cảnh*; tại đây có các bộ phận nhận cảm huyết áp. Cũng tại chỗ chẻ đôi động mạch có *tiểu thể cảnh* - nơi có bộ phận nhận cảm nồng độ khí carbonic máu. Thông tin về huyết áp và nồng độ các chất khí được thần kinh IX báo về các trung tâm tim-mạch và hô hấp ở hành não để các trung tâm này có những đáp ứng thích hợp.

1.3. Liên quan

Ở cổ, tĩnh mạch cảnh trong đi sát bên ngoài động mạch cảnh chung, thần kinh X đi ở sau, trong góc giữa động mạch và tĩnh mạch; cả ba thành phần này được bọc chung trong một bao mạc gọi là *bao cảnh*. Ở trong bao cảnh là các tạng cổ như hầu và thực quản, khí quản và thanh quản, thần kinh thanh quản quặt ngược và thùy bên tuyến giáp; ở phía sau là môm ngang các đốt sống cổ, các cơ trước sống và thân giao cảm cổ; ở phía trước-ngoài là cơ ức-đòn-chùm và các cơ dưới móng, trong đó cơ vai-móng bắt chéo trước bao cảnh.

Đoạn ngực của động mạch cảnh chung trái chạy lên ở trước rồi ở bên trái khí quản. Nó nằm trước đoạn ngực của động mạch dưới đòn trái, sau thân tĩnh mạch cánh tay đầu trái và trong màng phổi trung thất bên trái.



Hình 9.1. Các động mạch của đầu và cổ

2. ĐỘNG MẠCH CẢNH NGOÀI (EXTERNAL CAROTID ARTERY)

2.1. Đường đi, tận cùng và liên quan

Từ xoang cảnh, động mạch cảnh ngoài chạy lên trên và ra ngoài qua hai vùng, lúc đầu qua vùng tam giác cảnh rồi bất chéo mặt sâu bụng sau cơ hai bụng đi vào vùng mang tai. Khi tới sau cổ lồi cầu xương hàm dưới, nó tận cùng bằng hai nhánh là động mạch thái dương nông và động mạch hàm trên.

Ba cạnh giới hạn nên tam giác cảnh là cơ ức-đòn-chũm, bụng sau cơ hai bụng và bụng trên cơ vai-móng. Đoạn đầu của động mạch cảnh trong và đoạn cuối của động mạch cảnh chung cũng nằm trong tam giác này; ở trong tam giác cảnh và ở gần nguyên uỷ, động mạch cảnh ngoài ở trước và trong hơn so với động mạch cảnh trong.

Trong vùng mang tai, lúc đầu động mạch đi ở mặt trong tuyến mang tai rồi chui vào đi trong tuyến. Ở đoạn này, động mạch cảnh ngoài cách động mạch cảnh trong ở phía sau bởi mỏm trâm và các cơ trâm. Ở trong tuyến mang tai, động mạch cảnh ngoài

là thành phần nằm sâu nhất, ở nông hơn là tĩnh mạch sau hàm dưới và ở nông nhất là thần kinh mặt và các nhánh của nó.

2.2. Phân nhánh

Các nhánh bên. Động mạch cảnh ngoài tách ra các nhánh bên mang tên những vùng do chúng cấp máu: *động mạch giáp trên* cấp máu cho tuyến giáp, tiếp nối với động mạch giáp dưới (nhánh của động mạch dưới đòn); *động mạch lưỡi* cấp máu cho lưỡi và sàn miệng; *động mạch mặt* bắt chéo xương hàm dưới ở trước góc hàm (nơi có thể sờ thấy mạch đập) để đi lên cấp máu cho mặt và tiếp nối với động mạch mắt (nhánh của động mạch cảnh trong) ở góc mắt trong; *động mạch cằm* cấp máu cho da đầu vùng cằm, tiếp nối với động mạch cổ sâu (nhánh của động mạch dưới đòn); *động mạch tai sau* cấp máu cho vùng da đầu sau tai; và *động mạch hầu lên* cấp máu cho thành hầu.

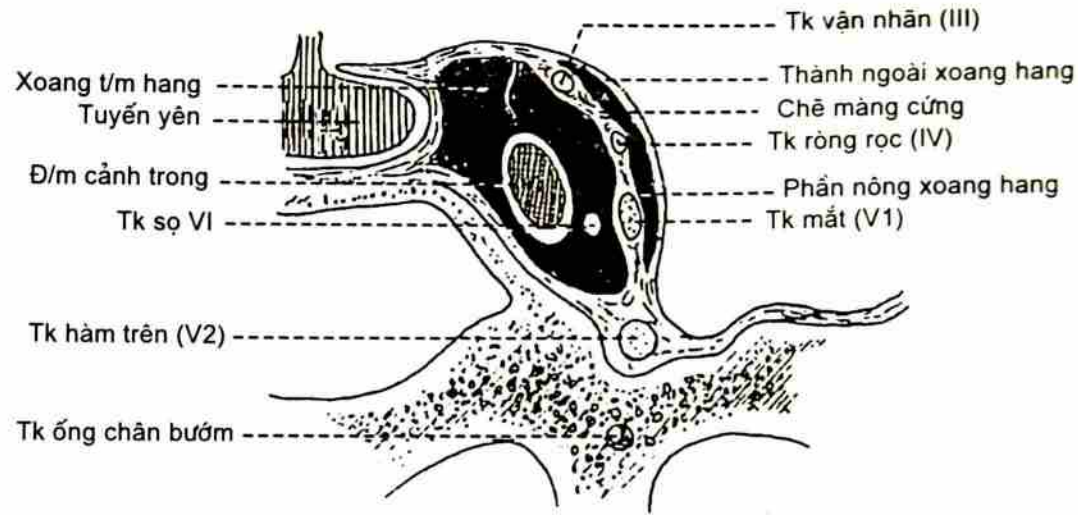
Các nhánh tận. Động mạch thái dương nông tiếp tục đi lên, bắt chéo mỏm gò má xương thái dương ở trước loa tai (nơi có thể sờ thấy mạch đập) và cấp máu cho da đầu các vùng trán, đỉnh và thái dương. Động mạch hàm trên tách ra nhiều nhánh cấp máu cho các vùng sâu của mặt như các cơ nhai, xương hàm trên, vòm miệng, xương hàm dưới, ổ mũi, màng não...

Các nhánh của động mạch cảnh ngoài ở hai bên tiếp nối nhiều với nhau. Khi thất động mạch cảnh chung, máu từ động mạch cảnh ngoài bên đối diện đi qua các chỗ tiếp nối sang các nhánh của động mạch cảnh ngoài ở bên có động mạch cảnh chung bị thất rồi chảy ngược tới chỗ chẻ đôi của động mạch cảnh chung để vào động mạch cảnh trong. Đây là lí do khiến thất động mạch cảnh chung ít nguy hiểm hơn thất động mạch cảnh trong.

3. ĐỘNG MẠCH CẢNH TRONG (INTERNAL CAROTID ARTERY)

3.1. Đường đi, liên quan và tận cùng

Từ xoang cảnh, động mạch cảnh trong đi qua bốn đoạn trước khi tách ra các động mạch cấp máu cho đại não. Lúc đầu, nó cùng tĩnh mạch cảnh trong (ở ngoài) đi lên ở cổ (*đoạn cổ*); phần dưới của đoạn cổ nằm trong tam giác cảnh cùng động mạch cảnh ngoài, phần trên ngăn cách với động mạch cảnh ngoài bởi các cơ trâm và mỏm trâm. Tiếp đó, động mạch đi qua ống động mạch cảnh của xương thái dương (ở trước hòm nhĩ) để chui vào trong sọ (*đoạn đá*). Ra khỏi ống động mạch cảnh, động mạch đi ra trước, chui vào trong xoang tĩnh mạch hang rồi uốn cong lên trên chui ra khỏi xoang ở bờ trong của mỏm yên trước (*đoạn xoang hang*). Cuối cùng, động mạch chạy ra sau ở dưới mặt dưới của đại não (*đoạn não*) rồi tận cùng ở chất thừng trước bằng động mạch não trước và động mạch não giữa.



Hình 9.2. Thiết đồ đứng ngang qua xoang t/m hang

3.2. Phân nhánh

Các nhánh tận của động mạch cảnh trong cấp máu cho hầu hết bề mặt bán cầu đại não (vỏ não): động mạch não trước cấp máu cho gần hết mặt trong bán cầu; động mạch não giữa cấp máu cho gần hết mặt ngoài bán cầu; cả hai động mạch này còn cấp máu cho phần mặt dưới bán cầu nằm trước rãnh bên và cho các nhánh xuyên vào trong bán cầu (nhánh trung tâm).

Ba đoạn cuối của động mạch cảnh trong tách ra nhiều *nhánh bên*: các nhánh đi vào hòm nhĩ (ở đoạn đá), các nhánh cho tuyến yên (ở đoạn xoang hang), *động mạch thông sau*, *động mạch mạc mạc trước* và *động mạch mắt* (ở đoạn não). *Động mạch mắt* là nhánh bên lớn nhất. Nó đi qua ống thị giác vào ổ mắt phân nhánh cấp máu cho: nhãn cầu và các cấu trúc có liên quan, da đầu vùng trán-đỉnh, và ổ mũi; nó tiếp nối với động mạch mắt (của động mạch cảnh ngoài) tại góc mắt trong.

4. ĐỘNG MẠCH DƯỚI ĐÒN (H.9.1 và 9.3)

Động mạch dưới đòn chủ yếu đóng vai trò dẫn máu tới các động mạch của chi trên nhưng các nhánh bên của nó cấp máu cho nhiều vùng khác nhau: vùng vai, vùng ngực - bụng, vùng cổ và đặc biệt là não - tuỷ.

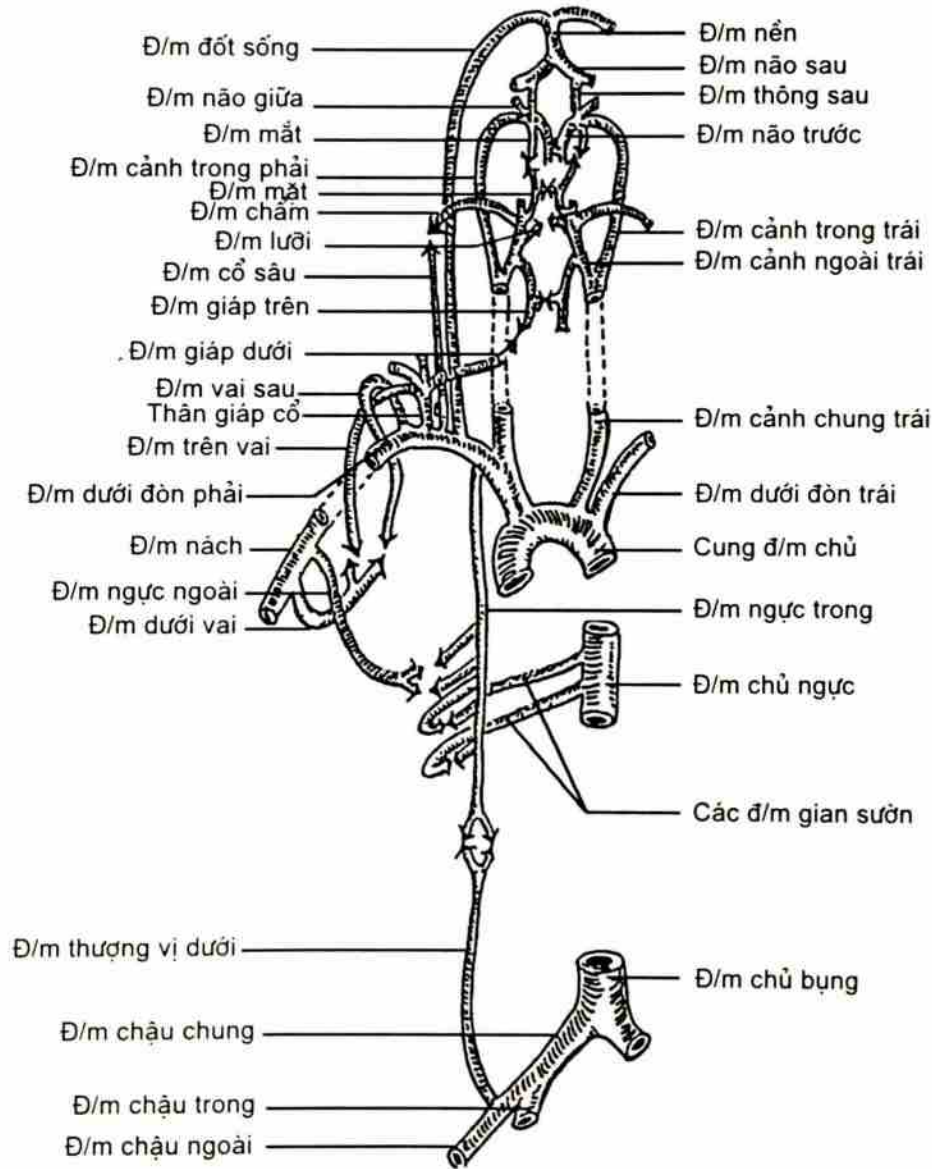
4.1. Nguyên uỷ, đường đi - liên quan và tận cùng

Động mạch dưới đòn ở hai bên có nguyên uỷ, độ dài đường đi và liên quan khác nhau.

Động mạch dưới đòn phải tách ra từ động mạch cánh tay-đầu ở sau khớp ức-đòn phải. Từ đó, nó đi ra ngoài qua nền cổ theo một đường cong lõm xuống dưới cho đến chỗ tiếp nối với động mạch nách ở sau điểm giữa xương đòn. Mặt sau của động mạch mạc tựa lên sườn trước của vùng đỉnh màng phổi; mặt trước bị cơ bậc thang trước bắt chéo. Ở trong chỗ bắt chéo của cơ bậc thang, mặt trước của động mạch bị thần kinh

hoành, thần kinh lang thang và tĩnh mạch cảnh trong bất chéo; trước các mạch và thần kinh này là cơ ức- đòn-chũm và phần trong xương đòn. Ở sau cơ bậc thang trước, động mạch tựa lên mặt trên xương sườn I và liên quan với các thân của đám rối cánh tay: các thân trên và giữa nằm trên động mạch, thân dưới nằm sau động mạch. Ở ngoài cơ bậc thang trước, chỉ có da và lá nông mạc cổ phủ trước động mạch. Tĩnh mạch dưới đòn nằm trước cơ bậc thang trước.

Động mạch dưới đòn trái tách ra từ cung động mạch chủ. Nó đi lên một đoạn trong ngực tới sau khớp ức-đòn trái thì tiếp tục đi qua nền cổ trái giống như động mạch dưới đòn phải. Đoạn ngực của động mạch nằm sau động mạch cảnh chung trái, ngoài thực quản, trong màng phổi trung thất trái và trước ống ngực. Liên quan đoạn cổ của động mạch dưới đòn trái cũng hơi khác ở bên phải: nó không bị thần kinh lang thang bất chéo nhưng bị ống ngực bất chéo.



Hình 9.3. Vòng nối của động mạch dưới đòn

4.2. Nhánh bên và tiếp nối

Nhánh bên của động mạch dưới đòn cấp máu cho nhiều vùng và tiếp nối với nhiều động mạch khác nhưng sự cấp máu cho não là quan trọng nhất.

Động mạch đốt sống tách ra từ mặt trên của động mạch dưới đòn. Nó chạy lên, chui qua lỗ mỏm ngang của sáu đốt sống cổ trên và lỗ lớn xương chẩm vào trong sọ. Ở trong sọ, nó chạy ra trước và lên trên qua mặt trước-bên của hành não và hợp với động mạch bên đối diện tạo nên *động mạch nền* ở giữa rãnh hành-cầu. Động mạch nền đi lên trong rãnh nền ở mặt trước cầu não và khi đi hết rãnh này thì chia thành hai *động mạch não sau*. Động mạch não sau cấp máu cho phần chẩm-thái dương của mặt dưới bán cầu đại não. Các nhánh bên của động mạch đốt sống cấp máu cho tuỷ sống (đoạn nằm trong cột sống cổ), hành não và tiểu não; nhánh bên của động mạch nền cấp máu cho cầu não, tai trong và tiểu não.

Động mạch ngực trong tách ra từ mặt dưới động mạch dưới đòn và chạy xuống dọc bờ bên xương ức. Nó tách ra sáu *động mạch gian sườn trước* vào sáu khoang gian sườn trên rồi tận cùng bằng *động mạch thượng vị trên* và *động mạch cơ-hoành*. Động mạch thượng vị trên chui vào bao cơ thẳng bụng và tiếp nối với động mạch thượng vị dưới - nhánh của động mạch chậu ngoài; động mạch cơ-hoành chia thành ba động mạch gian sườn trước cho ba khoang gian sườn tiếp theo. Các nhánh gian sườn trước của động mạch ngực trong tiếp nối với động mạch ngực ngoài và động mạch ngực-cùng vai (nhánh ngực) của động mạch nách; chúng cũng tiếp nối với các nhánh gian sườn sau của động mạch chủ ngực.

Động mạch giáp-cổ là một thân động mạch ngắn. Nó chia thành ba nhánh: *động mạch giáp dưới* cấp máu cho tuyến giáp và tiếp nối với động mạch giáp trên (của động mạch cảnh ngoài); *động mạch ngang cổ* chạy ra ngoài cấp máu cho cơ thang; *động mạch trên vai* chạy tới mặt sau xương vai, tiếp nối với động mạch dưới vai của động mạch nách.

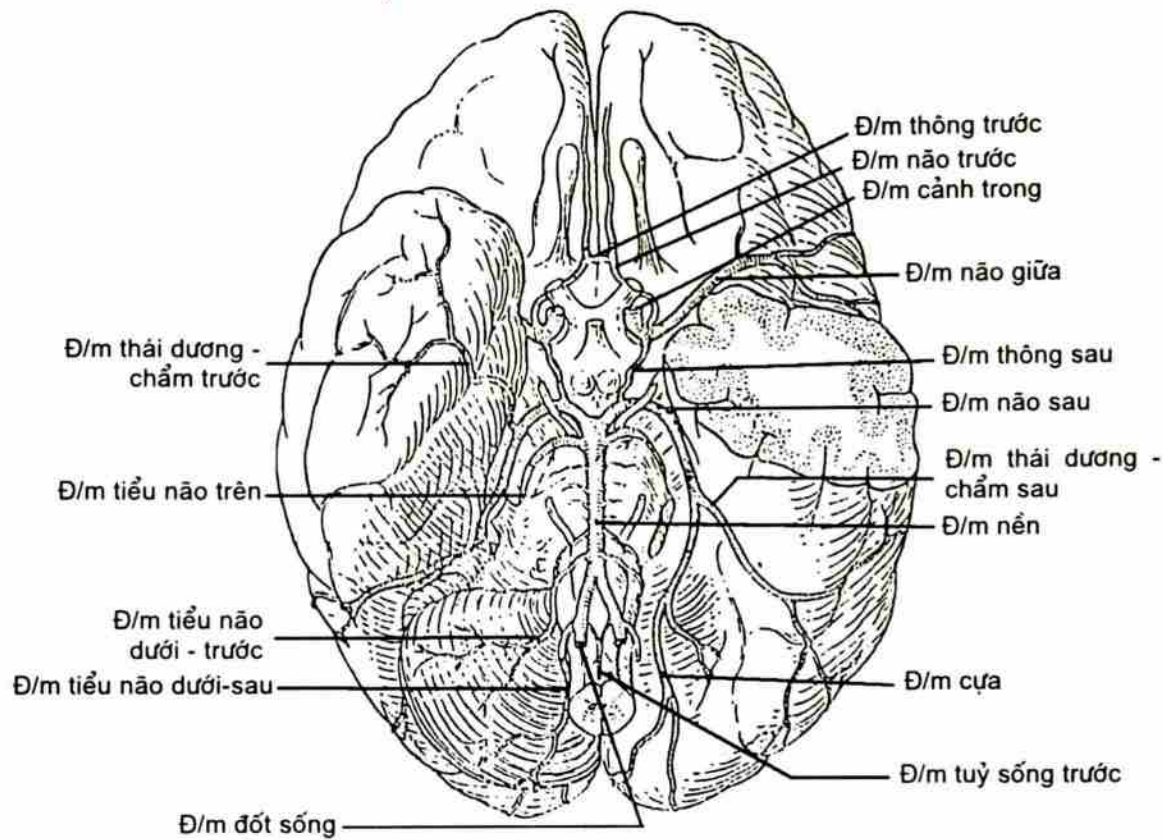
Động mạch sườn-cổ chia thành hai nhánh: *động mạch cổ sâu* chạy lên trong khối cơ dày của vùng gáy và tiếp nối với động mạch chẩm của động mạch cảnh ngoài; *động mạch gian sườn trên* tách ra thành hai động mạch gian sườn sau cho hai khoang gian sườn trên.

5. VÒNG ĐỘNG MẠCH NÃO (H.9.4)

Ở mặt dưới của não, các nhánh cấp máu cho đại não của cả hai động mạch cảnh trong và của động mạch nền tiếp nối với nhau tạo nên *vòng động mạch não*. Vòng động mạch này được cấu tạo như sau:

Ở phía trước là hai *động mạch não trước* - nhánh của hai động mạch cảnh trong - nối với nhau qua *động mạch thông trước*.

Ở phía sau là hai *động mạch não sau*, nhánh tận của động mạch nền. Mỗi động mạch não sau nối với động mạch cảnh trong cùng bên qua *động mạch thông sau*.



Hình 9.4. Các động mạch ở nền não

6. CÁC LIÊN HỆ CHỨC NĂNG VÀ LÂM SÀNG

Thất các động mạch cảnh. Mặc dù các động mạch cấp máu cho não tiếp nối với nhau tại vòng động mạch não, việc thất động mạch cảnh trong rất nguy hiểm vì dẫn tới thiếu máu não trầm trọng, mà các neuron của não dễ bị chết bởi tình trạng thiếu ôxy. Khi cần giảm lượng máu tuần hoàn qua các động mạch não, chẳng hạn như để điều trị các phình mạch não, có thể thất động mạch cảnh chung. Trong trường hợp này máu sẽ đi qua các tiếp nối giữa của động mạch cảnh ngoài với động mạch cảnh ngoài bên đối diện và với động mạch dưới đòn; tiếp đó máu sẽ đi vào động mạch cảnh trong ở bên có động mạch cảnh chung bị thất rồi đi vào não.

Vai trò của các tiếp nối của động mạch dưới đòn. Tuần hoàn bên qua các vòng tiếp nối của động mạch dưới đòn phát huy tác dụng trong một số tình huống có trở ngại tuần hoàn. Chẳng hạn khi có hẹp eo động mạch chủ (chỗ hẹp thường ở xa hơn vị trí nguyên uỷ của động mạch dưới đòn trái), máu từ động mạch dưới đòn sẽ đi qua các tiếp nối của nó với các động mạch gian sườn sau của động mạch chủ ngực và với động mạch thượng vị dưới của động mạch chậu ngoài để đi xuống cấp máu cho phần cơ thể ở dưới chỗ hẹp. Các động mạch gian sườn trở nên giãn to.

TĨNH MẠCH VÀ THẦN KINH ĐẦU - CỔ

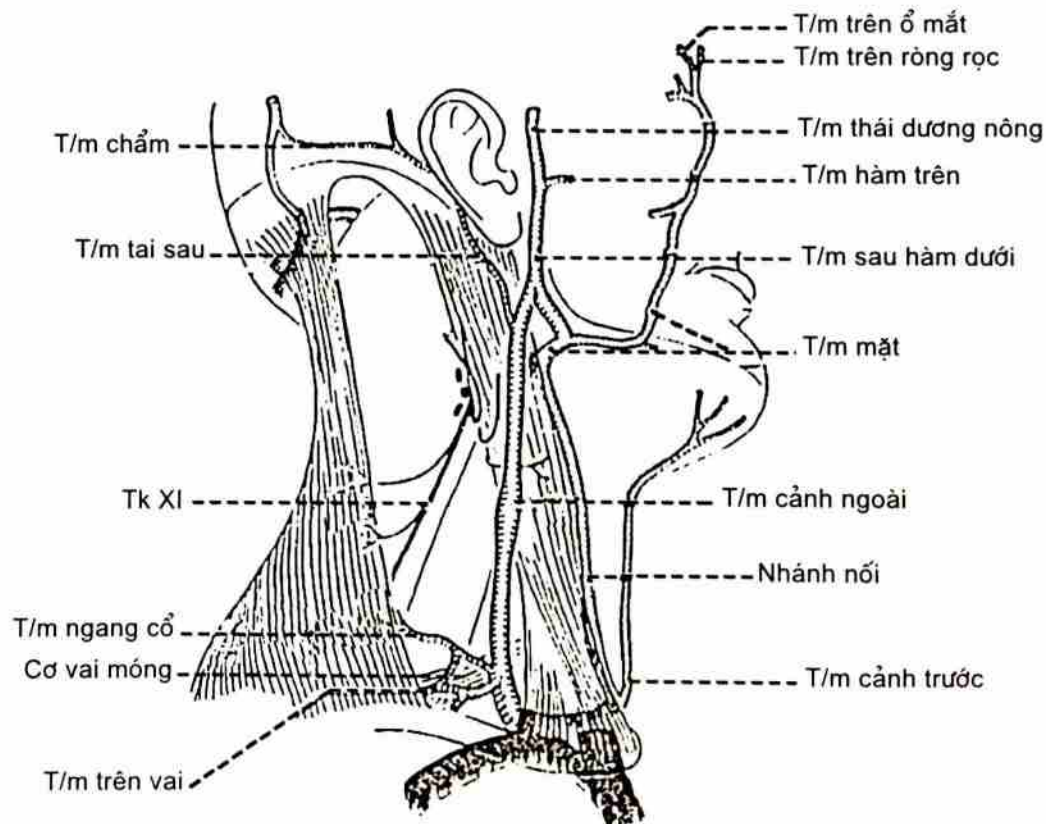
MỤC TIÊU

1. Mô tả được các tĩnh mạch dẫn lưu máu cho đầu-cổ và các thần kinh sống chi phối cho đầu-cổ.
2. Nêu được các liên hệ chức năng và lâm sàng thích hợp.

1. CÁC TĨNH MẠCH CỦA ĐẦU - CỔ

1.1. Các tĩnh mạch nông (H.10.1)

Máu ở phần trước da đầu và ở mặt đổ vào tĩnh mạch mặt; máu ở phần bên da đầu và phần sâu của mặt đổ vào tĩnh mạch sau hàm dưới; máu ở phần sau da đầu đổ vào các tĩnh mạch chẩm và tai sau.



Hình 10.1. Các tĩnh mạch nông của đầu cổ

1.1.1. Tĩnh mạch mặt bắt đầu từ *tĩnh mạch góc*; tĩnh mạch góc được tạo nên ở góc mắt trong bởi sự hợp lại của *tĩnh mạch trên ròng rọc* và *tĩnh mạch trên ổ mắt*. Tĩnh mạch chạy xuống qua mắt, ở sau động mạch mặt, tới bờ dưới thân xương hàm dưới. Tiếp đó nó bắt chéo mặt nông của tuyến dưới hàm và tiếp nhận nhánh trước của tĩnh mạch sau hàm dưới ở ngang góc hàm dưới. Cuối cùng, nó đổ vào tĩnh mạch cảnh trong ở ngang mức sừng lớn xương móng. Trên đường đi tĩnh mạch mặt nhận nhiều nhánh bên: *các tĩnh mạch mí trên và dưới, các tĩnh mạch mũi ngoài, tĩnh mạch môi trên, các tĩnh mạch môi dưới, tĩnh mạch mặt sâu, các tĩnh mạch mang tai, tĩnh mạch khẩu cái ngoài và tĩnh mạch dưới cằm*. Tĩnh mạch mặt là con đường lan truyền nhiễm trùng từ vùng mặt vào xoang tĩnh mạch sọ vì tĩnh mạch trên ổ mắt nối với tĩnh mạch mặt trên (đổ vào xoang tĩnh mạch hang) và giữa hai hệ thống này không có van.

1.1.2. Tĩnh mạch sau hàm dưới do *tĩnh mạch thái dương nông* và *các tĩnh mạch hàm trên* hợp nên ở trong mô tuyến mang tai; nó đi xuống tới góc hàm thì chia thành 2 nhánh: nhánh trước đổ vào tĩnh mạch mặt, nhánh sau cùng tĩnh mạch tai sau tạo nên *tĩnh mạch cảnh ngoài* ở sau góc hàm.

1.1.3. Tĩnh mạch cảnh ngoài bắt đầu ở ngay sau góc xương hàm dưới do sự hợp lại của tĩnh mạch tai sau với nhánh sau của tĩnh mạch sau hàm dưới. Nó chạy xuống bắt chéo mặt nông của cơ ức-đòn-chũm (nhiều khi nhìn thấy ngay dưới da) và khi tới ngay trên xương đòn, trong tam giác cổ sau, nó xuyên qua mạc cổ rồi đổ vào tĩnh mạch dưới đòn. Tĩnh mạch chạy theo một đường kẻ từ góc hàm tới điểm giữa xương đòn. Trên đường đi tĩnh mạch cảnh ngoài nhận thêm các nhánh sau đây: *tĩnh mạch cảnh trước, tĩnh mạch trên vai và các tĩnh mạch ngang cổ*.

1.2. Các tĩnh mạch sâu

1.2.1. Các tĩnh mạch của não và các xoang màng cứng (H.10.2)

1.2.1.1. Các tĩnh mạch não. Các tĩnh mạch của não bao gồm các tĩnh mạch của đại não, các tĩnh mạch của tiểu não và các tĩnh mạch của thân não. Chúng xuyên qua màng nhện và lớp trong của màng cứng để đổ vào các xoang tĩnh mạch màng cứng.

Các tĩnh mạch đại não. Các tĩnh mạch đại não bao gồm các tĩnh mạch não nông và các tĩnh mạch não sâu.

- *Các tĩnh mạch não nông* (não ngoài) bao gồm các tĩnh mạch não trên, tĩnh mạch não giữa nông và các tĩnh mạch não dưới. *Các tĩnh mạch não trên* là 8-12 tĩnh mạch dẫn lưu máu cho mặt trên-ngoài và mặt trong bán cầu. Chúng chạy lên trong các rãnh não tới bờ trên-trong của bán cầu và đổ vào xoang dọc trên. *Tĩnh mạch não giữa nông* bắt đầu ở mặt ngoài bán cầu và chạy theo rãnh bên để tận cùng ở xoang hang. Nó nối với xoang dọc trên qua *tĩnh mạch nối trên* và với xoang ngang qua *tĩnh mạch nối dưới*. *Các tĩnh mạch não dưới* bao gồm: các tĩnh mạch trên mặt ổ mắt của thủy trán đổ về các tĩnh mạch não trên, rồi về xoang dọc trên; và các tĩnh mạch của thủy thái dương dẫn máu về các xoang hang, đá trên và đá dưới.

- *Các tĩnh mạch não sâu* bao gồm tĩnh mạch nền và tĩnh mạch não lớn. *Tĩnh mạch nền* bắt đầu ở chất thừng trước bởi sự hợp lại của: một tĩnh mạch não trước đi kèm động mạch não trước; một *tĩnh mạch não giữa sâu* tiếp nhận các nhánh từ thùy đảo và các hồi liên kế và chạy trong rãnh não bên; và *các tĩnh mạch đôi-vân dưới* thoát ra ở chất thừng trước. Tĩnh mạch nền chạy ra sau quanh cuống đại não tới đổ vào tĩnh mạch não lớn. *Tĩnh mạch não lớn* được hình thành từ sự hợp lại của hai *tĩnh mạch não trong*. Nó chạy một đoạn ngắn trên đường giữa quanh lõi thể trai, tiếp nhận hai tĩnh mạch nền trên đường đi và đổ vào đầu trước của xoang thẳng. *Tĩnh mạch não trong* được hình thành ở gần lỗ gian não thất chủ yếu bởi các tĩnh mạch mạc mạc và các tĩnh mạch đôi-vân; nó dẫn lưu cho các vùng sâu của bán cầu.

Các tĩnh mạch tiểu não. Các tĩnh mạch tiểu não chạy trên bề mặt tiểu não và bao gồm các nhóm tĩnh mạch tiểu não trên và dưới. **Nhóm trên** bao gồm tĩnh mạch trên của nhộng tiểu não và các tĩnh mạch trên của bán cầu tiểu não. Một số chạy về phía trước-trong để đổ vào xoang thẳng hoặc tĩnh mạch não lớn, một số chạy sang bên đổ vào các xoang ngang và đá trên. **Nhóm dưới** bao gồm tĩnh mạch dưới của nhộng tiểu não và các tĩnh mạch dưới của bán cầu tiểu não; các tĩnh mạch này đổ về xoang thẳng, xoang sigma, xoang đá dưới và xoang chằm.

Các tĩnh mạch của thân não đổ về các tĩnh mạch não khác hoặc về các xoang tĩnh mạch.

1.2.1.2. Các xoang tĩnh mạch màng cứng (dural venous sinuses). Các xoang màng cứng là những tĩnh mạch đặc biệt, thành của xoang được tạo nên bởi ngoại cốt mạc của xương sọ và màng não cứng, bên trong được lót một lớp nội mô. Các xoang màng cứng không có van, thành xoang không có lớp giữa chứa cơ trơn như các tĩnh mạch khác. Máu trong các xoang cuối cùng đều đổ về tĩnh mạch cảnh trong.

Có thể chia các xoang màng cứng thành hai nhóm:

- **Các xoang của nhóm sau-trên**

- + *Nhóm sau-trên* (ở phần trên và sau của hộp sọ) gồm *xoang dọc trên*, *xoang dọc dưới*, *xoang thẳng* và *xoang chằm* dẫn máu đến *hội lưu các xoang* (nằm ở ụ chằm trong); *xoang ngang* và *xoang sigma* (hai xoang chạy kế tiếp nhau) dẫn máu từ hội lưu tới đầu trên tĩnh mạch cảnh trong.
- + *Xoang dọc trên* (superior sagittal sinus). Xoang này bắt đầu ở gần mỏ gà. Nó chạy ra sau dọc theo bờ lồi (bờ đỉnh) của liềm đại não, tạo nên một rãnh dọc ở mặt trong xương trán, các bờ kề nhau của hai xương đỉnh và phần trai xương chằm. Ở gần ụ chằm trong, nó thường lệch sang phải và chạy tiếp như là xoang ngang phải. Mặt trong của xoang dọc trên có lỗ đổ vào của các tĩnh mạch não trên và có những chỗ nhô vào của các hạt màng nhện. Xoang thông ở mỗi bên với khoảng ba hồ tĩnh mạch.
- + *Hội lưu các xoang* (confluence of sinuses). Hội lưu là nơi thông nối nhau của xoang dọc trên với xoang thẳng, xoang chằm và các xoang ngang ở hai bên. Trên thực tế nó thường là đầu sau giãn rộng của xoang dọc trên và thường

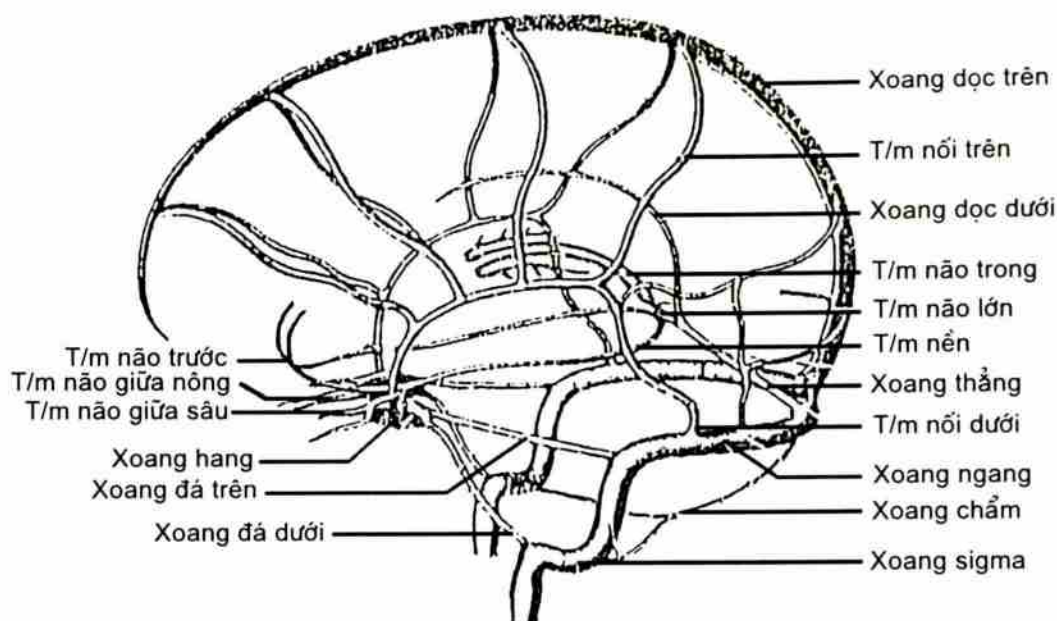
nằm ở sườn phải của ụ chẩm trong. Các xoang của nhóm sau-trên có thể không thông nối nhau ở nhiều trường hợp.

- + *Xoang chẩm* (occipital sinus). Là xoang nhỏ nhất của nhóm, xoang chẩm nằm trong bờ bám của liềm tiểu não. Nó bắt đầu ở gần bờ sau của lỗ lớn xương chẩm, nơi nó tiếp nối với đám rối tĩnh mạch đốt sống trong, và tận cùng ở hội lưu các xoang.
- + *Xoang dọc dưới* (inferior sagittal sinus). Xoang này nằm ở nửa sau hay 2/3 sau của bờ tự do của liềm đại não và đổ vào xoang thẳng. Nó tiếp nhận các tĩnh mạch từ liềm đại não và từ mặt trong của các bán cầu.
- + *Xoang thẳng* (straight sinus). Xoang thẳng nằm ở nơi tiếp nối của liềm đại não với lều tiểu não. Nó chạy tiếp theo xoang dọc dưới và liên tiếp với xoang ngang bên trái hoặc đổ vào hội lưu các xoang. Các nhánh của xoang thẳng bao gồm một số tĩnh mạch não trên và tĩnh mạch não lớn.
- + *Các xoang ngang* (transverse sinus). Xoang ngang bắt đầu ở ụ chẩm trong. Mỗi xoang uốn cong về phía trước-bên tới phần sau-ngoài của phần đá xương thái dương thì hướng xuống dưới và trở thành xoang sigma. Nó nằm trong bờ bám của lều tiểu não vào phần trai xương chẩm. Trên đường đi, xoang ngang tiếp nhận các tĩnh mạch não dưới, tiểu não dưới, lõi xóp và nối dưới. Xoang đá trên đổ vào xoang ngang ở chỗ mà xoang ngang liên tiếp với xoang sigma.
- + *Các xoang sigma* (sigmoid sinus). Mỗi xoang sigma là sự tiếp tục của một xoang ngang, bắt đầu ở nơi xoang ngang rời khỏi lều tiểu não. Xoang sigma uốn cong về phía dưới-trong trong một rãnh ở mặt trong mỏm chũm xương thái dương, rồi hướng ra trước, đi qua phần sau của lỗ tĩnh mạch cảnh và đổ vào hành trên của tĩnh mạch cảnh trong. Ở phía trước, chỉ có một mảnh xương mỏng ngăn cách phần trên của xoang sigma với hang và các tiểu xoang chũm. Xoang sigma tiếp nối với các tĩnh mạch quanh sọ qua đường các tĩnh mạch liên lạc chũm và lõi cầu.

– Các xoang của nhóm trước - dưới

- + *Nhóm trước-dưới* (ở nền sọ) bao gồm: các tĩnh mạch mắt và xoang bướm-đỉnh dẫn máu tới xoang hang (nằm ở mặt bên thân xương bướm); xoang đá trên dẫn máu từ xoang hang tới phần cuối xoang ngang và xoang đá dưới dẫn máu từ xoang hang tới đầu trên tĩnh mạch cảnh trong. Hai xoang hang nối với nhau bằng các xoang gian hang.
- + *Các xoang hang* (cavernous sinus). Mỗi xoang hang nằm ở một bên của thân xương bướm, đi từ khe ổ mắt trên tới đỉnh phần đá xương thái dương, với một chiều dài trung bình 2 cm và rộng 1 cm. Động mạch cảnh trong và thần kinh giàng (nằm ở dưới-ngoài động mạch) chạy ra trước qua xoang. Các thần kinh vận nhãn và rờng rọc cùng nhánh mắt và nhánh hàm trên của thần kinh sinh ba đi ở thành ngoài của xoang. Các nhánh đi đến xoang hang bao gồm: các tĩnh mạch mắt (trên và dưới), tĩnh mạch não giữa nông, các tĩnh mạch não dưới và xoang bướm-đỉnh. Máu được dẫn lưu khỏi xoang hang nhờ:

xoang đá trên dẫn máu xoang hang tới xoang ngang, xoang đá dưới và đám rối tĩnh mạch quanh động mạch cảnh trong dẫn máu xoang hang tới tĩnh mạch cảnh trong. Xoang hang nối tiếp với đám rối tĩnh mạch chân bướm qua đám rối tĩnh mạch lỗ bầu dục, với tĩnh mạch mặt qua tĩnh mạch mắt trên. Hai xoang hang tiếp nối với nhau qua các xoang gian hang trước và sau và qua đám rối nền. Tất cả các nhánh tiếp nối đều không có van vì thế mà hướng của dòng máu có thể đảo ngược.



Hình 10.2. Các xoang màng cứng trong mối liên quan với tĩnh mạch não

- + *Các tĩnh mạch mắt* (ophthalmic veins). Tĩnh mạch mắt trên bắt đầu ở sau phần trong của mí trên từ hai nhánh tiếp nối ở trước với tĩnh mạch mặt và tĩnh mạch trên ổ mắt. Nó đi qua khe ổ mắt trên và đổ vào xoang hang. Tĩnh mạch mắt dưới bắt đầu từ một mạng tĩnh mạch ở vùng trong của sàn ổ mắt. Nó chạy ra sau và thường hợp với tĩnh mạch mắt trên nhưng có thể đổ trực tiếp vào xoang hang. Nó tiếp nối qua các nhánh nhỏ với đám rối tĩnh mạch chân bướm.
- + *Các xoang bướm đỉnh* (sphenoparietal sinus). Xoang bướm-đỉnh nằm dưới màng xương của cánh nhỏ xương bướm, ở gần bờ sau của cánh nhỏ. Nó chạy vào trong đổ vào đầu trước xoang hang; trên đường đi, nó tiếp nhận các tĩnh mạch nhỏ từ vùng màng não cứng liền kề và đôi khi cả nhánh trán của tĩnh mạch màng não giữa.
- + *Các xoang gian hang trước và sau* (anterior/posterior intercavernous sinus). Các xoang gian hang trước và sau tiếp nối các xoang hang với nhau. Chúng đi trong các bờ bám trước và sau của hoành yên.
- + *Các xoang đá trên* (superior petrosal sinus). Xoang đá trên là một xoang nhỏ dẫn máu từ xoang hang tới xoang ngang. Nó rời khỏi phần sau-trên của

xoang hang, chạy về phía sau-ngoài trong bờ bám của lều tiểu não vào bờ trên phần đá xương thái dương rồi tận cùng ở nơi xoang ngang uốn cong xuống để trở thành xoang sigma. Xoang đá trên tiếp nhận các tĩnh mạch tiểu não, não dưới và nhĩ.

- + *Các xoang đá dưới* (inferior petrosal sinus). Xoang đá dưới bắt đầu ở phần sau-dưới xoang hang và chạy về phía sau trong rãnh giữa phần đá xương thái dương và phần nền xương chẩm. Nó đi qua phần trước lỗ tĩnh mạch cảnh và tận cùng ở hành trên tĩnh mạch cảnh trong. Nó tiếp nhận các tĩnh mạch mê đạo.
- + *Đám rối nền* (basilar plexus). Đây là một đám rối của các tĩnh mạch tiếp nối với nhau nằm giữa các lớp của màng não cứng phủ dốc nền. Nó kết nối các xoang đá dưới với nhau và tiếp nối với đám rối tĩnh mạch đốt sống trong.
- + *Liên hệ lâm sàng của các xoang màng cứng*: máu từ các xoang màng cứng đổ về tĩnh mạch cảnh trong, nhưng các xoang này cũng có những tiếp nối với các tĩnh mạch ở ngoài sọ, trong đó sự tiếp nối với đám rối tĩnh mạch đốt sống là một con đường lan truyền của ung thư từ bụng và ngực vào sọ. Những tĩnh mạch dẫn lưu máu cho các tạng bụng và ngực đổ về các tĩnh mạch chủ nhưng cũng tiếp nối với đám rối tĩnh mạch đốt sống. Khi có ung thư, chẳng hạn như ung thư tuyến tiền liệt, tế bào ung thư có thể đi tới đám rối tĩnh mạch đốt sống rồi đi tới các xoang tĩnh mạch sọ qua các tiếp nối tĩnh mạch.

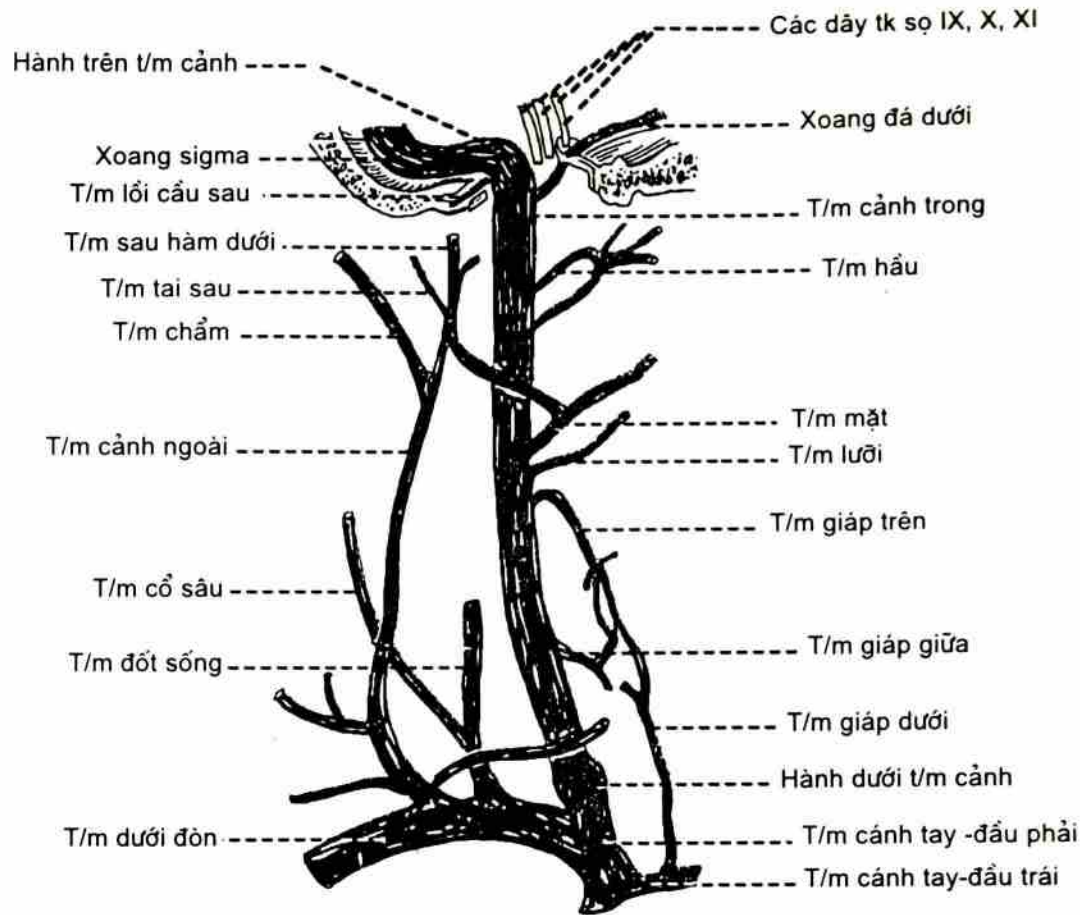
1.2.2. Các tĩnh mạch sâu ở cổ

Tĩnh mạch cảnh trong (internal jugular vein) (H.10.3) thu thập máu từ sọ, não, cổ và phần nông của mặt. Bắt đầu từ hố tĩnh mạch cảnh (nơi nó liên tiếp với xoang sigma), tĩnh mạch đi xuống dưới trong bao cảnh dọc bờ ngoài động mạch cảnh trong và động mạch cảnh chung, tới sau đầu ức của xương đòn thì hợp với tĩnh mạch dưới đòn tạo nên tĩnh mạch cánh tay đầu. Đầu trên của tĩnh mạch cảnh trong phình to thành *hành trên*, vốn nằm ở dưới phần sau của sàn hòm nhĩ. Đoạn gần đầu dưới của nó cũng phình ra thành *hành dưới*. Các liên quan của tĩnh mạch cảnh trong giống với liên quan của các động mạch cảnh trong và cảnh chung. Các hạch bạch huyết cổ sâu nằm dọc theo tĩnh mạch cảnh trong, nhất là trên mặt nông của nó. Hình chiếu của tĩnh mạch cảnh trong lên bề mặt là đường kẻ nối dái tai với đầu ức của xương đòn; hành dưới của nó nằm trong hố trên đòn nhỏ, giữa các đầu ức và đòn của cơ ức-đòn-chũm, nơi ta có thể chọc kim vào tĩnh mạch. Các nhánh bên của tĩnh mạch cảnh trong bao gồm: xoang đá dưới, các tĩnh mạch hầu (từ đám rối hầu), các tĩnh mạch màng não, tĩnh mạch mặt, tĩnh mạch lưỡi, tĩnh mạch giáp trên, tĩnh mạch giáp giữa, tĩnh mạch ức-đòn-chũm, tĩnh mạch thanh quản trên.

Tĩnh mạch đốt sống được các đám rối tĩnh mạch dưới chẩm tạo nên rồi cùng động mạch đi xuống đổ vào tĩnh mạch cánh tay-đầu.

Tĩnh mạch cổ sâu đi kèm với động mạch cổ sâu rồi đổ vào tĩnh mạch đốt sống.

Tĩnh mạch giáp dưới từ tuyến giáp đi xuống đổ vào tĩnh mạch cánh tay-đầu trái.



Hình 10.3. Tĩnh mạch cánh trong và tĩnh mạch cánh ngoài

2. THÂN KINH CỦA ĐẦU-CỔ VÀ ĐÁM RỐI CỔ

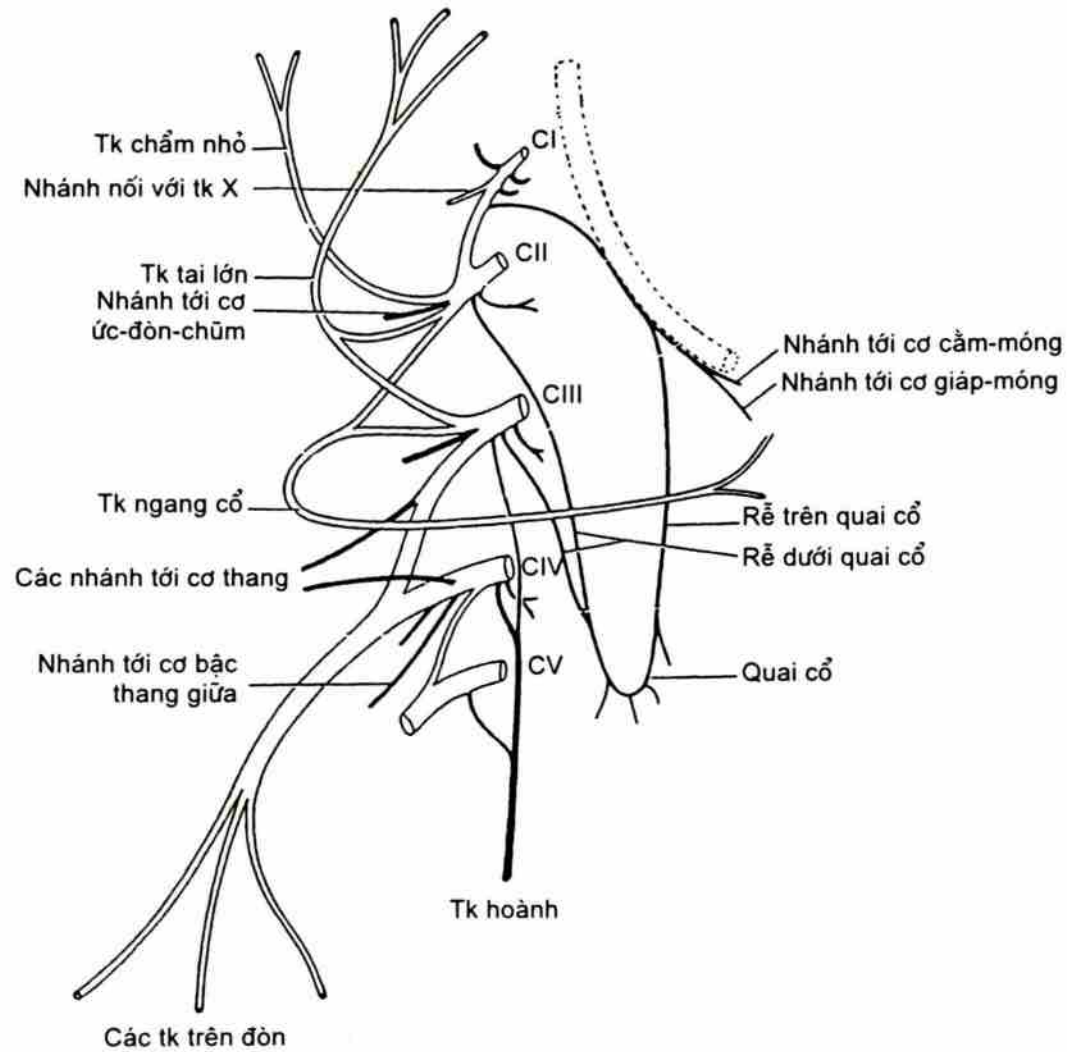
Thân kinh chi phối cho đầu-cổ là các thân kinh sọ và đám rối cổ. Các thân kinh sọ được trình bày ở bài 33, bài này chỉ trình bày về đám rối cổ.

Đám rối cổ (cervical plexus)

2.1. Cấu tạo

Đám rối cổ được tạo nên bởi nhánh trước của bốn thân kinh sống cổ đầu tiên. Các nhánh trước này liên kết với nhau thành các quai nối nằm trước cơ nâng vai và cơ bậc thang giữa, sau tĩnh mạch cánh trong và cơ ức-dòn-chũm. Đám rối cổ tách ra các nhánh nông đi tới da và các nhánh sâu; các nhánh sâu bao gồm các nhánh cơ và các nhánh nối.

2.2. Các nhánh nông



Hình 10.4. Sơ đồ đám rối cổ

Thần kinh hạ thiết được vẽ bằng nét đứt và các nhánh cơ bằng các đường đen đậm

Thần kinh chấm nhỏ (lesser occipital nerve) (C2) uốn quanh thần kinh phụ và đi lên dọc bờ sau cơ ức đòn chũm, phân nhánh vào da phần bên vùng chẩm và da mặt trong loa tai.

Thần kinh tai lớn (great auricular nerve) (C2, 3) đi lên, bắt chéo qua mặt nông cơ ức đòn chũm cùng tĩnh mạch cảnh ngoài, tới ngang đầu dưới tuyến mang tai thì chia thành các nhánh trước và sau. *Nhánh trước* phân phối vào vùng da phủ tuyến mang tai, *nhánh sau* vào vùng da phủ mỏm chũm và cả hai mặt của loa tai.

Thần kinh ngang cổ (transverse cervical nerve) (C2, 3) uốn quanh gân điểm giữa bờ sau cơ ức-đòn-chũm và chạy ra trước ngang qua cơ, dưới cơ bám da cổ, rồi chia thành các nhánh trên và các nhánh dưới, phân phối vào da phủ các mặt trước và bên của cổ, từ thân xương hàm dưới tới xương ức.

Các thần kinh trên đòn (supraclavicular nerves) (C3, 4). Sau khi lộ ra ở bờ sau cơ ức-đòn-chũm từ một thân chung, các thần kinh này đi xuống ngang qua tam giác cổ sau, ở dưới cơ bám da cổ và mạc cổ, tới thành ngực trước và vùng vai. *Thần kinh trên đòn trong* bắt chéo qua xương đòn và đầu ức cơ ức đòn chũm để phân phối xa tới tận đường giữa và xuống thấp tới tận xương sườn II. *Thần kinh trên đòn trung gian* bắt chéo đoạn giữa xương đòn để phân phối vào da phủ trên cơ ngực lớn và cơ delta tới tận ngang mức xương sườn II. *Thần kinh trên đòn ngoài* bắt chéo đầu ngoài xương đòn và phân phối vào da phủ trên khớp vai và nửa trên cơ delta.

2.3. Các nhánh sâu

Các nhánh sâu của đám rối cổ bao gồm các nhánh nối và các nhánh cơ.

Các nhánh nối. Đám rối cổ tiếp nối với các thần kinh sọ X, XI, XII và thân giao cảm cổ. Quai nối giữa nhánh trước các thần kinh cổ I và II tách ra một nhánh nối với thần kinh hạ thiệt. Những sợi trong nhánh này sau đó rời khỏi thần kinh hạ thiệt trong nhánh màng não, *rễ trên quai cổ* và các thần kinh tới cơ giáp-móng và cơ cầm-móng.

Các nhánh cơ. Các nhánh cơ của đám rối cổ bao gồm hai nhóm. Nhóm trong gồm các nhánh đi tới cơ thẳng đầu bên (CI), cơ thẳng đầu trước (CI, II), cơ dài đầu (CI-III), cơ dài cổ (CII-IV), rễ dưới của quai cổ (CII, III) và thần kinh hoành (CIII-V). Nhóm ngoài gồm các nhánh đi tới cơ ức-đòn-chũm (CII, III, IV), cơ thang (CII), cơ nâng vai (CIII, IV) và cơ bậc thang giữa (CIII, IV).

Rễ dưới của quai cổ (inferior root of the ansa cervicalis). Rễ này được tạo nên bởi sự hợp lại của một nhánh của CII và một nhánh của CIII. Nó đi xuống trên bờ ngoài tĩnh mạch cảnh trong rồi nối với rễ trên ở trước động mạch cảnh chung tạo nên quai cổ. Quai cổ phân nhánh vào tất cả các cơ dưới móng, trừ cơ giáp-móng.

Thần kinh hoành (phrenic nerve). Thần kinh hoành chứa các sợi vận động và cảm giác bản thể cho cơ hoành và cả các sợi cảm giác cho màng phổi và phúc mạc phủ các mặt của cơ hoành. Nó được tạo nên ở bờ ngoài cơ bậc thang trước bởi sự hợp lại của ba nhánh tách ra từ nhánh trước các thần kinh cổ III, IV và V. Nó chạy thẳng đứng xuống dưới, bắt chéo mặt trước cơ bậc thang trước (từ bờ ngoài tới bờ trong) ở sau lá trước sống của mạc cổ, rồi lách giữa động mạch và tĩnh mạch dưới đòn đi vào ngực. Trong ngực, nó đi xuống ở trước cuống phổi, giữa ngoại tâm mạc sợi và màng phổi trung thất. Ở trung thất trên, thần kinh hoành phải đi ở ngoài tĩnh mạch cánh tay đầu phải và tĩnh mạch chủ trên, thần kinh hoành trái đi trong rãnh giữa các động mạch cảnh chung và dưới đòn trái, sau tĩnh mạch cánh tay đầu trái.

MẠCH MÁU CỦA CÁC CHI

MỤC TIÊU

1. Mô tả được những động mạch lớn cấp máu cho các đoạn chi.
2. Mô tả được những tĩnh mạch sâu và nông của các chi.
3. Nêu được các liên hệ chức năng và lâm sàng thích hợp.

1. MẠCH MÁU CỦA CHI TRÊN

1.1. Các động mạch

1.1.1. Động mạch nách (*axillary artery*)

– *Nguyên uỷ, đường đi và tận cùng*

Động mạch nách bắt đầu ở khoảng sau điểm giữa xương đòn như là sự tiếp tục của động mạch dưới đòn. Nó đi xuống dưới và ra ngoài qua nách theo một đường định hướng là đường kẻ nối điểm giữa xương đòn với điểm giữa nếp gấp khuỷu khi cánh tay giạng vuông góc với thân và khi tới ngang bờ dưới cơ ngực lớn thì được tiếp tục bởi động mạch cánh tay.

– *Các liên quan*

+ *Với các cơ.* Động mạch nách được coi như cấu trúc trung tâm của nách và được vây quanh bởi các cơ trên các thành nách: ở trước là các cơ ngực nhỏ và lớn; ở sau là các cơ dưới vai, tròn lớn và lưng rộng; ở trong là thành ngực bên được phủ bằng các bó trên của cơ răng trước; ở ngoài là cơ quạ-cánh tay. Vì động mạch nách đi chệch ra ngoài nên nó chạy xa dần thành trong của nách để dần tiến sát và đi dọc bờ trong cơ quạ-cánh tay ở thành ngoài; cơ này được coi là cơ tùy hành của động mạch.

+ *Với các thành phần khác đi trong nách.* Tĩnh mạch nách chạy dọc ở phía trong động mạch; phần dưới đòn của đám rối thần kinh cánh tay cùng các nhánh của nó vây quanh động mạch. Các mạch máu và thần kinh được bọc chung trong một bao mạc gọi là *bao nách*. Cơ ngực bé bắt chéo trước động mạch nách, chia liên quan của nó với đám rối cánh tay thành các đoạn trên, sau và dưới cơ ngực bé. Ở trên cơ ngực bé, bó ngoài và sau của đám rối cánh tay nằm ngoài động mạch, bó trong ở sau động mạch; ở sau cơ ngực bé, ba bó vây quanh ở ngoài, trong và sau động mạch (như tên gọi của chúng); ở dưới cơ ngực bé, nhánh tận của ba bó lúc đầu vây quanh động mạch nhưng sau đó dần đi xa khỏi động mạch, trừ các thần kinh giữa, trụ và quay.

– *Các nhánh bên và tiếp nối*

Theo thứ tự từ trên xuống, động mạch nách tách ra sáu nhánh dưới đây.

- + *Động mạch ngực trên* chạy vào trong tới khoang gian sườn I.
- + *Động mạch ngực-cùng vai* chạy ra trước xuyên qua mạc đòn-ngực rồi chia thành bốn nhánh: đòn, ngực, delta và cùng vai. Nhánh đòn chạy vào trong tới khớp ức đòn; nhánh delta đi xuống trong rãnh delta-ngực; nhánh ngực chạy xuống ở dưới mặt sâu cơ ngực lớn; nhánh cùng vai chạy tới lưới mạch mòm cùng vai để tiếp nối ở đó với các nhánh từ các động mạch trên vai và mũ cánh tay sau.
- + *Động mạch ngực ngoài* chạy xuống trên mặt trước-bên của thành ngực dọc bờ ngoài cơ ngực bé. Nó phân nhánh vào cơ răng trước và các cơ ngực và tiếp nối với các nhánh của các động mạch gian sườn.
- + *Động mạch dưới vai* là nhánh lớn nhất tách ra từ đoạn dưới cơ ngực bé của động mạch nách. Nó đi ra sau và chia thành hai nhánh là động mạch ngực-lưng và động mạch mũ vai. *Động mạch mũ vai* chạy ra sau qua tam giác bả vai và tiếp nối với động mạch trên vai và nhánh sâu của động mạch ngang cổ ở mặt sau xương vai. *Động mạch ngực-lưng* đi xuống ở mặt trước cơ dưới vai, phân nhánh vào cơ này, cơ tròn lớn và cơ răng trước rồi tiếp tục đi ở mặt trước cơ lưng rộng.
- + *Động mạch mũ cánh tay trước* và *động mạch mũ cánh tay sau* là những nhánh cuối cùng của động mạch nách. Chúng có thể tách riêng rẽ từ động mạch nách hoặc từ cùng một thân chung. Động mạch mũ cánh tay trước chạy ra ngoài vòng quanh mặt trước cổ phẫu thuật xương cánh tay; động mạch mũ cánh tay sau cùng với thần kinh nách chui qua lỗ tứ giác và chạy vòng quanh mặt sau cổ phẫu thuật xương cánh tay dưới sự che phủ của cơ delta. Nó phân nhánh vào cơ delta, tiếp nối với động mạch mũ cánh tay trước và với nhánh đi lên của động mạch cánh tay sâu.

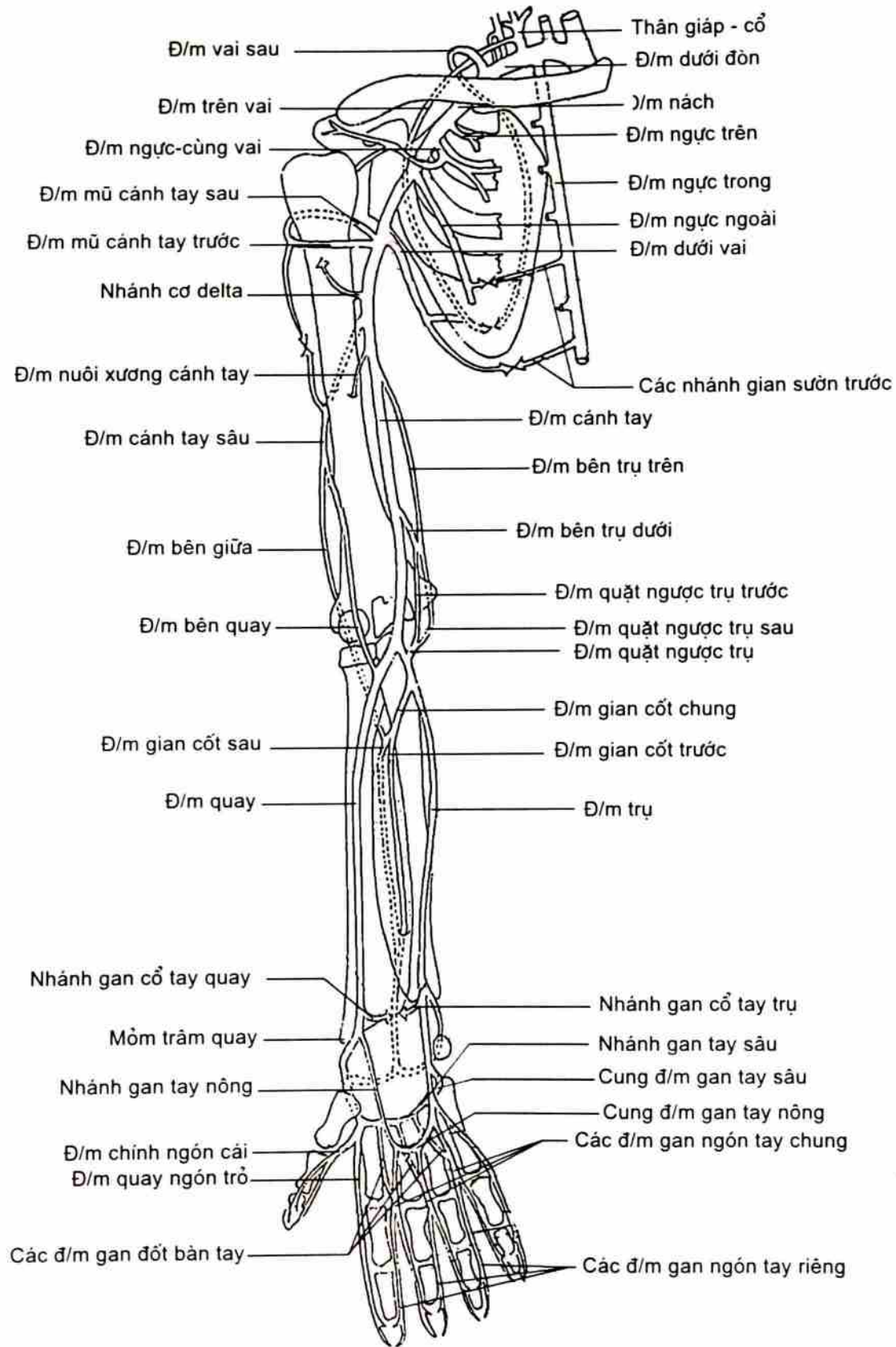
1.1.2. Động mạch cánh tay (*brachial artery*)

– Nguyên uỷ, đường đi và tận cùng

Động mạch cánh tay chạy tiếp theo động mạch nách bắt đầu từ bờ dưới cơ ngực lớn. Nó đi xuống qua vùng cánh tay trước theo đường định hướng giống như của động mạch nách và khi tới vùng hố khuỷu, ngang mức với cổ xương quay, thì chia thành các động mạch quay và trụ.

– Các liên quan

- + *Với các cơ và mạc.* Động mạch cánh tay đi ở phần trong ngăn trước (ngăn cơ gấp) của cánh tay dọc bờ trong cơ nhị đầu cánh tay; cơ này được coi là cơ tuỳ hành của động mạch. Phần trên của động mạch nằm trong một ống cơ-mạc, thường được gọi là *ống cánh tay*, với các giới hạn sau: ở ngoài là cơ quạ-cánh tay và cơ nhị đầu cánh tay; ở sau là vách gian cơ trong ở trên và cơ cánh tay ở dưới; ở trong là da và mạc cánh tay. Phần dưới của động mạch nằm trong rãnh nhị đầu trong với các giới hạn như sau: ở trước là cân cơ nhị đầu; ở sau là cơ tam đầu; ở ngoài là gân cơ nhị đầu và ở trong là cơ sấp tròn.



Hình 11.1. Động mạch chi trên

+ *Với các mạch và thần kinh.* Động mạch cánh tay đi cùng với hai tĩnh mạch. Ở phần ba trên cánh tay, thần kinh giữa nằm trước-ngoài động mạch, thần kinh trụ và thần kinh bì căng tay trong nằm trong động mạch. Đến giữa cánh tay, thần kinh trụ xuyên qua vách gian cơ trong để đi vào gân mạc sau cánh tay, thần kinh bì căng tay trong đi ra nông trong khi thần kinh giữa bắt chéo trước động mạch; từ đây trở xuống, chỉ còn thần kinh giữa đi sát bên trong động mạch.

- *Các nhánh bên và tiếp nối*

+ *Động mạch cánh tay sâu* là nhánh đầu tiên của động mạch cánh tay. Nó cùng với thần kinh quay chui qua tam giác cánh tay tam đầu vào gân mạc sau của cánh tay và chạy theo một đường xoắn quanh xương cánh tay. Động mạch cánh tay sâu tách ra các nhánh bên sau: các nhánh cho cơ tam đầu, một động mạch nuôi xương cánh tay và *nhánh delta* chạy lên tiếp nối với động mạch mũ cánh tay sau. Động mạch cánh tay sâu tận cùng bằng hai nhánh tham gia vào mạng mạch khớp khuỷu: *động mạch bên giữa* và *động mạch bên quay*. Động mạch bên quay cùng thần kinh giữa đi qua vách gian cơ ngoài và tiếp nối với động mạch quặt ngược quay trong rãnh nhị đầu ngoài. Động mạch bên giữa đi xuống và tiếp nối với động mạch quặt ngược gian cốt ở sau khuỷu.

+ *Động mạch bên trụ trên* tách ra ở khoảng giữa cánh tay. Nó cùng thần kinh trụ xuyên qua vách gian cơ trong rồi đi xuống trong gân mạc cánh tay sau tới sau mỏm trên lồi cầu trong và tiếp nối tại đây với nhánh sau của động mạch quặt ngược trụ.

+ *Động mạch bên trụ dưới* tách ra ở ngay trên khuỷu. Nó đi xuống trên mặt trước cơ cơ cánh tay và tiếp nối với các nhánh trước và sau của động mạch quặt ngược trụ.

1.1.3. Động mạch trụ (*ulnar artery*)

- *Nguyên uỷ, đường đi - liên quan và tận cùng*

Động mạch trụ là một trong hai nhánh tận của động mạch cánh tay, tách ra ở hố khuỷu ngang mức cổ xương quay. Ở phần ba trên cẳng tay, nó đi xuống dưới và vào trong, lúc đầu đi sau cơ sấp tròn, sau đó đi giữa cơ gấp các ngón nông và cơ gấp các ngón sâu. Ở hai phần ba dưới cẳng tay, động mạch đi thẳng xuống dưới sự che phủ của cơ gấp cổ tay trụ, giữa cơ này và cơ gấp các ngón tay sâu; cơ gấp cổ tay trụ được coi là cơ tùy hành của động mạch trụ. Ở ngay trên cổ tay, động mạch nằm nông ở giữa gân cơ gấp cổ tay trụ và gân cơ gấp các ngón nông. Ở cổ tay, động mạch bắt chéo trước hãm gân gấp, ngoài xương đậu. Nó tận cùng ở gan tay bằng cách tiếp nối với nhánh gan tay nông của động mạch quay tạo nên cung gan tay nông. Thần kinh trụ chạy sát ở phía trong của động mạch trụ ở hai phần ba dưới cẳng tay và cổ tay.

- *Các nhánh bên và tiếp nối*

+ *Động mạch quặt ngược trụ* chạy lên và sớm chia thành các nhánh trước và sau. Nhánh trước chạy lên ở giữa cơ cánh tay và nhóm cơ bám vào mỏm trên

lỗi cầu trong để tiếp nối với động mạch bên trụ dưới của động mạch cánh tay. Nhánh sau chạy vào trong và lên trên để đi sau mỏm trên lỗi cầu trong, giữa hai đầu cơ gấp cổ tay trụ, và tiếp nối với động mạch bên trụ dưới.

- + *Động mạch gian cốt chung* chạy xuống dưới và ra ngoài một đoạn ngắn thì chia thành các động mạch gian cốt trước và sau. *Động mạch gian cốt sau* đi ngay ra sau ở giữa cơ gấp các ngón sâu và cơ gấp ngón cái dài, rồi lướt qua bờ trên màng gian cốt để đi vào gân mạc căng tay sau. Lúc đầu, nó đi trên mặt sau màng gian cốt dưới sự che phủ của cơ ngửa. Khi lộ ra ở bờ dưới cơ ngửa, nó tách ra động mạch gian cốt quặt ngược. Nhánh này chạy lên giữa mặt nông cơ ngửa và mặt sâu cơ khuỷu, rồi tiếp nối ở sau mỏm trên lỗi cầu ngoài với nhánh bên giữa của động mạch cánh tay sâu. Phần còn lại của động mạch gian cốt sau đi xuống giữa hai lớp cơ của gân mạc căng tay sau, phân nhánh vào các cơ duỗi và tiếp nối ở trên cổ tay với nhánh sau của động mạch gian cốt trước. Động mạch gian cốt quặt ngược có thể tách ra trực tiếp từ động mạch gian cốt chung. *Động mạch gian cốt trước* tách ra *động mạch giữa* cho thần kinh giữa rồi đi xuống trên mặt trước màng gian cốt giữa cơ gấp các ngón sâu và cơ gấp ngón cái dài; nó tách ra các nhánh cơ trên đường đi xuống. Đôi khi, động mạch giữa, thay vì chỉ cấp máu cho thần kinh giữa, là một động mạch lớn đi cùng thần kinh giữa vào bàn tay, nơi nó tham gia vào cung gan tay nông hoặc trực tiếp tách ra các động mạch ngón tay. (Ở thời kì phôi thai, động mạch giữa là cuống động mạch chính của bàn tay). Động mạch gian cốt trước tận cùng bằng cách đi sau cơ sấp vuông và chia thành một nhánh trước và một nhánh sau; nhánh trước, nhỏ hơn, tiếp tục đi xuống ở trước khớp cổ tay trong khi nhánh sau đi qua một lỗ ở phần dưới màng gian cốt để tới phần sau-dưới căng tay. Nhánh sau tiếp nối với động mạch gian cốt sau và tiếp tục đi xuống tham gia vào mạng mạch mu cổ tay.
- + *Các nhánh cổ tay*. Ngay trước khi bắt chéo hãm gân gấp, động mạch trụ tách ra *nhánh gan cổ tay* chạy sau các gân gấp dài tới sàn ống cổ tay, và *nhánh mu cổ tay* chạy vòng quanh mặt trong khớp cổ tay để gia nhập vào mạng mạch mu cổ tay.
- + *Nhánh gan tay sâu*. Ngay sau khi bắt chéo trước hãm gân gấp, động mạch trụ tách ra nhánh gan tay sâu. Nhánh này lách vào giữa các cơ mô út; nó có thể tham gia vào cung gan tay sâu hoặc không.

1.1.4. Động mạch quay (radial artery)

– Nguyên uỷ

Động mạch quay là một trong hai nhánh tận của động mạch cánh tay ở hố khuỷu, ngang mức cổ xương quay.

– Đường đi và tận cùng

Động mạch quay đi xuống dưới và ra ngoài qua gân mạc trước của căng tay, dọc theo đường kẻ nối điểm giữa nếp gấp khuỷu với rãnh mạch. Tới dưới mỏm trâm quay, nó vòng quanh mặt ngoài cổ tay tới mu tay. Cuối cùng, nó lách qua khe giữa nền các xương đốt bàn tay thứ nhất và thứ hai vào gan tay và chia thành động mạch chính ngón cái và cung gan tay nông.

– **Các liên quan**

- + Ở *cẳng tay*. Động mạch quay chạy qua cẳng tay dưới sự che phủ của cơ cánh tay-quay; cơ này luôn nằm ở phía trước-ngoài của động mạch nên được coi là cơ tùy hành của động mạch. Ở phần ba giữa cẳng tay, nhánh nông thần kinh quay nằm ngay bên ngoài động mạch. Ở phía trong, động mạch liên quan với cơ sấp tròn ở phần ba trên và cơ gấp cổ tay quay ở hai phần ba dưới. Ở ngay trên cổ tay, động mạch nằm giữa bờ trong gân cơ cánh tay-quay và bờ ngoài gân cơ gấp cổ tay quay, mặt trước của nó chỉ có da và mạc che phủ. Trên đường đi xuống, động mạch lần lượt bắt chéo mặt trước gân cơ nhị đầu, cơ ngửa, cơ sấp tròn, đầu quay cơ gấp các ngón nông, cơ gấp ngón cái dài, cơ sấp vuông và cuối cùng là xương quay, nơi ta có thể sờ thấy mạch đập.
- + Ở *cổ tay và bàn tay*. Lúc chạy vòng ra ngoài tới mu tay, động mạch quay đi dưới gân của các cơ giạng ngón cái dài và duỗi ngón cái ngắn, tiếp đó đi qua hõm lào giải phẫu rồi đi dưới gân cơ duỗi ngón cái dài để tới được khe giữa nền các xương đốt bàn tay nhất và nhì. Tại khe này, động mạch nằm giữa hai đầu cơ gian cốt mu tay thứ nhất.

– **Các nhánh bên và tiếp nối**

- + *Động mạch quặt ngược quay* tách ra ở dưới nguyên uỷ động mạch quay một đoạn ngắn. Nó chạy lên giữa cơ cánh tay-quay và các cơ ở phía trục cẳng tay, dọc theo đường đi của thần kinh quay, để tiếp nối với nhánh bên quay của động mạch cánh tay sâu.
- + *Động mạch nuôi xương cánh tay* và các nhánh cơ không có tên.
- + *Nhánh gan tay nông* tách ra ngay trước khi động mạch quay vòng ra mu tay. Nhánh này chạy vào các cơ mô cái và thường tận cùng bằng cách tham gia vào cung gan tay nông.
- + *Nhánh gan cổ tay*. Đây là một mạch nhỏ tách ra ở ngang mức nguyên uỷ của nhánh gan tay nông. Nó đi sau các gân gấp và tiếp nối với nhánh gan cổ tay của động mạch trụ.
- + *Nhánh mu cổ tay*. Lúc đi ở mu cổ tay, động mạch quay tách ra một hoặc hai nhánh mu cổ tay và các nhánh đi đến cả hai bờ của mu ngón cái và bờ ngoài mu ngón trỏ. Các nhánh mu cổ tay chạy ngang vào trong để tiếp nối với nhánh mu cổ tay của động mạch trụ và nhánh tận của động mạch gian cốt trước tạo nên *cung mu cổ tay*. Cung mu cổ tay có thể là một cung đơn hoặc là một số quai tiếp nối. Nó tách ra ở phía xa ba *động mạch mu đốt bàn tay*. Khi các động mạch mu đốt đi qua đầu gân của các cơ gian cốt mu tay II, III và IV, chúng nhận được những nhánh xuyên từ cung gan tay sâu; chúng chia ra ở gân chòm của các xương đốt bàn tay thành các *động mạch mu ngón tay*. Ngay trước khi phân chia, các động mạch mu đốt bàn tay tiếp nhận các nhánh xuyên từ các động mạch gan đốt bàn tay.
- + *Động mạch chính ngón cái*. Khi động mạch quay đi vào gan tay ở giữa hai đầu cơ gian cốt mu tay thứ nhất, nó chia thành động mạch chính ngón cái và cung

gan tay sâu. Động mạch chính ngón cái chạy về phía xa, ở giữa cơ gian cốt mu tay thứ nhất và cơ khép ngón cái, và thường tách ra *động mạch quay ngón trở* đi vào bờ ngoài của ngón trở (động mạch này có thể tách trực tiếp từ cung gan tay sâu), rồi sau đó, khi tới gân khớp đốt bàn tay-đốt ngón tay của ngón cái, chia thành hai động mạch cho hai bờ ngón cái. Động mạch cho bờ ngoài ngón cái chạy dưới gân của cơ gấp ngón cái dài và các động mạch trên ngón cái tương đương với các động mạch gan ngón tay riêng. Động mạch quay ngón trở cũng tương đương với một động mạch gan ngón tay riêng. Nó có thể nối với động mạch gan đốt bàn tay thứ nhất và cung gan tay nông.

1.1.5. Các cung gan tay

– *Cung gan tay nông* (superficial palmar arch)

Cung gan tay nông là sự tiếp tục của động mạch trụ sau khi động mạch này tách ra nhánh gan tay sâu. Cung này thường được hoàn thiện (khép kín) bằng cách nối với các nhánh của động mạch quay: nhánh gan tay nông, động mạch chính ngón cái và động mạch quay ngón trở. Nhiều tiếp nối có thể cùng tồn tại. Cung nông chạy cong ra ngoài ngang qua gan tay, ở ngay sau cân gan tay và trước các thần kinh và các gân gấp ở phần giữa gan tay. Nơi lồi xa nhất của cung nằm ở ngang mức bờ dưới của một ngón cái giạng hết cỡ.

Các nhánh. Cung gan tay nông tách ra một động mạch ngón tay cho bờ trong ngón út và ba động mạch *gan ngón tay chung*. Các động mạch gan ngón tay chung chạy ra xa về phía những khoảng kẽ ngón tay giữa các ngón trở và giữa, giữa và nhẫn, nhẫn và út. Chúng hợp với các động mạch gan đốt bàn tay ở gần các khớp đốt bàn tay-đốt ngón tay rồi sau đó chia thành các *động mạch ngón tay riêng* đi vào những bờ ngón tay liền kề với các khoảng kẽ.

– *Cung gan tay sâu* (deep palmar arch)

Cung gan tay sâu là sự tiếp tục của động mạch quay sau khi động mạch này tách ra động mạch chính ngón cái. Nó chạy vào trong ở bên dưới các gân gấp và bắt chéo trước các cơ gian cốt và các xương đốt bàn tay. Cung được hoàn thiện ở phía trong bằng cách nối với nhánh gan tay sâu của động mạch trụ. Nhánh sâu của thần kinh trụ gần như chạy song song với cung gan tay sâu.

Các nhánh. Cung gan tay sâu tách ra ba động mạch gan đốt bàn tay, các nhánh xuyên và các nhánh nhỏ cho cổ tay.

- + Ba *động mạch gan đốt bàn tay* chạy về phía xa trên các cơ gian cốt và, khi đến gần các khớp đốt bàn tay-đốt ngón tay, chúng tách ra các nhánh xuyên chạy về phía mu tay đổ vào các động mạch mu đốt bàn tay. Sau đó, chúng đổ vào các động mạch ngón tay chung của cung nông.
- + *Các nhánh xuyên* của cung gan tay sâu chạy thẳng ra mu tay giữa các cặp đầu của các cơ gian cốt mu tay từ thứ hai đến thứ tư; chúng đưa máu tới các động mạch mu đốt bàn tay và thường lớn hơn các động mạch này tại nơi chúng tách ra từ cung mu cổ tay.
- + *Các nhánh nhỏ* chạy về phía gần cấp máu cho các dây chằng và các xương tạo nên sàn ống cổ tay.

1.2. Các tĩnh mạch

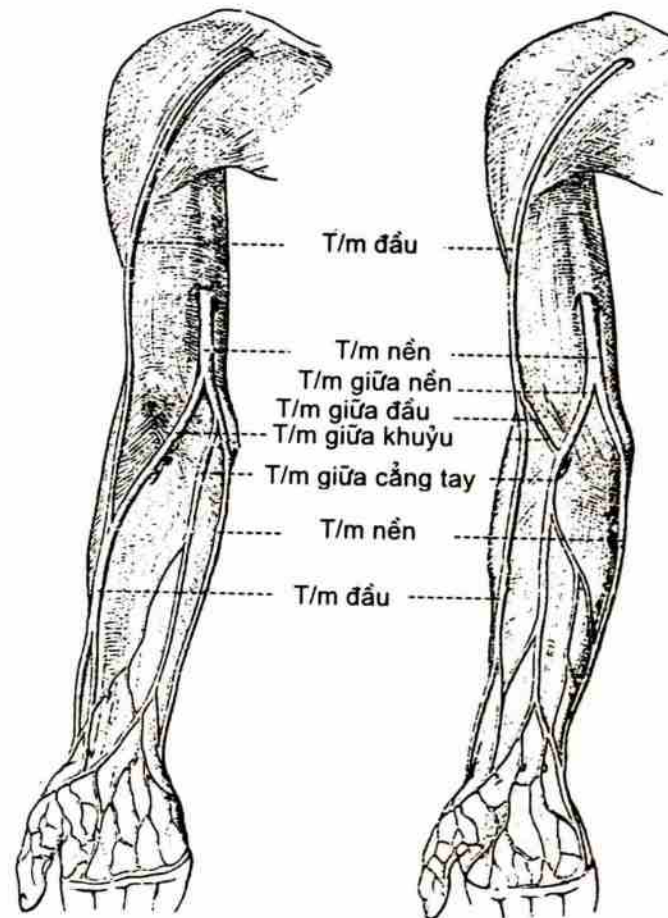
1.2.1. Các tĩnh mạch sâu

Các tĩnh mạch sâu của chi trên chạy kèm theo các động mạch và có tên như các động mạch; động mạch nách có một tĩnh mạch đi kèm, các động mạch còn lại mỗi động mạch có hai tĩnh mạch đi kèm. Tĩnh mạch nách nằm trong động mạch; nó thu nhận tất cả máu tĩnh mạch của chi trên và đổ về tĩnh mạch dưới đòn.

1.2.2. Các tĩnh mạch nông (H.11.2)

Các tĩnh mạch nông nằm ngay dưới da nên có thể nhìn thấy được. Chúng tiếp nối rộng rãi với nhau và với các tĩnh mạch sâu.

Tĩnh mạch đầu (cephalic vein) xuất phát từ phần ngoài mạng lưới tĩnh mạch mu tay. Nó chạy lên uốn quanh bờ ngoài cẳng tay tới mặt trước cẳng tay và tiếp tục đi lên dọc theo bờ trước-ngoài của cẳng tay, khuỷu và cánh tay. Cuối cùng, tĩnh mạch chạy qua rãnh delta-ngực rồi đổ vào tĩnh mạch nách ở ngay dưới xương đòn.



Dạng thường gặp

Dạng chữ M

Hình 11.2. Tĩnh mạch nông chi trên

Tĩnh mạch nền (basilic vein) bắt đầu từ phần trong mạng lưới tĩnh mạch mu tay. Nó đi lên, lúc đầu ở mặt trong cẳng tay, sau đó ở mặt trước-trong của khuỷu và cánh tay; tới giữa cánh tay, nó xuyên qua mạc cánh tay vào sâu và tiếp tục đi lên tới nách. Nó cùng với các tĩnh mạch cánh tay hợp nên tĩnh mạch nách. Ở trước khuỷu, tĩnh mạch đầu tách ra một nhánh lớn - có tên là **tĩnh mạch giữa khuỷu** (median cubital vein) - đi chéo lên trên và vào trong nối với tĩnh mạch nền.

Tĩnh mạch giữa cẳng tay (median antebrachial vein) bắt đầu từ cung tĩnh mạch gan tay nông ở gan tay. Nó đi lên qua mặt trước cẳng tay và tận cùng ở tĩnh mạch nền hoặc tĩnh mạch giữa khuỷu. Nếu tĩnh mạch giữa cẳng tay đổ vào tĩnh mạch giữa khuỷu thì tĩnh mạch giữa khuỷu trông như hai nhánh chẻ đôi của tĩnh mạch giữa cẳng tay, nhánh chạy tới tĩnh mạch nền là **tĩnh mạch giữa nền**, nhánh chạy tới tĩnh mạch đầu là **tĩnh mạch giữa đầu**. Ở trường hợp này các tĩnh mạch ở vùng khuỷu tạo nên hình ảnh chữ M.

1.3. Các liên hệ chức năng và lâm sàng

Nhiều ứng dụng lâm sàng liên quan đến các mạch máu của chi trên: huyết áp động mạch thường được đo dựa mạch đập của động mạch cánh tay ở ngay trên khuỷu tay, nơi mà động mạch nằm nông ở ngay dưới da và mạc cánh tay; đếm tần số mạch đập/phút thường dựa vào mạch đập của động mạch quay ở ngay trên cổ tay, nơi nó nằm trước đầu dưới xương quay và chỉ được che phủ bởi da và mạc; **các tĩnh mạch nông ở khuỷu cũng là một trong những vị trí thuận lợi để thực hiện việc tiêm hoặc truyền tĩnh mạch.**

Thất các động mạch của chi trên. Khi cần thất một động mạch lớn nào đó của chi trên, cần phải cân nhắc đến hậu quả của thất đến đoạn chi ở xa hơn chỗ thất bằng cách dựa trên các tiếp nối động mạch. Sẽ nguy hiểm cho chi trên nếu thất động mạch nách ở giữa nguyên uỷ của các động mạch dưới vai và mũ cánh tay. Khi thất động mạch cánh tay, cẳng tay có thể không bị hoại tử nhưng sự thiếu máu cung cấp cho các cơ gấp ở cẳng tay trước có thể làm cho các cơ này bị xơ hoá và ngừng lại, khiến cho các ngón tay bị co quắp. Để tránh tình trạng này, cần phải thất động mạch cánh tay ở xa hơn nguyên uỷ của động mạch bên trụ dưới. Khi đó, các vòng tiếp nối quanh móm trên lồi cầu trong được phát huy tác dụng đầy đủ.

2. MẠCH MÁU CỦA CHI DƯỚI

2.1. Các động mạch

Các động mạch cấp máu cho chi dưới xuất phát từ các động mạch chậu trong và ngoài. Các động mạch chạy tiếp theo động mạch chậu ngoài bao gồm động mạch đùi, động mạch khoeo, các động mạch chày trước và sau, động mạch mu chân và các động mạch gan chân. Các nhánh của động mạch chậu trong cấp máu cho chi dưới là động mạch mông trên, động mạch mông dưới và động động mạch bịt.

2.1.1. Động mạch đùi (*femoral artery*)

– *Nguyên uỷ, đường đi và tận cùng.* Động mạch đùi chạy tiếp theo động mạch chậu ngoài bắt đầu từ sau dây chằng bẹn, giữa gai chậu trước-trên và khớp mu. Nó chạy gần như thẳng đứng xuống dưới qua tam giác đùi và ống cơ khớp. Hình chiếu lên bề mặt của động mạch là 2/3 trên của đường kẻ nối điểm nằm cách đều gai chậu trước-trên và khớp mu với củ cơ khớp của xương đùi. Sau khi chui qua lỗ gân cơ khớp, nó đi vào khoeo và trở thành động mạch khoeo.

– *Các liên quan*

+ *Trong tam giác đùi.* Động mạch nằm nông, được che phủ ở trước bằng da và mạc đùi. Mặt sau của động mạch tiếp xúc với cơ thắt lưng lớn, cơ lược và cơ khớp dài. Cùng nằm trong tam giác đùi với động mạch có tĩnh mạch đùi ở trong, thần kinh đùi và các nhánh của nó ở ngoài.

+ *Trong ống cơ khớp.* Động mạch đùi được vây quanh bởi các cơ và mạc tạo nên ống cơ khớp: ở phía trước-trong là cơ may và *vách gian cơ rộng-khép*; ở phía trước-ngoài là cơ rộng trong; và ở phía sau là các cơ khớp dài và khớp lớn. Tĩnh mạch đùi bắt chéo sau động mạch để chạy ra ngoài; thần kinh hiển bắt chéo trước động mạch trước khi ra khỏi ống cơ khớp.

– *Các nhánh bên và tiếp nối*

Động mạch đùi tách ra một số nhánh nhỏ và nông ở ngay dưới dây chằng bẹn; các nhánh khác là động mạch đùi sâu và động mạch gối xuống.

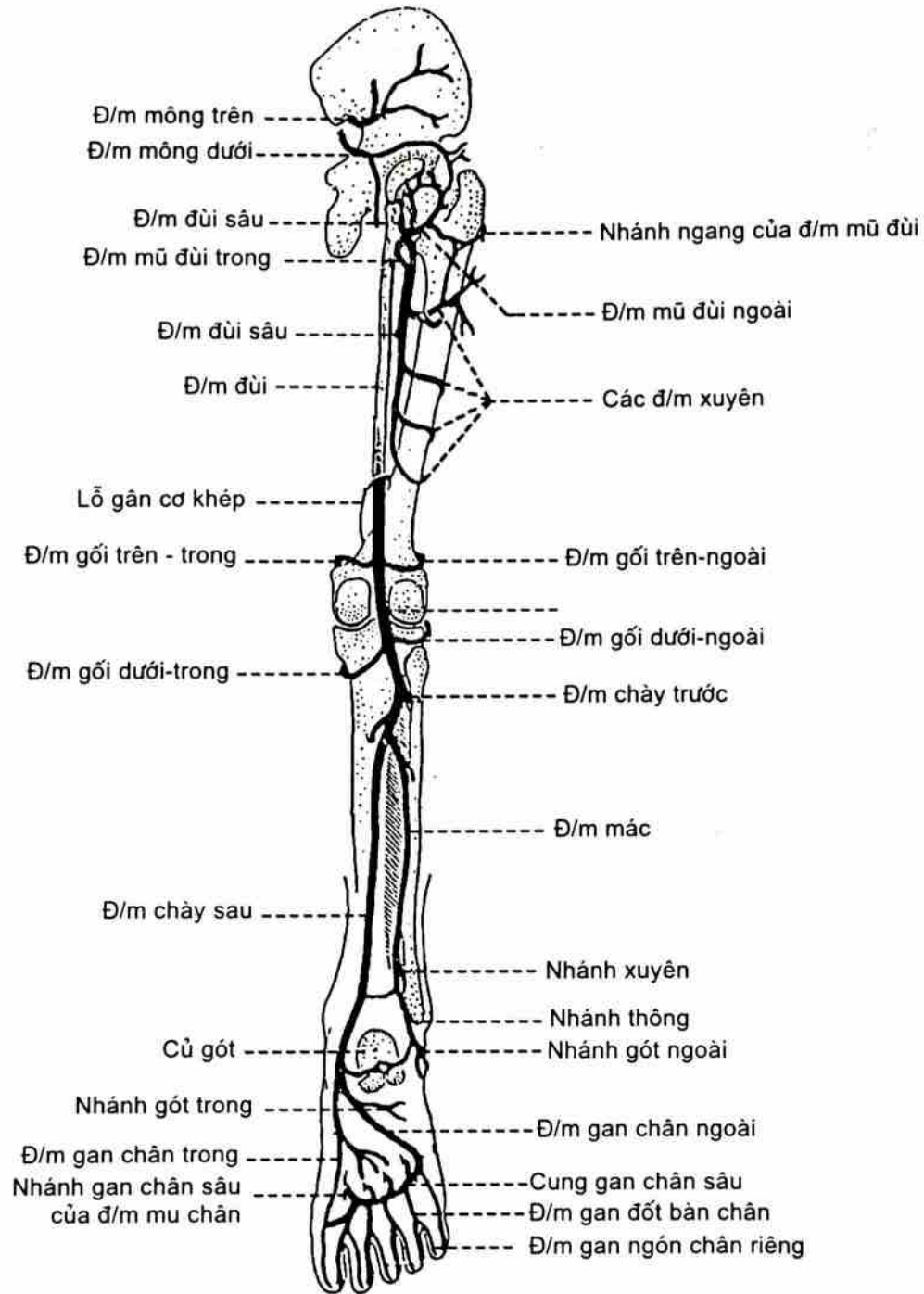
+ *Động mạch mũ chậu nông* chạy lên trên về phía gai chậu trước-trên, tiếp nối với các động mạch mũ chậu sâu, mông trên và mũ đùi ngoài.

+ *Động mạch thượng vị nông* chạy lên ở trước dây chằng bẹn và đi về về phía rốn trong mô dưới da bụng. Nó tiếp nối với các nhánh của động mạch thượng vị dưới.

+ *Động mạch thẹn ngoài nông* và *động mạch thẹn ngoài sâu* đi vào trong cấp máu cho da của bụng dưới, dương vật, bìu hoặc môi lớn, tiếp nối với các nhánh của động mạch thẹn trong.

+ *Động mạch đùi sâu* tách ra từ mặt sau-ngoài của động mạch đùi ở dưới dây chằng bẹn khoảng 3,5cm. Nó là nguồn cấp máu chính cho các cơ của đùi. Động mạch đi xuống ở sau các mạch đùi, trên bề mặt của cơ lược và cơ khớp ngắn, cho tới tận bờ trên cơ khớp dài. Từ đây, nó đi xuống trong khe giữa cơ khớp dài và cơ khớp lớn, trở nên bị ngăn cách với các mạch đùi bởi cơ khớp dài. Cuối cùng, động mạch đùi sâu tận cùng bằng nhánh xuyên thứ tư tiếp nối với các nhánh cơ trên của động mạch khoeo.

Các nhánh bên và tiếp nối. Động mạch đùi sâu tách ra các động mạch mũ đùi ngoài và trong ở ngay tại nguyên uỷ của nó và các động mạch xuyên trên đường đi.



Hình 11.3. Các động mạch chi dưới (nhìn sau)

- *Động mạch mũ đùi ngoài* chạy ra ngoài ở sau cơ thẳng đùi rồi chia thành *nhánh lên*, *nhánh ngang* và *nhánh xuống*. **Nhánh lên** đi lên ở dưới cơ căng mạc đùi, tiếp nối với các động mạch mông trên và mũ chậu sâu. **Nhánh xuống** chạy xuống ở sau cơ thẳng đùi, phân nhánh tới cơ rộng ngoài và tiếp nối trong cơ này với những nhánh của động mạch gối trên ngoài, góp phần vào mạng mạch khớp gối. **Nhánh ngang** chạy ra ngoài, xuyên qua cơ rộng

ngoài rồi tiếp nối với các động mạch mũ đùi trong, mông dưới và xuyên thứ nhất tạo nên vòng nối chữ thập.

- *Động mạch mũ đùi trong* chạy vòng ra sau quanh xương đùi ở giữa cơ thắt lưng-chậu và cơ lược. Nó tách ra **nhánh ổ cối** tiếp nối với nhánh sau của động mạch bít hoặc cùng động mạch này cấp máu cho mô của hố ổ cối. Phần còn lại của động mạch chia thành *nhánh nông* và *nhánh sâu*; **nhánh sâu** chia ra ở trước cơ vuông đùi thành *nhánh lên* và *nhánh xuống*; các nhánh này đi vào mông lần lượt ở trên và dưới cơ vuông đùi.
 - *Các nhánh xuyên* thường có số lượng là bốn nhánh, kể cả nhánh tận của động mạch đùi sâu. Chúng xuyên qua gân bám tận của các cơ khớp, ở gân đường rập, để trở thành những mạch cấp máu chính cho các cơ vùng đùi sau. Mỗi động mạch xuyên đều có các nhánh nối chạy lên và chạy xuống nối với các động mạch xuyên kế cận, tạo nên một chuỗi mạch liên tục. Nhánh nối đi lên của động mạch xuyên thứ nhất tiếp nối với các động mạch mũ đùi trong, mũ đùi ngoài và mông dưới; nhánh nối đi xuống của động mạch xuyên cuối cùng nối tiếp với các nhánh cơ trên của động mạch khoeo. Các động mạch xuyên tách ra *các động mạch nuôi xương đùi*. Ở mặt sau của đùi, từ các động mạch mông tới các nhánh cơ của động mạch khoeo có một chuỗi mạch nối liên tục qua vòng nối chữ thập và chuỗi tiếp nối của các động mạch xuyên.
- + *Động mạch gối xuống* là nhánh dưới cùng của động mạch đùi tách ra ở đầu dưới của ống cơ khớp. Nó tách ngay ra *nhánh hiển* rồi đi xuống trong cơ rộng trong và tách ra *các nhánh khớp*. Nhánh hiển đi xuống cấp máu cho vùng da trên-trong cẳng chân và tiếp nối với động mạch gối dưới trong. Các **nhánh khớp** tham gia vào mạng mạch khớp gối.

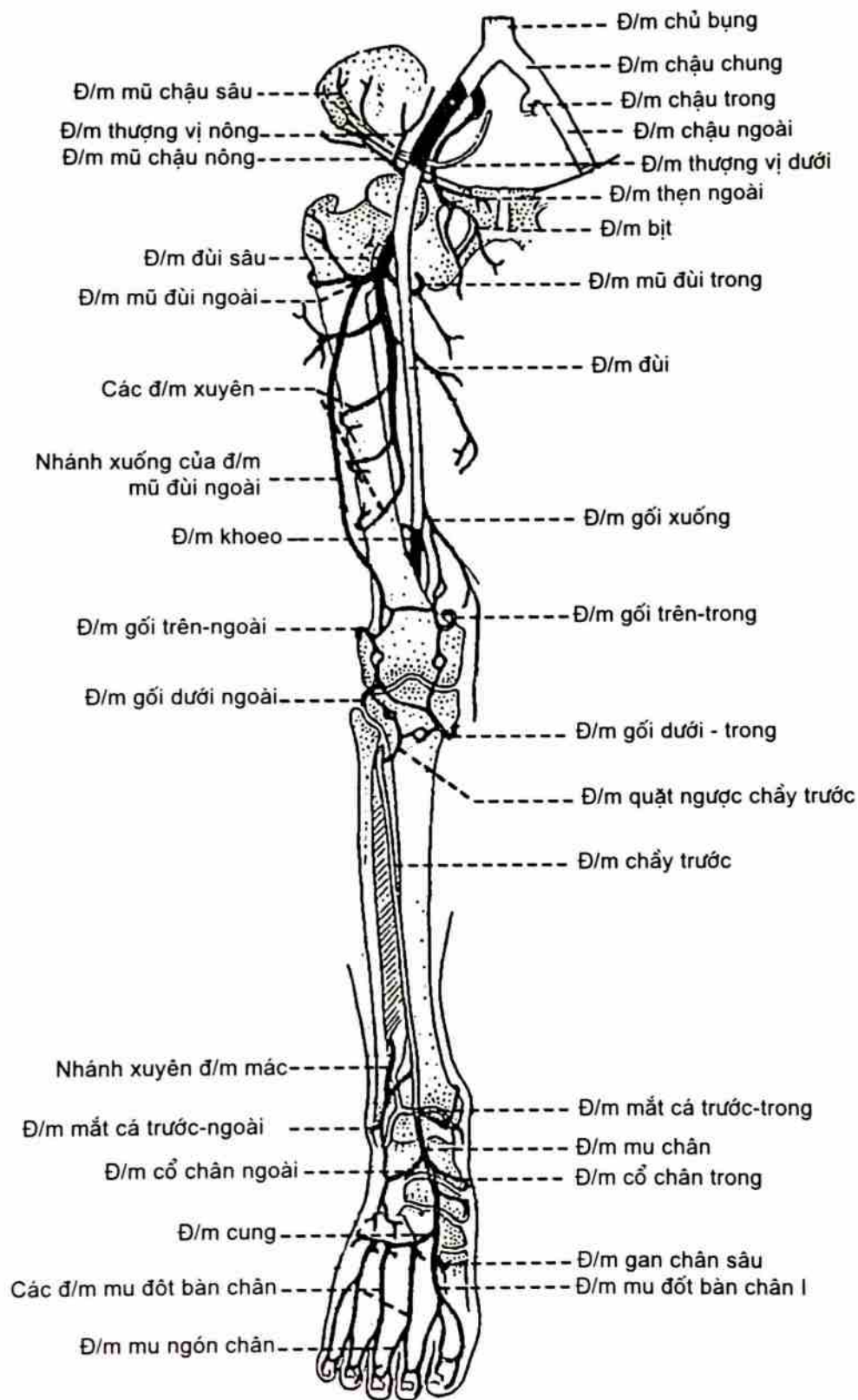
2.1.2. Động mạch khoeo (popliteal artery)

– Nguyên uỷ, đường đi và tận cùng

Động mạch khoeo chạy tiếp theo động mạch đùi bắt đầu từ lỗ gân cơ khớp lớn. Nó đi xuống dưới và ra ngoài qua khoeo và khi tới bờ dưới của cơ khoeo thì chia thành các động mạch chày trước và sau.

– Các liên quan

Ở trước, từ trên xuống dưới: diện khoeo xương đùi, bao khớp gối và cơ khoeo.
Ở sau: đoạn trên với cơ bán màng, đoạn dưới với cơ bụng chân, đoạn giữa của động mạch được ngăn cách với da và mạc bởi mô mỡ, tĩnh mạch khoeo và thần kinh chày; tĩnh mạch khoeo ở sau và ngoài động mạch, thần kinh chày ở sau và ngoài tĩnh mạch.



Hình 11.4. Các động mạch chi dưới (nhìn trước)

– **Các nhánh bên và tiếp nối**

Động mạch khoeo tách ra các nhánh da, các nhánh cơ và các nhánh gối.

- + **Các nhánh da** tách ra từ động mạch khoeo hay các nhánh bên của nó. Chúng đi xuống giữa các đầu cơ bụng chân và xuyên qua mạc để cấp máu cho da ở mặt sau bắp chân; một nhánh thường đi theo tĩnh mạch hiển nhỏ.
- + **Các nhánh cơ trên.** Có hai hoặc ba nhánh tách ra từ đoạn trên của động mạch. Chúng đi tới cơ khếp lớn và các cơ gấp đùi, tiếp nối với nhánh tận cùng của động mạch đùi sâu.
- + **Các động mạch cơ bụng chân** là hai động mạch lớn tách ra ở sau khớp gối và đi đến các đầu cơ bụng chân.
- + **Các động mạch gối** bao gồm **các động mạch gối trên trong** và **ngoài**, **động mạch gối giữa** và **các động mạch gối dưới ngoài** và **trong**. Động mạch gối giữa xuyên qua mặt sau bao khớp gối để cấp máu cho các cấu trúc trong bao khớp. Các động mạch gối trên và dưới đều vòng ra mặt trước khớp gối ở dưới mặt sâu của các cơ và dây chằng quanh khớp: các động mạch gối trên vòng quanh xương đùi ở trên các lồi cầu, các động mạch gối dưới vòng quanh đầu trên xương chày. Chúng nối tiếp với nhau tạo nên **mạng mạch khớp gối**. Tham gia vào mạng mạch này còn có các nhánh của động mạch đùi, động mạch chày trước và động mạch chày sau.

2.1.3. Động mạch chày trước (anterior tibial artery)

– **Nguyên uỷ, đường đi và tận cùng**

Động mạch chày trước là nhánh tận của động mạch khoeo và tách ra ở bờ dưới cơ khoeo. Đầu tiên, nó đi trong ngăn mạc sau của cẳng chân, rồi chui qua một lỗ ở phần trên màng gian cốt đi vào ngăn mạc cẳng chân trước. Trong ngăn mạc trước, lúc đầu động mạch nằm ở trong cổ xương mác, sau đó đi ở trước màng gian cốt, tiến dần lại rồi nằm trước xương chày. Ở cổ chân, tại điểm giữa hai mắt cá, nó liên tiếp với động mạch mu chân. Hình chiếu của động mạch lên bề mặt là đường nối một điểm ở ngay dưới bờ trong chòm xương mác với điểm nằm giữa hai mắt cá.

– **Các liên quan**

Lúc đi trước màng gian cốt ở 2/3 trên cẳng chân, động mạch nằm giữa cơ chày trước và cơ duỗi các ngón chân dài đồng thời được các cơ này che phủ. Lúc đi trước xương chày ở 1/3 dưới cẳng chân, động mạch nằm giữa cơ chày trước và cơ gấp ngón chân cái dài, được che phủ ở trước bởi mạc cẳng chân. Ở cổ chân, sau hãm gân duỗi, nó bị gân cơ duỗi ngón cái dài bắt chéo trước từ ngoài vào trong và sau đó nằm giữa gân này và trẽ gân trong cùng của cơ duỗi các ngón chân dài. Đi cùng động mạch có các tĩnh mạch tùy hành và thần kinh mác sâu. So với động mạch, thần kinh nằm ngoài ở 1/3 trên, ở trước ở 1/3 giữa rồi lại nằm ngoài ở 1/3 dưới.

– **Các nhánh bên và tiếp nối**

Động mạch chày trước tách ra các động mạch quặt ngược chày trước và sau; các nhánh cơ; và các động mạch mắt cá trước ngoài và trong.

- + *Động mạch quặt ngược chày sau* tách ra lúc động mạch chày trước còn nằm ở ngăn mạc căng chân sau. Nó đi lên tiếp nối với nhánh gối dưới ngoài của động mạch khoeo.
- + *Động mạch quặt ngược chày trước* tách ra khi động mạch chày trước vừa đi vào ngăn mạc trước; nó đi lên và tiếp nối với các nhánh gối dưới của động mạch khoeo và nhánh mũ mác của động mạch chày sau.
- + *Động mạch mắt cá trước-trong* tách ra ở trên khớp cổ chân khoảng 5 cm; nó đi vào trong tiếp nối với nhánh mắt cá trong của động mạch chày sau, động mạch cổ chân trong của động mạch mu chân và các nhánh của động mạch gan chân trong tạo nên **mạng mạch mắt cá trong**.
- + *Động mạch mắt cá trước-ngoài* đi tới mặt ngoài cổ chân, tiếp nối với nhánh xuyên và nhánh mắt cá ngoài của động mạch mác, động mạch cổ chân ngoài của động mạch mu chân và các nhánh của động mạch gan chân ngoài tạo nên **mạng mạch mắt cá ngoài**.

2.1.4. Động mạch mu chân (arteria dorsalis pedis)

– **Nguyên uỷ, đường đi và tận cùng**

Động mạch mu chân là sự tiếp tục của động mạch chày trước sau khi động mạch này đi qua cổ chân. Nó chạy về phía xa, hướng tới khoảng kẽ giữa các ngón chân thứ nhất và thứ hai, và khi tới đầu gân của khoang gian xương đốt bàn chân thứ nhất thì chia thành *động mạch mu đốt bàn chân thứ nhất* và *động mạch gan chân sâu*; động mạch gan chân sâu chạy xuống gan chân giữa hai đầu cơ gian cốt mu chân thứ nhất để hoàn thiện cung gan chân sâu.

– **Các liên quan**

Động mạch mu chân đi ở mu chân ở phía trong thân kinh mác sâu, giữa gân của cơ duỗi ngón cái dài ở trong và chẽ gân trong cùng của cơ duỗi các ngón chân dài. Mặt trước của động mạch được che phủ bởi da, mạc, hãm gân duỗi dưới và, ở gần nơi tận cùng, cơ duỗi các ngón chân ngắn.

– **Các nhánh bên và tiếp nối**

Động mạch mu chân tách ra các động mạch cổ chân, động mạch cung và động mạch mu đốt bàn chân thứ nhất.

- + *Các động mạch cổ chân* bao gồm động mạch cổ chân ngoài và động mạch cổ chân trong, cả hai tham gia vào các mạng mạch mắt cá.
- + *Động mạch cung* đi ra ngoài, trên nền các xương đốt bàn chân, dưới gân của các cơ duỗi ngón chân. Nó tách ra các động mạch mu đốt bàn chân từ thứ hai tới thứ tư; mỗi động mạch mu đốt bàn chân chia ra ở một khoảng kẽ ngón chân thành hai động mạch mu ngón chân đi vào các bờ ngón chân liền kề với

khoảng kẽ đó. Trên đường đi, các động mạch mu đốt bàn chân nhận được các nhánh xuyên gần từ cung gan chân sâu và các nhánh xuyên xa từ các động mạch gan đốt bàn chân.

- + *Động mạch mu đốt bàn chân thứ nhất* chạy về phía xa và chia ra ở khoảng kẽ giữa các ngón chân thứ nhất và thứ hai thành ba nhánh cho hai bờ ngón chân cái và bờ trong ngón chân thứ hai.

2.1.5. Động mạch chày sau (*posterior tibial artery*)

– Nguyên uỷ, đường đi và tận cùng

Động mạch chày sau là một nhánh tận của động mạch khoeo, tách ra ở ngang bờ dưới cơ khoeo. Nó đi xuống và vào trong qua gân mạc căng chân sau và tận cùng ở điểm cách đều mắt cá trong và củ gót trong bằng cách chia thành các động mạch gan chân trong và ngoài. Hình chiếu lên bề mặt của động mạch là đường kẻ nối điểm nằm trong đường giữa bắp chân 1-2 cm, ngang mức cổ xương mác, tới điểm tận cùng.

– Các liên quan

Từ trên xuống, động mạch kế tiếp nằm sau cơ chày sau, cơ gấp các ngón chân dài, xương chày và khớp cổ chân. Cơ tam đầu căng chân và *mạc ngang sâu căng chân* che phủ động mạch nhưng ở dưới chỉ có da và mạc che phủ động mạch. Đi cùng động mạch có hai tĩnh mạch tuỷ hành và thần kinh chày. Thần kinh lúc đầu nằm trong động mạch nhưng sớm bắt chéo sau động mạch để nằm ở ngoài động mạch.

– Các nhánh bên và tiếp nối

Động mạch chày sau tách ra nhánh mũ mác, động mạch mác, động mạch nuôi xương chày, các nhánh mắt cá trong và các nhánh gót trong.

- + *Nhánh mũ mác* đi ra ngoài quanh cổ xương mác, nối với động mạch gối dưới-ngoài.
- + *Động mạch mác* tách ra ở dưới cơ khoeo khoảng 2,5 cm. Nó đi chéo ra ngoài tới xương mác rồi đi xuống, lúc đầu giữa cơ chày sau và cơ gấp ngón cái dài, sau đó dưới sự che phủ của cơ gấp ngón cái dài. Tới sau khớp sọ chày-mác dưới, nó tận cùng bằng nhánh mắt cá ngoài; nhánh này tiếp nối với động mạch mắt cá trước-ngoài của động mạch chày trước và tách ra các nhánh gót đi tới các mặt sau và ngoài của gót.

Các nhánh bên và tiếp nối của động mạch mác

- *Các nhánh cơ cấp máu* cho cơ dếp, cơ chày sau, cơ gấp ngón cái dài và các cơ mác.
- *Động mạch nuôi xương mác.*
- *Nhánh xuyên.* Nhánh này xuyên qua màng gian cốt ở trên mắt cá ngoài khoảng 5 cm để đi vào gân mạc căng chân trước, tiếp nối với động mạch

mắt cá trước-ngoài của động mạch chày trước, nhánh mắt cá ngoài của động mạch mác và động mạch cổ chân ngoài của động mạch mu chân.

Nhánh nối nối với động mạch chày sau.

- *Động mạch nuôi xương chày* đi vào xương ở ngay dưới đường cơ dếp.
- *Các nhánh cơ* cho cơ dếp và các cơ lớp sâu của cẳng chân sau.
- *Các nhánh mắt cá trong* chạy quanh mắt cá trong tới mạng mạch mắt cá trong.
- *Các nhánh gót* tách ra ở ngay trên chỗ tận cùng và đi tới da ở các mặt trong và sau của gót.

2.1.6. Các động mạch gan chân

- **Động mạch gan chân trong** (medial plantar artery) chạy về phía xa dọc theo bờ trong bàn chân và ở phía trong thần kinh gan chân trong. Lúc đầu nó được che phủ bởi cơ giạng ngón cái, sau đó đi giữa cơ này và cơ gấp các ngón chân ngắn. Động mạch tách ra *nhánh sâu* cấp máu cho các cơ bao quanh và phần còn lại được gọi là *nhánh nông*. Nhánh nông chia ra ở gần nền xương đốt bàn chân thứ nhất thành: một nhánh chạy dọc bờ trong của ngón cái và tiếp nối với một nhánh của động mạch gan đốt bàn chân thứ nhất; và một thân tách ra thành ba nhánh chạy ra ngoài và ra trước ở mặt dưới cơ gấp các ngón chân ngắn để đổ vào các động mạch gan đốt bàn chân từ thứ nhất tới thứ ba.
- **Động mạch gan chân ngoài** (lateral plantar artery) là nhánh tận lớn hơn của động mạch chày sau. Đoạn đầu của động mạch chạy chéo ra trước và ra ngoài, ở phía trong thần kinh gan chân ngoài, tới nền xương đốt bàn chân thứ năm. Từ đây, nó cùng với nhánh sâu thần kinh gan chân ngoài chạy vào trong ngang qua bàn chân tới đầu gần của khoảng gian xương đốt bàn chân thứ nhất thì nối với động mạch gan chân sâu của động mạch mu chân tạo nên *cung gan chân sâu*. Ở đoạn chéo, lúc đầu động mạch nằm giữa xương gót và cơ giạng ngón cái, sau đó giữa cơ gấp các ngón chân ngắn và cơ vuông gan chân, và cuối cùng giữa cơ gấp các ngón chân ngắn và cơ giạng ngón út dưới sự che phủ của cân gan chân. Đoạn ngang của động mạch được gọi là *cung gan chân sâu*. Cung này nằm dưới nền của các xương đốt bàn chân từ thứ hai tới thứ tư và được che phủ bởi phần chéo của cơ khép ngón cái.

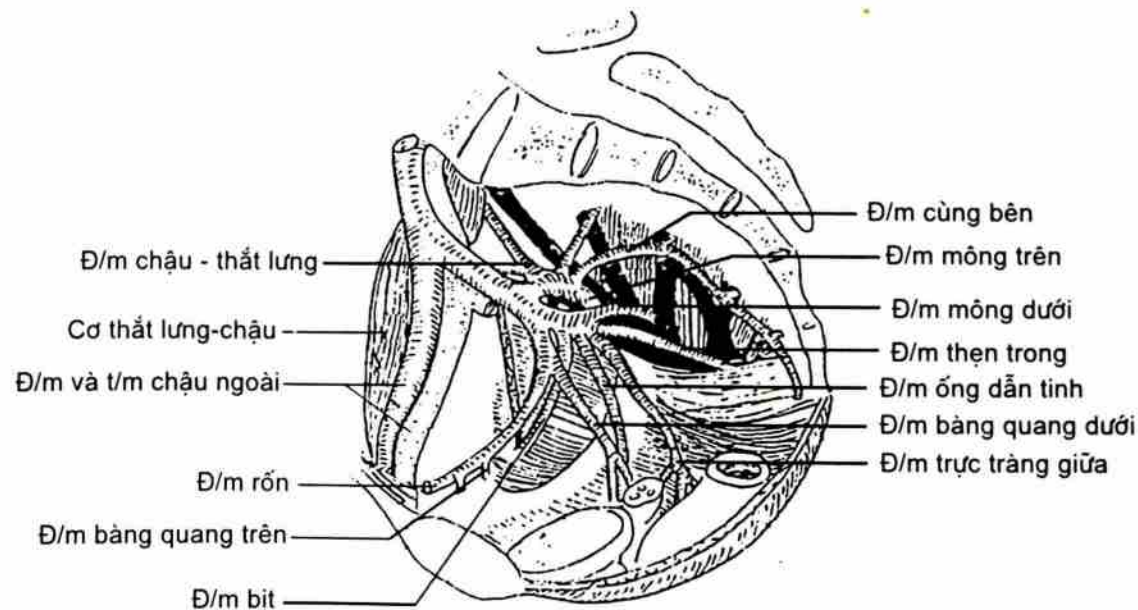
Các nhánh bên và tiếp nối. Động mạch gan chân ngoài tách ra ba động mạch xuyên, bốn *động mạch gan đốt bàn chân* và nhiều nhánh khác cho da và cơ của gan chân. *Các nhánh xuyên* chạy lên qua đầu gần của các khoang gian xương đốt bàn chân từ thứ hai tới thứ tư để đổ vào các động mạch mu đốt bàn chân. *Các động mạch gan đốt bàn chân* chạy ra trước trong bốn khoang gian cốt. Chúng tiếp nhận các nhánh đến từ nhánh nông của động mạch gan chân trong, sau đó tách ra *các nhánh xuyên xa* chạy về mu chân đổ vào các động mạch mu đốt bàn chân rồi trở thành *các động mạch gan ngón chân chung*. Mỗi động mạch gan ngón chân chung rất ngắn vì chia ngay thành hai *động mạch gan ngón chân riêng* đi vào các bờ ngón chân kề với mỗi khoảng kẽ ngón chân.

2.1.7. Động mạch mông trên (superior gluteal artery)

Động mạch mông trên là sự tiếp tục của thân sau động mạch chậu trong. Nó chạy ra sau giữa thân thất lưng cùng và thân kinh cùng thứ nhất hoặc giữa các thân kinh cùng thứ nhất và thứ hai và rời khỏi chậu hông qua khuyết ngồi lớn ở trên cơ hình quả lê. Nó chia thành nhánh nông và nhánh sâu. Nhánh nông đi vào mặt sâu cơ mông lớn, cấp máu cho cơ này và tiếp nối với động mạch mông dưới. Nhánh sâu chạy giữa cơ mông lớn và xương chậu, sớm chia thành nhánh trên và nhánh dưới. *Nhánh trên* đi men theo bờ trên cơ mông nhỏ tới gai chậu trước-trên, tiếp nối với động mạch mũ chậu sâu và nhánh lên của động mạch mũ đùi ngoài. *Nhánh dưới* đi giữa các cơ mông nhỏ và nhỏ, cấp máu cho các cơ này và tiếp nối với các động mạch mũ đùi. Điểm mà động mạch mông trên ra khỏi chậu hông tương ứng với chỗ nối tiếp các phần ba trên và giữa của đường nối gai chậu sau-trên với đỉnh mấu chuyển lớn.

2.1.8. Động mạch mông dưới (inferior gluteal artery)

Động mạch mông dưới là nhánh tận lớn hơn của thân trước động mạch chậu trong. Nó đi xuống ở trước đám rối cùng và cơ hình quả lê, sau động mạch thẹn trong. Sau khi lách giữa nhánh trước của các thân kinh sống cùng I và II, rời giữa cơ hình quả lê và cơ ngồi-cụt, nó đi qua khuyết ngồi lớn tới vùng mông. Ở mông, nó đi xuống giữa mấu chuyển lớn và củ ngồi cùng với các thân kinh ngồi và bì đùi sau, ở trước cơ mông lớn, tới tận phần trên của đùi và tiếp nối với các nhánh của các động mạch xuyên. Các động mạch mông dưới và thẹn trong thường do một thân chung của động mạch chậu trong tách ra, đôi khi thân này chung cho cả động mạch mông trên. Động mạch mông dưới rời khỏi chậu hông ở gần điểm giữa của một đường thẳng nối gai chậu sau-trên và củ ngồi. Các nhánh cơ ở ngoài chậu hông của động mạch mông dưới cấp máu cho cơ mông lớn, cơ bịt trong, các cơ sinh đôi, cơ vuông đùi và phần trên các cơ đùi sau, tiếp nối với các động mạch mông trên, thẹn trong, bịt và mũ đùi trong.



Hình 11.5. Các nhánh của động mạch chậu trong

2.1.9. Động mạch bịt (obturator artery) là nhánh của thân trước động mạch chậu trong; nó chạy qua thành bên chậu hông tới lỗ bịt, phân nhánh vào các cơ bịt và các cơ khớp đùi.

2.2. Các tĩnh mạch

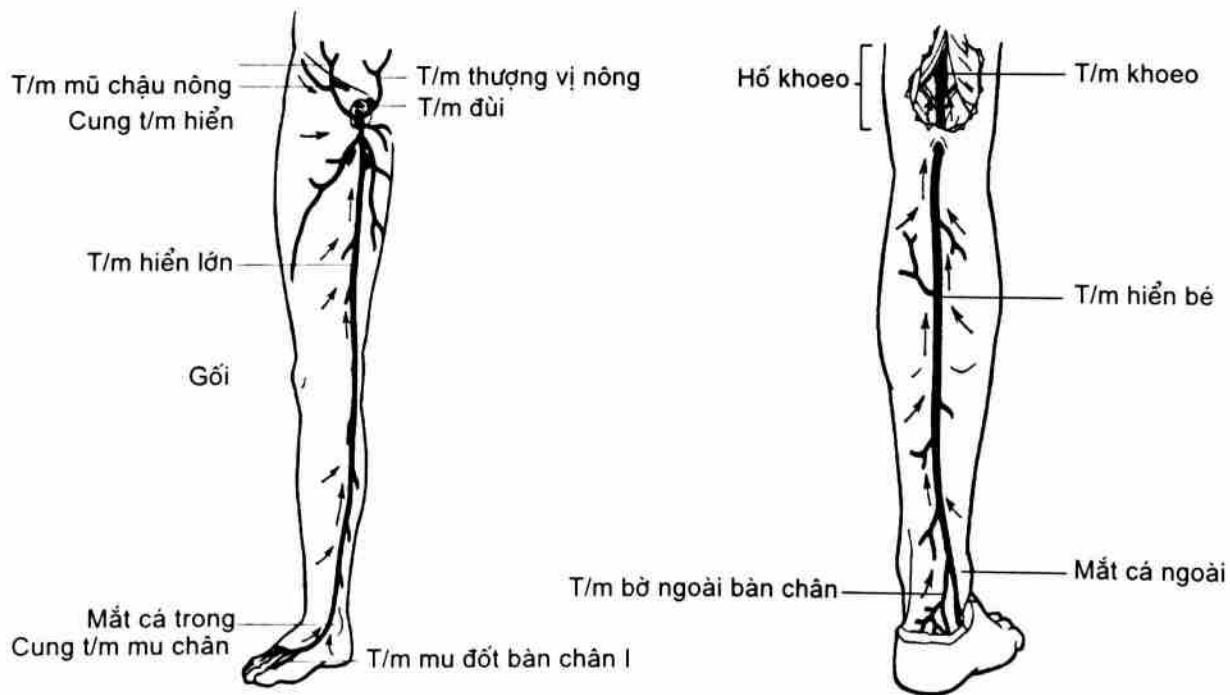
2.2.1. Các tĩnh mạch sâu

Các tĩnh mạch sâu đi kèm theo động mạch và mang tên như động mạch. Động mạch khoeo và động mạch đùi có một tĩnh mạch đi kèm; các động mạch còn lại có hai tĩnh mạch đi kèm. *Tĩnh mạch đùi* chạy lên tới sau dây chằng bẹn thì đổi tên thành *tĩnh mạch chậu ngoài*. Tĩnh mạch chậu ngoài chạy lên dọc bờ trong cơ thắt lưng, tới ngang khớp cùng-chậu thì hợp với *tĩnh mạch chậu trong* để tạo thành *tĩnh mạch chậu chung*. Những tĩnh mạch đi kèm các nhánh động mạch cấp máu cho chi dưới của động mạch chậu trong thì đổ về tĩnh mạch chậu trong.

2.2.2. Các tĩnh mạch nông (H.11.6)

Các tĩnh mạch ở ngón chân và bàn chân đổ về *cung tĩnh mạch mu chân*. Từ cung này có hai tĩnh mạch nông lớn chạy lên: tĩnh mạch hiển lớn và tĩnh mạch hiển bé.

Tĩnh mạch hiển lớn (great saphenous vein) là tĩnh mạch dài nhất cơ thể. Nó bắt đầu từ đầu trong của cung tĩnh mạch mu chân và đi lên ở trước mắt cá trong (một vị trí rất hằng định), rồi ở mặt trong cẳng chân, gối và đùi, cuối cùng đổ vào tĩnh mạch đùi ở dưới dây chằng bẹn khoảng 3 cm. Tĩnh mạch hiển lớn tiếp nhận các nhánh sau đây: các tĩnh mạch thẹn ngoài, tĩnh mạch mũ chậu nông, tĩnh mạch thượng vị nông, tĩnh mạch hiển phụ, các tĩnh mạch mu nông của dương vật hoặc âm vật, các tĩnh mạch môi trước hoặc bìu trước.



Hình 11.6. Hệ tĩnh mạch nông chi dưới

Tĩnh mạch hiển bé (small saphenous vein) xuất phát từ đầu ngoài cung tĩnh mạch mu chân. Nó đi lên, lúc đầu ở sau mắt cá ngoài rồi sau đó ở mặt sau cẳng chân, tới khoeo thì xuyên qua mạc khoeo đi vào sâu đổ vào tĩnh mạch khoeo.

Các tĩnh mạch hiển thường tiếp nối với nhau và với các tĩnh mạch sâu. Chúng tiếp nhận nhiều nhánh bên trên đường đi.

2.3. Các liên hệ chức năng và lâm sàng

- Đầu gần của động mạch đùi nằm ngay trước bao khớp hông; vì thế, khi kiểm chế một chảy máu nặng ở chi dưới, có thể lấy ngón tay ép động mạch vào bao khớp hông.
- Ở trong tam giác đùi, mặt trước của động mạch đùi chỉ được che phủ bằng da và mạc đùi và ta dễ dàng sờ thấy mạch đập của động mạch. Đặc điểm này khiến cho động mạch đùi có thể bị lộ ra trong trường hợp chấn thương gây mất da. Mặt khác, nhiều thủ thuật chẩn đoán và điều trị được thực hiện dựa vào động mạch đùi: có thể chọc động mạch rồi đưa vào một catheter và đưa tới tận tim (để thực hiện một thủ thuật nào đó), hoặc đưa tới một vị trí cần thiết để bơm thuốc cản quang vào động mạch trước khi chụp.
- Các tĩnh mạch nông của chi dưới có thể bị giãn to nếu những van trong các tĩnh mạch nối các tĩnh mạch nông với các tĩnh mạch sâu bị suy (bình thường các van chỉ cho phép máu chảy từ tĩnh mạch nông về tĩnh mạch sâu), làm cho máu từ tĩnh mạch sâu chảy ra tĩnh mạch nông.
- Vị trí hàng định của tĩnh mạch hiển lớn ở trước mắt cá trong là cơ sở để tìm và tiêm, truyền vào tĩnh mạch này khi cần.

THẦN KINH CỦA CHI TRÊN

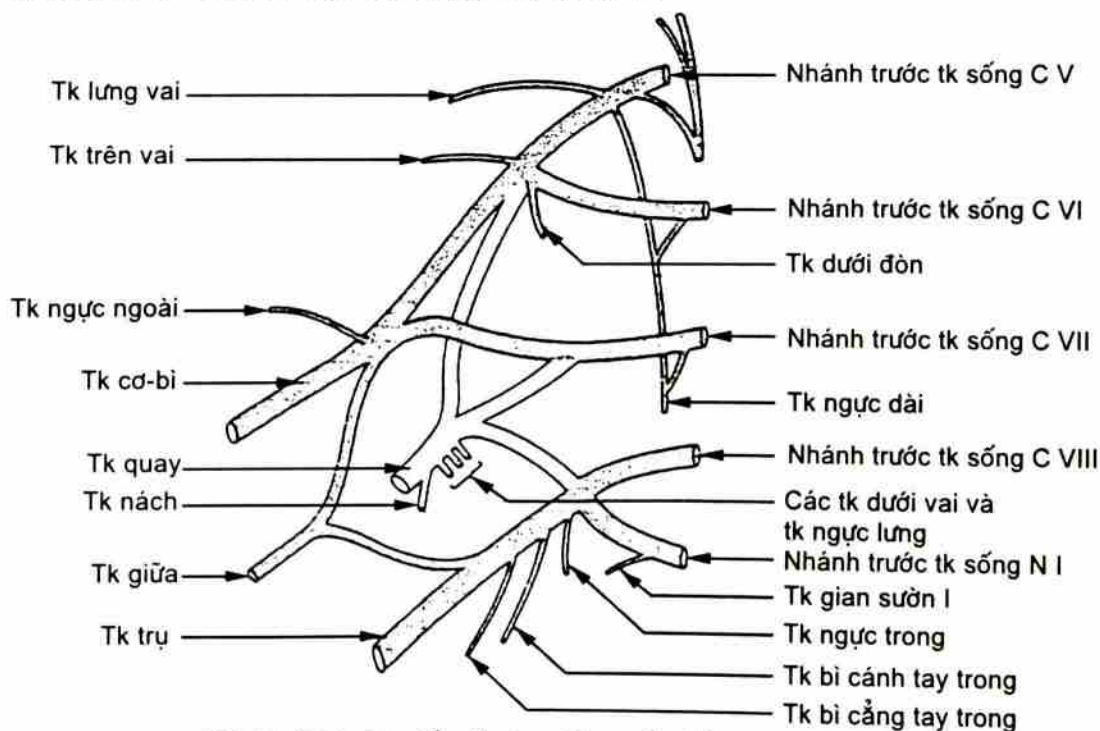
MỤC TIÊU

1. Mô tả được đám rối thần kinh cánh tay và các thần kinh của chi trên.
2. Nêu được các liên hệ chức năng và lâm sàng thích hợp.

1. ĐÁM RỐI CÁNH TAY (BRACHIAL PLEXUS) (H.12.1)

1.1. Cấu tạo

Đám rối cánh tay được tạo nên từ nhánh trước của bốn thần kinh sống cổ dưới và phần lớn nhánh trước của thần kinh sống ngực I. Nhánh trước của thần kinh cổ IV thường tách một nhánh đi tới thần kinh cổ V và thần kinh ngực I thường nhận một nhánh từ thần kinh ngực II. Các nhánh trước này được gọi là *các rễ* của đám rối. Nhánh trước của các thần kinh cổ V và VI hợp thành *thân trên*; nhánh trước của các thần kinh cổ VIII và thần kinh ngực I tạo nên *thân giữa*; nhánh trước của thần kinh cổ VII trở thành *thân dưới*. Các thân này chạy chéo ra ngoài ở tam giác cổ sau và, ở sau xương đòn, mỗi thân tách đôi thành các *phần trước* và *sau*. Các phần trước của thân trên và thân giữa tạo nên *bó ngoài*, nằm ở ngoài động mạch nách. Phần trước của thân dưới đi xuống ở sau rồi ở trong động mạch nách và trở thành *bó trong*. Phần sau của cả ba thân tạo nên *bó sau*, nằm sau động mạch nách.



Hình 12.1. Sơ đồ cấu tạo đám rối thần kinh cánh tay

1.2. Liên quan

Đám rối cánh tay được chia thành *phần trên đòn* và *phần dưới đòn*. Phần trên đòn nằm ở cổ và bao gồm các rễ, các thân cùng các nhánh bên tách ra từ các rễ và thân. Phần dưới đòn nằm ở nách và bao gồm các bó và nhánh của các bó.

Ở cổ, đám rối nằm trong tam giác cổ sau, được che phủ bởi mạc cổ, cơ bám da cổ và da; nó bị bắt chéo bởi các thần kinh trên đòn, bụng dưới cơ vai móng, tĩnh mạch cảnh ngoài và nhánh nông của động mạch ngang cổ. Các thân của đám rối hiện ra từ giữa các cơ bậc thang trước và giữa; chúng nằm trên đoạn ngoài cơ bậc thang của động mạch dưới đòn, riêng thân dưới nằm sau động mạch.

Ở nách

- Ở trên cơ ngực bé: các bó ngoài và sau nằm ngoài động mạch, bó trong nằm sau động mạch.
- Ở sau cơ ngực bé: các bó vây quanh động mạch đúng như tên gọi của chúng.
- Ở dưới cơ ngực bé: các nhánh tận của bó ngoài nằm ngoài động mạch; các nhánh tận của bó sau nằm sau động mạch; các nhánh tận của bó trong nằm trong động mạch, trừ rễ trong của thần kinh giữa.

1.3. Sự phân nhánh

Các nhánh ở phần trên đòn

- Các nhánh từ các rễ: 1. Các nhánh cơ tới các cơ bậc thang và cơ dài cổ (C V, VI, VII, VIII)
2. *Thần kinh lưng vai* (C V)
3. *Thần kinh ngực dài* (C V, VI, VII)

- Các nhánh từ các thân: 1. *Thần kinh cơ dưới đòn* (thân trên, C V, VI)
2. *Thần kinh trên vai* (thân trên, C V, VI)

Thần kinh lưng vai chi phối cơ nâng vai và các cơ trám. Thần kinh ngực dài chi phối cơ răng trước. Thần kinh trên vai chi phối cơ trên gai, cơ dưới gai và khớp vai.

Các nhánh ở phần dưới đòn: gồm các nhánh bên và các nhánh tận.

Các nhánh bên: thần kinh ngực ngoài (từ bó ngoài), thần kinh ngực trong (từ bó trong), các thần kinh dưới vai và thần kinh ngực-lưng (từ bó sau). Thần kinh ngực ngoài chi phối cơ ngực lớn; thần kinh ngực trong chi phối cơ ngực bé; các thần kinh dưới vai (trên và dưới) chi phối cơ dưới vai, riêng thần kinh dưới vai dưới còn chi phối cơ tròn lớn; thần kinh ngực-lưng chi phối cơ lưng rộng.

Các nhánh tận (cho chi trên)

- Bó ngoài: thần kinh cơ-bì và rễ ngoài thần kinh giữa
- Bó trong: rễ trong thần kinh giữa, thần kinh trụ, thần kinh bì cẳng tay trong và thần kinh bì cánh tay trong.

- Bó sau: thần kinh nách và thần kinh quay.

2. THẦN KINH GIỮA (MEDIAN NERVE) (H.12.2)

2.1. Nguyên uỷ. Thần kinh giữa có hai rễ bắt nguồn từ các bó ngoài và trong của đám rối cánh tay.

2.2. Đường đi và liên quan. Thần kinh giữa đi từ nách đến tận gan tay, qua tất cả các đoạn của chi trên.

- Ở *nách*, hai rễ của thần kinh giữa vây quanh đoạn dưới cơ ngực bé của động mạch nách rồi hợp lại ở ngoài động mạch nách.
- Ở *cánh tay*, thần kinh giữa đi cạnh động mạch cánh tay, trước tiên nằm ngoài động mạch, tiếp đó bắt chéo trước động mạch ở gần chỗ bám tận của cơ quạ-cánh tay rồi đi xuống ở trong động mạch tới tận hố khuỷu.
- Ở *hố khuỷu*, nó nằm trong rãnh nhị đầu trong, ngay sau cân cơ nhị đầu và trước cơ cánh tay.
- Ở *cẳng tay*, thần kinh giữa đi qua cẳng tay theo đường giữa cẳng tay. Nó thường đi vào cẳng tay ở giữa hai đầu của cơ sấp tròn và được ngăn cách với động mạch trụ bởi đầu sâu của cơ này. Tiếp đó, nó đi sau cầu gân nối đầu cánh tay-trụ và đầu quay của cơ gấp các ngón nông rồi đi xuống ở sau cơ gấp các ngón nông và trước cơ gấp các ngón sâu. Ở trên hãm gân gấp khoảng 5 cm, nó lộ ra ở bờ ngoài cơ gấp các ngón nông và khi tới cổ tay thì đi qua ống cổ tay, ở sau hãm gân gấp và trước các gân gấp nông, vào gan tay.

2.3. Sự phân nhánh

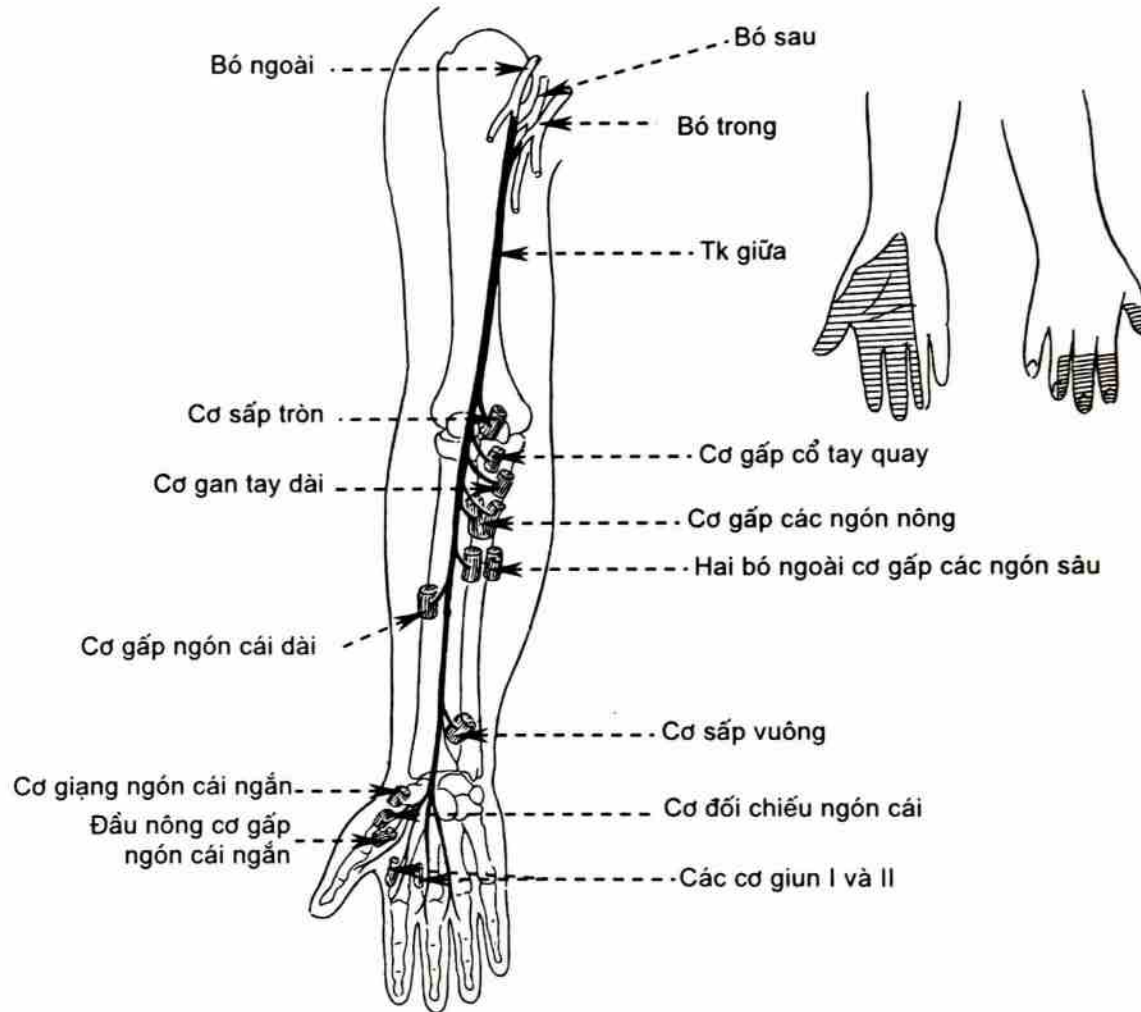
Các nhánh bên ở cẳng tay. Lúc đi qua cẳng tay, thần kinh giữa lần lượt tách ra: các nhánh cơ, thần kinh gian cốt trước, nhánh nối với thần kinh trụ và nhánh gan tay. Các nhánh cơ tách ra ở gần khuỷu và đi tới cơ sấp tròn, cơ gấp cổ tay quay, cơ gan tay dài và cơ gấp các ngón nông. Thần kinh gian cốt trước tách ra ngay sau nhánh cơ cuối cùng, khi thần kinh giữa ra khỏi cơ sấp tròn. Nó cùng động mạch gian cốt trước đi xuống trước màng gian cốt, ở giữa cơ gấp các ngón sâu và cơ gấp ngón cái dài, phân nhánh vào cơ gấp ngón cái dài, phần ngoài cơ gấp các ngón sâu (có gân đi vào ngón trỏ và ngón giữa) và cơ sấp vuông. Nhánh nối với thần kinh trụ thường tách ra ở phần gần của cẳng tay và đi vào trong ở giữa các cơ gấp các ngón nông và sâu để hoà nhập vào thần kinh trụ. Nhánh gan tay tách ra ở ngay trên hãm gân gấp; nó phân nhánh vào da của mô cái và vùng giữa gan tay.

Các nhánh tận ở gan tay. Thần kinh giữa tận cùng ở bờ dưới hãm gân gấp bằng cách chia thành một nhánh cơ tới các cơ mô cái và các nhánh gan ngón tay.

- *Nhánh cơ* là nhánh ngoài cùng, phân phối vào cơ gấp ngón cái ngắn (đầu nông), cơ giạng ngón cái ngắn và cơ đối chiếu ngón cái.
- Các nhánh gan ngón tay bao gồm các thần kinh gan ngón tay riêng và các thần kinh gan ngón tay chung. Các nhánh này chạy về phía xa ở sâu dưới

cung gan tay nông và các nhánh của cung này, trước các gân gấp. Các nhánh gan ngón tay sắp xếp như sau:

- Hai *thần kinh gan ngón tay riêng* (tách riêng hoặc từ một thân chung) đi tới hai bờ ngón tay cái.
- Thần kinh gan ngón tay riêng tới bờ ngoài ngón trỏ; thần kinh này còn chi phối cả cho cơ giun thứ nhất.



Hình 12.2. Chi phối của thần kinh giữa

- Hai *thần kinh gan ngón tay chung* chạy ra xa giữa các gân gấp, nhánh bên ngoài phân nhánh vào cơ giun thứ hai rồi chia thành hai thần kinh gan ngón tay riêng đi tới các bờ kề nhau của ngón trỏ và ngón giữa, nhánh bên trong tiếp nhận một nhánh nối từ thần kinh gan ngón tay chung của thần kinh trụ rồi chia thành hai thần kinh gan ngón tay riêng đi vào các bờ kề nhau của ngón giữa và ngón nhẫn. Tại bờ các ngón tay, các thần kinh ngón tay riêng nằm trước các động mạch. Các thần kinh gan ngón tay riêng tới các ngón tay trỏ, giữa và nhẫn cho nhánh cảm giác cho mu đốt 2 và 3 của các ngón này.

2.4. Tổn thương thần kinh giữa

Thần kinh giữa thường bị tổn thương ở cẳng tay và ở cổ tay. Ở cẳng tay, đoạn thần kinh giữa nằm dưới cân cơ nhị đầu, giữa hai đầu cơ sấp tròn và sau cung sợi nối các đầu của cơ gấp các ngón nông có thể bị chèn ép, dẫn đến *hội chứng cơ sấp*. Biểu hiện của tổn thương ở đoạn này là yếu tất cả các cơ do thần kinh giữa chi phối và rối loạn cảm giác ở gan tay. Ở cổ tay, thần kinh giữa có thể bị chèn ép khi ống cổ tay bị hẹp do các nguyên nhân khác nhau, gây nên *hội chứng ống cổ tay*. Bệnh nhân có teo và yếu cơ giạng ngón cái ngấn và rối loạn cảm giác ở ngón cái, ngón trỏ, ngón giữa và nửa ngoài ngón nhẫn nhưng cảm giác của gan tay thì bình thường vì nhánh gan tay thần kinh giữa không đi qua ống cổ tay.

3. THẦN KINH TRỤ (ULNAR NERVE) (H.12.3)

3.1. Nguyên uỷ. Thần kinh trụ tách ra từ bó trong của đám rối cánh tay.

3.2. Đường đi và liên quan. Thần kinh trụ đi xuống qua nách, cánh tay, khuỷu, cẳng tay và cổ tay rồi tận cùng ở gan tay. Ở nách, nó nằm trong động mạch nách, giữa động mạch và tĩnh mạch nách. Từ nách, nó đi xuống vào ngấn mạc trước của cánh tay đến tận giữa cánh tay và nằm trong động mạch cánh tay; từ đây nó cùng động mạch bên trụ trên xuyên qua vách gian cơ trong rồi tiếp tục đi xuống ở trước đầu trong cơ tam đầu tới tận khuỷu. Ở khuỷu, nó nằm trong rãnh giữa mỏm trên lồi cầu trong và mỏm khuỷu. Nó đi từ khuỷu vào ngấn mạc cẳng tay trước ở giữa hai đầu cơ gấp cổ tay trụ. Ở cẳng tay, lúc đầu nó đi xuống dọc theo bờ trong cẳng tay dưới mặt sâu của cơ gấp cổ tay trụ và trên mặt nông của cơ gấp các ngón sâu; nửa dưới của đoạn đi qua cẳng tay của thần kinh trụ nằm ngoài cơ gấp cổ tay trụ, dưới sự che phủ của da và mạc. Nó đi sát bờ trong động mạch trụ ở 2/3 dưới cẳng tay nhưng ở 1/3 trên thì ở xa động mạch. Ở cổ tay, nó cùng động mạch trụ đi trước hãm gân gấp, ngoài xương đậu và chia thành các nhánh tận nông và sâu ngay khi đi vào gan tay.

3.3. Các nhánh bên

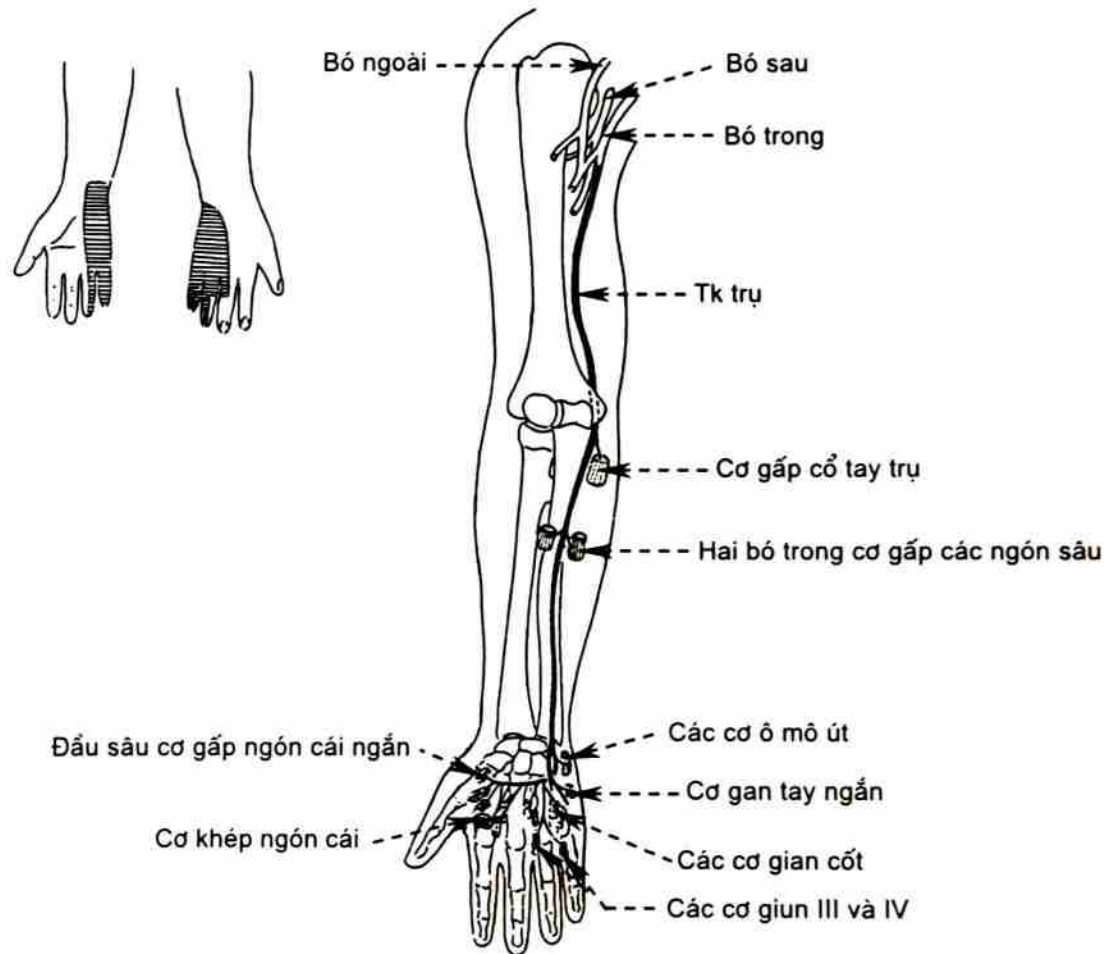
- *Các nhánh khớp* cho khớp khuỷu.
- *Các nhánh cơ.* Thường có hai nhánh tách ra ở gần khuỷu, một cho cơ gấp cổ tay trụ một cho nửa trong cơ gấp các ngón sâu.
- *Nhánh gan tay.* Nhánh này tách ra ở khoảng giữa cẳng tay, đi xuống trước động mạch trụ và xuyên qua mạc để tận cùng ở da mô út.
- *Nhánh mu tay.* Nhánh này tách ra ở khoảng 5 cm trên cổ tay; nó đi xuống và ra sau, ở dưới gân cơ gấp cổ tay trụ, và chia thành 2 hoặc 3 *thần kinh mu ngón tay*: một đi vào bờ trong ngón 5, một phân nhánh vào các bờ kề nhau của các ngón tay 4 và 5, và một (nếu có) phân nhánh vào các bờ kề nhau của các ngón tay 3 và 4.

3.4. Các nhánh tận

- *Nhánh nông.* Nhánh này tách ra một nhánh cho cơ gan tay ngấn và chia thành hai thần kinh gan ngón tay. Một thần kinh gan ngón tay đi vào bờ trong ngón

út, nhánh còn lại là *thần kinh gan ngón tay chung*. Thần kinh gan ngón chung tách ra một nhánh tới thần kinh giữa và chia thành hai *thần kinh gan ngón tay riêng* cho các bờ kề nhau của các ngón tay IV và V.

- *Nhánh sâu*. Cùng với nhánh sâu của động mạch trụ, nhánh này đi giữa cơ giạng ngón út và cơ gấp ngón út và sau đó xuyên qua cơ đối chiếu ngón út để đi theo cung động mạch gan tay sâu ở sau các gân gấp. Nó phân nhánh vào các cơ của mô út, các cơ gian cốt, các cơ giun III và IV, và tận cùng bằng các nhánh tới cơ khép ngón cái và đầu sâu cơ gấp ngón cái ngắn.



Hình 12.3. Chi phối của thần kinh trụ

3.5. Tổn thương thần kinh trụ

Thần kinh trụ có thể bị tổn thương khi có gãy di lệch đầu dưới xương cánh tay. Nó dễ bị tổn thương nếu rãnh giữa mỏm trên lồi cầu trong và mỏm khuỷu, nơi thần kinh nằm, trở nên nông (do viêm khớp, sau chấn thương...) vì khi đó thần kinh dễ bị chạm tới. Thần kinh trụ có thể bị kẹt dưới cung gân nối hai đầu nguyên uỷ của cơ gấp cổ tay trụ hoặc bị tổn thương trực tiếp do một vết thương do dao đâm. *Bàn tay hình vuốt* là dấu hiệu điển hình của liệt các cơ ở bàn tay do thần kinh trụ chi phối.

4. THẦN KINH QUAY (RADIAL NERVE) (H.12.4)

4.1. Nguyên uỷ. Thần kinh quay tách ra từ bó sau của đám rối cánh tay.

4.2. Đường đi và liên quan. Thần kinh quay đi xuống ở sau đoạn dưới cơ ngực bé của động mạch nách, trước cơ dưới vai, cơ tròn lớn và cơ lưng rộng; tới bờ dưới của các gân cơ lưng rộng và cơ tròn lớn, nó cùng động mạch cánh tay sâu đi chéo ra sau ở giữa đầu dài và đầu trong của cơ tam đầu để vào ngăn mạc sau của cánh tay. Trong ngăn mạc này, nó đi chéo trong rãnh thần kinh quay ở mặt sau xương cánh tay, giữa các đầu trong và ngoài của cơ tam đầu. Khi tới bờ ngoài xương cánh tay, nó cùng nhánh bên quay của động mạch cánh tay sâu xuyên qua vách gian cơ ngoài để đi vào ngăn mạc cánh tay trước; tiếp đó, nó đi xuống trong rãnh giữa cơ cánh tay và cơ cánh tay quay (rãnh nhị đầu ngoài) và, khi tới trước móm trên lồi cầu ngoài, chia thành các nhánh tận nông và sâu.

4.3. Các nhánh bên

Các nhánh cơ. Các nhánh này bao gồm các nhánh cho cơ tam đầu và cơ khuỷu tách ra ở ngăn mạc sau; các nhánh tới cơ cánh tay-quay, cơ duỗi cổ tay quay dài và phần ngoài cơ cánh tay tách ra ở trước vách gian cơ ngoài.

Các nhánh bì

- Thần kinh bì cánh tay sau tách ra ở nách và phân phối vào vùng da ở giữa mặt sau cánh tay.
- Thần kinh bì cánh tay dưới-ngoài phân phối vào da của nửa dưới mặt ngoài cánh tay.
- Thần kinh bì cẳng tay sau phân phối vào vùng da ở giữa mặt sau cẳng tay.

4.4. Các nhánh tận

Nhánh nông. Nhánh này đi xuống dưới sự che phủ của cơ cánh tay-quay và nằm sát bờ ngoài động mạch quay ở 1/3 giữa cẳng tay. Ở khoảng chỗ nối của các phần ba giữa và dưới của cẳng tay, nó rời khỏi động mạch quay, chạy vòng ra sau quanh bờ ngoài xương quay ở dưới gân cơ cánh tay-quay, xuyên qua mạc và chia thành 4-5 thần kinh mu ngón tay tới hai ngón tay rưỡi hoặc ba ngón tay rưỡi bên ngoài và một phần mu bàn tay tương ứng: nhánh thứ nhất vào bờ ngoài ngón cái và vùng mô cái liền kề, nhánh thứ hai vào bờ trong ngón cái, nhánh thứ ba vào bờ ngoài ngón trỏ, nhánh thứ tư vào các bờ kề nhau của ngón trỏ và ngón giữa. Trừ ngón cái, các thần kinh mu ngón tay chỉ chi phối cho phần gân của mu các ngón tay vì phần xa của mu các ngón tay được chi phối bởi các nhánh gân ngón tay của các thần kinh giữa và trụ.

Nhánh sâu. Nhánh này chạy vòng ra sau quanh xương quay nhưng ở giữa hai lớp cơ ngực. Nó phân nhánh vào cơ ngực và khi thoát ra ở bờ dưới cơ này thì tách ra một số nhánh đi tới cơ duỗi các ngón tay, cơ duỗi ngón tay út, cơ duỗi cổ tay quay gần và cơ duỗi cổ tay trụ. Phần còn lại của nhánh sâu được gọi là thần kinh gian cốt sau. Nó đi xuống dọc theo động mạch gian cốt sau, chia nhánh vào tất cả các cơ lớp sâu của cẳng tay sau và tận cùng như một nhánh tới khớp cổ tay.

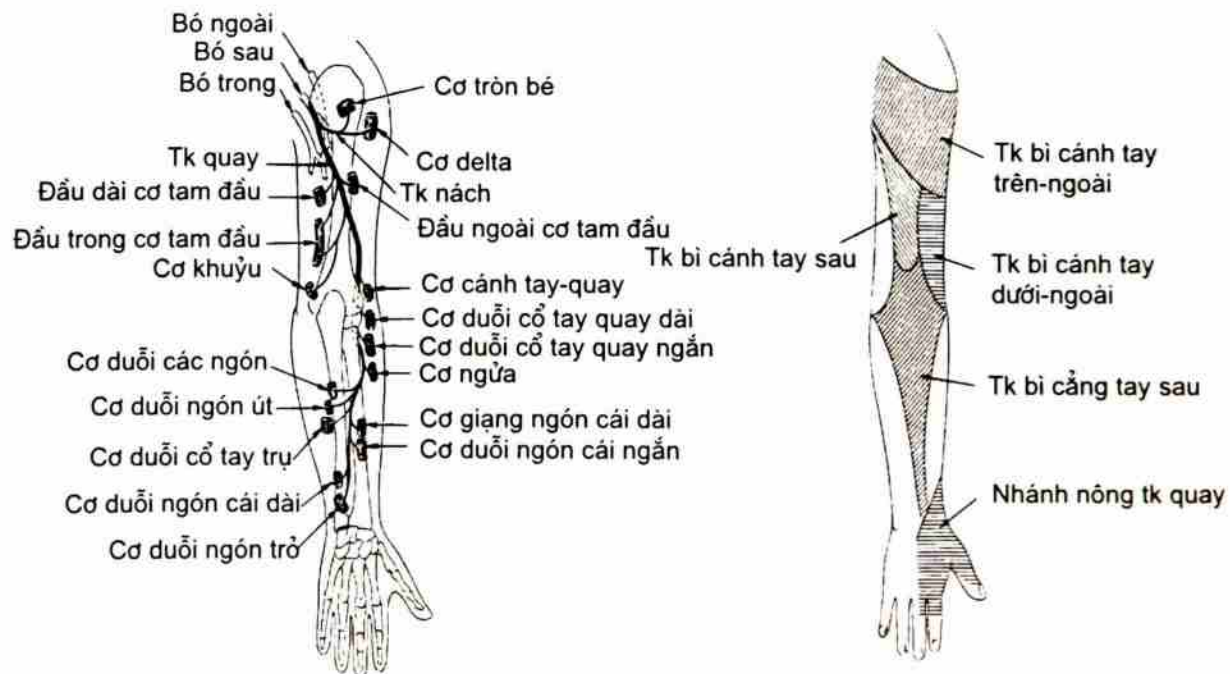
4.5. Tổn thương thần kinh quay

Ở trên khuỷu, thần kinh quay hay bị tổn thương ở hai tình huống: (1) bị chèn ép ở nách do đi nặng kéo dài; (2) tổn thương đoạn nằm trong rãnh thần kinh quay khi gãy xương cánh tay. Hai trường hợp này đều dẫn đến dấu hiệu *bàn tay rơi* do liệt các cơ duỗi bàn tay và ngón tay; cơ tam đầu thường chỉ bị liệt nếu thần kinh bị tổn thương ở nách. Khả năng cầm nắm đồ vật (gấp ngón tay) bị ảnh hưởng nặng do bàn tay không duỗi được.

5. THẦN KINH NÁCH (AXILLARY NERVE)

Thần kinh nách tách ra từ bó sau của đám rối cánh tay, các sợi của nó bắt nguồn từ nhánh trước các thần kinh sống cổ V. VI. Lúc đầu, nó nằm ngoài thần kinh quay, ở sau động mạch nách và trước cơ dưới vai. Tại bờ dưới cơ dưới vai, nó cong ra sau ở dưới bao khớp vai-cánh tay và, cùng với các mạch máu cánh tay sau, đi qua khoang tứ giác giới hạn bởi cơ dưới vai và cơ tròn bé ở trên (cơ tròn bé nằm sau), cơ tròn to ở dưới, đầu dài cơ tam đầu ở trong và cổ phẫu thuật xương cánh tay ở ngoài. Cuối cùng, nó chia thành các nhánh trước và sau. *Nhánh trước*, cùng với các mạch máu cánh tay sau, vòng quanh cổ phẫu thuật xương cánh tay ở dưới cơ delta tới tận bờ trước cơ này, phân nhánh vào cơ và tách ra một số nhánh da nhỏ xuyên qua cơ để phân nhánh vào vùng da phủ trên phần dưới của cơ. *Nhánh sau* phân nhánh vào cơ tròn nhỏ và phần sau cơ delta; trên nhánh vào cơ tròn nhỏ thường có một chỗ phình hay hạch giả. Nhánh sau xuyên qua mạc ở phần dưới bờ sau cơ delta, trở thành *thần kinh bì cánh tay trên ngoài* và chi phối cho vùng da phủ phần dưới cơ delta và phần trên đầu dài cơ tam đầu. Thân thần kinh nách tách ra một nhánh tới khớp vai lúc đi dưới cơ dưới vai.

Tổn thương thần kinh nách. Tổn thương thần kinh nách dẫn tới teo và yếu cơ delta, vốn thường rõ trên lâm sàng, và một vùng da mất cảm giác trên mặt ngoài cánh tay.



Hình 12.4. Chi phối của thần kinh quay và thần kinh nách

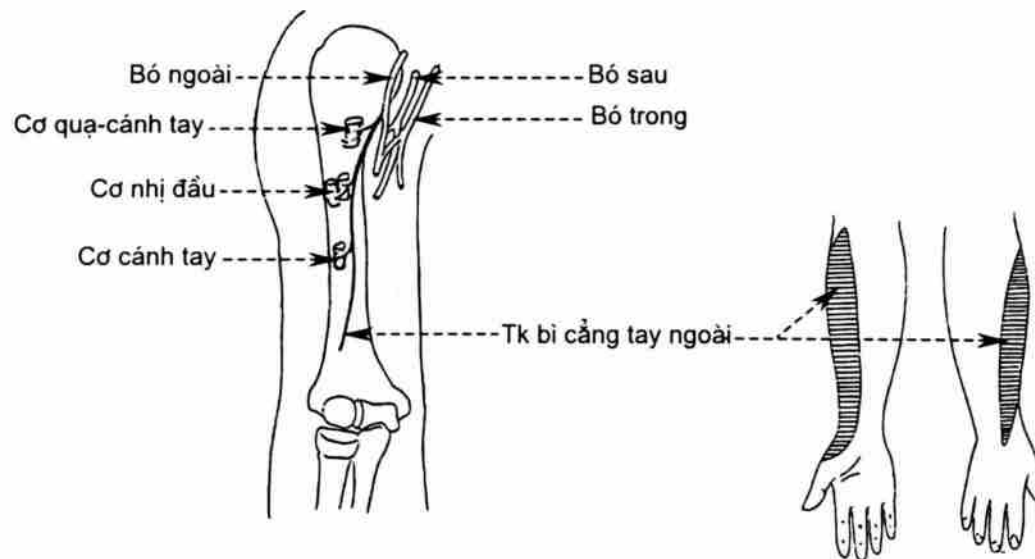
6. THẦN KINH CƠ-BÌ (MUSCULOCUTANEOUS NERVE) (H.12.5)

Thần kinh này tách ra từ bó ngoài đám rối cánh tay ở ngang bờ dưới cơ ngực bé và các sợi của nó có nguồn gốc từ nhánh trước các thần kinh sống cổ từ CV tới CVII. Nó xuyên qua cơ quạ-cánh tay rồi đi chéo xuống dưới và ra ngoài về phía bờ ngoài cánh tay ở giữa cơ nhị đầu và cơ cánh tay; ở ngay dưới khuỷu, nó xuyên qua mạc ở bên ngoài gân cơ nhị đầu và trở thành *thần kinh bì căng tay ngoài*. Thần kinh cơ-bì chi phối cho cơ quạ-cánh tay, cơ nhị đầu và hầu hết cơ cánh tay. Thần kinh bì căng tay ngoài này đi xuống dọc bờ ngoài cẳng tay tới tận cổ tay, chi phối cho da của mặt trước-ngoài cẳng tay.

Tổn thương thần kinh cơ-bì. Tổn thương thần kinh cơ-bì làm cho gập khớp khuỷu yếu đi một cách rõ rệt vì liệt cơ nhị đầu và phần lớn cơ cánh tay. Có mất cảm giác trên mặt trước-ngoài của cẳng tay tại vùng phân bố của thần kinh bì căng tay ngoài.

7. THẦN KINH BÌ CÁNH TAY TRONG (MEDIAL CUTANEOUS NERVE OF ARM)

Đây là thần kinh chi phối cho da mặt trong cánh tay và là nhánh nhỏ nhất của đám rối. Nó tách ra từ bó trong và chứa các sợi từ nhánh trước các thần kinh cổ CVIII và N I. Nó đi qua nách, bắt chéo trước hoặc sau tĩnh mạch nách, rồi nằm trong tĩnh mạch, và tiếp nối với thần kinh gian sườn cánh tay; nó đi xuống ở phía trong động mạch cánh tay và tĩnh mạch nền tới khoảng giữa cánh tay, nơi nó xuyên qua mạc để chi phối cho phần dưới mặt trong cánh tay.



Hình 12.5. Chi phối của thần kinh cơ-bì

8. THẦN KINH BÌ CẮNG TAY TRONG (MEDIAL CUTANEOUS NERVE OF FOREARM)

Bắt nguồn từ bó trong, thần kinh này chứa các sợi từ nhánh trước của các thần kinh CVIII và N I. Nó đi xuống ở dọc bên trong động mạch nách và động mạch cánh tay, đến giữa cánh tay thì cùng tĩnh mạch nền xuyên qua mạc cánh tay đi ra nông và tận cùng bằng các nhánh trước và sau. Các nhánh này phân nhánh vào các mặt trước-trong và sau-trong cẳng tay.

THẦN KINH CỦA CHI DƯỚI

MỤC TIÊU

1. Mô tả được đám rối thần kinh thắt lưng-cùng và các thần kinh của chi dưới.
2. Nêu được các liên hệ chức năng và lâm sàng thích hợp.

1. ĐÁM RỐI THẮT LƯNG (LUMBAR PLEXUS)

1.1. Cấu tạo

Đám rối thắt lưng nằm giữa các phần bám vào móm ngang và vào thân đốt sống của cơ thắt lưng lớn. Nó được tạo nên bởi nhánh trước của ba thần kinh sống thắt lưng đầu tiên và hầu hết nhánh trước của thần kinh sống thắt lưng IV. Đám rối thường được cấu tạo như sau: nhánh trước của thần kinh thắt lưng I, được gia nhập bởi một nhánh từ thần kinh ngực XII, tách đôi thành nhánh trên và nhánh dưới; nhánh trên lại chia đôi thành *thần kinh chậu-hạ vị* và *thần kinh chậu-bẹn*; nhánh dưới hợp với một nhánh từ thần kinh thắt lưng II tạo nên *thần kinh sinh dục-dùi*. Phần còn lại của thần kinh thắt lưng II, thần kinh thắt lưng III và phần tham gia đám rối của thần kinh thắt lưng IV đều chia thành các nhánh trước và sau. Các nhánh trước của các thần kinh TL II-IV tạo nên *thần kinh bít*, các nhánh sau tạo nên *thần kinh dùi*; các nhánh sau của các thần kinh thắt lưng II và III còn tạo nên *thần kinh bì dùi ngoài*.

1.2. Các nhánh của đám rối thắt lưng

1.2.1. Các nhánh cơ (muscular branches). Các nhánh này đi tới cơ vuông thắt lưng, cơ thắt lưng nhỏ, cơ thắt lưng lớn và cơ chậu.

1.2.2. Thần kinh chậu-hạ vị (iliohypogastric nerve)

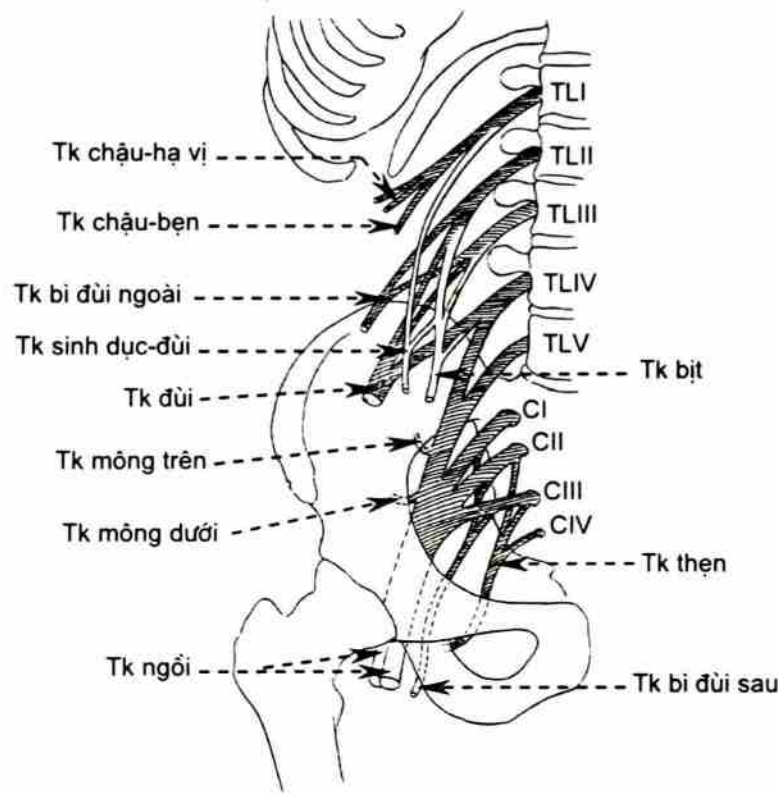
Thần kinh này thoát ra ở bờ ngoài cơ thắt lưng lớn; nó vòng ra trước, lúc đầu bắt chéo sau cực dưới thận và trước cơ vuông thắt lưng, sau đó xuyên qua cơ ngang bụng rồi đi giữa cơ này và cơ chéo bụng trong, phân nhánh vào hai cơ này và chia ra ở giữa hai cơ thành *các nhánh bì ngoài* và *trước*. Các nhánh bì xuyên qua các cơ chéo bụng để tới da: nhánh ngoài tới vùng da trên mào chậu, nhánh trước tới vùng da trên mu.

1.2.3. Thần kinh chậu-bẹn (ilio-inguinal nerve)

Thần kinh này cũng thoát ra ở bờ ngoài cơ thắt lưng lớn, ở ngay dưới thần kinh chậu-hạ vị. Nó chạy ra trước, lúc đầu ở trước cơ vuông thắt lưng và cơ chậu rồi xuyên qua cơ ngang bụng ở gần đầu trước mào chậu. Tiếp đó nó xuyên qua cơ chéo bụng trong, phân nhánh vào cơ này, rồi đi qua ống bẹn tới lỗ bẹn nông. Tại đây, nó phân nhánh vào da phần trên mặt trong của dùi và da của rãnh dương vật và phần trên của bìu hoặc da phủ gò mu và phần môi lớn liền kề.

1.2.4. Thần kinh sinh dục-đùi (genitofemoral nerve)

Thần kinh này thoát ra ở mặt trước cơ thắt lưng lớn. Nó đi xuống trên mặt trước cơ này và bắt chéo sau niệu quản, chia ra ở trên dây chằng bẹn thành các nhánh sinh dục và đùi. *Nhánh sinh dục* đi vào ống bẹn qua lỗ bẹn sâu, phân nhánh vào cơ bìu và da bìu (ở nam).



Hình 13.1. Sơ đồ đám rối thần kinh thắt lưng-cùng

Ở nữ, nhánh này đi theo dây chằng tròn rồi tận cùng ở da của gò mu và môi lớn. *Nhánh đùi* đi dưới dây chằng bẹn vào bao đùi và nằm ngoài động mạch đùi. Nó xuyên qua bao đùi và mạc đùi rồi phân nhánh vào da phần trên vùng tam giác đùi.

1.2.5. Thần kinh bì đùi ngoài (lateral femoral cutaneous nerve)

Thần kinh này thoát ra ở bờ ngoài cơ thắt lưng lớn. Lúc đầu, nó đi về phía gai chậu trước-trên và bắt chéo trước cơ chậu. Thần kinh bên phải chạy ở sau-ngoài manh tràng, được ngăn cách với manh tràng bằng mạc chậu và phúc mạc; thần kinh bên trái đi sau phần dưới đại tràng xuống. Tiếp đó, nó đi sau hoặc xuyên qua dây chằng bẹn, ở trong gai chậu trước-trên khoảng 1 cm, rồi đi trước hoặc xuyên qua cơ may để vào đùi và chia thành các nhánh trước và sau. Nhánh trước xuyên qua mạc đùi ở dưới gai chậu trước-trên khoảng 10 cm và phân phối vào da mặt trước-ngoài của đùi đến tận gối. Nhánh sau xuyên qua mạc đùi sớm hơn nhánh trước và phân phối vào da mặt ngoài của đùi từ mấu chuyển lớn tới khoảng giữa đùi.

1.2.6. Thần kinh bịt (*obturator nerve*)

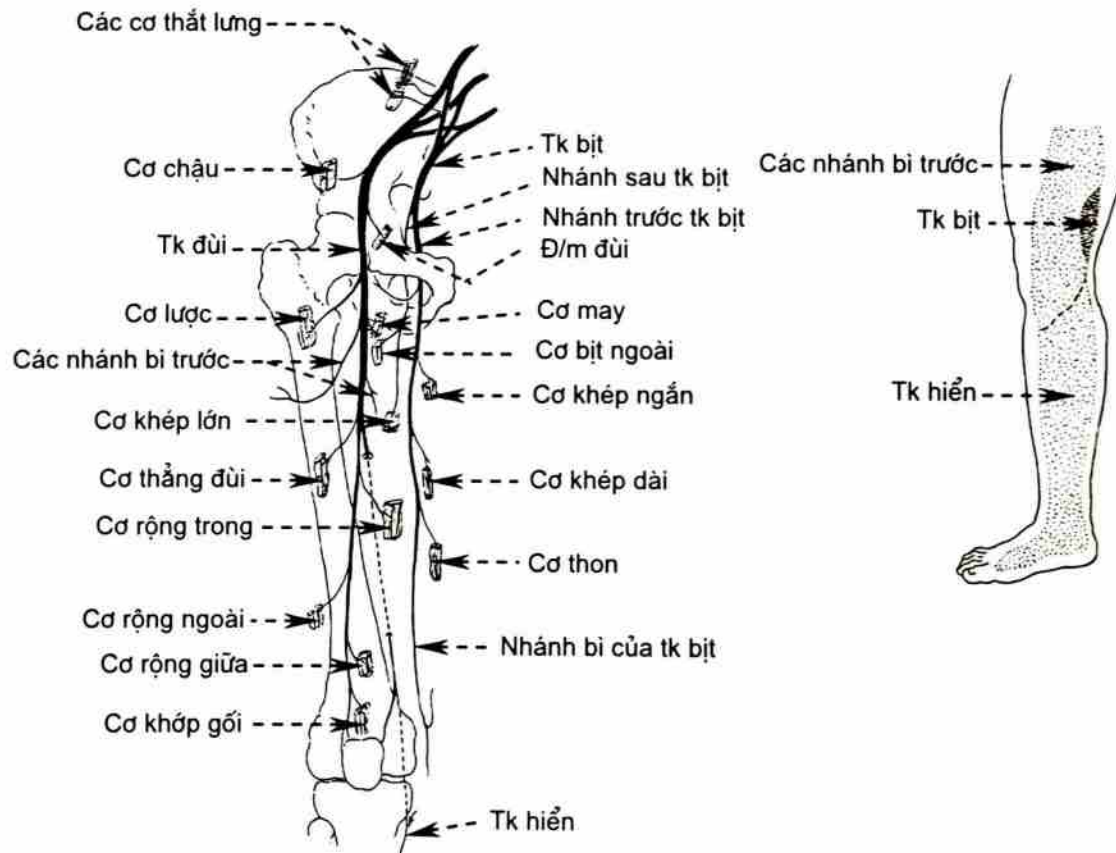
Thần kinh bịt đi xuống và thoát ra ở bờ trong cơ thắt lưng lớn, ngang eo trên. Nó đi vào chậu hông bé ở ngoài các mạch chậu trong và chạy ra trước ở thành bên chậu hông bé, trên mặt chậu hông của cơ bịt trong, và khi tới gần lỗ bịt thì chia thành các nhánh trước và sau. *Nhánh trước* rời khỏi chậu hông (qua lỗ bịt) ở trước cơ bịt ngoài rồi đi xuống trên mặt trước cơ khép ngắn, sau cơ lược và cơ khép dài. Nó phân nhánh vào khớp hông, cơ khép dài, cơ thon, cơ khép ngắn và một vùng da ở mặt trong đùi. *Nhánh sau* xuyên qua cơ bịt ngoài, phân nhánh vào cơ này, rồi đi xuống ở sau cơ khép ngắn tới mặt trước cơ khép lớn. Nó chia nhánh vào cơ khép lớn và khớp gối.

1.2.7. Thần kinh đùi (*femoral nerve*)

Nguyên uỷ. Thần kinh đùi là nhánh lớn nhất của đám rối thắt lưng, được tạo nên từ các nhánh sau của nhánh trước các thần kinh thắt lưng II, III và IV.

Đường đi và liên quan. Thần kinh đùi đi xuống giữa hai phần cơ thắt lưng lớn và thoát ra ở phần dưới bờ ngoài cơ này. Tiếp đó, nó đi xuống giữa cơ thắt lưng lớn và cơ chậu, chui dưới dây chằng bẹn vào đùi ở ngoài động mạch đùi.

Sự phân nhánh. Thần kinh đùi tách ra nhánh tới cơ chậu và cơ lược trước khi đi vào đùi. Ở đùi, nó chia thành phần trước và phần sau; phần trước chia thành *các nhánh bì trước* và nhánh tới cơ may, phần sau chia thành *thần kinh hiển* và các nhánh tới các đầu của cơ tứ đầu.



Hình 13.2. Chi phối của các thần kinh đùi và bịt

- **Các nhánh bì trước** gồm hai nhánh tới mặt trước đùi và một nhánh tới mặt trong đùi. Hai nhánh bì tới mặt trước đùi (ngoài và trong) có thể là hai nhánh độc lập hoặc hai nhánh tách từ một thân chung, được gọi là *thần kinh bì đùi trung gian*; nhánh ngoài thường xuyên qua cơ may. Nhánh bì trước tới mặt trong đùi còn được gọi là *thần kinh bì đùi trong*.
- **Thần kinh hiển**. Là nhánh bì lớn nhất của thần kinh đùi, thần kinh hiển đi xuống ở bên ngoài động mạch đùi vào ống cơ khép, nơi nó bắt chéo trước động mạch để đi vào nằm bên trong động mạch. Nó cùng nhánh hiển của động mạch gối xuống ra khỏi ống cơ khép ở đầu xa của ống này. Tiếp đó, nó đi thẳng xuống dọc mặt trong của gối ở sau cơ may, xuyên qua mạc đùi ở giữa các gân của cơ may và cơ thon để đi vào mô dưới da. Từ đây, nó đi xuống mặt trong cẳng chân cùng tĩnh mạch hiển lớn dọc theo bờ trong xương chày. Cuối cùng, nó đi trước mắt cá trong vào vùng da phủ mặt trong bàn chân tới tận khớp đốt bàn chân-đốt ngón chân của ngón cái. Trên đường đi thần kinh hiển tách ra *nhánh dưới bánh chè* và các nhánh bì cho mặt trong cẳng chân.
- **Các nhánh cơ** của phần sau thần kinh đùi đi tới các đầu của cơ tứ đầu đùi và các khớp: nhánh tới cơ thẳng đùi đi vào đầu gân của cơ và phân nhánh vào khớp hông; nhánh tới cơ rộng ngoài cũng chi phối cả khớp gối; nhánh tới cơ rộng trong đi xuống qua phần gân của ống cơ khép ở bên ngoài các mạch đùi.

Tổn thương thần kinh đùi. Thần kinh đùi có thể bị tổn thương do một khối u sau phúc mạc, do áp-xe cơ thắt lưng-chậu, do các gãy xương chậu và phần trên xương đùi và do nhiều lí do khác. Đặc điểm nổi bật của tổn thương thần kinh đùi là teo và yếu cơ tứ đầu mà hậu quả là gây khó khăn đáng kể cho việc đi bộ; chân có xu thế bị khuyu xuống.

2. ĐÁM RỐI CÙNG (SACRAL PLEXUS)

2.1. Cấu tạo

Đám rối cùng được tạo nên bởi *thần thất-lưng cùng*, nhánh trước của ba thần kinh sống cùng đầu tiên và một phần nhánh trước của thần kinh sống cùng IV; phần còn lại của nhánh trước thần kinh cùng IV tham gia vào đám rối cụt. Thần thất lưng-cùng bao gồm một phần nhánh trước thần kinh thắt lưng IV và toàn bộ nhánh trước thần kinh thắt lưng V. Nó hiện ra ở bờ trong cơ thắt lưng, đi vào chậu hông bé ở trước khớp cùng-chậu và cùng với các thần kinh cùng I-III tạo nên *thần kinh ngồi*. Phần còn lại của nhánh trước của các thần kinh cùng II và III cùng với một phần nhánh trước thần kinh cùng IV tạo nên *thần kinh thẹn*. Thần kinh ngồi bao gồm *các thần kinh chày* và *mác chung*, vốn là những thần kinh thường chỉ tách rời nhau ở đỉnh hố khoeo nhưng có thể lẫn theo chúng đến tận nguyên uỷ để thấy rằng thần kinh chày được tạo nên bởi các sợi trước của thần thất lưng-cùng và ba thần kinh cùng đầu tiên, thần kinh mác chung được tạo nên bởi các sợi sau của thần thất lưng-cùng và hai thần kinh cùng đầu tiên. Các thần kinh chày và mác chung có thể tách rời nhau sớm hơn, ở bất kì đâu, và nếu tách rời nhau ngay tại đám rối thì thần kinh mác chung thường xuyên qua cơ hình quả lê.

Đám rối cùng nằm trên thành sau chậu hông, ở trước cơ hình quả lê, sau các mạch chậu trong và niệu quản. Các mạch mông trên nằm giữa thân thất lưng-cùng và nhánh trước thần kinh cùng I hoặc giữa các nhánh trước của cùng I và II, các mạch mông dưới nằm giữa các nhánh trước của các thần kinh cùng I và II hoặc cùng II và III.

2.2. Các nhánh của đám rối cùng

2.2.1. Thần kinh tới cơ vuông đùi và cơ sinh đôi dưới (nerve to quadratus femoris and gemellus inferior) do các sợi trước của các nhánh trước thần kinh TL IV,V và Cg I tạo nên.

2.2.2. Thần kinh tới cơ bịt trong và cơ sinh đôi trên (nerve to obturator internus and gemellus superior) do các sợi trước của các nhánh trước TL V, thần kinh Cg I,II tạo nên.

2.2.3. Thần kinh tới cơ hình quả lê (nerve to piriformis) do các sợi sau của nhánh trước thần kinh Cg II tạo nên.

2.2.4. Thần kinh mông trên (superior gluteal nerve)

Thần kinh này do các sợi sau của các nhánh trước TL IV,V và thần kinh Cg I tạo nên. Nó rời khỏi chậu hông qua lỗ ngồi lớn ở trên cơ hình quả lê cùng với các mạch mông trên và chia thành các nhánh trên và dưới. Nhánh trên đi kèm theo nhánh trên của nhánh sâu động mạch mông trên để chi phối cho các cơ mông nhỡ và bé. Nhánh dưới chạy cùng với nhánh dưới của động mạch mông trên ngang qua cơ mông bé, phân nhánh vào cơ mông nhỡ, cơ mông bé và tận cùng ở cơ căng mạch đùi.

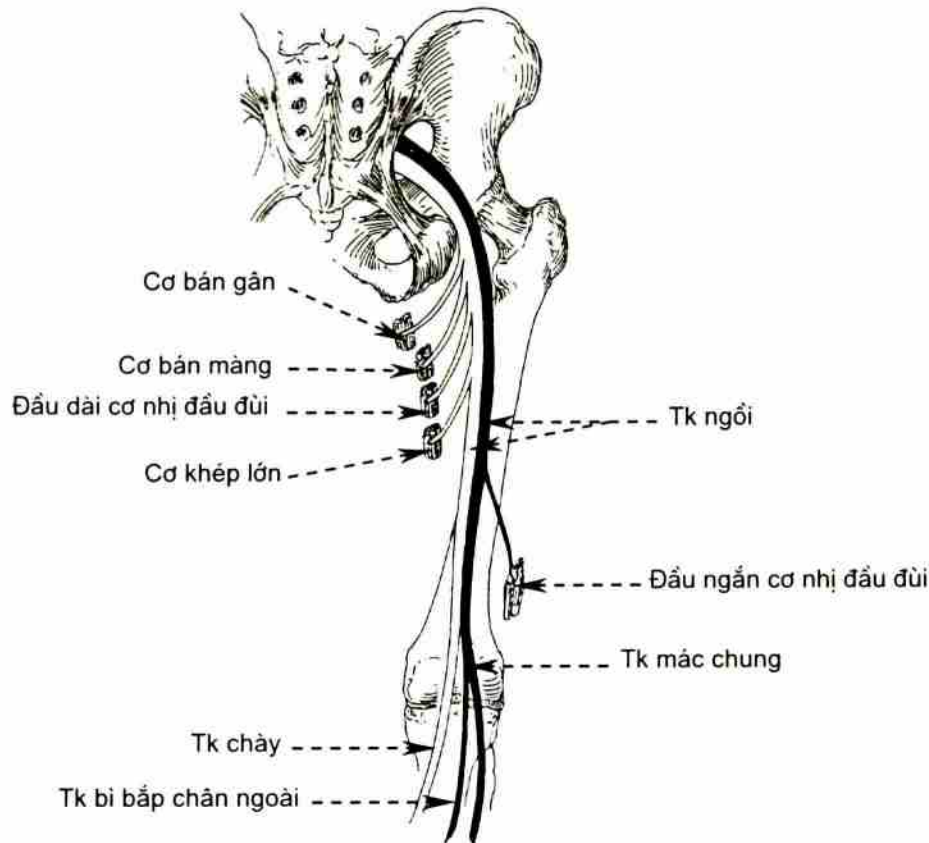
2.2.5. Thần kinh mông dưới (inferior gluteal nerve)

Thần kinh này do các sợi sau của các nhánh trước TLV, thần kinh CgI,II tạo nên. Nó ra khỏi chậu hông qua lỗ ngồi lớn ở dưới cơ hình quả lê và chia thành các nhánh đi vào mặt sâu cơ mông lớn.

2.2.6. Thần kinh bì đùi sau (posterior femoral cutaneous nerve)

Thần kinh này do các sợi sau của các nhánh trước thần kinh Cg I, II và các sợi trước của các nhánh trước C II, III tạo nên. Nó đi ra khỏi chậu hông qua lỗ ngồi lớn ở dưới cơ hình quả lê và chạy xuống qua mông và đùi sau. Ở mông, nó nằm sau hoặc trong thần kinh ngồi và được cơ mông lớn che phủ. Ở đùi sau, nó đi dưới mạc đùi và khi tới khoeo thì xuyên qua mạc ra nông, tiếp tục chạy xuống cùng tĩnh mạch hiển bé tới khoảng giữa bắp chân thì tận cùng. Các nhánh của bì của nó đi tới vùng mông (các nhánh bì mông dưới), bì hoặc môi lớn (nhánh đáy chậu), mặt sau đùi, hố khoeo và phần trên mặt sau cẳng chân.

2.2.7 Thần kinh ngồi (sciatic nerve)



Hình 13.3. Thần kinh ngồi

Thần kinh ngồi là thần kinh lớn nhất cơ thể, rộng tới 2 cm tại nguyên uỷ của nó. Nó rời khỏi chậu hông qua lỗ ngồi lớn ở dưới cơ hình quả lê, đi xuống qua các vùng mông và đùi sau và chia ra ở đỉnh hố khoeo thành các thần kinh chày và mác chung. Ở mông, nó nằm giữa củ ngồi và mấu chuyển lớn, ở trước cơ mông to và bắt chéo sau cơ bịt trong, các cơ sinh đôi và cơ vuông đùi; thần kinh bì đùi sau và động mạch mông dưới nằm trong thần kinh ngồi. Ở đùi sau, nó đi sau cơ khép lớn và bị bắt chéo sau bởi đầu dài cơ nhị đầu đùi. Hình chiếu của thần kinh ngồi lên bề mặt tương ứng với một đường kẻ từ ngay phía trong điểm nằm giữa củ ngồi và mấu chuyển lớn tới đỉnh hố khoeo.

Thần kinh ngồi tách ra các nhánh khớp tới khớp hông, các nhánh cơ tới cơ nhị đầu đùi, cơ bán màng, cơ bán gân và phần bám vào củ ngồi của cơ khép lớn.

2.2.7.1. Thần kinh chày (tibial nerve)

– Đường đi và liên quan

Từ đỉnh khoeo, thần kinh chày đi thẳng xuống qua hố khoeo; tới bờ dưới cơ khoeo, nó đi trước cung cơ dẹt vào cẳng chân sau và tiếp tục đi xuống tới mặt sâu hãm gân gấp, giữa gân gót và mắt cá trong, thì tận cùng bằng các thần kinh gan chân trong và ngoài. Hình chiếu của nó lên bề mặt là một đường thẳng đứng kẻ từ đỉnh khoeo tới một điểm nằm giữa gân gót và mắt cá trong.

Ở phần gần hố khoeo, nó nằm ngoài và nông hơn các mạch khoeo nhưng tới ngang đường khớp gối thì bắt chéo sau các mạch khoeo để nằm trong động mạch khoeo; ở phần xa hố khoeo, thần kinh và các mạch khoeo bị che phủ bởi cơ bụng chân.

Ở cẳng chân sau, thần kinh chày đi cùng các mạch chày sau; nó nằm trên mặt sau cơ chày sau và được che phủ bởi cơ dếp, nhưng ở 1/3 dưới thì chỉ được che phủ bởi da và mạc. Lúc đầu thần kinh chày nằm trong các mạch chày sau, sau đó bắt chéo sau rồi đi xuống ở ngoài chúng tới tận chỗ chia đôi.

– *Sự phân nhánh*

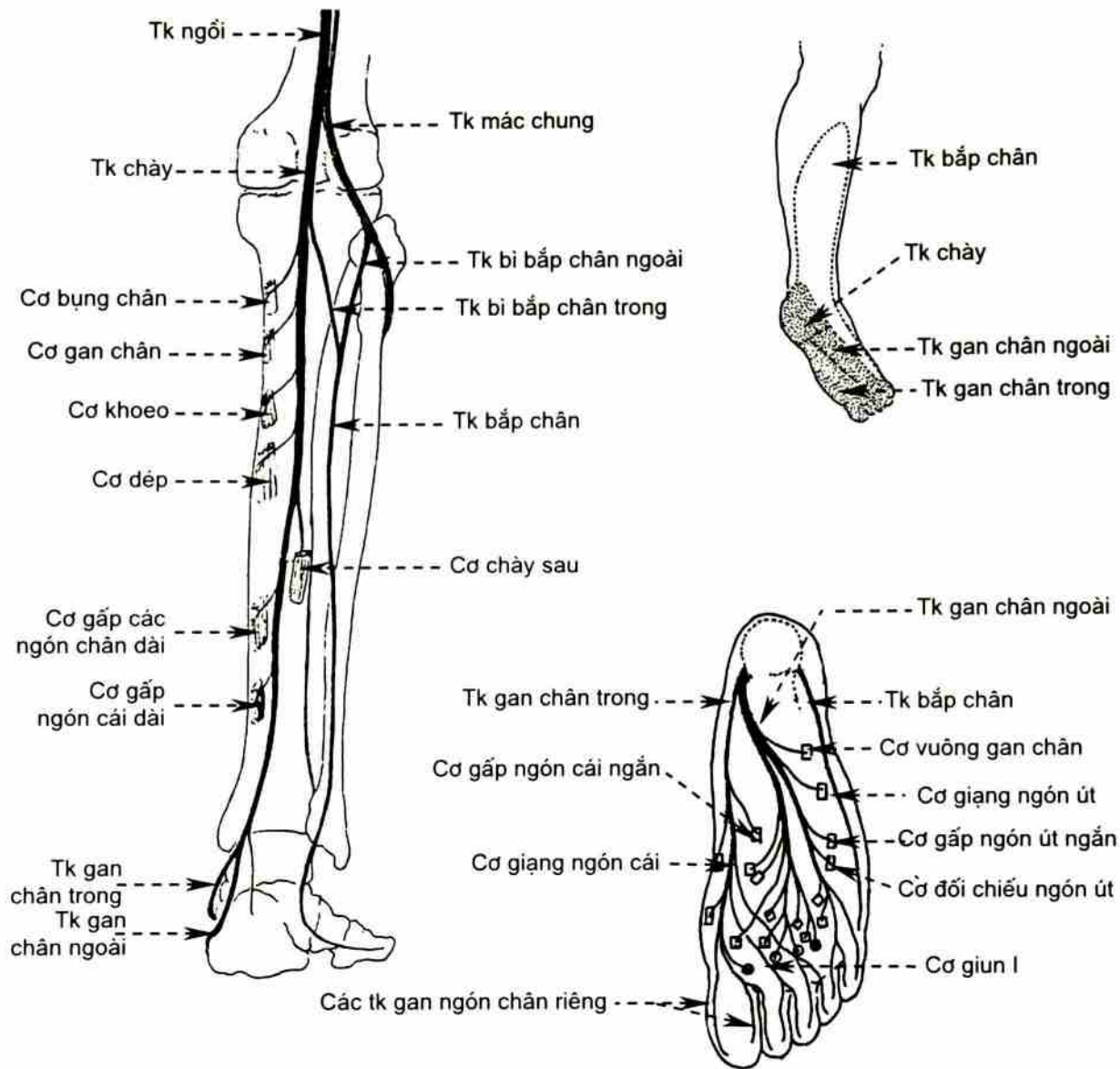
+ *Các nhánh bên.* Các nhánh bên của thần kinh chày bao gồm các nhánh cơ, thần kinh bì bắp chân trong và các nhánh gót trong; ngoài ra còn các nhánh khớp và các nhánh mạch.

- *Các nhánh cơ (muscular branches).* Ở khoeo, các nhánh cơ tách ra ở giữa các đầu cơ bụng chân, chi phối cho cơ này, cơ gan chân, cơ dếp và cơ khoeo. Thần kinh tới cơ khoeo còn tách ra *thần kinh gian cốt cẳng chân* (interosseous nerve of leg); thần kinh này đi xuống ở gần xương mác để tới khớp chày-mác xa. Các nhánh cơ ở cẳng chân đi tới cơ dếp, cơ chày sau, cơ gấp các ngón chân dài và cơ gấp ngón cái dài.

- *Thần kinh bì bắp chân trong (medial sural cutaneous nerve).* Thần kinh này tách ra ở khoeo, đi xuống giữa hai đầu cơ bụng chân, xuyên qua mạc cẳng chân ở chỗ nối 1/3 trên và 1/3 giữa cẳng chân và tiếp nhận nhánh nối mác (nhánh nối bắp chân) của thần kinh mác chung tạo nên *thần kinh bắp chân.* *Thần kinh bắp chân* cùng tĩnh mạch hiển bé đi xuống ở ngoài gân gót và phân nhánh vào da vùng sâu-ngoài của 1/3 dưới cẳng chân. Tới vùng nằm giữa gót và mắt cá ngoài, nó tách ra *các nhánh gót ngoài* rồi trở thành *thần kinh bì mu chân ngoài*; thần kinh này tiếp tục đi ra xa dọc bờ ngoài của bàn chân và ngón chân út.

- *Các nhánh gót trong (medial calcaneal branches).* Các nhánh này xuyên qua hãm gân gấp để tới da gót.

+ *Thần kinh gan chân trong (medial plantar nerve).* Là nhánh tận lớn hơn của thần kinh chày, thần kinh này nằm ngoài động mạch gan chân trong. Nó đi vào gan chân dưới sự che phủ của cơ giạng ngón cái, lộ ra ở giữa cơ này và cơ gấp các ngón chân ngắn, tách ra một thần kinh gan ngón chân riêng tới bờ trong ngón cái rồi chia thành ba *thần kinh gan ngón chân chung.* Các nhánh bì xuyên qua cân gan chân để đi vào da gan chân. Các nhánh cơ bao gồm: nhánh đi tới cơ giạng ngón cái và cơ gấp các ngón ngắn tách ra ở gần nguyên uỷ của thần kinh gan chân trong; nhánh tới cơ cơ gấp ngón cái ngắn tách ra từ thần kinh ngón chân riêng của bờ trong ngón cái; và nhánh tới cơ giun thứ nhất tách ra từ thần kinh gan ngón chân chung thứ nhất. Mỗi thần kinh gan ngón chân chung tách ra hai *thần kinh gan ngón chân riêng*: hai thần kinh gan ngón chân riêng của thần kinh gan ngón chân chung thứ nhất đi vào các bờ ngón chân kề nhau của các ngón chân thứ nhất và thứ hai, hai nhánh kế tiếp đi vào các bờ kề nhau của các ngón chân thứ hai và thứ ba, hai nhánh sau cùng đi vào các bờ kề nhau của các ngón chân thứ ba và thứ tư.

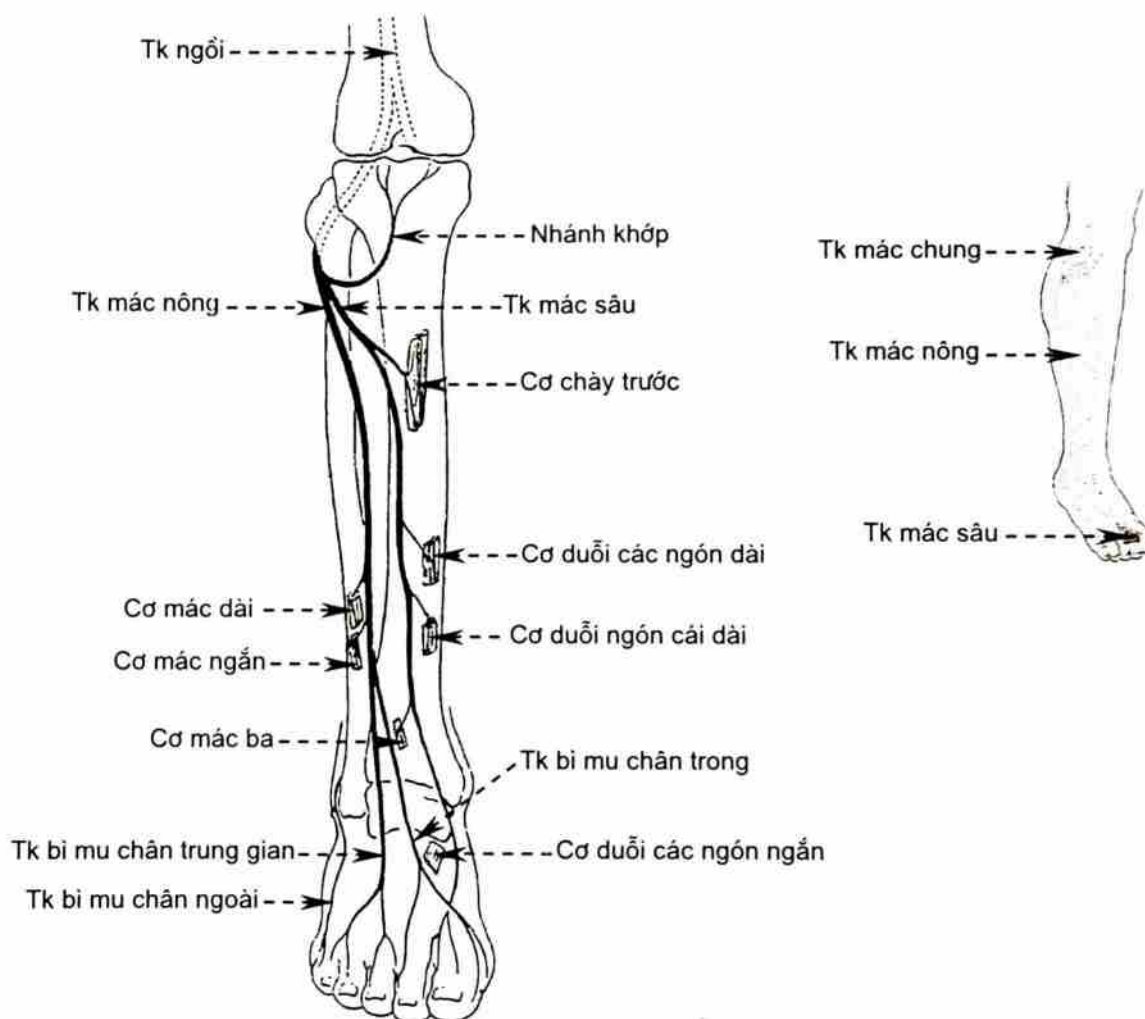


Hình 13.4. Chi phối của thần kinh chày

Thần kinh gan chân ngoài (lateral plantar nerve). Thần kinh này đi về phía trước-ngoài cùng động mạch gan chân ngoài và ở ngoài động mạch. Nó đi giữa cơ gấp các ngón chân ngắn và cơ vuông gan chân, tới nền xương đốt bàn chân V thì tận cùng bằng *nhánh nông* và *nhánh sâu*. Trước khi tận cùng, thần kinh gan chân ngoài phân nhánh vào cơ vuông gan chân, cơ giạng ngón V và da phần ngoài gan chân. Nhánh nông chia thành một thần kinh gan ngón riêng cho bờ ngoài ngón V và một thần kinh gan ngón chung; nhánh gan ngón chung chia thành hai thần kinh gan ngón riêng đi vào các bờ kề nhau của các ngón chân IV và V, nhánh gan ngón chân riêng cho bờ trong ngón V còn phân nhánh vào cơ gấp ngón út ngắn và các cơ gian cốt trong khoang gian xương đốt bàn chân thứ tư. Nhánh sâu đi vào trong cùng cung động mạch gan chân sâu, ở sâu hơn các gân gấp và cơ khép ngón cái, và phân nhánh vào cơ khép ngón cái, các cơ giun 2 - 4 và tất cả các cơ gian cốt (trừ các cơ trong khoang gian xương đốt bàn chân thứ tư).

2.2.7.2. Thần kinh mác chung (common peroneal nerve)

Thần kinh mác chung bắt nguồn từ các sợi sau của các nhánh trước TL IV,V, Cg I, II. Nó đi chéo xuống dưới dọc bờ ngoài hố khoeo tới chòm mác, lúc đầu ở bên trong cơ nhị đầu và sau đó nằm giữa gân cơ nhị đầu và đầu ngoài cơ bụng chân. Nó uốn cong ra ngoài tới cổ xương mác, dưới mặt sâu cơ mác dài, và chia thành *thần kinh mác nông* và *thần kinh mác sâu*. Trước khi tận cùng, nó tách ra các nhánh tới khớp gối và hai nhánh bì. Hai nhánh bì là *thần kinh bì bắp chân ngoài* và *nhánh nối mác* (nhánh nối bắp chân); chúng thường tách ra từ một thân chung. *Thần kinh bì bắp chân ngoài* (lateral sural cutaneous nerve) phân phối vào các mặt trước, sau và ngoài của phần trên cẳng chân. *Nhánh nối mác* chạy xuống bắt chéo đầu ngoài cơ bụng chân rồi gia nhập vào thần kinh bì bắp chân trong, tạo nên thần kinh bắp chân.



Hình 13.5. Chi phối của thần kinh mác chung

Thần kinh mác sâu (deep peroneal nerve). Từ nơi xuất phát (ở giữa xương mác và cơ mác dài), thần kinh này đi chéo ra trước dưới mặt sâu cơ duỗi các ngón chân dài tới mặt trước màng gian cốt, tiếp cận động mạch chày trước ở phần ba trên cẳng chân.

Từ đây, nó đi xuống cùng động mạch tới cổ chân thì tận cùng bằng các nhánh ngoài và trong. Trên đường đi, nó tách ra các nhánh cơ tới cơ chày trước, cơ duỗi các ngón chân dài, cơ duỗi ngón chân cái dài và cơ mác thứ ba. Nhánh tận ngoài phân phối vào cơ ruỗi các ngón chân ngắn, nhánh tận trong chạy ra xa dọc bên ngoài động mạch mu chân và chia thành hai nhánh mu ngón chân tới các bờ ngón chân kề nhau của ngón chân cái và ngón chân thứ hai.

Thần kinh mác nông (superficial peroneal nerve). Từ chỗ chẻ đôi của thần kinh mác chung ở dưới mặt sâu cơ mác dài, thần kinh này đi xuống dưới và ra trước ở giữa các cơ mác và cơ duỗi các ngón chân dài rồi xuyên qua mạc căng chân ở phần ba dưới căng chân và chia thành các thần kinh bì mu chân trong và trung gian. Trước khi chia đôi, nó phân nhánh vào cơ mác dài, cơ mác ngắn và da phân dưới mặt ngoài căng chân. *Thần kinh bì mu chân trong* chia thành các thần kinh mu ngón chân cho bờ trong ngón cái và các bờ ngón chân kề nhau của các ngón chân II và III. *Thần kinh bì mu trung gian* chia thành các thần kinh mu ngón chân đi tới các bờ kề nhau của các ngón chân III và IV và các ngón chân IV và V (có thể được thay thế bằng nhánh từ thần kinh bắp chân).

2.2.7.3. Tổn thương thần kinh ngồi

Thần kinh ngồi có thể bị tổn thương do thoát vị đĩa gian đốt sống, trật khớp hông, gãy xương chậu hông, khối u, viêm mông không đúng vị trí và do nhiều nguyên nhân khác. Bệnh nhân bị tổn thương thần kinh ngồi không thể gấp căng chân (do liệt các cơ ngồi-căng), không thể đứng trên gót chân hay ngón chân (do liệt các cơ dưới gối), ảnh hưởng nặng nề đến khả năng đi bộ. Thần kinh mác chung dễ bị chèn ép lúc nó đi qua mặt ngoài chòm xương mác, thường là do bó bột. Biểu hiện của liệt cơ là yếu hoặc mất khả năng gấp mu chân và nghiêng ngoài gan bàn chân, nghiêng trong gan bàn chân và phản xạ gân gót bình thường.

MẮT VÀ THẦN KINH THỊ GIÁC

MỤC TIÊU

1. Mô tả được nhãn cầu, thần kinh thị giác và các cấu trúc mắt phụ.
2. Nêu được các liên hệ chức năng và lâm sàng thích hợp (các bệnh mắt thường gặp).

1. MẮT VÀ NHỮNG CẤU TRÚC CÓ LIÊN QUAN (eye and related structures)

Mắt gồm có nhãn cầu và thần kinh thị giác. Các cấu trúc mắt phụ gồm các cơ ngoài nhãn cầu, mạc ổ mắt, lông mày, mí mắt, kết mạc và bộ lệ. Ổ mắt là một hốc xương chứa mắt và các cấu trúc mắt phụ. Nó có hình tháp với bốn thành (trên, dưới, trong, ngoài) một nền mở ra phía trước và một đỉnh hướng ra sau thông với hộp sọ qua khe ổ mắt trên và ống thị giác. Ổ mắt được tạo nên bởi các xương sọ và xương mặt.

1.1. Nhãn cầu (eyeball)

Nhãn cầu nằm trong ổ mắt và chỉ có khoảng 1/6 diện tích phía trước của nhãn cầu là lộ ra khỏi ổ mắt. Nhãn cầu có đường kính trung bình khoảng 24 mm.

Có thể coi nhãn cầu như được cấu tạo bằng hai phần của hai khối cầu có bán kính khác nhau. Phần trước, phần của khối cầu nhỏ hơn, thì trong suốt và tạo nên khoảng một phần sáu khối cầu; nó lồi hơn phần sau. Phần sau là phần của khối cầu lớn hơn và đục, chiếm phần còn lại của khối cầu. Phần trước được vây quanh bởi giác mạc và thấu kính và được chia không hoàn toàn thành các buồng trước và sau bởi mống mắt, hai buồng thông nhau qua đồng tử. Phần sau của nhãn cầu bao gồm các phần của nhãn cầu nằm sau thấu kính và vùng mi.

Nhãn cầu có hai cực: *cực trước* và *cực sau*. Đường nối hai cực gọi là *trục nhãn cầu*. Đường vòng quanh nhãn cầu và cách đều hai cực gọi là *xích đạo*. Nhãn cầu được vây quanh bằng ba lớp áo; bên trong các lớp áo là thấu kính và các buồng (phòng) của nhãn cầu.

1.1.1. Các lớp áo của nhãn cầu

Từ ngoài vào trong, áo xơ, áo mạch và võng mạc là những lớp vây quanh nhãn cầu.

Áo xơ (fibrous layer of eyeball) gồm giác mạc ở trước và củng mạc ở sau.

Giác mạc (cornea) là phần trong suốt và lồi hơn củng mạc, chiếm khoảng 1/6 diện tích bề mặt của nhãn cầu. Giác mạc dày khoảng 1,0 mm ở ngoại vi và 0,5-0,6 mm ở trung tâm. Vì giác mạc có độ lồi lớn hơn củng mạc, có một rãnh nông gọi là *rãnh củng mạc* đánh dấu *chỗ tiếp nối giác mạc-củng mạc* ở mặt ngoài. Từ trước ra sau, giác

mạc được cấu tạo bằng năm lớp: *thượng mô giác mạc* (*thượng mô trước*), *lá giới hạn trước*, *chất riêng*, *lá giới hạn sau*, và *nội mô của buồng trước* (*thượng mô sau*). Thượng mô giác mạc là một thượng mô lát tầng không sừng hóa; chất riêng là một lớp sợi collagen và nguyên bào sợi ở giữa, nằm giữa các lá giới hạn; và nội mô của buồng trước là một lớp thượng mô lát đơn ở mặt trong. Độ lồi và sự trong suốt của giác mạc giúp cho nó hội tụ ánh sáng vào võng mạc.

Củng mạc (sclera) hay “lòng trắng”. Củng mạc dày nhất ở phía sau (khoảng 1.1 mm), gắn nơi đi vào của thần kinh thị giác, mỏng nhất ở đường xích đạo (0.4 mm) và ở chỗ bám của các cơ thẳng. Mặt ngoài của nó thì trắng, nhẵn và tiếp xúc với mặt trong của bao mạc nhãn cầu. Phần trước của củng mạc được phủ bằng kết mạc từ mặt sâu của các mí mắt lật lên củng mạc. Mặt trong củng mạc được gắn với mạch mạc bằng một lớp sợi mỏng gọi là *lá trên mạch mạc* (hay *lá tối củng mạc*) chứa nhiều nguyên bào sợi và các tế bào hắc tố. Ở phía trước, nó được gắn với thể mi bằng lá trên thể mi. Ở phía sau, củng mạc bị thần kinh thị giác xuyên qua và liên tiếp với bao sợi của thần kinh này và do đó với màng não cứng. Nơi thần kinh xuyên qua củng mạc, củng mạc trông như một mảnh bị thủng lỗ chỗ nên được gọi là *lá sàng củng mạc*, các lỗ nhỏ của lá sàng là nơi đi qua của các bó thần kinh thị giác. Lá sàng là nơi yếu nhất của củng mạc và có thể lồi ra ngoài trong tình trạng có tăng áp lực nội nhãn cầu kéo dài. Ở gần chu vi của lá sàng có nhiều lỗ nhỏ cho các mạch và các thần kinh mi đi qua. Ở ngay sau đường xích đạo có bốn lỗ lớn cho các tĩnh mạch xoáy đi qua.

Ở phía trước, củng mạc liên tiếp với giác mạc tại *viền giác mạc* (hay *chỗ tiếp nối củng mạc-giác mạc*). Ở gần mặt trong của củng mạc, tại chỗ tiếp nối này có một ống nội mô chạy vòng tròn gọi là *xoang tĩnh mạch củng mạc*; trên mặt cắt, đây là một khe hình oval với thành ngoài của nó khía thành một rãnh trên củng mạc. Về phía sau, khe này kéo dài đến tận một bờ viền của mô củng mạc gọi là *cựa củng mạc*; trên mặt cắt, cựa này có hình tam giác với đỉnh hướng ra trước. Thành trong của xoang tĩnh mạch củng mạc, tức thành tiếp giáp với thủy dịch ở buồng trước, được cấu tạo bằng mô bề lỏng lẻo liên tiếp ở trước với lá giới hạn sau và thượng mô sau của giác mạc; ở giữa các sợi của mô bề là những *khoang* (*các khoang của góc móng mắt-giác mạc*) mà qua đó thủy dịch thấm từ buồng trước tới xoang, tiếp đó được dẫn ra ngoài vi tới các tĩnh mạch mi trước. Hầu hết các sợi của mô bề bám vào mặt trước-ngoài của cựa củng mạc, một số liên tiếp với các sợi kinh tuyến của cơ thể mi hoặc bám vào mặt sau-trong của cựa. Góc móng mắt-giác mạc của buồng trước được giới hạn ở trước bởi mô bề và cựa củng mạc và ở sau bởi chu vi của móng mắt. Nói chung, củng mạc là một lớp mô liên kết dày đặc do các sợi collagen, các sợi chun và các nguyên bào sợi tạo nên; ba lớp mô của nó là *chất riêng củng mạc* nằm giữa *lá trên củng mạc* (ở ngoài) và *lá tối củng mạc* (ở trong). Nó có vai trò bảo vệ và định hình cho nhãn cầu.

Áo mạch (vascular layer of eyeball) gồm ba phần từ trước ra sau là móng mắt, thể mi và màng mạch.

Màng mạch (choroid) là lớp mô mỏng, xẫm màu và giàu mạch máu chiếm khoảng 2/3 sau của áo mạch và lót hầu hết mặt trong của củng mạc. Nó được cấu tạo bởi các tế bào sắc tố, các tiểu động mạch, các tiểu tĩnh mạch và mao mạch. Phần sau của màng mạch thì dày hơn. Mặt ngoài của nó được gắn lỏng lẻo với củng mạc bởi lá

trên mạch mạc (lá tối cùng mạc); ở mặt trong, nó dính chặt với lớp sắc tố của võng mạc. Tại đĩa thần kinh thị, nó liên tiếp với mô màng mềm-màng nhện bao quanh thần kinh thị giác. Màng mạch đích thực nằm trong lá trên mạch mạc (lá này một phần là mô cùng mạc) và gồm một số lớp sau đây, tính từ ngoài vào trong:

- Một *lá mạch* ở ngoài do các động mạch và các tĩnh mạch nhỏ cùng mô liên kết lỏng lẻo và các tế bào sắc tố tạo nên;
- Một *lá mao mạch* ở giữa;
- Một *lá đáy* mỏng dường như phi cấu trúc.

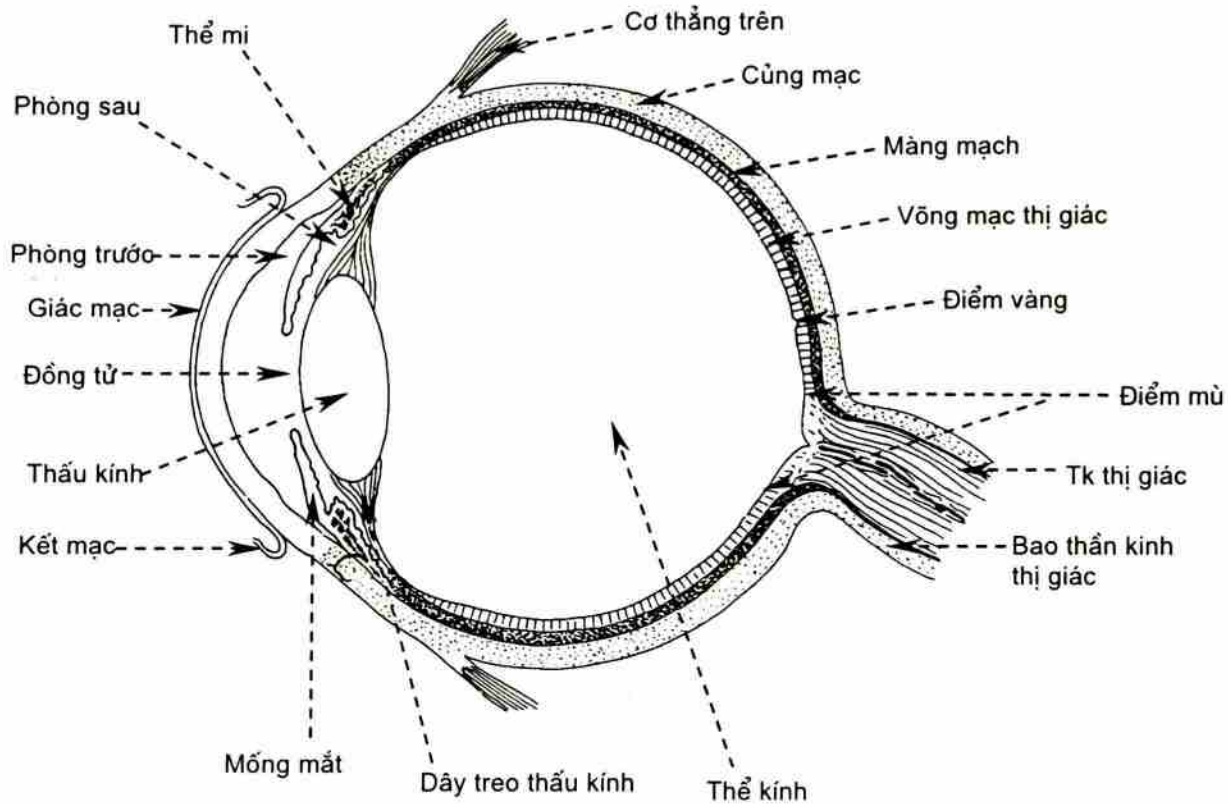
Màng mạch có vai trò nuôi dưỡng cho lớp ngoài của võng mạc.

Thể mi (ciliary body) là phần dày lên của áo mạc, đi từ *miệng thất* (ngang bờ trước lõm chõm như răng cưa của võng mạc thị giác) tới ngay sau nơi tiếp nối giác mạc-củng mạc. Thể mi có màu nâu nhờ các tế bào hắc tố trong lá sâu của thượng mô và là vùng giàu mạch máu vì là nơi gặp nhau của các động mạch mi trước và mi sau dài. Nhìn ở mặt trong thể mi ta có thể phân biệt được hai phần: phần nhẵn phía sau là *vòng mi*, phần gấp nếp ở trước là *vành mi*. Vành mi là một vòng tròn do 70- 80 gờ lồi dọc (gọi là *mỏm mi*) tạo nên. Trong khe giữa các mỏm mi lại có những nếp nhỏ hơn gọi là các *nếp mi*. Các sợi của vùng mi (dây chằng treo thấu kính) kéo dài tới rãnh giữa các mỏm mi và vượt quá các mỏm mi để tới hoà lẫn vào màng đáy của lá thượng mô nông của vòng mi. Các sợi cơ trơn trong thể mi tạo nên *cơ thể mi*. Thượng mô của thể mi là hai lá thượng mô đơn. *Lá nông* là sự tiếp tục về phía trước của lớp thần kinh của võng mạc, *lá sâu* chứa các tế bào sắc tố và liên tiếp với lớp thượng mô sắc tố của võng mạc. Giữa hai lá thượng mô có một màng đáy; lá sắc tố liên tiếp với chất đệm của thể mi bằng một màng đáy khác. Cơ thể mi được cấu tạo bằng *các sợi dọc* ở ngoài cùng, *các sợi tia* (chéo) ở giữa và *các sợi vòng* ở trong cùng, tất cả đều bám vào cựa củng mạc và từ đó chạy ra sau. Mỏm mi là nguồn tiết ra thủy dịch; cơ thể mi có vai trò điều tiết độ lồi của thấu kính khi ta nhìn gần hoặc nhìn xa. Cơ thể mi co làm chùng dây treo thấu kính, tức làm tăng độ lồi của thấu kính.

Mống mắt (iris), còn được gọi là *lòng đen*, là một hoành sắc tố hình vành khăn nằm đứng ngang giữa thấu kính và giác mạc. Bờ ngoài vi của mống mắt dính với thể mi; ở trung tâm của nó có lỗ *con ngươi*, hay *đồng tử*. Mống mắt chứa các tế bào sắc tố và các sợi cơ trơn (gồm cơ vòng làm hẹp đồng tử và cơ hình tia làm giãn đồng tử); nó có chức năng như một màn chắn để điều chỉnh lượng ánh sáng lọt vào nhãn cầu. Mống mắt chia khoang nằm giữa giác mạc và thấu kính thành hai phòng: *phòng trước* và *phòng sau*. Hai phòng chứa thủy dịch và thông với nhau qua con ngươi. Các mỏm mi nhô vào phòng sau và tiết thủy dịch vào đây. Chỗ gặp nhau của mống mắt và giác mạc là *góc mống mắt-giác mạc*. Đây là nơi thủy dịch ra khỏi phòng trước để đi vào xoang tĩnh mạch củng mạc.

Áo trong (inner layer of eyeball) là *võng mạc* (retina) liên tiếp với thần kinh thị giác. Võng mạc được chia thành hai phần: *võng mạc tịt* (nonvisual retina) phủ mặt trong thể mi và mống mắt, *võng mạc thị giác* (optic part of retina) phủ mặt trong màng mạch. Võng mạc thị giác dày hơn võng mạc tịt và tại nơi chuyển tiếp giữa hai phần võng mạc này có một đường riềm hình răng cưa gọi là *miệng thất* (ora serrata). Khi

quan sát võng mạc thị giác bằng kính soi mắt, ta nhìn thấy các mạch máu của võng mạc và hai vùng đặc biệt là vết võng mạc và đĩa thần kinh thị giác. *Vết võng mạc* (macula), hay *điểm vàng*, nằm ở cực sau của nhãn cầu, ở phía ngoài đĩa thần kinh thị giác. Trong vết có *hõm trung tâm* (fovea centralis), nơi chỉ có các tế bào nón. Đây là nơi nhìn các vật được chi tiết nhất và rõ nhất. *Đĩa thần kinh thị giác* (optic disc), hay *điểm mù*, là nơi các sợi thần kinh tập trung lại tạo nên thần kinh thị giác. Điểm mù ở phía trong và dưới cực sau nhãn cầu. Động mạch và tĩnh mạch trung tâm võng mạc từ điểm mù tỏa nhánh ra xung quanh.



Hình 14.1. Thiết đồ đứng dọc qua nhãn cầu

Võng mạc bao gồm một tầng thượng mô sắc tố nằm sát màng mạch và một tầng thần kinh. Thượng mô sắc tố của võng mạc (chứa melanin) có vai trò hấp thụ ánh sáng, ngăn chặn sự phản xạ và phân tán ánh sáng trong nhãn cầu. Tầng thần kinh của võng mạc có ba lớp nơron tiếp nối synáp với nhau, tính từ ngoài vào là: *lớp tế bào cảm thụ ánh sáng*, *lớp tế bào hai cực* và *lớp tế bào hạch*; tế bào của ba lớp ngăn cách nhau bằng hai vùng tiếp nối synáp. Các sợi trục của lớp tế bào hạch tập trung lại tạo nên thần kinh thị giác. Hai loại tế bào cảm thụ ánh sáng là *tế bào nón* và *tế bào que*. Tế bào nón có ngưỡng kích thích ánh sáng lớn hơn, thích hợp với cường độ chiếu sáng mạnh và nhìn màu.

1.1.2. Thấu kính

Thấu kính (lens) là một khối chất trong suốt (*chất thấu kính*) hai mặt lồi nằm giữa phòng sau và phòng sau cùng. *Chất thấu kính* được bao quanh bằng *bao thấu*

kính. Chất thấu kính gồm *vỏ* và *nhân thấu kính*, cả hai đều là những tập hợp của các *sợi thấu kính*. Các sợi thấu kính là những tế bào thuôn dẹt nằm áp sát nhau như các lớp của một củ hành và có nguồn gốc từ lớp *thượng mô thấu kính* nằm ở mặt trước khối chất thấu kính. Thành phần chính của sợi thấu kính là một protein có tên là *crystalin*. Thấu kính được bao quanh bởi các *mỏm mi* và được gắn vào các *mỏm mi* bởi các *sợi vùng*: tập hợp của các sợi vùng tạo nên *vùng mi* (hay dây chằng treo thấu kính) có tác dụng giữ thấu kính tại vị trí và truyền lực kéo tới thấu kính trừ khi có điều tiết thị giác. Các sợi vùng được lồng vào bao thấu kính. Khi cơ thể mi co (điều tiết), vùng mi chùng ra và độ lồi của thấu kính tăng lên. Thấu kính có hai mặt: *mặt trước* và *mặt sau*. Mặt sau tựa lên *hố kính* của thể kính, mặt trước tiếp xúc với bờ tự do của móng mắt theo một vòng tròn nhưng càng ra xa khỏi trục thấu kính thì khe giữa thấu kính và móng mắt càng tăng lên để tạo nên phòng sau. Độ lồi của mặt trước lớn hơn mặt sau và những điểm trung tâm của các mặt này là *cực trước* và *sau*; một đường nối các cực này là *trục thấu kính*. Bờ chu vi của thấu kính là *xích đạo thấu kính*. Thấu kính của người trưởng thành thì vô mạch, không màu và trong suốt nhưng vẫn mềm. Tình trạng đục thấu kính thường thấy ở tuổi già gọi là *đục nhân mắt*.

Các đường kính của thấu kính có tầm quan trọng về thị giác và lâm sàng nhưng chúng thay đổi theo tuổi do kết quả của sự tăng trưởng liên tục. Đường kính xích đạo của nó ở lúc sinh là 6,5 mm, lúc đầu tăng lên nhanh chóng, sau đó chậm hơn tới 9,0 mm lúc 15 tuổi và tăng chậm hơn nữa để đạt tới 9,5 mm ở tuổi 90. Chiều dài của trục thấu kính tăng từ 3,5-4,0 mm lúc sinh tới 4,75-5,0 mm ở tuổi 95. Bán kính của độ cong giảm qua suốt đời người, mặt trước cho thấy sự thay đổi lớn hơn khi thấu kính dày lên. Các bán kính trung bình của các mặt trước và sau lần lượt là 10 mm và 6 mm, sự giảm trong lúc điều tiết xảy ra chủ yếu ở mặt trước.

1.1.3. Các phòng của nhãn cầu (chambers of eyeball)

Móng mắt và thấu kính chia khoang bên trong nhãn cầu thành ba phòng: *phòng trước* nằm giữa móng mắt và giác mạc, *phòng sau* nằm giữa móng mắt và thấu kính, và *phòng sau cùng* nằm sau thấu kính và vùng mi. Phòng trước và phòng sau chứa thủy dịch.

Thủy dịch là một chất dịch trong suốt có thành phần giống huyết tương nhưng không có protein. Dịch này được *mỏm mi* tiết vào phòng sau. Từ phòng sau, thủy dịch qua con người vào phòng trước, đi tới góc móng mắt-giác mạc của phòng trước, rồi được dẫn lưu vào xoang tĩnh mạch cùng mạc; dịch từ xoang được dẫn về các tĩnh mạch mi trước. Khi sự lưu thông của thủy dịch bị trở ngại, áp lực trong nhãn cầu tăng, gây nên chứng đau đầu gọi là *thiên đầu thống*.

Phòng sau cùng (postremal chamber) còn được gọi là *phòng kính* (vitreous chamber) vì nó chứa *thể kính* (vitreous body). Thể kính là một khối chất keo trong suốt. Thể kính gồm *dịch kính* nằm trong một bao gọi là *màng kính*. Nằm dọc theo trục của thể kính có một ống gọi là *ống kính*.

1.2. Thần kinh thị giác (optic nerve) và các đường thị giác

1.2.1. Nguyên uỷ của thần kinh thị giác. Về cấu tạo, thần kinh thị giác không phải là một thần kinh thực sự mà là một dải sợi của não. Các sợi của thần kinh thị giác bắt nguồn từ, hay là sợi trục của, các nơron thuộc lớp hạch của võng mạc; các sợi trục này

nằm ở lớp trong cùng của võng mạc và được bao bọc bằng các tế bào ít nhánh. Thần kinh thị giác là chặng thứ ba của đường dẫn truyền thị giác. Chặng thứ nhất của con đường này là các tế bào nón và các tế bào que của võng mạc; chúng tiếp nối với các tế bào hai cực. Các tế bào hai cực của võng mạc là chặng thứ hai; chúng tiếp nối synap với các nơron của lớp hạch võng mạc.

1.2.2. Đường đi và liên quan của thần kinh thị giác. Các sợi của thần kinh thị giác tập trung lại ở đĩa thần kinh thị, xuyên qua các lớp ngoài của võng mạc, áo mạch và lá sàng ở gân cực sau của nhãn cầu, ở trong cực sau khoảng 3 mm. Khi đi qua lá sàng, chúng bắt đầu được bọc bằng myelin và chạy thành từng bó, các bó tập hợp thành thần kinh thị giác. Thần kinh thị giác dài khoảng 4 cm; nó chạy về phía sau - trong qua phần sau ổ mắt (*đoạn ổ mắt* - orbital part), tiếp đó đi qua ống thị giác (*đoạn trong ống* - part in canal) vào hộp sọ, đi một đoạn trong hộp sọ (*đoạn trong sọ* - intracranial part) rồi hợp với thần kinh bên đối diện tại *giao thoa thị giác*. Đoạn đi trong ổ mắt, dài khoảng 25 mm, có đường đi hơi ngoằn ngoèo, dài hơn khoảng cách giữa ống thị giác và nhãn cầu khoảng 6 mm (vì thần kinh còn có một đoạn dài 6 mm đi qua các lớp áo của nhãn cầu - *đoạn trong nhãn cầu*). Ở phần sau ổ mắt, nó bị bao quanh bằng 4 cơ thẳng và được ngăn cách với các cơ này bằng mô mỡ; vùi trong mô mỡ này là các mạch và thần kinh mi. Hạch mi nằm giữa thần kinh thị giác và cơ thẳng ngoài. Động mạch và tĩnh mạch trung tâm võng mạc xuyên vào thần kinh ở khoảng 12 mm sau nhãn cầu rồi đi ở trung tâm của thần kinh tới đĩa thần kinh thị. Trong ống thị giác, với chiều dài khoảng 5 mm, thần kinh nằm ở phía trên-trong động mạch mắt và được ngăn cách ở phía trong với các xoang bướm và sàng sau bởi một mảnh xương mỏng; ở trước ống thị giác, thần kinh mũi mi và động mạch mắt chạy ra trước và vào trong, thường bắt chéo trên thần kinh thị giác, trong khi đó một nhánh từ phần dưới của thần kinh vận nhãn bắt chéo dưới thần kinh thị giác để tới cơ thẳng trong.

Phần trong sọ của thần kinh thị giác, dài khoảng 10 mm, chạy về phía sau-trong từ ống thị giác tới giao thoa thị giác. Các phần sau của dải khứu và hồi thẳng và động mạch não trước ở trên thần kinh, động mạch cảnh trong ở ngoài thần kinh.

Thần kinh thị giác được bọc trong một bao gồm ba lớp liên tiếp với ba lớp của màng não.

1.2.3. Giao thoa thị giác và dải thị giác. Các sợi thần kinh thị giác từ cả hai nhãn cầu kết hợp lại để tạo nên *giao thoa thị giác*, vốn nằm ở trên phần trước của yên Thổ Nhĩ Kỳ, ngay trên và trước tuyến yên. Sự bắt chéo của một phần của các sợi xảy ra tại giao thoa thị giác. Những sợi từ các nửa mũi của hai võng mạc bắt chéo nhau; những sợi từ võng mạc 'hái dương' của mỗi võng mạc đi tới giao thoa thị giác nhưng rời khỏi đây mà không bắt chéo. Ở ngang mức giao thoa thị giác, một lượng nhỏ các sợi trục của tế bào hạch tận cùng ở *nhân trên giao thoa thị giác* của hạ đồi thị, nơi mà các chu kỳ sáng và tối của môi trường đi vào nhịp ngày đêm.

Hầu hết các sợi trục, tức các sợi của võng mạc mũi bắt chéo và của võng mạc thái Dương không bắt chéo, chạy tiếp tục ở sau giao thoa thị giác như là các *dải thị giác*. Các dải thị giác tận cùng ở các nhân thể gối bên của đồi thị, gò trên, vùng trước mái và một loạt các nhân nằm dọc theo dải thị giác mà tham gia vào các vận động thị giác của nhãn cầu. Tóm lại, các sợi của thần kinh thị giác đi từ nơron hạch võng mạc tới gian não và trung não.

1.2.4. Các tiếp nối trung ương

Thế gối bên (thế gối ngoài) và con đường lên vỏ não. Thế gối bên là một nhân của đồi thị. Nó tiếp nhận số lượng lớn sợi của dải thị giác. Sợi trục từ các nơron của nhân thế gối bên đi tới vùng vỏ não quanh rãnh chựa và tạo nên *dải gối-cựa (tia thị)*. Vùng vỏ quanh rãnh chựa là *vùng vỏ thị giác thứ nhất* của thùy chảm (diện 17 của Brodmann). Các diện 18 và 19, vốn bao quanh diện 17, tham gia vào quá trình nhận thức thị giác (xử lí thông tin thị giác).

Gò trên và các tiếp nối. Gò trên tiếp nối hồ tương với các nơron ở vỏ não thị giác. Những nơron ở gò trên mà tiếp nhận thông tin thị giác cho sợi trục đi tới các nơron vận động ở tuỷ sống và cầu não qua đường *dải máu-cầu* và *dải máu-tuỷ*. Các sợi máu-cầu chuyển thông tin thị giác tới tiểu não và tham gia vào sự kiểm soát các cử động mắt qua *cấu tạo lưới cầu não cạnh giữa*. Dải máu-tuỷ là đường cung cấp thông tin thị giác cho các cử động phản xạ của đầu và cổ.

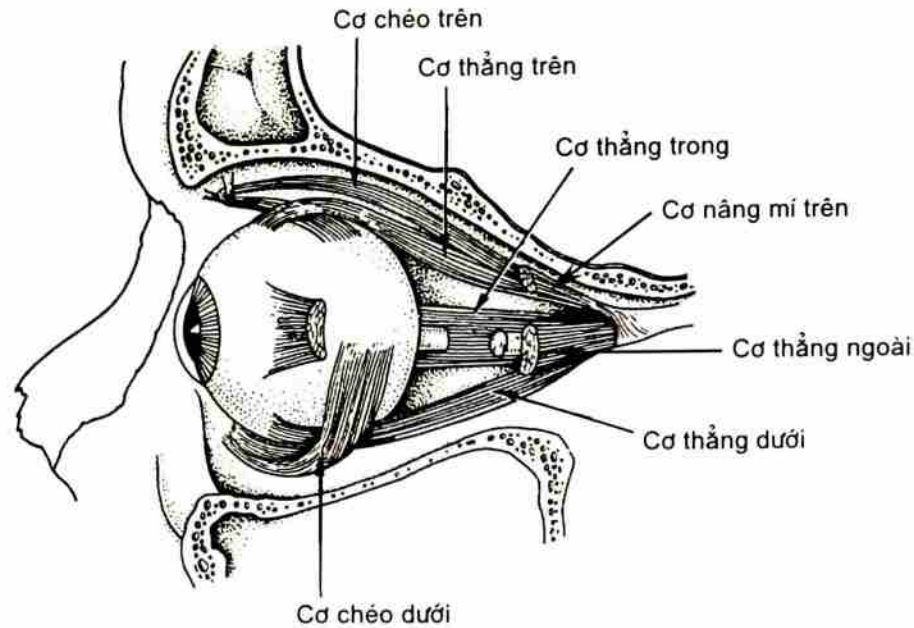
Vùng trước máu và các phản xạ đồng tử. Vùng trước máu là một vị trí quan trọng làm trung gian cho các phản xạ đồng tử. Nó nằm ở trước gò trên, nơi mà trung não liên tiếp với đồi thị. Vùng này tiếp nhận các sợi từ dải thị giác, rồi các nơron của nó cho sợi trục đi tới *nhân Edinger-Westphal* ở cả hai bên; nhân Edinger-Westphal là một thành phần của phức hợp nhân thần kinh vận nhãn. Sợi của các nơron đối giao cảm trước hạch ở nhân Edinger-Westphal ra khỏi trung não qua đường thần kinh vận nhãn và tiếp xúc synap với các nơron ở *hạch mi*. Sợi sau hạch từ các nơron của hạch mi đi tới cơ thất đồng tử và cơ thể mi, cơ làm thay đổi hình dạng của thấu kính.

2. CÁC CẤU TRÚC PHỤ CỦA MẮT (accessory visual structures)

Nhãn cầu được vây quanh bằng bao mạc nhãn cầu. Bao mạc có những thớ gọi là *dây chằng treo nhãn cầu* treo nhãn cầu vào thành ổ mắt. Khoảng nằm giữa bao mạc nhãn cầu và thành ổ mắt được lấp đầy bằng *thể mỡ ổ mắt*.

2.1. Các cơ ngoài nhãn cầu (extra-ocular muscles)

Các cơ nhãn cầu còn gọi là các cơ vận nhãn, gồm *các cơ thẳng (trong, ngoài, trên, dưới)* và *các cơ chéo (trên và dưới)* cùng *cơ nâng mí trên*. Các cơ này làm nhiệm vụ vận động nhãn cầu và nâng mí trên (cơ nâng mí trên). Chúng do các thần kinh số III, IV và số VI chi phối.



Hình 14.2. Các cơ ngoài nhãn cầu

2.2. Lông mày (eyebrow)

Là những lông ngắn mọc dày trên những lõi da hình cung nằm ngay phía trên lỗ vào ổ mắt.

2.3. Mí mắt (eyelids)

Mí mắt là hai nếp da - cơ - màng di động nằm ở phía trước ổ mắt để bảo vệ nhãn cầu. Có hai mí: *mí trên* và *mí dưới*. Khoảng giữa bờ tự do của hai mí gọi là *khe mí*. Ở hai đầu của khe mí là *các góc mắt trong* và *ngoài*. Ở góc mắt trong có một khoang hình tam giác mà đỉnh hướng tới mũi gọi là *hồ lệ* (lacus lacrimalis). Trong hồ lệ có *cục lệ* (lacrimal caruncle). Trên mỗi bờ mí, tại các góc đáy của hồ lệ có *nhú lệ* (lacrimal papilla). Đỉnh mỗi nhú lệ mang một lỗ nhỏ gọi là *điểm lệ* (lacrimal punctum), nơi mà hồ lệ thông vào *tiểu quản lệ* (lacrimal canaliculus).

Bờ mỗi mí có hai viền mí: viền mí trước tròn, có lông mí và các lỗ của tuyến mí; viền mí sau áp vào nhãn cầu.

Các lớp mô tạo nên mí từ nông vào sâu gồm: da, mô dưới da, cơ, lớp xơ-sụn (sụn mí) và lớp *kết mạc mí*. Sụn mí chứa các tuyến sụn mí.

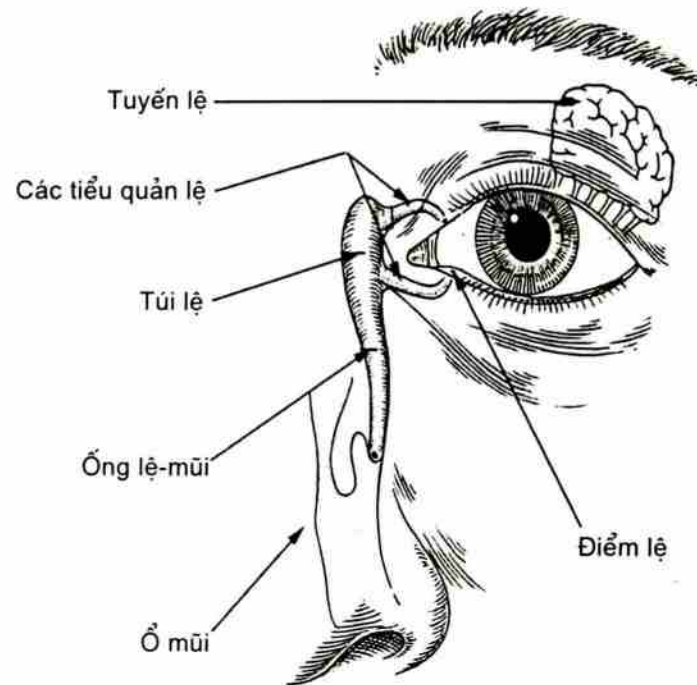
2.4. Lớp kết mạc (conjunctiva)

Kết mạc là một màng niêm mạc mỏng lót mặt trong hai mí mắt (*kết mạc mí*), rồi lật ra sau phủ mặt trước nhãn cầu (*kết mạc nhãn cầu*). Khoảng nằm giữa kết mạc mí và kết mạc nhãn cầu được gọi là *túi kết mạc* (conjunctival sac) mà khe mí là đường vào túi. Đường lật từ kết mạc mí tới kết mạc nhãn cầu được gọi là *vòm kết mạc* (conjunctival fornix): *các vòm kết mạc trên* và *dưới*.

2.5. Bộ lệ (lacrrimal apparatus)

Bộ lệ gồm có *tuyến lệ* (lacrrimal gland) nằm trong *hố tuyến lệ* ở góc trước-ngoài của thành trên ổ mắt. Nước mắt tiết ra từ *tuyến lệ* được các ống tiết dẫn tới vòm kết mạc trên.

Nước mắt sẽ qua *điểm lệ* vào các *tiểu quản lệ* rồi đổ vào *túi lệ* nằm trong *hố lệ*. Từ đó nước mắt được *ống lệ-mũi* dẫn tới *ngách mũi dưới*.



Hình 14.3. Bộ lệ

TAI VÀ THẦN KINH TIỀN ĐÌNH - ỐC TAI

MỤC TIÊU

1. *Mô tả được hình thể và cấu tạo của tai ngoài, tai giữa và tai trong; trình bày được cơ chế nghe và đường dẫn truyền từ các cơ quan nhận cảm thính giác và thăng bằng về não.*
2. *Nêu được các liên hệ chức năng và lâm sàng thích hợp.*

Tai là cơ quan nhận cảm về thính giác và thăng bằng. Ba phần của tai là tai ngoài, tai giữa và tai trong.

1. TAI NGOÀI (EXTERNAL EAR)

Tai ngoài gồm loa tai và ống tai ngoài. Loa tai từ mặt bên của đầu nhô lên để thu nhận sóng âm, còn ống tai ngoài từ loa tai đi vào trong để dẫn truyền các rung động âm thanh tới màng nhĩ.

1.1. Loa tai (auricle)

Mặt ngoài của loa tai hơi hướng ra trước và có nhiều chỗ lồi và chỗ lõm. Gò cong chạy ở chu vi loa tai là *gờ luân*. Một gờ khác, chạy song song và ở trước phần sau của gờ luân, được gọi là *gờ đối luân*; nó chia ra ở trên thành hai *trụ* bao quanh một chỗ lõm gọi là *hố tam giác*. Chỗ lõm cong nằm giữa gờ luân và gờ đối luân là *hố thuyên*. Gò đối luân vây quanh một chỗ lõm sâu và rộng gọi là *xoăn loa tai*. Xoăn loa tai được đầu trước, hay *trụ*, của gờ luân chia không hoàn toàn thành hai vùng: vùng trên là *hõm xoăn* nằm ngang mức tam giác trên ống tai ngoài của xương thái dương, vùng dưới là *ổ xoăn*. Ở trước ổ xoăn có một vạt nhỏ nhô ra sau gọi là *bình tai*; bình tai che khuất một phần lỗ ống tai ngoài. Ổ đối diện với bình tai và được ngăn cách với bình tai bằng *khuyết gian bình tai* là một củ nhỏ gọi là *đối bình tai*. Bên dưới đối bình tai là *dái tai* (lobule); dái tai mềm vì được cấu tạo bằng mô xơ-mỡ, không giống như phần còn lại của loa tai có mật độ chắc nhờ được chống đỡ bằng sụn chun. Mặt trong của loa tai có những chỗ nhô lên tương ứng với những chỗ lõm trên mặt ngoài.

Về cấu tạo, loa tai là một sụn xơ chun mỏng được che phủ bởi da và được nối với những phần xung quanh bởi các dây chằng và các cơ. Sụn của loa tai liên tiếp với sụn của ống tai ngoài.

1.2. Ống tai ngoài (external acoustic meatus)

Ống tai ngoài đi từ xoăn loa tai tới màng nhĩ, dài khoảng 2,5 cm. Nó được cấu tạo bằng sụn ở 1/3 ngoài và bằng xương ở 2/3 trong. Nó đi theo một đường cong hình

chũa S: lúc đầu hướng vào trong, ra trước và hơi lên trên, tiếp đó cong về phía sau-trong và lên trên, cuối cùng lại cong về phía trước-trong và xuống dưới. Ống tai ngoài có hai chỗ hẹp, một ở gần đầu trong của phần sụn, một ở phần xương, chỗ cách đáy xoắn tai khoảng 2 cm. Vì màng nhĩ nằm chếch nên sàn và thành trước ống tai ngoài dài hơn trần và thành sau của nó.

Liên quan. Mỏm lồi cầu xương hàm dưới nằm trước và được ngăn cách với phần sụn của ống tai ngoài bởi một phần của tuyến mang tai. Hố sọ giữa nằm trên phần xương của ống tai và các tiểu xoang chũm thì nằm sau và được ngăn cách với ống tai bằng một mảnh xương mỏng. Phần sâu nhất của ống tai nằm dưới ngách thượng nhĩ và trước-dưới hang chũm. Mảnh xương ngăn cách nó với hang chũm chỉ dày 1-2 mm .

2. TAI GIỮA (MIDDLE EAR) VÀ HÒM NHĨ (TYMPANIC CAVITY)

Tai giữa là hệ thống các khoang rỗng chứa khí nằm giữa tai ngoài và tai trong. Phần chính của tai giữa là hòm nhĩ, một khoang nằm giữa vòi tai ở trước và hang chũm ở sau. *Hòm nhĩ* thường được hiểu như là từ đồng nghĩa với *tai giữa*.

Hòm nhĩ là một khoang không đều dẹt theo hướng trong-ngoài nằm trong phần đá xương thái dương. Nó chứa một chuỗi ba xương nhỏ di động được nối các thành ngoài và trong của hòm nhĩ để truyền các rung động của màng nhĩ ngang qua hòm nhĩ tới tai trong; các xương này tiếp khớp với nhau bằng các khớp hoạt dịch và được vận động bởi các cơ. Hòm nhĩ có hai phần: hòm nhĩ thực sự nằm đối diện với màng nhĩ và *ngách thượng nhĩ* nằm cao hơn màng nhĩ. Ngách thượng nhĩ chứa nửa trên của xương búa và hầu hết xương đe. Đường kính thẳng đứng và đường kính trước-sau của hòm nhĩ đều vào khoảng 15 mm; đường kính ngang vào khoảng 6 mm ở trên và 4 mm ở dưới nhưng ở ngang rốn màng nhĩ chỉ là 2 mm. Hòm nhĩ được giới hạn ở ngoài bởi màng nhĩ và ở trong bởi thành ngoài tai trong. Nó thông ở sau với hang chũm và các tiểu xoang chũm, ở trước với vòi tai.

2.1. Các thành của hòm nhĩ và các cấu trúc có liên quan

2.1.1. Trần hòm nhĩ hay thành trần (tegmental wall)

Trần hòm nhĩ là một mảnh mỏng của xương đặc ngăn cách hòm nhĩ với khoang sọ và chiếm một vùng đáng kể của mặt trước phần đá xương thái dương. Trần hòm nhĩ cũng liên tiếp ở phía sau với trần hang chũm và ở phía trước với trần của ống cơ căng màng nhĩ. Đường khớp đá-traï chưa cốt hoá ở trẻ nhỏ có thể cho phép sự lan truyền của nhiễm trùng từ hòm nhĩ vào màng não. Ở người lớn, những tĩnh mạch từ hòm nhĩ đi qua khe này tới các xoang đá trên và đá-traï và có thể cũng lan truyền nhiễm trùng tới các cấu trúc này.

2.1.2. Sàn hòm nhĩ hay thành tĩnh mạch cảnh (jugular wall)

Sàn là một mảnh xương hẹp, mỏng và lồi ngăn cách hòm nhĩ với hành trên tĩnh mạch cảnh trong. Xương có thể mỏng hoặc khuyết và lúc đó tĩnh mạch chỉ được ngăn cách với hòm nhĩ bằng niêm mạc và mô xơ. Ở gần thành trong, trên sàn có một lỗ nhỏ cho nhánh nhĩ của thần kinh lưỡng-hầu đi vào hòm nhĩ. Đôi khi sàn dày và có thể chứa một số tiểu xoang chũm phụ.

2.1.3. Thành ngoài hòm nhĩ hay thành màng (membranous wall)

Thành ngoài chủ yếu do màng nhĩ tạo nên nhưng một phần cũng do vòng xương mà màng nhĩ gắn vào. Vòng xương bị khuyết ở trên và ở gần vùng khuyết này là lỗ của các tiểu quản sau và trước cho thừng nhĩ đi qua. Lỗ của *tiểu quản thừng nhĩ sau* nằm trong góc giữa các thành sau và ngoài của hòm nhĩ, ngay sau màng nhĩ và ngang mức với đầu trên của cán xương búa; nó dẫn tới một ống nhỏ đi xuống ở trước ống thần kinh mặt và tận cùng ở khoảng 6 mm trên lỗ trám-chũm. Thần kinh thừng nhĩ và một nhánh của động mạch trám-chũm đi qua ống này vào hòm nhĩ. *Tiểu quản thừng nhĩ trước* mở ra ở đầu trong của khe đá-nhĩ. Thừng nhĩ đi qua đây để rời khỏi hòm nhĩ.

Màng nhĩ (tympanic membrane). Màng nhĩ ngăn cách hòm nhĩ với ống tai ngoài. Đây là một màng mỏng và bán trong suốt, gần có hình oval, mạc dù ở trên hơi rộng hơn ở dưới, và được đặt ở một góc khoảng 55° với sàn ống tai ngoài. Đường kính dài nhất (trước-dưới) từ 9-10 mm và ngắn nhất từ 8-9 mm. Hầu hết chu vi của nó là một *vòng xơ-sụn* dày gắn vào rãnh nhĩ ở đầu trong của ống tai ngoài; rãnh này bị khuyết ở trên và tại đây *các nếp búa trước* và *sau* đi tới mỏm ngoài xương búa, giới hạn nên *phần chùng* (pars flaccida) của màng nhĩ ở bên trên; phần chùng là phần mỏng và có hình tam giác. Phần còn lại của màng nhĩ thì căng và được gọi là *phần căng* (pars tensa). Cán của xương búa được gắn chặt với mặt trong của màng nhĩ cho tới tận trung tâm của nó, tức *rốn màng nhĩ*, điểm mà màng nhĩ nhô về phía hòm nhĩ.

Về mô học, màng nhĩ được cấu tạo bởi ba tầng: một tầng thượng bì ở ngoài, một tầng sợi trung gian và một tầng niêm mạc ở trong. Tầng thượng bì liên tiếp với da mỏng của ống tai ngoài. Tầng niêm mạc là một phần của niêm mạc hòm nhĩ. Ở phần chùng, tầng sợi được thay thế bằng mô liên kết lỏng lẻo.

Các động mạch của màng nhĩ đến từ: nhánh loa tai sâu của động mạch hàm trên (tới lớp thượng bì bên ngoài) và nhánh trám-chũm của động mạch chẩm hoặc tai sau và nhánh nhĩ của động mạch hàm trên tới lớp niêm mạc bên trong.

Các tĩnh mạch của màng nhĩ: các tĩnh mạch nông dẫn tới tĩnh mạch cảnh ngoài; các tĩnh mạch ở mặt sâu dẫn một phần tới xoang ngang và các tĩnh mạch màng cứng và một phần tới đám rối tĩnh mạch vòi tai.

Các thần kinh của màng nhĩ đến từ: nhánh tai thái dương của thần kinh hàm dưới, nhánh loa tai của thần kinh lang thang, nhánh nhĩ của thần kinh lười hầu và có thể từ cả thần kinh mặt.

2.1.4. Thành trong của hòm nhĩ hay thành mê đạo (labyrinthine wall)

Thành trong của hòm nhĩ cũng là thành ngoài của tai trong. Các cấu trúc nổi bật của thành này là ụ nhô, cửa sổ tiền đình, cửa sổ ốc tai và lối ống thần kinh mặt.

Ụ nhô là một gò lồi tròn có các rãnh nhỏ (*rãnh ụ nhô*) do các thần kinh của đám rối nhĩ tạo nên; nó ứng với phần nhô ra ngoài của vòng đáy của ốc tai. Ở sau ụ nhô là *xoang nhĩ*, nơi tương ứng với vị trí của bóng ống bán khuyên sau.

Cửa sổ tiền đình là một lỗ mở hình thận nằm ở sau-trên ụ nhô, liên kết hòm nhĩ với tiền đình; đường kính dài của nó nằm ngang và bờ lồi của nó hướng lên trên. Nền

của xương bàn đạp lắp vào cửa sổ này, chu vi của nó được gắn với bờ của cửa sổ bởi một dây chằng vòng.

Cửa sổ ốc tai nằm ở sau-dưới cửa sổ tiền đình và được ngăn cách với cửa sổ tiền đình bởi phần sau của ụ nhỏ. Đây là cửa thông hòm nhĩ với thang nhĩ của ốc tai nhưng được đóng kín bởi *màng nhĩ phụ*; màng này lồi về phía ốc tai.

Lồi ống thần kinh mặt tương ứng với đoạn thứ hai của ống chứa thần kinh mặt. Ống này chạy qua thành trong hòm nhĩ từ trước ra sau ở ngay trên cửa sổ tiền đình, sau đó thì uốn cong xuống dưới vào thành sau của hòm nhĩ.

2.1.5. Thành sau của hòm nhĩ hay thành chũm (mastoid wall) và hang chũm

Rộng ở trên hơn ở dưới, các đặc điểm hình thể chính của thành này là đường vào hang chũm, lối tháp và hố đe.

Đường vào hang chũm là một lỗ rộng từ ngách thượng nhĩ chạy ra sau tới phần trên của hang chũm. Trên thành trong của đường vào hang là một chỗ lồi tròn có tên là *lồi ống bán khuyên ngoài*. Lồi này nằm ở sau-trên lối ống thần kinh mặt và do ống bán khuyên ngoài nằm bên dưới tạo nên.

Lối tháp nằm ở ngay sau cửa sổ tiền đình và trước phần thẳng đứng của ống thần kinh mặt; khoang rỗng trong lối này chứa cơ bàn đạp, gân của cơ chui ra qua một lỗ nhỏ ở đỉnh lối tháp.

Hố đe là một chỗ lõm nhỏ chứa trụ ngắn của xương đe, mòm này được cố định vào hố bởi các sợi dây chằng.

Hang chũm (mastoid antrum). Là một xoang khí lớn nằm trong phần đá xương thái dương, các liên quan của hang chũm có tầm quan trọng lớn về ngoại khoa; xoang này còn thường bị nhiễm khuẩn. Phần trên của thành trước có đường vào hang chũm, thông ngách thượng nhĩ với hang chũm; phía trong đường vào hang là ống bán khuyên ngoài. Phần dưới của thành trước chứa đoạn đi xuống của ống thần kinh mặt. Thành trong của hang chũm liên quan với ống bán khuyên sau. Hang chũm ngăn cách với xoang sigma ở phía sau bằng một vách xương; một số tiểu xoang chũm có thể nằm trong vách xương này. Trần xoang chũm, vốn liên tiếp với trần hòm nhĩ, nằm dưới hố sọ giữa và thùy thái dương. Thành ngoài của hang chũm, đường tiếp cận ngoại khoa thông thường vào hang, được tạo nên bởi mòm sau ống tai của phần trai xương thái dương. Thành này chỉ dày 2 mm lúc mới sinh nhưng tăng lên với tốc độ khoảng 1 mm mỗi năm để đạt tới độ dày cuối cùng khoảng 12-15 mm. Ở người trưởng thành, thành ngoài của hang chũm tương ứng với *tam giác trên ống tai* trên mặt ngoài của sọ, có thể sờ thấy được qua hõm xoăn. Cạnh trên của tam giác là mào trên chũm, nằm ngang mức với sàn của hố sọ giữa; cạnh trước-dưới, hay bờ sau-trên của ống tai ngoài, chạy dọc theo đoạn đi xuống của ống thần kinh mặt; và cạnh sau, tạo nên bởi một đường thẳng đứng ở sau tiếp tuyến với bờ sau của ống tai ngoài, nằm ở ngay trước xoang sigma. Dung tích xoang chũm người trưởng thành vào khoảng 1 ml và đường kính chung của nó vào khoảng 10 mm. Không giống các xoang khí khác, nó có mặt ngay từ khi sinh và có kích thước gần bằng của người lớn, mặc dù nó nằm ở một mức cao hơn tương đối so với ống tai ngoài của người lớn.

Các tiêu xoang chũm (mastoid cells). Các xoang này biến đổi nhiều về số lượng, hình dạng và kích thước. Thường thì chúng tiếp nối với nhau và được lót bằng một niêm mạc liên tiếp với niêm mạc của hang chũm và hòm nhĩ. Chúng lấp đầy mòm chũm, thậm chí tới đỉnh mòm, và một số có thể chỉ được ngăn cách với xoang sigma và hố sọ sau chỉ bằng một mảnh xương rất mỏng, đôi khi khuyết. Một số có thể nằm nông hơn, hoặc thậm chí ở sau xoang sigma và số khác có thể nằm ở thành sau của phần xuống ống thân kinh mặt. Đôi khi chúng phát triển rất ít vào mòm chũm.

2.1.6. Thành trước hay thành động mạch cảnh (carotid wall) và vòi tai

Thành này hẹp do các thành ngoài và trong của hòm nhĩ tiến lại gần nhau. Phần dưới của nó là một mảnh xương mỏng tạo nên thành sau của ống động mạch cảnh, trên đó có các lỗ cho các thân kinh cảnh nhĩ và các nhánh nhĩ của động mạch cảnh trong đi qua. Phần trên của thành trước có lỗ của hai ống chạy song song; ống trên là *ống cơ căng màng nhĩ* và ống dưới là phần xương của *vòi tai*. Các ống này chạy chéo ra trước, xuống dưới và vào trong để đổ vào góc giữa phần trai và phần đá của xương thái dương; chúng được ngăn cách với nhau bằng một vách xương mỏng. Ống cơ căng màng nhĩ và vách xương chạy về phía sau, trên thành trong hòm nhĩ, rồi tận cùng ở ngay trên cửa sổ tiền đình, nơi mà đầu sau của vách cong ra ngoài để tạo nên một rong rọc có tên là *mòm hình ốc*; trên mòm này, gân của cơ căng màng nhĩ cong ra ngoài để tới bám vào phần trên của cán xương búa.

Vòi tai (auditory tube). Vòi tai nối thông hòm nhĩ với ty hầu, cho phép không khí đi từ khoang này tới khoang kia để làm cân bằng áp lực không khí trên cả hai mặt của màng nhĩ. Nó dài khoảng 36 mm và đi về phía trước-trong ở một góc khoảng 45 độ so với mặt phẳng dọc và 30 độ so với mặt phẳng nằm ngang. Nó được tạo nên một phần bằng xương và một phần bằng sụn và mô sợi.

Phần xương, dài khoảng 12 mm, bắt đầu từ thành trước hòm nhĩ, tại *lỗ nhĩ*, và hẹp dần để tận cùng ở chỗ nối các phần trai và đá của xương thái dương, nơi phần sụn bám vào; ống động mạch cảnh nằm ở trong.

Phần sụn, dài khoảng 24 mm, được tạo nên bởi một mảnh sụn hình tam giác, phần lớn hơn của mảnh sụn nằm ở thành sau-trong của vòi. Đỉnh của phần sụn được gắn với đầu tận cùng của phần xương của vòi và nền của nó nằm ngay dưới niêm mạc của thành bên ty hầu, tạo nên một gờ vòi ở sau lỗ hầu của vòi tai. Phần trên của sụn bị bẻ cong ra ngoài và xuống dưới, tạo nên một *mảnh trong* rộng và một *mảnh ngoài* hẹp. Trên thiết đồ ngang, sụn trông như một cái móc và khuyết ở phía dưới-ngoài, nơi ống được cấu tạo bằng mô sợi. Sụn được cố định vào nền sọ trong rãnh giữa phần đá xương thái dương và cánh lớn xương bướm, tận cùng ở gân rãnh của mảnh trong mòm chân bướm. Các phần sụn và xương của vòi không nằm trên cùng mặt phẳng, phần xương chạy xuống theo một độ dốc hơi lớn hơn phần sụn. Đường kính của vòi lớn nhất tại *lỗ hầu*, nhỏ nhất tại chỗ nối của hai phần (*eo*) và lại tăng dần về phía hòm nhĩ. Niêm mạc của vòi liên tiếp với niêm mạc của ty hầu và hòm nhĩ; nó được lót bằng thượng mô trụ có lông và mỏng ở phần xương nhưng dày lên bởi các tuyến niêm mạc ở phần sụn; ở gần lỗ hầu có một khối mô bạch huyết gọi là *hạch nhân vòi*.

2.2. Các xương nhỏ của tai (auditory ossicles)

Một chuỗi của ba xương nhỏ di động, xương búa, xương đe và xương bàn đạp, truyền các sóng âm từ màng nhĩ qua hòm nhĩ tới cửa sổ tiền đình. Xương búa được gắn với màng nhĩ và nền xương bàn đạp với vành của cửa sổ tiền đình, trong khi đó xương đe được treo ở giữa và tiếp khớp với cả hai xương.

Xương búa (malleus). Có hình dạng giống như một cái búa, xương này dài 8-10 mm và là xương lớn nhất của chuỗi xương; nó có một chỏm, một cổ, một cán và các mòm trước và ngoài. *Chỏm* là đầu trên phình rộng hình trứng nằm trong ngách thượng nhĩ; nó tiếp khớp ở sau với xương đe. *Cổ* là phần hẹp ở dưới cổ và dưới cổ là một chỗ phình mà từ đó các mòm nhô ra.

Cán xương búa được gắn với màng nhĩ. Nó chạy xuống về phía sau-trong, thu nhỏ dần tới một đầu tự do.

Mòm trước là một gai xương nhỏ từ chỗ phình bên dưới cổ nhô ra trước và được nối với khe đá-nhĩ bằng các sợi dây chằng. *Mòm ngoài*, một mòm hình nón từ gốc cán búa nhô ra, hướng ra ngoài và được gắn với phần trên của màng nhĩ và với các các đầu của chỗ khuyết ở phần trên rãnh nhĩ bằng các nếp búa trước và sau.

Xương đe (incus). Xương này trông giống như một răng tiền cối với hai rế tách xa nhau. Nó có một thân và hai trụ. *Thân* có một mặt khớp hình yên hướng ra trước tiếp khớp với chỏm xương búa. *Trụ dài* chạy xuống gần như thẳng đứng, ở sau và song song với cán búa; đầu dưới của nó cong vào trong và tận cùng ở một mòm tròn, gọi là *mòm thấu kính*; mặt trong của mòm thấu kính có mặt khớp với chỏm của xương bàn đạp. *Trụ ngắn*, gần có hình nón, nhô ra sau và được các sợi dây chằng gắn với hố đe trong phần sau-dưới của ngách thượng nhĩ.

Xương bàn đạp (stapes). Xương này có một chỏm, một cổ, hai trụ trước và sau, và một nền. *Chỏm* hướng ra ngoài và có một mặt khớp nhỏ tiếp khớp với mòm thấu kính của xương đe. *Cổ* được gắn ở phía sau với gân của cơ bàn đạp. Các *trụ* từ cổ tỏa ra và liên tiếp với *nền* hình bầu dục; nền được gắn với bờ của cửa sổ tiền đình bởi một vòng sợi.

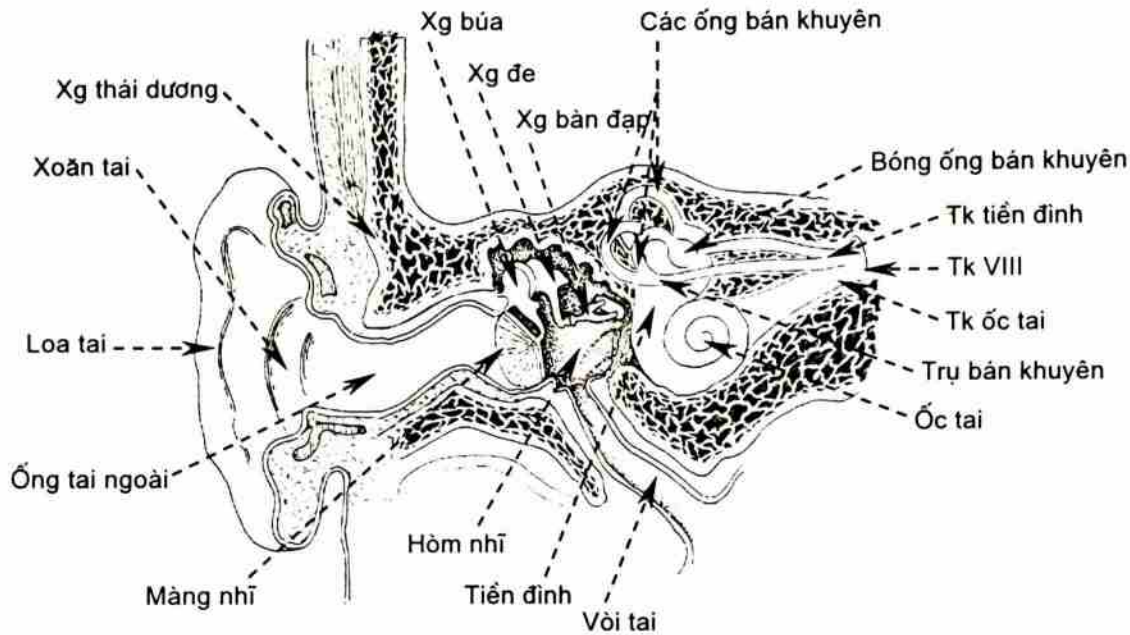
Các xương nhỏ của hòm nhĩ tiếp khớp với nhau bằng các khớp hoạt dịch điển hình, được nối với các thành hòm nhĩ bằng các dây chằng và được vận động bằng các cơ.

2.3. Các cơ vận động cho chuỗi xương nhỏ của tai

Cơ căng màng nhĩ (tensor tympani). Cơ này xuất phát từ phần sụn của vòi tai, chạy ra sau trong ống cơ căng màng nhĩ và tận cùng bằng một gân; gân này uốn cong ra ngoài quanh mòm hình ốc và bám vào đầu trên cán xương búa. Cơ căng màng nhĩ kéo màng nhĩ vào trong để làm căng màng nhĩ và đẩy xương bàn đạp sát hơn vào cửa sổ tiền đình. Nó được vận động bởi một nhánh thần kinh tới cơ chân bướm trong của thần kinh hàm dưới.

Cơ bàn đạp (stapedius). Cơ bàn đạp nằm trong khoang rộng của lối tháp. Gân của nó chui qua một lỗ ở đỉnh lối tháp để chạy ra trước bám vào mặt sau của cổ xương

bàn đạp. Cơ bàn đạp có tác dụng đối kháng với cơ căng màng nhĩ. Nó được chi phối bởi một nhánh của thần kinh mặt. Liệt cơ bàn đạp dẫn đến hội chứng tăng thính.



Hình 15.1. Sơ đồ ba phần của tai

3. TAI TRONG (INTERNAL EAR)

Tai trong mới thực sự là nơi chứa các bộ phận thụ cảm thính giác và thăng bằng nên còn được gọi là *cơ quan tiền đình-ốc tai*. Nó phức tạp nên được gọi là mê đạo, bao gồm *mê đạo xương* và *mê đạo màng*. Mê đạo xương là hệ thống khoang rỗng phức tạp bên trong phần đá xương thái dương. Mê đạo màng là một hệ thống ống và túi màng nằm trong mê đạo xương. Khoảng nằm giữa mê đạo màng và thành xương chứa *ngoại dịch*. Dịch chứa trong mê đạo màng là *nội dịch*.

3.1. Mê đạo xương (bony labyrinth)

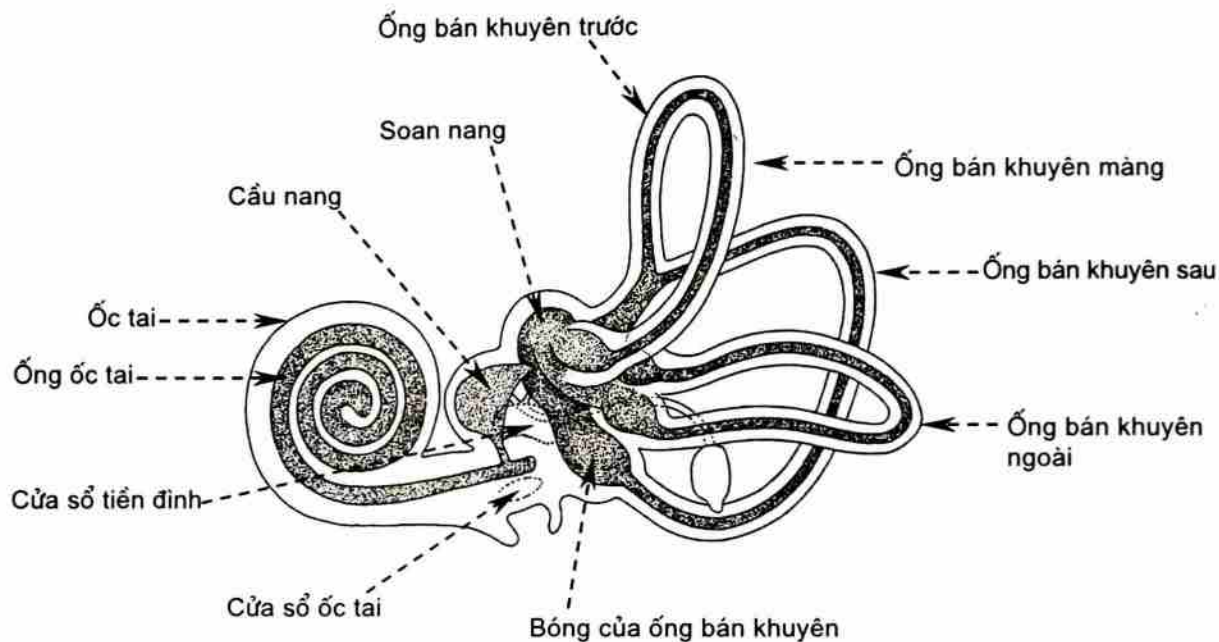
Mê đạo xương bao gồm tiền đình, các ống bán khuyên và ốc tai.

Tiền đình (vestibule) nằm ở phía trong hòm nhĩ, phía sau ốc tai và phía trước các ống bán khuyên. Đây là một hốc xương có sáu thành. **Thành ngoài** ngăn cách với hòm nhĩ bằng một vách xương và liên hệ với hòm nhĩ qua cửa sổ tiền đình. **Thành trong** liên quan với đáy ống tai trong, có *ngách bầu dục* cho soan nang tựa vào và *ngách cầu* cho cầu nang tựa vào. **Thành sau** và **thành trên** có năm lỗ thông với các ống bán khuyên.

Thành dưới là mảnh xương mỏng liên tiếp với mảnh xoăn ốc của ốc tai. Tiền đình thông ở trước với thang tiền đình của ốc tai.

Các ống bán khuyên xương (semicircular canals) gồm ba ống, mỗi ống nằm thẳng góc với hai ống kia. **Ống bán khuyên trước** nằm trên mặt phẳng thẳng đứng,

vuông góc với trục phần đá xương thái dương. Ống bán khuyên sau nằm trên mặt phẳng thẳng đứng, song song với trục phần đá xương thái dương. Ống bán khuyên ngoài nằm trên mặt phẳng ngang và cong ra ngoài. Các ống bán khuyên là những ống hình trụ cong hình móng ngựa nằm ở sau-trên tiền đình và mở vào tiền đình, mỗi ống có một đầu phình gọi là *bóng xương*. Đầu có bóng xương mở vào tiền đình tại *trụ xương bóng*, đầu không có bóng xương mở vào tiền đình tại *trụ xương đơn*. Trụ xương đơn của ống bán khuyên ngoài mở trực tiếp vào tiền đình. Trụ xương đơn của các ống bán khuyên trước và sau hợp lại thành *trụ xương chung* trước khi đổ vào tiền đình.



Hình 15.2. Cấu trúc của tai trong

Ốc tai (cochlea) có hình một con ốc xoắn hai vòng rưỡi nằm trước tiền đình. Đáy ốc tai hướng vào trong; vòm ốc tai hướng ra ngoài. Ốc tai gồm một *trụ ốc tai* hình nón và *ống xoắn ốc tai* xoắn quanh trụ ốc tai hai vòng rưỡi từ đáy tới vòm ốc tai. Trong lòng ống xoắn ốc tai có một mảnh chạy xoắn ốc gọi là *mảnh xoắn xương*. Mảnh này có một bờ quấn quanh trụ ốc tai, một bờ tự do nhô vào lòng ống xoắn ốc tai. Ống ốc tai (tức phần màng của ốc tai) đi từ bờ tự do của mảnh xoắn xương tới thành ngoài của ống xoắn ốc tai. Mảnh xoắn xương và ống ốc tai chia ống xoắn ốc tai thành hai thang: *thang tiền đình* ở trên và *thang nhĩ* ở dưới. Hai thang chứa ngoại dịch và thông nhau tại *khe xoắn* ở vòm ốc tai, một khe nằm giữa vòm ốc tai ở một bên còn bên kia là đầu tịt của ống ốc tai và đầu tận cùng của mảnh xoắn xương.

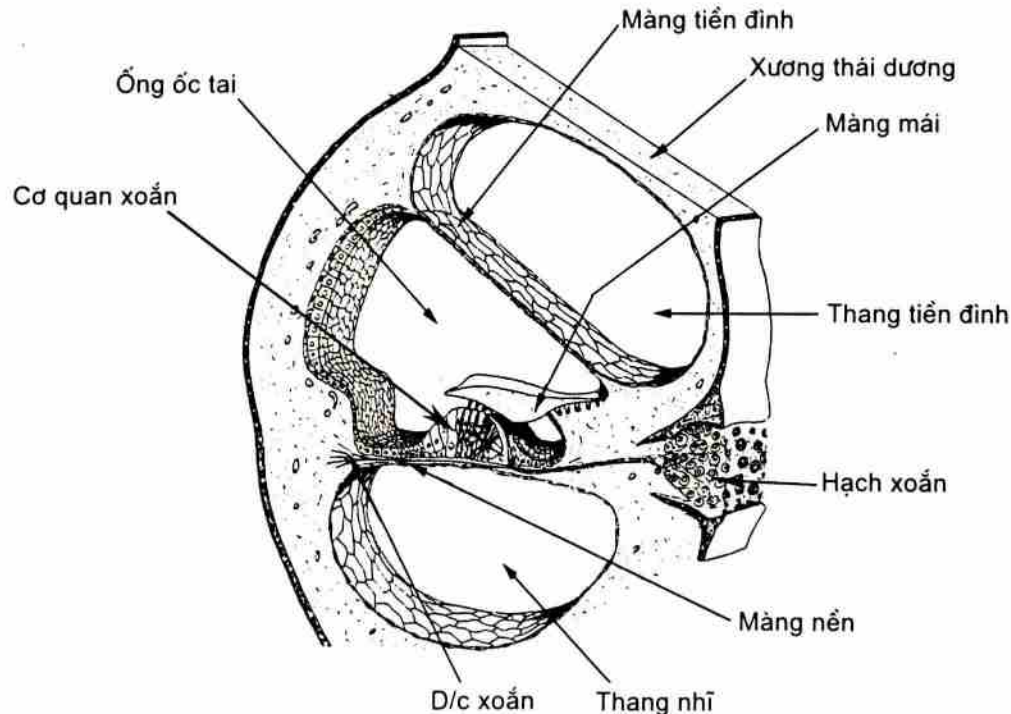
3.2. Mê đạo màng (membranous labyrinth)

Mê đạo màng gồm mê đạo tiền đình và mê đạo ốc tai.

Mê đạo tiền đình (vestibular labyrinth) gồm soan nang và cầu nang (là hai túi màng nằm trong tiền đình xương) và các ống bán khuyên màng nằm trong các ống bán

khuyên xương. *Soan nang* là một túi hình soan chiếm phần trên của tiền đình và tiếp nhận năm lỗ đổ vào của ba ống bán khuyên màng. *Cầu nang* là một túi nhỏ hình cầu ở phía trước soan nang. Cầu nang nối với soan nang bằng *ống soan-cầu* và với ống ốc tai bằng *ống nối*. Từ giữa ống soan-cầu tách ra một ống gọi là *ống nội dịch*. Ống này đi qua *cổng tiền đình* tới dưới màng não cứng ở mặt sau phần đá xương thái dương thì phình ra thành *túi nội dịch*. Các ống bán khuyên màng gồm ba ống trước, sau và ngoài nằm trong ba ống bán khuyên xương tương ứng, mỗi ống có một đầu phình gọi là *bóng màng*. Đầu có bóng màng của các ống bán khuyên mở vào soan nang tại *trụ màng bóng*, đầu không có bóng màng mở vào tại *trụ màng đơn*. Trụ màng đơn của các ống bán khuyên trước và sau hợp lại tạo thành *trụ màng chung*.

Trong soan nang và cầu nang lần lượt có *vết soan nang* và *vết cầu nang*; trong lòng mỗi bóng màng có một lỗ ngang gọi là *mào bóng*. Các vết và mào này là những nơi chứa các tế bào lông cảm thụ sự thay đổi vị trí của đầu. Sự thay đổi vị trí của đầu gây ra sự chuyển động của ngoại dịch và nội dịch. Sự chuyển động đó kích thích các tế bào lông ở các vết và mào. Xung động thần kinh sinh ra từ tế bào cảm thụ thăng bằng được thần kinh tiền đình dẫn về não.



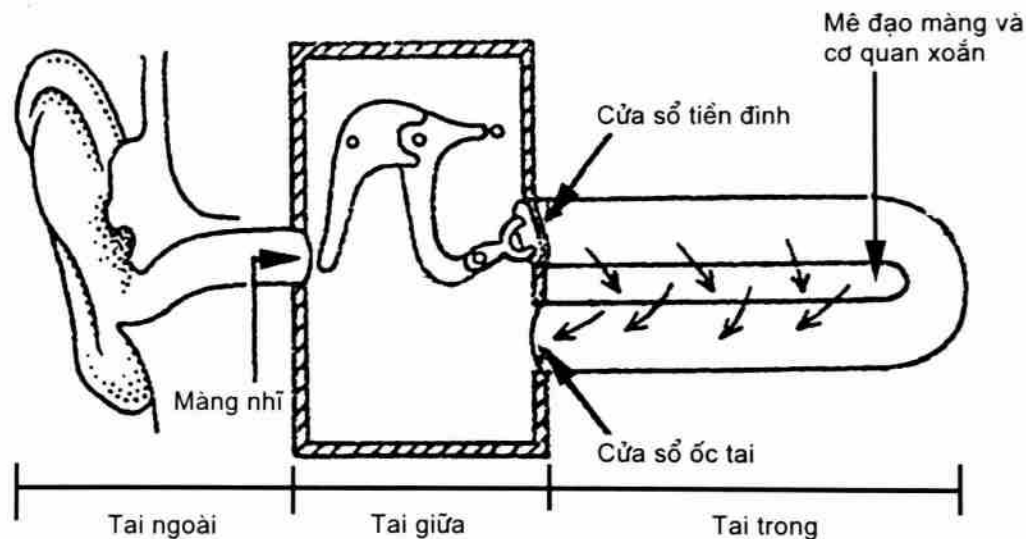
Hình 15.3. Thiết đồ qua ốc tai

Mê đạo ốc tai (cochlear labyrinth) là một ống màng chứa nội dịch có tên là *ống ốc tai*, hay *thang giữa*. Nó có mặt cắt ngang hình tam giác và nằm trong ống xoắn ốc tai, giữa thành ngoài của ống xoắn ốc tai và bờ tự do của mảnh xoắn xương. Ba thành của ống ốc tai là: *thành* (hay *màng*) *tiền đình* ngăn cách ống ốc tai với thang tiền đình, *thành nhĩ* (hay *màng nền*) ngăn cách ống ốc tai với thang nhĩ, và *thành ngoài*.

Nằm trên thành nhĩ là *cơ quan xoắn*. Cơ quan xoắn là một lá tế bào thượng mô cuộn lại, bao gồm các tế bào chống đỡ và khoảng 16000 tế bào lông, vốn là tế bào cảm thụ thính giác. Mặt đỉnh của mỗi tế bào lông là một bó gồm 30-100 lông lập thể nhỏ vào nội dịch. Mặt đáy của các tế bào lông synap với sợi của các neuron cảm giác có thân nằm ở hạch xoắn ốc tai. Màng mái, một màng keo đàn hồi, nằm ở trên và tiếp xúc với các tế bào lông.

3.3. Cơ chế nghe

Loa tai tập trung những sóng âm trong không khí và hướng sóng âm đi dọc ống tai ngoài tới màng nhĩ, làm cho màng nhĩ rung lên. Rung động cơ học của màng nhĩ được chuỗi xương con truyền tới cửa sổ tiền đình. Chuyển động lắc qua lắc lại của xương bàn đạp ở cửa sổ tiền đình tạo nên những sóng rung động trong ngoại dịch. Sóng này lan toả qua ngoại dịch của thang tiền đình tới vòm ốc tai rồi tới ngoại dịch ở thang nhĩ và cuối cùng trở về chỗ mở thông của ốc tai với tai giữa (cửa sổ ốc tai), làm rung động màng nhĩ phụ. Sóng rung động của ngoại dịch ấn lõm ống ốc tai, gây nên sóng rung động của nội dịch. Rung động của nội dịch kích thích các tế bào thượng mô thần kinh của cơ quan xoắn. Những xung động thần kinh từ cơ quan xoắn được phần ốc tai của thần kinh số VIII truyền về não.



Hình 15.4. Cơ chế nghe

4. THẦN KINH ỐC TAI (cochlear nerve) VÀ ĐƯỜNG DẪN TRUYỀN THÍNH GIÁC

4.1. Thần kinh ốc tai

Thần kinh ốc tai bao gồm hai loại sợi: các sợi li tâm (đi) và các sợi hướng tâm (đến, cảm giác).

Các sợi cảm giác của thần kinh ốc tai bắt nguồn từ các nơron hai cực của **hạch xoắn ốc tai** nằm trong trụ ốc tai. Sợi gai (mỏm ngoại vi) của các nơron hai cực đi tới **cơ quan xoắn** (cơ quan Corti) và tiếp xúc synap với **các tế bào lông trong và các tế bào lông ngoài**; các sợi trục tạo nên thần kinh ốc tai.

Các sợi li tâm trong thần kinh ốc tai có nguồn gốc từ **phức hợp nhân trám trên** của cầu não. Chúng tạo nên **bó trám-ốc tai** và chi phối **các tế bào lông ngoài** của cơ quan xoắn. Các tế bào lông ngoài có khả năng co rút và các lông lập thể của chúng vùi trong màng mái. Điều này cho phép chúng kiểm soát được các đặc tính đáp ứng cảm giác của cơ quan xoắn bằng cách điều chỉnh mức độ mà màng mái áp vào các tế bào lông trong.

4.2. Đường thính trung ương

Thần kinh ốc tai đi vào thân não tại rãnh hành-cầu. Thần kinh vòng quanh bờ ngoài của cuống tiểu não dưới và đi vào **các nhân ốc bụng và lưng**. Mỗi sợi thần kinh đi vào tách đôi và tiếp nối synap với các nơron ở cả hai nhân. Những nhân này chứa các nơron được tổ chức theo kiểu định khu âm. Thông tin từ các nhân ốc được chuyển lên các cấu trúc ở trung ương qua ba vân thính: vân thính lưng, vân thính bụng và vân thính trung gian. **Vân thính lưng** bắt nguồn ở nhân ốc lưng, chạy trên cuống tiểu não dưới và bắt chéo để gia nhập vào **liềm bên bên đối diện**. Hai vân thính còn lại bắt nguồn từ nhân ốc bụng. **Vân thính trung gian** đi theo một con đường tương tự như vân thính lưng. **Vân thính bụng** đi theo một con đường khác, bằng cách đi trước cuống tiểu não dưới để tận cùng ở **các nhân của thể thang và các nhân trám trên ở cùng bên và bên đối diện**. Những nhân này lại cho sợi đi tới các liềm bên cùng bên và bên đối diện.

Những sợi từ các nhân ốc lưng và bụng đi lên qua các vân thính lưng và trung gian đi tới gò dưới bên đối diện (một số synáp ở những nơron chuyển tiếp trong các nhân của liềm bên). Những sợi chiếu này tạo nên **đường thính trung ương một tai**, có chức năng truyền thông tin về tần số của các tín hiệu thính giác. Trái lại, những sợi của vân thính bụng tạo nên một con đường hai tai đi lên cả hai bên, với những trạm tiếp nối synáp ở thể thang, phức hợp trám trên và các nhân của liềm bên. Con đường chuyên biệt này có thể phân tích vị trí của nguồn, hay hướng, của các kích thích thính giác. Con đường hai tai cũng tận cùng ở **gò dưới**, nơi gửi các sợi trục của nó tới nhân (thể) gối trong qua **cánh tay gò dưới**.

Các nhân thể gối trong đóng vai trò như các nhân cảm giác chuyên biệt của đồi thị và tạo nên trạm chuyển tiếp cảm giác cuối cùng của đường nghe. Các sợi từ thể gối trong đi tới thùy thái dương tạo nên tia thính giác và tận cùng ở các hồi thái dương ngang và mặt phẳng thái dương liền kề nằm ở mặt lưng của hồi thái dương trên và bị vùi một phần trong rãnh bên. Nằm trong các hồi thái dương ngang và phần trước của mặt phẳng thái dương, **các diện 41 và 42 của Brodmann** đóng vai trò như là **các diện thính giác thứ nhất và thứ hai của vỏ não**.

MŨI, THẦN KINH KHỨU GIÁC, HẦU

MỤC TIÊU

1. *Mô tả được: mũi ngoài và các thành của ổ mũi xương; các xoang cạnh mũi; niêm mạc mũi và thần kinh khứu giác.*
2. *Mô tả được các thành của tị hầu, khẩu hầu và thanh hầu; cấu tạo của hầu và vòng của các hạnh nhân quanh hầu.*
3. *Nêu được các liên hệ chức năng và lâm sàng thích hợp.*

1. MŨI (NOSE)

Mũi là cơ quan đầu tiên của hệ hô hấp mà không khí phải đi qua để vào phổi và là nơi bắt đầu của quá trình làm ấm, làm ẩm và lọc sạch không khí; nó cũng là cơ quan khứu giác và phát âm. Ba phần hợp nên mũi là mũi ngoài, ổ mũi và các xoang cạnh mũi.

1.1. Mũi ngoài (external nose)

Là phần mũi lộ ra ở chính giữa mặt, mũi ngoài gồm một khung xương - sụn được phủ bằng da ở mặt ngoài và niêm mạc ở mặt trong.

Hình thể ngoài. Mũi ngoài có hình tháp. Góc trên của tháp mũi liên tiếp với trán tại **gốc mũi** (root of nose); nơi gặp nhau của hai mặt bên tháp mũi trên đường giữa là một gờ tròn gọi là **sống mũi** (dorsum of nose). Sống mũi tận cùng tại một đầu tự do ở phía trước - dưới có tên là **đỉnh mũi** (apex of nose); các mặt bên tháp mũi mở rộng và tận cùng ở phía dưới tại các **cánh mũi** (alae of nose). Ở phía dưới, ở hai bên đỉnh mũi có hai **lỗ mũi trước** (nostrils) ngăn cách nhau bởi **vách mũi** (nasal septum).

Cấu tạo. Bộ khung chống đỡ cho mũi ngoài được cấu tạo bằng xương và sụn. **Khung xương** chống đỡ cho phần trên của mũi bao gồm các xương mũi, phần mũi xương trán và các mỏm trán của xương hàm trên. **Khung sụn** nâng đỡ cho phần dưới của mũi bao gồm các **sụn cánh mũi lớn và nhỏ**, các **sụn mũi phụ**, các **sụn mũi bên** và **sụn vách mũi**.

1.2. Ổ mũi (nasal cavity) (Các H.16.1 và H.16.2)

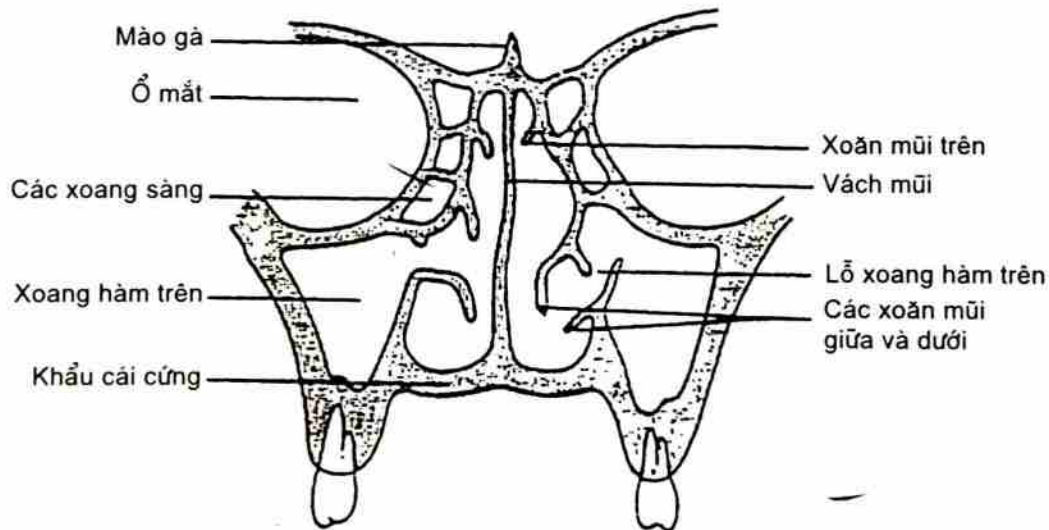
Ổ mũi được vách mũi chia dọc thành hai ngăn; mỗi ngăn mở thông ra mặt tại **lỗ mũi trước**, liên tiếp với tỵ hầu ở sau qua **lỗ mũi sau** và có bốn thành. Phần trước của mỗi ngăn ổ mũi là **tiền đình mũi** (nasal vestibule) nằm ở ngay sau lỗ mũi trước. Tiền đình ngăn cách với phần ổ mũi còn lại bởi một đường gờ cong gọi là **thềm mũi** (limen nasi). Da phủ tiền đình mũi có lông và tuyến nhầy để cản bụi.

Thành trên hay trần ổ mũi là thành xương ngăn cách ổ mũi với hộp sọ do các xương mũi, xương trán, mảnh sàng và thân xương bướm tạo nên.

Thành dưới hay sàn mũi là thành xương ngăn cách ổ mũi với ổ miệng do mòm khẩu cái xương hàm trên và mảnh ngang xương khẩu cái tạo nên.

Thành trong hay vách mũi là một vách xương - sụn tạo nên bởi mảnh thẳng xương sàng và xương lá mía ở sau và sụn vách mũi ở trước.

Thành ngoài chủ yếu do xương hàm trên, mê đạo sàng và xương xoắn mũi dưới tạo nên. Thành này gồ ghề do có ba xoăn mũi (xương xoắn) nhô lên: *các xoăn mũi trên, giữa và dưới*; ở phía dưới - ngoài mỗi xoăn mũi, giữa xoăn mũi và thành ngoài, là một *ngách mũi* có tên tương ứng: *các ngách mũi trên, giữa và dưới*. Vùng nằm trên xoăn mũi trên là *ngách bướm-sàng*. *Ngách mũi trên* (superior nasal meatus) có lỗ đổ của xoang sàng sau; *ngách mũi giữa* (middle nasal meatus) là nơi mở thông của xoang trán, nhóm xoang sàng giữa - trước và xoang hàm trên; *ngách mũi dưới* (inferior nasal meatus) là nơi đổ vào của ống lệ mũi.



Hình 16.1. Thiết đồ đứng ngang qua mũi

Niêm mạc ổ mũi. Trừ tiền đình mũi được che phủ bởi da, phần còn lại của ổ mũi được phủ bởi niêm mạc. Niêm mạc được chia thành vùng hô hấp và vùng khứu.

Vùng hô hấp là vùng dưới xoăn mũi trên. Niêm mạc ở đây là lớp thượng mô trụ có lông chuyển dính chặt vào cốt mạc hoặc sụn và liên tiếp với niêm mạc của các xoang; nhiễm khuẩn ở niêm mạc mũi có thể lan tới các xoang. Sự đổi dào về mạch máu của vùng này làm cho nó có màu hồng.

Vùng khứu là vùng trên xoăn mũi trên, có màu vàng xám vì có ít mạch máu và chứa các tế bào khứu giác.

1.3. Thần kinh khứu giác (olfactory nerve)

Thần kinh khứu giác truyền về não cảm giác về mùi. Các tế bào nguyên uỷ của thần kinh khứu giác nằm trong **vùng niêm mạc khứu giác** của ổ mũi; vùng này bao gồm niêm mạc phủ mặt trên xoăn mũi trên, trần ổ mũi và phần vách mũi đối diện xoăn mũi trên. Các tế bào cảm thụ khứu giác là những nơron hai cực với các đầu tận cùng nhánh gai của chúng nằm ở bề mặt của niêm mạc khứu, các nhánh trục (nhánh trung ương) hợp thành các bó. Các bó này đan với nhau thành một mạng lưới như đám rối trong niêm mạc khứu, cuối cùng tạo nên khoảng 20 nhánh đi qua các lỗ của mảnh sàng như là **thần kinh khứu giác** và tận cùng ở **hành khứu**. Mỗi nhánh có một bao do các lớp của màng não tạo nên. Các sợi của thần kinh khứu giác không có myelin mà được bọc trong các tế bào Schwann.

Hành khứu (olfactory bulb) và các tiếp nối trung ương

Hành khứu nằm trên mảnh sàng và liên tiếp ở sau với **dải khứu**. Nó chứa đựng một số loại nơron, bao gồm các interneuron và các tế bào mủ ni. Các tế bào mủ ni tiếp xúc synap trực tiếp với các sợi của thần kinh khứu và chiếu sợi trục của chúng tới **vân khứu bên**.

Nhân khứu trước trong dải khứu chứa các nhóm nơron. Một trong các nhóm này là nguyên uỷ của **phần khứu của mép trước**. Các tế bào này tiếp nhận sợi đến từ hành khứu cùng bên và gửi sợi trục của chúng ngang qua mép trước tới hành khứu bên đối diện.

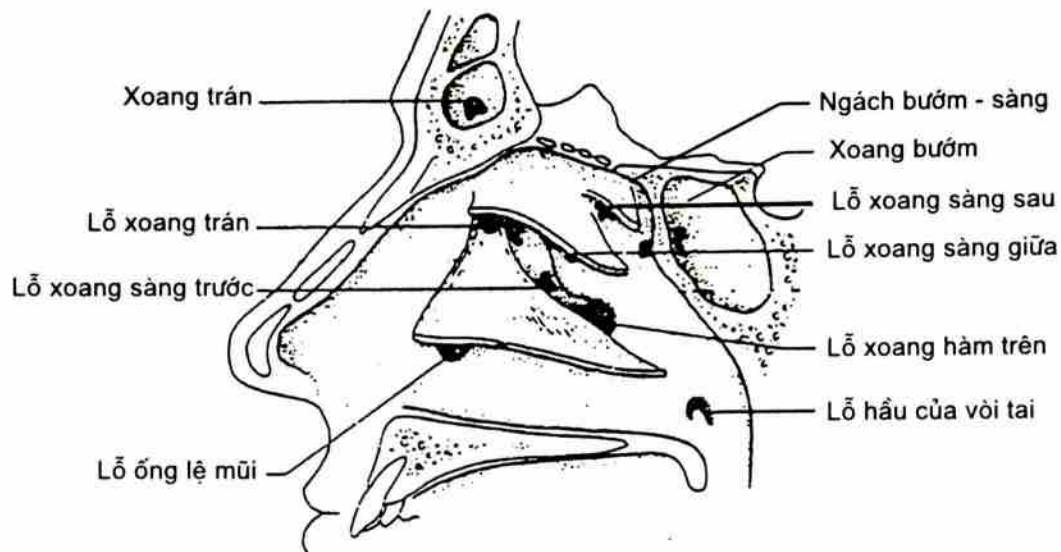
Dải khứu nằm trong **rãnh khứu** của thùy trán, bên ngoài hồi thẳng của vùng vỏ ổ mắt-trán. Dải khứu tách đôi thành các vân trong và ngoài. Một số sợi của **vân khứu trong** là sợi trục của các nơron nhân khứu trước, và chúng đi qua mép trước tới hành khứu bên đối diện. Các sợi còn lại, tức những sợi tận cùng ở **củ khứu** cùng bên trong chất thủng trước, là những sợi trục của các tế bào mủ ni từ hành khứu. Các tế bào mủ ni chỉ chiếu sợi tới cùng bên.

Tạo nên chủ yếu bằng các sợi trục của tế bào mủ ni, **vân khứu ngoài** cho các sợi đến tận cùng ở **vỏ não hình quả lê** (piriform cortex) (**vùng vỏ khứu thứ nhất**) ở bên ngoài chất thủng trước, ở một phần nhỏ phía trước của **vùng vỏ entorhinal**, và ở **vùng vỏ hạnh nhân trong** (corticomedial amygdala). Hệ thống khứu giác là hệ thống cảm giác duy nhất mà ở đó các nơron cảm giác chặng thứ hai chiếu trực tiếp lên vỏ đại não. Vùng vỏ khứu giác thứ nhất cho sợi đi tới **vùng vỏ ổ mắt-trán bên** cả trực tiếp và gián tiếp qua đồi thị. Các tiếp nối vỏ-vỏ giữa cực thái dương và vỏ não ổ mắt-trán có thể là quan trọng trong phân biệt khứu giác.

Tổn thương các cấu trúc khứu giác. Mất cảm giác ngửi là hậu quả của nhiều tổn thương như: gãy mảnh sàng làm tổn thương hành khứu và dải khứu, các nhiễm trùng, khối u màng não hay u thùy thái dương lân cận.....

1.4. Các xoang cạnh mũi (paranasal sinuses)

Các xoang cạnh mũi là các hốc ở trong các xương xung quanh ổ mũi. Chúng mở vào ổ mũi (H.16.2) và được lót bằng một lớp niêm mạc liên tiếp với niêm mạc của ổ mũi.



Hình 16.2. Thành ngoài ổ mũi và các lỗ đổ vào của các xoang cạnh mũi

Xoang hàm trên (maxillary sinus) là xoang lớn nằm trong thân xương hàm trên và mở thông vào ngách mũi giữa. Đáy của xoang này thấp hơn nền hốc mũi khoảng 0,5 - 1 cm nên mũ dễ ứ đọng.

Các tiểu xoang sàng (ethmoidal cells). Có từ 4 - 17 hốc khí trong mê đạo sàng được xếp làm ba nhóm: *nhóm trước* và *giữa* đổ vào ngách mũi giữa, *nhóm sau* đổ vào ngách mũi trên.

Xoang trán (frontal sinus) nằm trong phần trãi trán và đổ vào ngách mũi giữa.

Xoang bướm (sphenoidal sinus) nằm trong thân xương bướm và đổ vào ngách bướm - sàng.

1.5. Mạch máu và thần kinh của mũi

Mạch máu. Ổ mũi được cấp máu bởi hai động mạch: *động mạch sàng trước* (nhánh của động mạch mắt) phân nhánh vào phần trước ổ mũi và niêm mạc các xoang trán và xoang sàng trước; *động mạch bướm - khẩu cái* (nhánh của động mạch hàm trên) cấp máu cho phần còn lại của ổ mũi. Có một vùng dễ chảy máu (chảy máu cam) gọi là điểm mạch nằm ở vách mũi, cách lỗ mũi ngoài khoảng 1,5 cm. **Tĩnh mạch** thường kèm theo động mạch. **Bạch huyết** đổ vào các hạch cổ sâu. **Thần kinh** cảm giác chi phối vùng mũi ngửi là *các tế bào khứu giác*; chi phối cảm giác chung là thần kinh hàm trên và thần kinh mắt (các nhánh của thần kinh sinh ba). Chi phối giao cảm và đối giao cảm là các nhánh của hạch chân bướm - khẩu cái.

1.6. Giải phẫu lâm sàng của mũi và các xoang cạnh mũi

Các biến dạng mũi bẩm sinh có thể xảy ra. Vách mũi có thể bị lệch đi do một chấn thương hoặc một khiếm khuyết bẩm sinh nào đó; đôi khi, vách có thể lệch mức đến nỗi nó chạm vào một thành bên, gây tắc hoàn toàn một bên mũi.

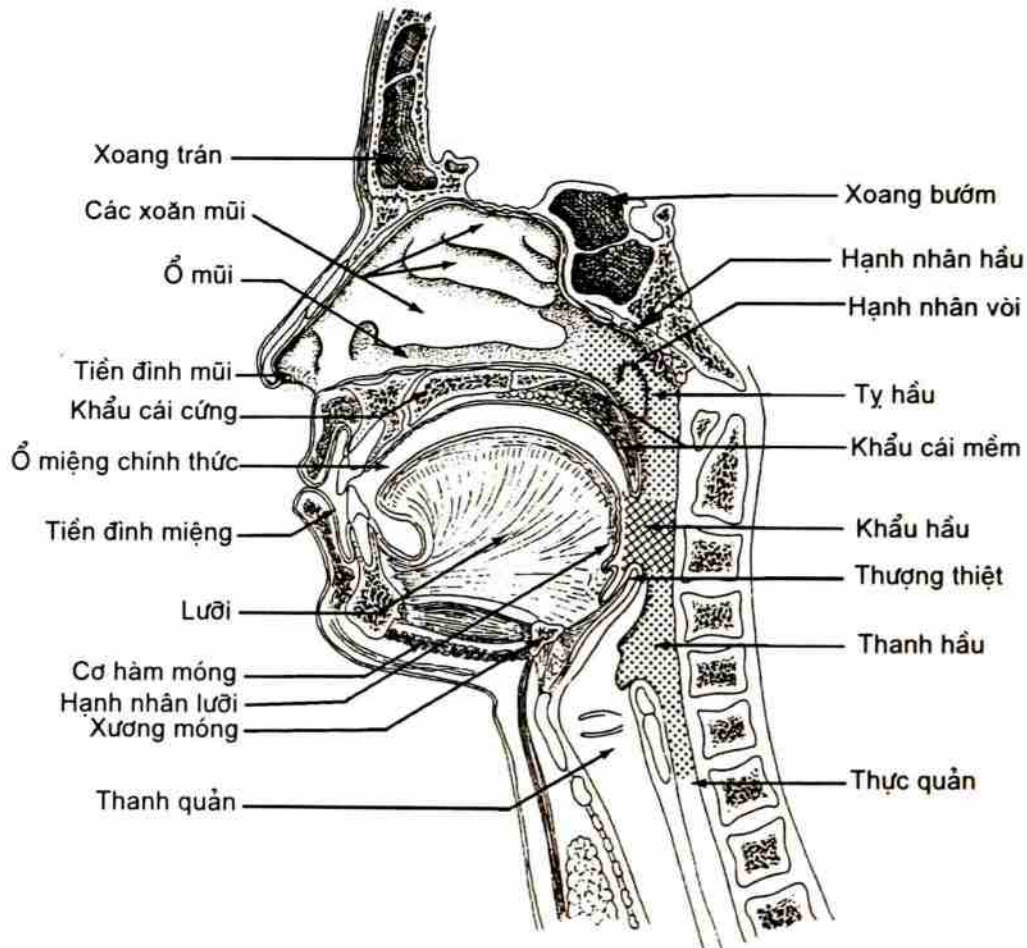
Viêm mũi trong các xoang cạnh mũi thường xảy ra và mũi trong các xoang trán và sàng trước có thể chảy qua lỗ bán nguyệt vào xoang hàm trên, và như vậy xoang hàm trên trở thành nơi chứa mũi thứ phát. Tất cả các xoang cạnh mũi có thể bị nhiễm khuẩn từ ổ mũi nhưng một nhiễm trùng của xoang hàm trên cũng có thể là do lan từ răng lên, và xoang này là xoang thường bị nhiễm khuẩn mạn tính nhất, dẫn tới mất các lông niêm mạc. Vì lỗ xoang hàm trên ở cao hơn sàn xoang, sự dẫn lưu tự nhiên của xoang bị trở ngại và cần chọc vào thành ngoài của vách mũi dưới hoặc qua hố nanh trên mặt trước xương hàm trên (nằm gần sàn xoang hơn) để dẫn lưu.

2. HẦU (PHARYNX) (H.16.3)

Hầu là một ống cơ - sợi được phủ bởi niêm mạc, dài chừng 12 - 14 cm, đi từ nền sọ tới đầu trên của thực quản ở ngang mức đốt sống cổ VI. Hầu nằm trước cột sống cổ; nó mở thông ở phía trước vào ổ mũi, ổ miệng và thanh quản và được chia thành ba phần ứng với các ổ này: *phần mũi*, *phần miệng* và *phần thanh quản*.

2.1. Hình thể ngoài

2.1.1. Phần mũi của hầu (nasopharynx) hay ty hầu



Hình 16.3. Thiết đồ đứng dọc qua hầu

Phần này nằm ngay sau lỗ mũi sau, trên khẩu hầu và được ngăn cách với khẩu hầu bằng khẩu cái mềm trong lúc nuốt. **Thành trên** và **sau** là *vòm hầu*; vòm ứng với vùng niêm mạc phủ mặt dưới của thân xương bướm, phần nền xương chẩm và cung trước đốt đốt. Niêm mạc ở đây có nhiều mô dạng bạch huyết tạo nên *hạnh nhân hầu*. Hạnh nhân này to ở trẻ dưới 7 tuổi và hay bị viêm. Ở mỗi **thành bên** có một *lỗ hầu của vòi tai* (pharyngeal opening of auditory tube); *vòi tai* là ống thông ty hầu với hòm nhĩ. Mô dạng bạch huyết ở quanh lỗ hầu của vòi tai tạo nên *hạnh nhân vòi*. Hạnh nhân vòi bị viêm có thể làm bít lỗ, gây ù tai, và nhiễm trùng có thể lan tới tai giữa.

2.1.2. Phần miệng của hầu (oropharynx) hay khẩu hầu

Khẩu hầu thông ở dưới với thanh hầu và thông ra trước với ổ miệng qua eo họng. *Eo họng* (isthmus of fauces) được giới hạn ở trên bởi *lưỡi gà* và *hai cung khẩu cái lưỡi* và ở dưới bởi mặt *lưng lưỡi*. Ở dưới eo họng, phần mặt lưng lưỡi ở sau *chữ V lưỡi* dựng đứng như một tường nằm trước phần dưới khẩu hầu. Mô dạng bạch huyết trong niêm mạc phần này được gọi là *hạnh nhân lưỡi*. **Thành sau** nằm trước các đốt sống cổ II và III. Trên mỗi **thành bên** khẩu hầu có hai nếp niêm mạc từ khẩu cái mềm đi xuống: *cung khẩu cái lưỡi* (palatoglossal arch) ở phía trước và *cung khẩu cái hầu* (palatopharyngeal arch) ở sau. Giữa hai cung là một hố chứa *hạnh nhân khẩu cái*. Hai hạnh nhân khẩu cái cùng với hạnh nhân lưỡi, hai hạnh nhân vòi và hạnh nhân hầu tạo nên *vòng bạch huyết quanh hầu*.

2.1.3. Phần thanh quản của hầu (laryngopharynx) hay thanh hầu

Thanh hầu liên tiếp với khẩu hầu ở trên và thực quản ở dưới. Nó nằm trước các đốt sống cổ III, IV và V. Ở trước thanh hầu là thanh quản nhưng có thể phân biệt thành hai phần: phần trên là *lỗ (đường) vào thanh quản*, phần dưới ngăn cách với ổ thanh quản bằng sụn phễu, sụn nhẫn và cơ gian phễu. Khi nuốt, thượng thiệt hạ xuống đẩy lỗ vào thanh quản.

2.2. Cấu tạo

Hầu được cấu tạo bằng ba lớp mô. (1) *Áo niêm mạc*. Niêm mạc ty hầu thuộc loại *thượng mô trụ có lông chuyển* liên tiếp với niêm mạc ổ mũi và vòi tai; niêm mạc thanh hầu và khẩu hầu là thượng mô lát tầng liên tiếp với niêm mạc miệng, thanh quản và thực quản. (2) *Tấm dưới niêm mạc*. (3) *Áo cơ* gồm hai lớp: *lớp ngoài* là ba cơ khí hầu dưới, giữa và trên; *lớp trong* là cơ vòi hầu và cơ trâm hầu. Các cơ khí hầu đóng vai trò quan trọng trong cơ chế nuốt.

2.3. Mạch máu và thần kinh

Hầu được **cấp máu** bởi các nhánh của động mạch cảnh ngoài, động mạch mặt và động mạch hàm trên. **Tĩnh mạch** đổ về tĩnh mạch mặt và đám rối hầu rồi đổ về tĩnh mạch cảnh trong. **Bạch mạch** đổ vào hạch sau hầu và chuỗi hạch cảnh trong. **Thần kinh** chi phối là các nhánh của dây thần kinh IX và X cảm giác cho hầu; các cơ hầu do nhánh của thần kinh X vận động.

THANH QUẢN, KHÍ QUẢN VÀ CÁC TUYẾN CÓ LIÊN QUAN

MỤC TIÊU

1. Mô tả được vị trí-liên quan, hình thể và cấu tạo của thanh quản và khí quản; vị trí và hình thể của các tuyến có liên quan.
2. Nêu được các liên hệ chức năng và lâm sàng thích hợp.

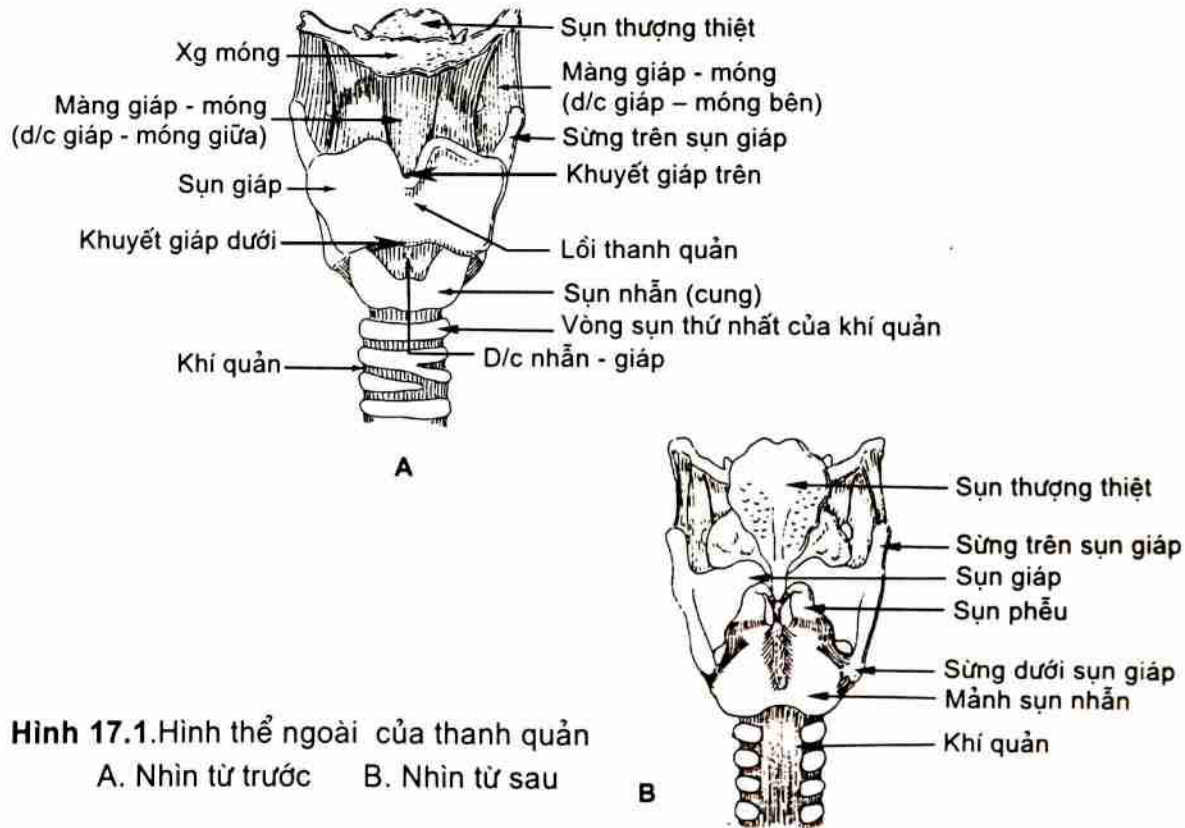
1. THANH QUẢN (LARYNX) (H.17.1)

Thanh quản là phần đường dẫn khí nằm giữa hầu và khí quản và là cơ quan phát âm chính.

Ở người lớn, thanh quản nằm lộ ở phần trước cổ, đối diện với các đốt sống cổ III, IV, V và VI.

Thanh quản của nam dài và to hơn của nữ. Trước tuổi dậy thì, kích thước của thanh quản ở hai giới ít khác biệt. Sau đó, thanh quản của nam phát triển hơn thanh quản của nữ.

Thanh quản được cấu tạo bởi những sụn nối với nhau bằng các dây chằng và các màng; khớp giữa các sụn được vận động bởi các cơ.



Hình 17.1. Hình thể ngoài của thanh quản
A. Nhìn từ trước B. Nhìn từ sau

1.1. Các sụn của thanh quản và các khớp thanh quản (laryngeal cartilages and joint)

Các sụn của thanh quản gồm sụn giáp, sụn nhẫn, sụn phễu, sụn thượng thiệt và sụn sừng.

Sụn giáp (thyroid cartilage) là sụn đơn gân giống quyển sách mở ra sau. Nó có hai mảnh phải và trái gắn với nhau ở trước tại *lồi thanh quản*. Ở trên lồi thanh quản, các mảnh bị tách ra bởi *khuyết giáp trên*. Bờ sau của hai mảnh cách xa nhau, bờ sau của mỗi mảnh kéo dài ra thành *sừng trên* và *sừng dưới*. Sừng dưới khớp với mặt bên mảnh sụn nhẫn tại *khớp nhẫn-giáp*.

Sụn nhẫn (cricoid cartilage) là một sụn đơn hình nhẫn nằm dưới sụn giáp, bao gồm *mảnh sụn nhẫn* ở sau và *cung sụn nhẫn* ở trước. Các mặt bên của mảnh khớp với hai sừng dưới sụn giáp, bờ trên khớp với các sụn phễu. Bờ dưới sụn nhẫn liên kết với vòng sụn thứ nhất của khí quản bằng một màng.

Hai **sụn phễu** (arytenoid cartilage) nằm ở bờ trên mảnh sụn nhẫn, ở hai bên đường giữa. Mỗi sụn có hình tháp ba mặt, một *đỉnh* khớp với sụn sừng, và một *đáy* khớp với bờ trên mảnh sụn nhẫn tại *khớp nhẫn-phễu*. Đáy hình tam giác mà góc trước gọi là *mỏm thanh âm* cho dây chằng thanh âm bám, góc ngoài là *mỏm cơ* cho một số cơ của thanh quản bám. **Sụn sừng** là đôi sụn nhỏ nằm ở đỉnh hai sụn phễu.

Sụn thượng thiệt (epiglottic cartilage) hay **sụn nắp thanh quản** là sụn đơn hình chiếc lá mà cuống lá dính vào góc giữa hai mảnh sụn giáp.

1.2. Các màng và các dây chằng

Các sụn được gắn với nhau và với xương móng và sụn khí quản bằng các dây chằng và màng.

Màng giáp-móng căng từ bờ trên sụn giáp tới thân và sừng lớn xương móng.

Màng tứ giác có bốn bờ: bờ trên được phủ bằng nếp phễu-nắp; bờ dưới là *dây chằng tiền đình* đi từ góc sụn giáp tới mặt trước-bên sụn phễu và được nếp tiền đình che phủ; bờ trước bám vào góc sụn giáp và sụn thượng thiệt; bờ sau bám vào sụn sừng và sụn phễu.

Nón đàn hồi còn gọi là màng nhẫn-thanh âm: bờ dưới dính vào bờ trên sụn nhẫn, bờ trên gọi là *dây chằng thanh âm* đi từ góc sụn giáp tới mỏm thanh âm của sụn phễu và được nếp thanh âm che phủ.

Dây chằng nhẫn-giáp giữa căng từ bờ trên của cung sụn nhẫn tới bờ dưới sụn giáp.

Dây chằng nhẫn-khí quản nối bờ dưới sụn nhẫn tới bờ trên vòng sụn khí quản đầu tiên.

Dây chằng nhẫn-hầu từ mảnh sụn nhẫn ra sau tận hết trong niêm mạc hầu.

Dây chằng nhẫn-phễu đi từ phần sau sau bờ trên mảnh sụn nhẫn tới bờ sau của đáy sụn phễu.

Các dây chằng của thượng thiệt. Sụn thượng thiệt được gắn vào xương móng bởi dây chằng móng-thượng thiệt, vào rễ lưỡi bởi nếp lưỡi-thượng thiệt giữa và hai nếp lưỡi- thượng thiệt bên, vào sụn giáp bởi dây chằng giáp - thượng thiệt.

1.3. Các cơ của thanh quản (laryngeal muscles)

Cả khối thanh quản được vận động bởi các cơ từ những cấu trúc xung quanh đi tới thanh quản (*cơ ngoại lai*); các sụn thanh quản dịch chuyển lên nhau nhờ những cơ có cả hai đầu bám ở sụn thanh quản (*cơ nội tại*). Các cơ nội tại đều do thần kinh thanh quản quặt ngược chi phối, trừ cơ nhân-giáp do thần kinh thanh quản trên.

Các cơ ngoại lai bao gồm các cơ trên móng và các cơ dưới móng. Chúng có tác dụng nâng, hạ và cố định thanh quản.

Các cơ nội tại (H.17.2)

Cơ nhân-giáp đi từ mặt ngoài cung sụn nhân tới bờ dưới mảnh sụn giáp. Khi cơ ở cả hai bên cùng co, sụn giáp bị kéo xuống dưới và ra trước, làm căng dây thanh âm và khép nếp thanh âm.

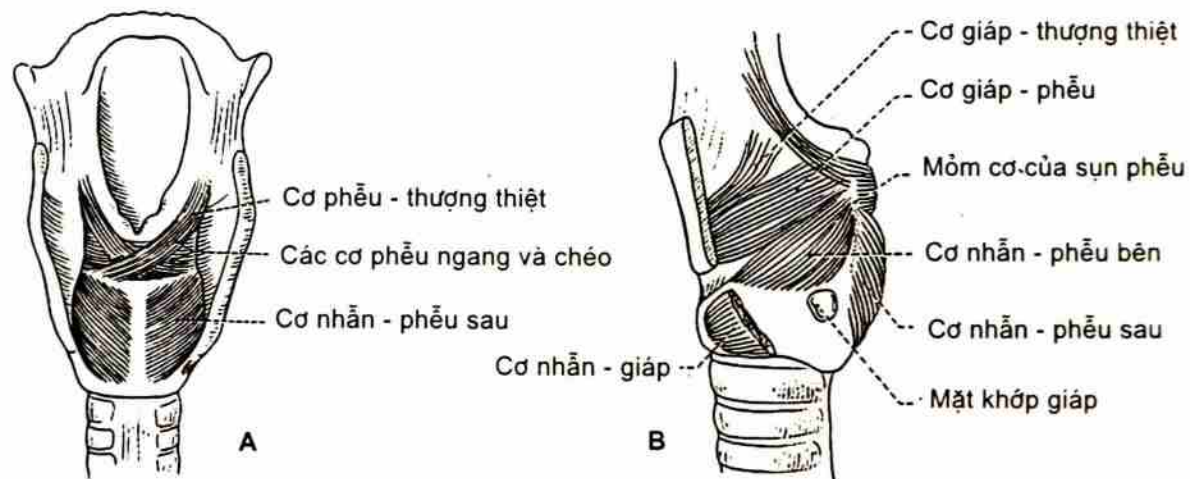Cơ nhân-phễu sau đi từ mặt sau mảnh sụn nhân đến móm cơ sụn phễu, có tác dụng kéo móm cơ ra sau và xoay móm thanh âm ra ngoài, làm mở khe thanh môn.

Cơ nhân-phễu bên đi từ bờ trên cung sụn nhân đến móm cơ sụn phễu, có tác dụng kéo móm cơ ra trước và xoay móm thanh âm vào trong, làm khép khe thanh môn.

Cơ phễu ngang và *cơ phễu chéo* đi từ sụn phễu bên này đến sụn phễu bên đối diện, có tác dụng làm khép thanh môn.

Cơ giáp-phễu đi từ mặt trong mảnh sụn giáp và nón đàn hồi tới móm cơ sụn phễu, có tác dụng khép thanh môn và làm trùng dây thanh âm.

Cơ thanh âm trà trộn lẫn vào cơ giáp phễu, đi từ góc giữa hai mảnh sụn giáp đến móm thanh âm sụn phễu, có tác dụng làm thay đổi độ căng của nếp thanh âm khi phát âm.



Hình 17.2. Các cơ nội tại của thanh quản
A. Nhìn từ sau B. Nhìn từ bên (đã cắt một bên sụn giáp)

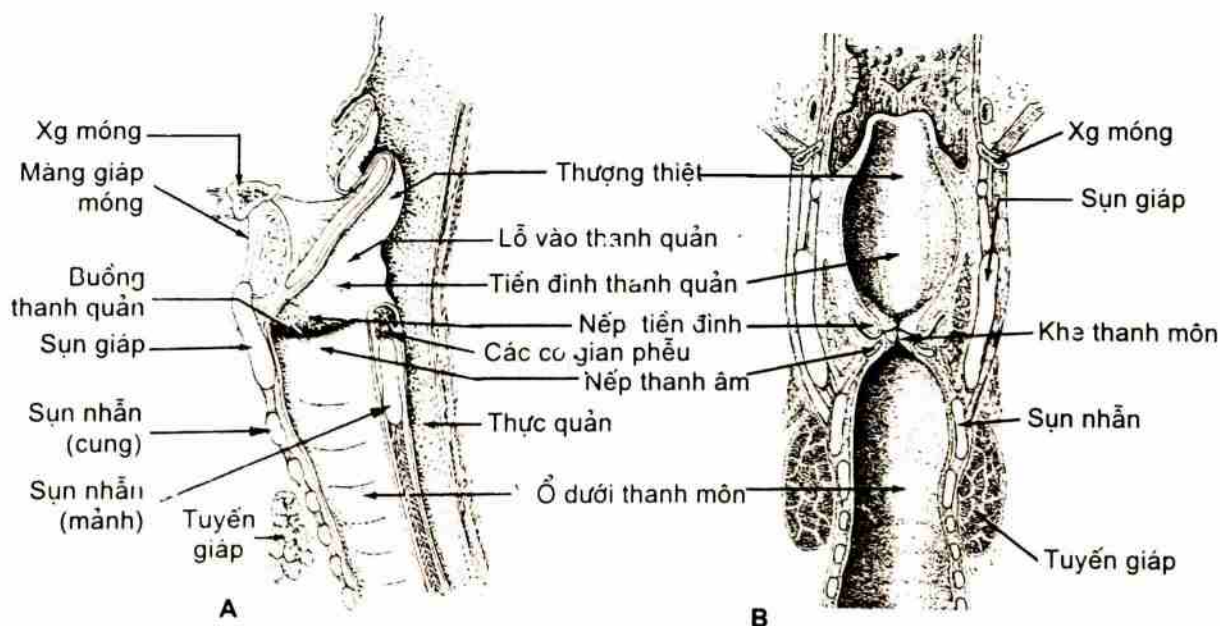
1.4. Ổ thanh quản (laryngeal cavity) (H.17.3)

Ổ thanh quản thông với hầu tại *lỗ* (hay đường) *vào thanh quản*. Lỗ hướng ra sau và hơi lên trên nên thành trước thanh quản dài hơn thành sau. Lỗ được giới hạn bởi bờ trên của thượng thiệt ở trước, nếp gian phễu ở sau và các *nếp phễu - thượng thiệt* ở hai bên.

Ổ thanh quản đi từ *lỗ* (đường) vào thanh quản tới chỗ tiếp nối thanh - khí quản. Có hai cặp nếp niêm mạc từ thành ổ nhỏ vào lòng ổ: ở trên là hai *nếp tiền đình* giới hạn nên *khe tiền đình*, ở dưới là hai *nếp thanh âm* nằm ở hai bên của phần trước *khe thanh môn*. Các nếp và khe chia ổ thanh quản thành ba phần: **phần trên** là *tiền đình thanh quản* đi từ lỗ vào thanh quản tới các nếp tiền đình, **phần dưới** là *ổ dưới thanh môn* đi từ các nếp thanh âm tới bờ dưới sụn nhẫn và **phần giữa** là phần thắt hẹp của ổ đi từ khe tiền đình tới khe thanh môn (còn được gọi là *ổ thanh quản trung gian*).

Ở mỗi bên, khe nằm giữa các nếp thanh âm và tiền đình được gọi là *thanh thất* (hay buồng thanh quản).

Nếp tiền đình và nếp thanh âm là những nếp niêm mạc phủ lên các dây chằng cùng tên: *dây chằng tiền đình* đi từ góc sụn giáp tới mặt trước - bên sụn phễu, *dây chằng thanh âm* đi từ góc sụn giáp tới mỏm thanh âm sụn phễu. Khe thanh môn hẹp hơn khe tiền đình; nó gồm hai phần: *phần gian màng* ở trước, nằm giữa các nếp thanh âm và *phần gian phễu* ở sau, nằm giữa các sụn phễu; khe được giới hạn ở sau bởi màng niêm mạc căng giữa các sụn phễu (*nếp gian phễu*). Như vậy, khe thanh môn là nơi hẹp nhất của ổ thanh quản; nó và các cấu trúc vây quanh (nếp thanh âm, sụn phễu và nếp gian phễu) được gọi chung là *thanh môn*. Ổ thanh quản rộng dần ra từ thanh môn ngược lên tới lỗ vào thanh quản (hình phễu) và xuôi xuống tới khí quản (hình phễu ngược).

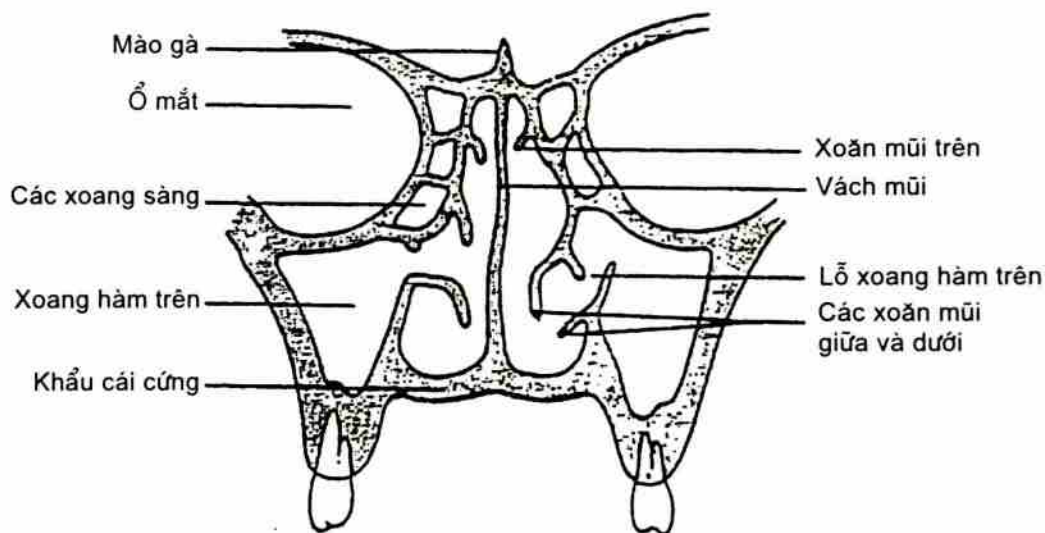


Hình 17.3. Ổ thanh quản
A. Thiết đồ đứng dọc B. Thiết đồ đứng ngang

Thành dưới hay **sàn mũi** là thành xương ngăn cách ổ mũi với ổ miệng do mòm khẩu cái xương hàm trên và mảnh ngang xương khẩu cái tạo nên.

Thành trong hay **vách mũi** là một vách xương - sụn tạo nên bởi mảnh thẳng xương sàng và xương lá mía ở sau và sụn vách mũi ở trước.

Thành ngoài chủ yếu do xương hàm trên, mê đạo sàng và xương xoăn mũi dưới tạo nên. Thành này gồ ghề do có ba xoăn mũi (xương xoăn) nhô lên: *các xoăn mũi trên, giữa và dưới*; ở phía dưới - ngoài mỗi xoăn mũi, giữa xoăn mũi và thành ngoài, là một *ngách mũi* có tên tương ứng: *các ngách mũi trên, giữa và dưới*. Vùng nằm trên xoăn mũi trên là *ngách bướm-sàng*. *Ngách mũi trên* (superior nasal meatus) có lỗ đổ của xoang sàng sau; *ngách mũi giữa* (middle nasal meatus) là nơi mở thông của xoang trán, nhóm xoang sàng giữa - trước và xoang hàm trên; *ngách mũi dưới* (inferior nasal meatus) là nơi đổ vào của ống lệ mũi.



Hình 16.1. Thiết đồ đứng ngang qua mũi

Niêm mạc ổ mũi. Trừ tiền đình mũi được che phủ bởi da, phần còn lại của ổ mũi được phủ bởi niêm mạc. Niêm mạc được chia thành vùng hô hấp và vùng khứu.

Vùng hô hấp là vùng dưới xoăn mũi trên. Niêm mạc ở đây là lớp biểu mô trụ có lông chuyển dính chặt vào cốt mạc hoặc sụn và liên tiếp với niêm mạc của các xoang; nhiễm khuẩn ở niêm mạc mũi có thể lan tới các xoang. Sự đổi đào về mạch máu của vùng này làm cho nó có màu hồng.

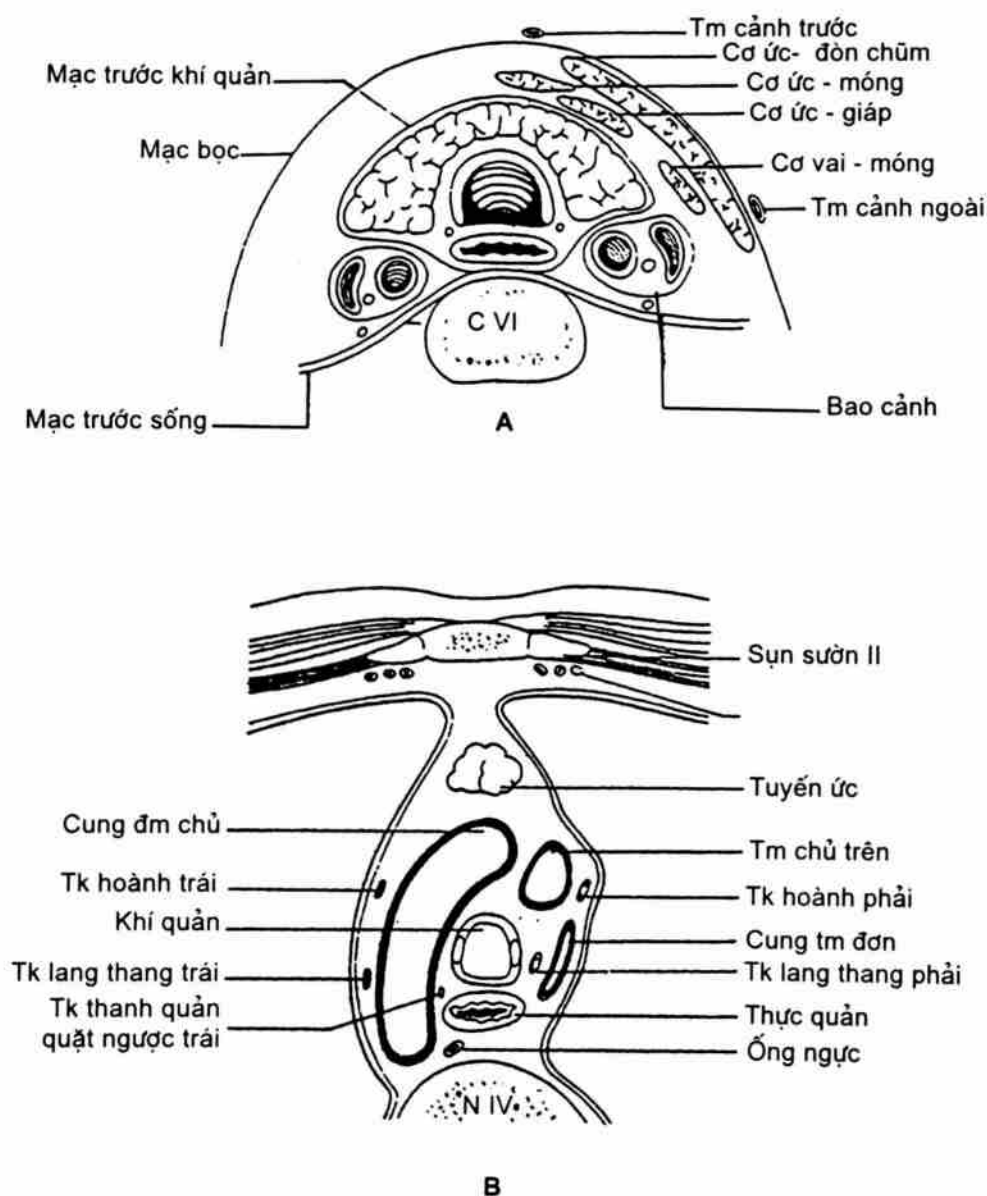
Vùng khứu là vùng trên xoăn mũi trên, có màu vàng xám vì có ít mạch máu và chứa các tế bào khứu giác.

1.3. Thần kinh khứu giác (olfactory nerve)

Thần kinh khứu giác truyền về não cảm giác về mùi. Các tế bào nguyên uỷ của thần kinh khứu giác nằm trong **vùng niêm mạc khứu giác** của ổ mũi; vùng này bao

2.3. Liên quan (H.17.5)

Khí quản đi qua cổ và ngực. Ở cổ, nó nằm trước thực quản, giữa hai bó mạch cảnh, sau eo tuyến giáp và các cơ dưới móng. Các cơ dưới móng không che kín mặt trước khí quản mà để hở một khe hình trám gọi là trám mở khí quản. Vùng hở này chỉ có da và mạc che phủ nên có thể mở khí quản tại đây khi cần. Ở ngực, khí quản nằm trong trung thất trên. Nó nằm trước thực quản, giữa hai ổ màng phổi và sau cung động mạch chủ cùng các nhánh của cung này. Phía trước các động mạch là tĩnh mạch tay đầu trái và tuyến ức.



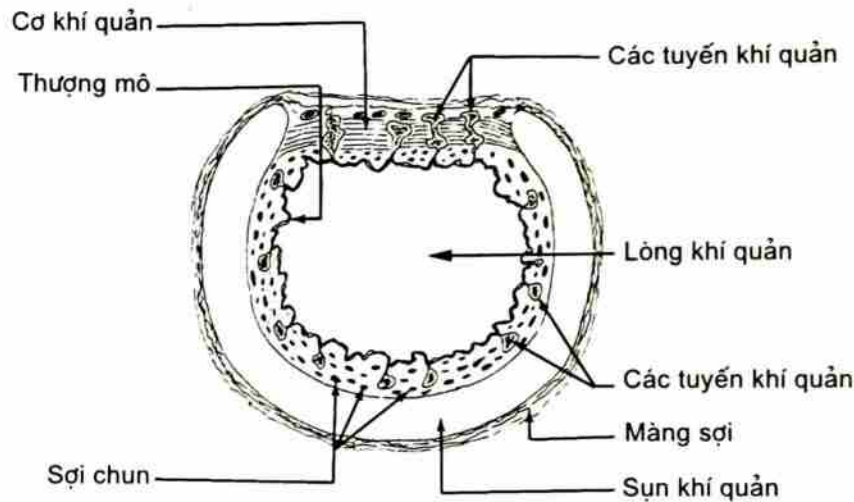
Hình 17.5. Liên quan của khí quản

A. Đoạn cổ (thiết đồ ngang qua cổ VI)

B. Đoạn ngực (thiết đồ ngang qua ngực IV)

2.4. Cấu tạo (H.17.6)

Khí quản là một ống cấu tạo bằng lớp sụn, sợi và cơ trơn ở ngoài và được lót ở trong bằng niêm mạc. **Lớp sụn - sợi - cơ trơn** gồm 16 - 20 vòng sụn hình chữ C, khuyết ở phía sau, nằm chồng lên nhau. Mỗi vòng dày 1 mm, cao 2 - 5 mm. Các màng sợi gồm hai lớp phủ ngoài và trong các vòng sụn và nối các vòng sụn lại với nhau. Riêng phía sau chỉ có các sợi cơ và sợi đàn hồi căng giữa các đầu vòng sụn tạo nên **thành màng** (membranous wall). Các phiến cơ này, gọi là **cơ khí quản** (trachealis), dày 1 - 2 mm. **Lớp niêm mạc** lót mặt trong khí quản thuộc loại thượng mô trụ có lông và có nhiều tuyến gọi là **tuyến khí quản**.



Hình 17.6. Cấu tạo của khí quản

2.5. Mạch và thần kinh

Động mạch. Khí quản được cấp máu bởi **động mạch giáp dưới** ở trên và các **nhánh phế quản** của động mạch chủ ngực ở dưới.

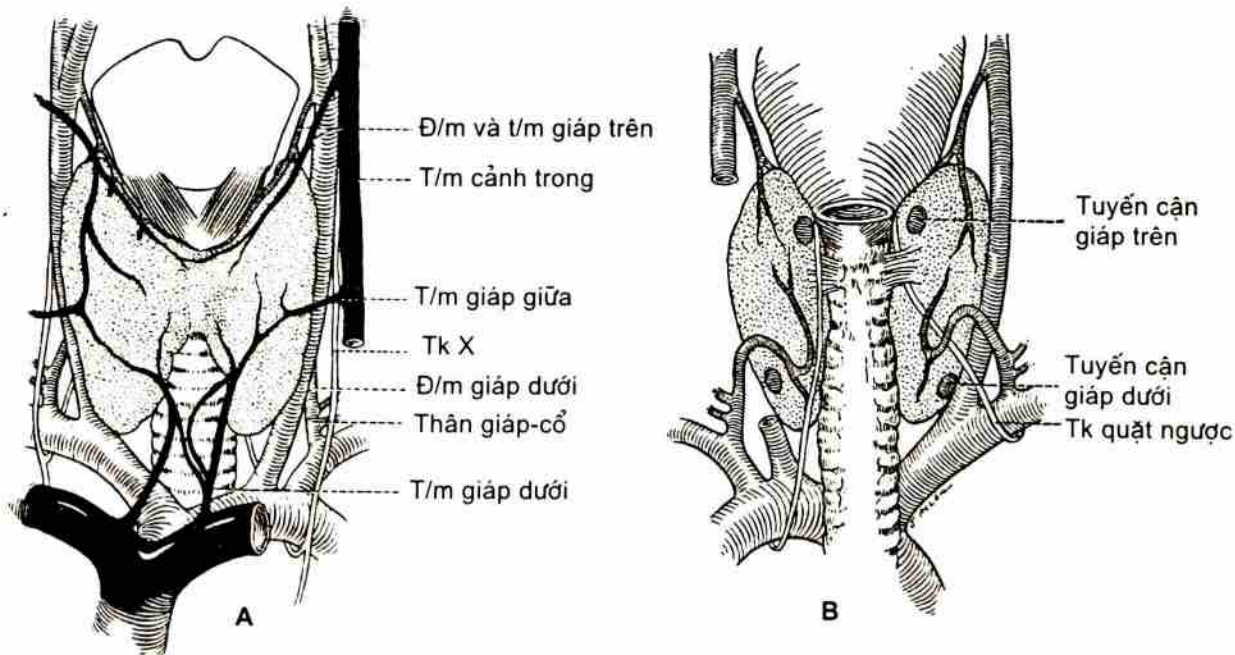
Tĩnh mạch đi kèm động mạch và đổ vào đám rối tĩnh mạch giáp dưới.

Bạch mạch đổ vào các hạch bạch huyết trước và cạnh khí quản.

3. TUYẾN GIÁP (THYROID GLAND) (H. 17.7)

Tuyến giáp là một cơ quan màu đỏ nâu và giàu mạch máu nằm ở mặt trước phần dưới của cổ, ngang mức các đốt sống từ cổ V tới ngực I. Được bọc trong lá trước khí quản của mạc cổ, nó có các thùy phải và trái nối với nhau bởi một eo hẹp nằm ở giữa. Trọng lượng của nó thường vào khoảng 25 g nhưng biến đổi, hơi nặng hơn ở nữ, và to ra trong kì kinh nguyệt và khi có thai. Ước lượng kích thước của tuyến giáp có tầm quan trọng lâm sàng trong đánh giá và kiểm soát các rối loạn tuyến giáp; có thể đạt được điều này một cách không xâm nhập bằng phương tiện siêu âm chẩn đoán.

Mỗi thụ tuyến giáp gân có hình nón; *đỉnh* của nó nằm ở ngang mức đường chéo của mảnh sụn giáp; nền của nó ngang mức với vòng sụn khí quản thứ tư hoặc thứ năm. Mỗi thụ dài khoảng 5 cm, các kích thước ngang và trước- sau lớn nhất lần lượt là khoảng 3 cm và 2 cm. *Mặt sau-trong* của nó được gắn với mặt bên của sụn nhẫn bằng dây chằng giáp bên. *Mặt nông (ngoài)* thì lõm và được che phủ bằng cơ ức-giáp; chỗ bám của cơ này vào đường chéo sụn giáp ngăn không cho cực trên của tuyến giáp mở rộng lên tới cơ giáp móng. Ở nông hơn cơ ức-giáp là cơ ức-móng và bụng trên của cơ vai móng, bị chù lên ở phía dưới bởi bờ trước cơ ức đòn chũm. *Mặt trong* thích ứng với hình thể của thanh quản và khí quản, tiếp xúc ở cực trên với cơ khí hầu dưới và phần sau của cơ nhân-giáp; cơ nhân-giáp ngăn cách nó với phần sau của mảnh sụn giáp và mặt bên của sụn nhẫn. Thần kinh thanh quản ngoài nằm ở trong phần này của tuyến trên đường nó đi tới cơ nhân-giáp. Ở phía dưới, mặt trong liên quan với khí quản và ở sau khí quản là thần kinh thanh quản quặt ngược và thực quản. *Mặt sau ngoài* nằm sát với bao cảnh, trù lên động mạch cảnh chung. *Bờ trước* nằm gần nhánh trước của động mạch giáp trên, chạy chéo xuống dưới và vào trong. *Bờ sau* tròn, liên quan ở dưới với động mạch giáp dưới và nhánh sau của động mạch giáp trên. Các tuyến cận giáp thường liên quan với bờ này.



Hình 17.7.

A. Tuyến giáp và các mạch máu của nó nhìn từ trước
 B . Tuyến giáp và các tuyến cận giáp nhìn từ sau

Eo tuyến giáp nối các phần dưới của các thụ; nó đo được khoảng 1,25 cm theo chiều ngang và chiều thẳng đứng và thường nằm trước các sụn khí quản thứ hai hoặc thứ ba. Ở trước eo là cơ ức-giáp; ở nông hơn nữa là cơ ức-móng, các tĩnh mạch cảnh trước, mạc và da. Các động mạch giáp trên tiếp nối dọc bờ trên của eo; các tĩnh mạch giáp dưới rời khỏi tuyến tại bờ dưới của eo.

Một *thùy tháp* hình nón thường từ eo đi lên về phía xương móng

Một tuyến giáp to bất thường được gọi là *bướu tuyến giáp*. Bướu này có thể chèn ép vào các cấu trúc xung quanh. Thần kinh thanh quản ngược có thể bị ảnh hưởng do bị chèn ép hoặc bị tổn thương trong phẫu thuật cắt tuyến giáp; nếu thần kinh thanh quản ngoài hoặc cơ nhĩn-giáp (được thần kinh thanh quản ngoài chi phối và làm căng các dây thanh âm) bị tổn thương, giọng nói trở nên có cao độ không thay đổi và hơi run. Vì thần kinh thanh quản ngược ở gần động mạch giáp dưới, thần kinh dễ bị tổn thương khi thắt động mạch này. Trong cắt một phần tuyến giáp, phần sau của hai thùy tuyến được giữ lại để bảo tồn các tuyến cận giáp.

4. CÁC TUYẾN CẬN GIÁP (PARATHYROID GLANDS)

Các tuyến cận giáp là những cấu trúc nhỏ, màu nâu vàng, hình trứng, thường nằm giữa bờ sau thùy tuyến giáp và bao tuyến. Mỗi tuyến thường dài 6 mm, rộng ngang 3-4 mm, và 1-2 mm chiều trước-sau, nặng khoảng 50 mg. Thường có hai tuyến ở mỗi bên, một trên và một dưới. Cung tiếp nối giữa các động mạch giáp trên và dưới dọc bờ sau tuyến giáp thường đi rất sát các tuyến cận giáp.

Các tuyến cận giáp trên hằng định hơn về vị trí so với tuyến cận giáp dưới và thường nằm ở giữa bờ sau tuyến giáp nhưng đôi khi cao hơn. Tuyến cận giáp dưới có thể: (1) nằm trong bao mạc tuyến giáp, dưới động mạch giáp dưới và gần cực dưới; (2) ở ngoài bao, ngay trên động mạch giáp dưới; (3) trong tuyến giáp, ở gần cực dưới. So với thần kinh thanh quản ngược, tuyến cận giáp trên thường ở sau, tuyến cận giáp dưới ở trước. Nếu tất cả các tuyến cận giáp bị cắt bỏ, cơn tetani sẽ xảy ra do hạ calci máu.

PHẾ QUẢN CHÍNH, CUỐNG PHỔI VÀ PHỔI

MỤC TIÊU

1. *Mô tả được các phế quản chính và các thành phần tạo nên cuống phổi; liên quan giữa các thành phần chính của cuống phổi; hình thể ngoài, liên quan và cấu tạo của phổi; màng phổi; hình chiếu của các bờ phổi và các ngách màng phổi lên lồng ngực.*
2. *Nêu được các liên hệ chức năng và lâm sàng thích hợp.*

1. CÁC PHẾ QUẢN CHÍNH

1.1. Phế quản chính phải (right main bronchus) và các nhánh của nó

Phế quản chính phải rộng hơn, ngắn hơn và thẳng đứng hơn phế quản chính trái, dài khoảng 2,5 cm. Một vật từ bên ngoài thường đi vào phế quản chính bên phải hơn bên trái. Phế quản chính phải tách ra *phế quản thụỳ trên* (right superior lobar bronchus) rồi đi vào phổi phải. Cung tĩnh mạch đơn nằm trên nó và động mạch phổi phải lúc đầu nằm dưới, sau đó nằm trước nó. Tại rốn phổi, nơi động mạch phổi phải nằm dưới phế quản thụỳ trên và trước phế quản chính, nó chia thành *phế quản thụỳ giữa* (middle lobar bronchus) và *phế quản thụỳ dưới* (right inferior lobar bronchus).

Phế quản thụỳ trên tách ra từ mặt ngoài phế quản chính và chạy về phía trên-ngoài để đi vào rốn phổi. Khi đi được 1 cm, nó tách ra ba phế quản phân thụỳ: *phế quản phân thụỳ đỉnh* (apical segmental bronchus) cho đỉnh phổi, *phế quản phân thụỳ sau* (posterior segmental bronchus) cho phần sau-dưới của thụỳ trên và *phế quản phân thụỳ trước* (anterior segmental bronchus) cho phần còn lại của thụỳ trên.

Phế quản thụỳ giữa. Phế quản thụỳ giữa bắt đầu ở 2 cm dưới phế quản thụỳ trên, từ mặt trước của phế quản chính. Nó đi về phía trước-bên và sớm chia thành một *phế quản phân thụỳ bên* (lateral segmental bronchus) và một *phế quản phân thụỳ giữa* (medial segmental bronchus) đi tới các phần giữa và bên của thụỳ giữa.

Phế quản thụỳ dưới. Phế quản này chạy tiếp theo phế quản chính bắt đầu từ nguyên uỷ của phế quản thụỳ giữa. Ở tại hoặc ngay dưới chỗ bắt đầu, nó tách ra một *phế quản phân thụỳ trên* (superior segmental bronchus). Nhánh này chạy về phía sau tới phần trên của thụỳ dưới. Sau khi tách phế quản phân thụỳ trên, phần tiếp tục của phế quản thụỳ dưới phải đi xuống dưới và ra sau. Nó tách ra từ mặt trước-trong *phế quản phân thụỳ đáy giữa* (medial basal segmental bronchus) chạy về phía dưới-trong tới một vùng nhỏ nằm dưới rốn phổi; tiếp đó phế quản thụỳ dưới tách ra *phế quản phân thụỳ đáy trước* (anterior basal segmental bronchus) chạy xuống dưới và ra trước, phần còn lại sớm chia thành *phế quản phân thụỳ đáy bên* (lateral basal segmental

bronchus) đi xuống phía dưới-bên và *phế quản phân thụý đáy sau* (posterior basal segmental bronchus) đi về phía sau-dưới. Ở trên 50% số trường hợp, phế quản thụý dưới phải tách ra *phế quản phân thụý dưới đỉnh* ở dưới phế quản phân thụý trên 1-3 cm. Nhánh này phân phối tới vùng phổi giữa các phân thụý trên và đáy sau.

1.2. Phế quản chính trái (left main bronchus) và các nhánh của nó

Phế quản chính trái hẹp hơn và ít thẳng đứng hơn phế quản chính phải, dài gần 5 cm, và đi vào rốn phổi trái ở ngang mức đốt sống ngực VI. Chạy sang trái ở dưới cung động mạch chủ, nó bắt chéo trước thực quản, ống ngực và động mạch chủ xuống; động mạch phổi trái trước hết ở trước và sau đó nằm trên nó. Sau khi đi vào rốn phổi, nó chia thành một phế quản thụý trên và một phế quản thụý dưới.

Phế quản thụý trên trái (left superior lobar bronchus). Tách ra từ mặt trước-bên của phế quản chính, phế quản này cong ra ngoài và sớm chia thành hai nhánh phế quản. Những phế quản này tương ứng với những nhánh của phế quản chính phải đi tới các thụý trên và giữa, nhưng ở bên trái cả hai được phân phối tới thụý trên trái và không có thụý giữa riêng biệt. **Nhánh trên** đi lên khoảng 1 cm, tách ra một *phế quản phân thụý trước* (anterior segmental bronchus), sau đó chạy tiếp thêm 1 cm như là *phế quản phân thụý đỉnh-sau* (apicoposterior segmental bronchus) trước khi chia thành các nhánh *đỉnh* và *sau*. Các phế quản phân thụý đỉnh, sau và trước phân phối như ở thụý trên phổi phải. **Nhánh dưới** chạy xuống tới phần trước-dưới của thụý trên (phần *lưỡi*), tạo nên *phế quản lưỡi*; phế quản lưỡi chia thành *phế quản lưỡi trên* (superior lingular bronchus) và *phế quản lưỡi dưới* (inferior lingular bronchus).

Phế quản thụý dưới trái (left inferior lobar bronchus). Nhánh này đi xuống về phía sau-bên khoảng 1 cm thì tách ra *phế quản phân thụý trên* ở mặt sau của nó; nhánh này phân phối như bên phải. Sau khi đi thêm 1-2 cm, phế quản thụý dưới chia thành một nhánh trước-giữa và một nhánh sau-bên. Nhánh trước-giữa chia thành các *phế quản phân thụý đáy trước* và *đáy giữa*, nhánh sau-bên thành các *phế quản phân thụý đáy bên* và *đáy sau*. Các vùng phổi mà các phế quản này đi tới giống như bên phải. Phế quản phân thụý đáy giữa là một nhánh độc lập của phế quản thụý dưới ở khoảng 10% số phổi. Một *phế quản phân thụý dưới đỉnh* tách ra từ phế quản thụý dưới trái gặp ở 30% số phổi.

1.3. Phân thụý phế quản-phổi (bronchopulmonary segments) (H. 18.1)

Những nhánh cấp một của các phế quản thụý bên phải và bên trái được gọi là các *phế quản phân thụý* vì mỗi nhánh này phân nhánh vào một đơn vị mô phổi riêng biệt về cấu trúc, độc lập về chức năng gọi là một *phân thụý phế quản-phổi*. Các phân thụý chính được gọi tên và đánh số như sau:

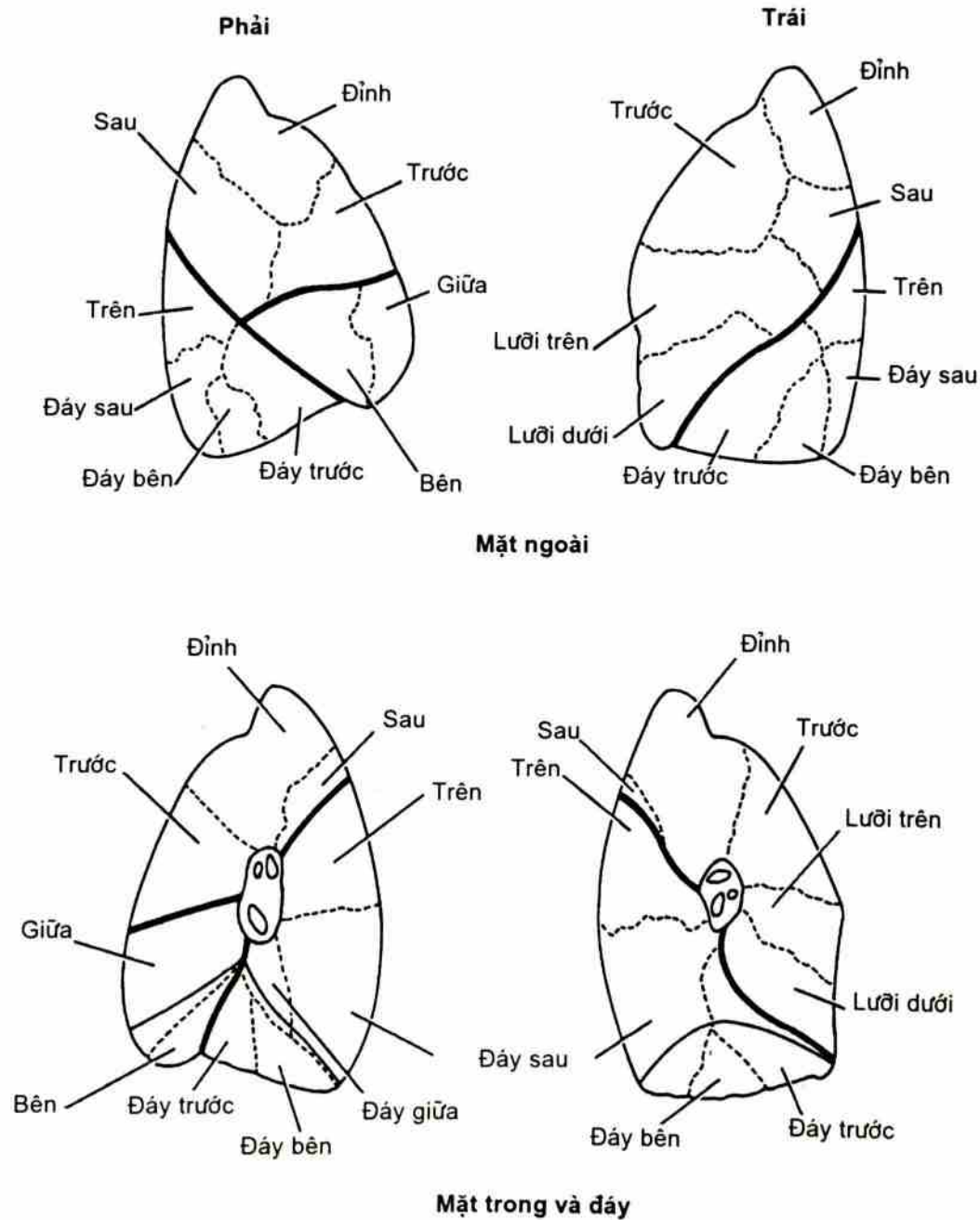
Phổi phải

Thụý trên	Phân thụý đỉnh (I), phân thụý sau (II), phân thụý trước (III)
Thụý giữa	Phân thụý bên (IV), phân thụý giữa (V)
Thụý dưới	Phân thụý trên (VI), phân thụý đáy giữa (VII), phân thụý đáy trước (VIII), phân thụý đáy bên (IX), phân thụý đáy sau (X)

Phổi trái

- Thùy trên Phân thùy đỉnh-sau (I+II), phân thùy trước (III), phân thùy lưới trên (IV), phân thùy lưới dưới (V)
- Thùy dưới Phân thùy trên (VI), phân thùy đáy giữa (VII), phân thùy đáy trước (VIII), phân thùy đáy bên (IX), phân thùy đáy sau (X)

Mỗi phân thùy được bao quanh bởi mô liên kết liên tiếp với màng phổi tạng, và là một đơn vị hô hấp riêng biệt.



Hình 18.1. Các phân thùy phế quản phổi

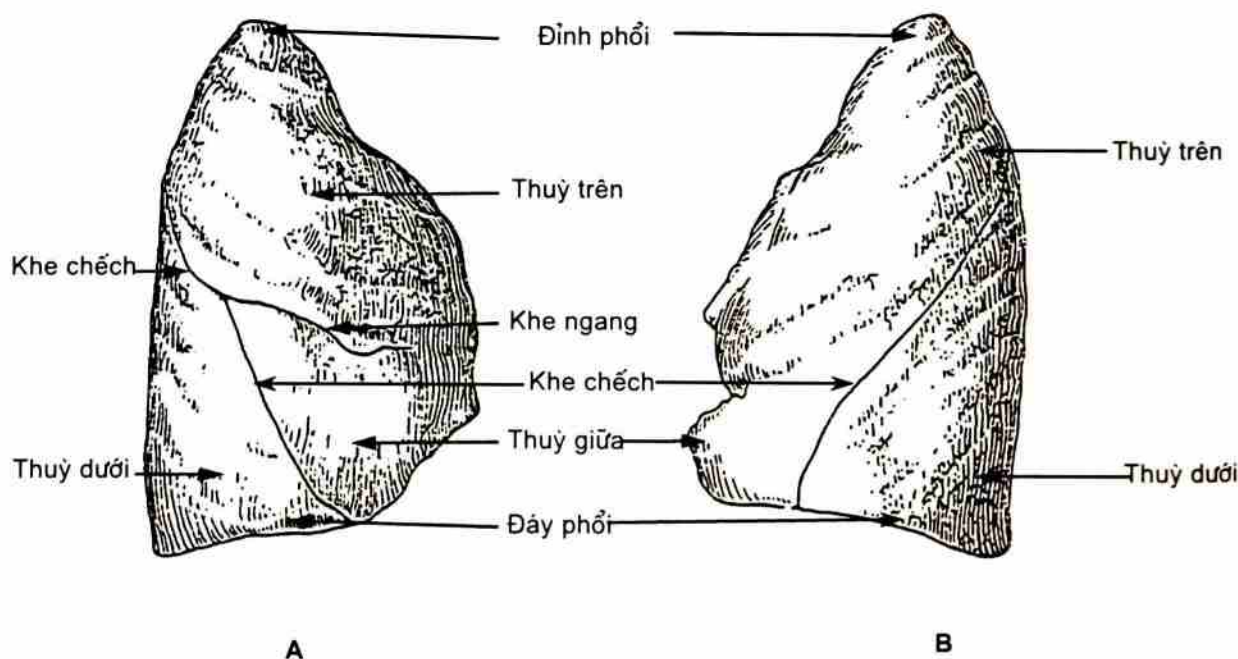
1.4. Giải phẫu lâm sàng. Hiểu biết về sự chia nhánh của phế quản là không thể thiếu trong lúc soi phế quản và trong đọc các phim chụp phế quản. Nó cũng mang tính quyết định trong dẫn lưu tư thế của các vùng phổi bị nhiễm khuẩn. Phân thùy trên của thùy dưới là vị trí thường gặp của áp-xe sau khi bệnh nhân sặc thức ăn ở tư thế ngửa. Những vật từ bên ngoài đi vào có thể làm tắc một phế quản chính, phế quản thùy, phế quản phân thùy hoặc phế quản nhỏ hơn tùy theo kích thước của nó. Để hiểu những tác động của chúng và tìm cách đúng để can thiệp ngoại khoa, không thể không có hiểu biết về cách chia nhánh của phế quản. Cắt một phân thùy phổi là điều có thể thực hiện được trong khi các thủ thuật cắt bỏ rộng hơn có thể bao gồm cắt bỏ một số phân thùy, cắt thùy hoặc cắt toàn bộ phổi.

2. PHỔI (LUNGS)

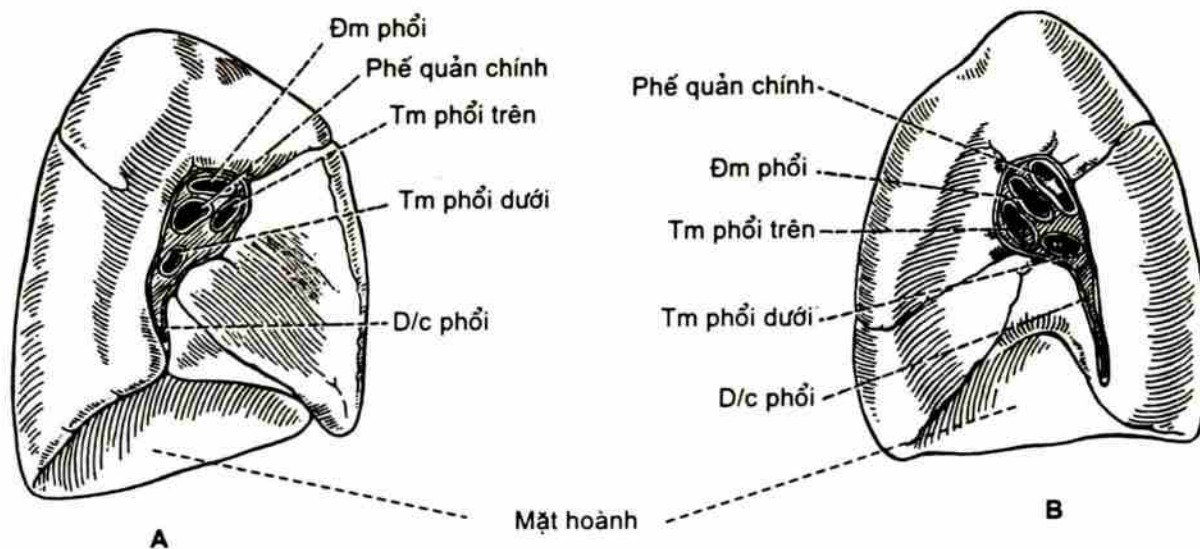
Phổi là cơ quan chính của hệ hô hấp, nơi xảy ra sự trao đổi khí giữa môi trường bên ngoài và cơ thể. Mỗi người có hai phổi nằm trong hai ổ màng phổi; khoảng nằm ở giữa hai ổ màng phổi gọi là trung thất.

2.1. Hình thể ngoài (H.18.2 và H.18.3)

Phổi là một tạng xốp và đàn hồi nên thể tích của nó thay đổi nhiều theo lượng khí chứa bên trong. Tỷ trọng của phổi nặng hơn nước khi chưa thở và nhẹ hơn nước khi đã thở. Phổi người lớn có thể chứa tới 4500- 5000 ml không khí. Phổi trẻ em có màu hồng, phổi người lớn có màu xanh biếc hoặc xám.



Hình 18.2. Mặt sườn của phổi
A. Phổi phải B. Phổi trái



Hình 18.3. Mặt trung thất của phổi
A. Phổi trái B. Phổi phải

Mỗi phổi có **một đỉnh**, **một đáy** và **ba mặt** ngăn cách nhau bằng các bờ; nó trông gần giống một nửa hình nón.

Các mặt phổi. **Mặt sườn** (costal surface) nhẵn và lồi áp vào mặt trong của lồng ngực, có các vết ấn lõm của xương sườn. Phần sau của mặt sườn áp vào phía bên cột sống ngực, trong **rãnh phổi** của lồng ngực, và được gọi là **phần cột sống** (vertebral part).

Mặt trung thất (mediastinal surface), hay **mặt trong**, lõm sâu do có **ấn tim**. Ở sau-trên ấn tim là một vùng hình vệt gọi là **rốn phổi**. Rốn là nơi các thành phần tạo nên phổi đi vào và đi ra khỏi phổi. Ở ngoài phổi, các thành phần này tạo nên **cuống phổi**. Màng phổi tạng bọc mặt trung thất tới rốn phổi thì quặt vào bọc cuống phổi và liên tiếp với màng phổi thành. Phần màng phổi bọc rốn và cuống phổi còn kéo dài xuống dưới tạo nên **dây chằng phổi**.

Mặt hoành (diaphragmatic surface) hay **bề mặt của đáy phổi** (có thể coi đáy là vùng thấp của phổi), lõm, úp lên vòm hoành, qua cơ hoành liên quan với mặt trên của gan. Mù của áp xe gan có thể vỡ qua cơ hoành lên ổ màng phổi. Riêng phổi trái còn liên quan qua cơ hoành với đáy vị và tỳ. Ngoài các mặt nói trên, phổi còn có **các mặt gian thùy** được ngăn cách bởi các khe gian thùy.

Đỉnh phổi. Đỉnh tròn, nhô lên vào nền cổ qua lỗ trên của lồng ngực.

Các bờ của phổi. Phổi có hai bờ, bờ trước và bờ dưới. **Bờ trước** (anterior border) là bờ sắc ngăn cách mặt sườn với mặt trung thất và trù lên màng ngoài tim. Phần dưới bờ trước phổi trái có **khuyết tim**. **Bờ dưới** (inferior border) vây quanh mặt hoành và gồm hai đoạn: đoạn thẳng ở trong ngăn cách mặt hoành với mặt trung thất, đoạn cong ở ngoài ngăn cách mặt hoành với mặt sườn. "**Bờ sau**" là từ không được dùng

trong thuật ngữ giải phẫu. Nó ứng với đường phân chia phân cột sống của mặt sườn với phần còn lại của mặt này và chạy dọc theo chòm của các xương sườn.

Các khe và thùy phổi. Phổi phải được chia thành ba *thùy trên, giữa* và *dưới* bởi hai khe, *khe chéch* và *khe ngang*. Các khe từ bề mặt của phổi ăn sâu vào đến tận rốn phổi. Khe chéch đi qua cả ba mặt của phổi; nó ngăn cách thùy dưới với các thùy giữa và trên. Khe ngang ngắn hơn, chỉ thấy ở mặt sườn và mặt trung thất, ngăn cách thùy trên với thùy giữa. Phổi trái được chia thành hai thùy: *thùy trên* và *thùy dưới* bởi khe chéch. Thùy trên phổi trái có hai vùng là *vùng đỉnh* và *lưỡi*.

2.2. Cấu tạo của phổi

Phổi được tạo nên từ toàn bộ các nhánh phân chia trong phổi của phế quản chính, động mạch và tĩnh mạch phổi, động mạch và tĩnh mạch phế quản, bạch huyết và các sợi thần kinh của đám rối phổi; mô liên kết xen giữa các thành phần trên và bao quanh phổi.

2.2.1. Sự phân chia của phế quản chính ở trong phổi và cấu tạo của cây phế quản

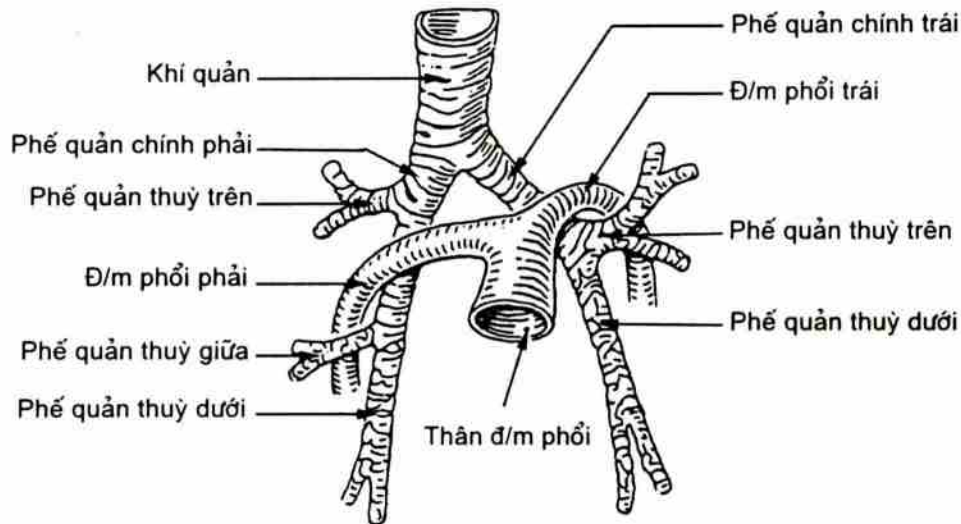
Hai *phế quản chính phải* và *trái* (right/left main bronchus) tách ra từ khí quản ở ngang mức đốt sống ngực IV và tạo với nhau một góc khoảng 70° . Mỗi phế quản chính khi vào phổi sẽ phân chia nhỏ dần tới các phế nang. Toàn bộ các nhánh phân chia của phế quản gọi là *cây phế quản* (bronchial tree). Sau khi qua rốn phổi, mỗi phế quản chính (bậc một) đi trong phổi theo hướng một trục gọi là thân chính. Từ thân chính tách ra các *phế quản thùy* (bậc hai) theo kiểu chia nhánh bên. Các phế quản thùy sẽ tách ra các *phế quản phân thùy* (bậc ba). Sự phân chia này khác nhau giữa hai phế quản chính.

Trong mỗi phân thùy phế quản-phổi, phế quản phân thùy lại phân chia thành các nhánh, rồi các nhánh này lại phân chia nhiều lần thành các phế quản nhỏ dần. Tất cả các phế quản trong phổi được giữ ở trạng thái mở thông nhờ các mảnh sụn; các sụn này giảm dần về số lượng và kích thước sau mỗi lần phân chia và biến đi khỏi những ống dẫn khí đường kính dưới 1 mm, những ống mà ta gọi là các *tiểu phế quản*. Tiểu phế quản mà dẫn khí cho một tiểu thùy (tiểu thùy là đơn vị cơ sở của phổi, có đáy là hình đa giác hiện lên bề mặt phổi) được gọi là *tiểu phế quản tiểu thùy*. Một *tiểu phế quản tiểu thùy* đi vào mỗi tiểu thùy, chia ngay thành 6 *tiểu phế quản tận*; những tiểu phế quản tận lại chia thành các *tiểu phế quản hô hấp*. Các tiểu phế quản tận là những đường dẫn khí xa nhất được lót chỉ bằng thượng mô trụ đơn (các phế quản lớn hơn được lót bằng thượng mô trụ giả tầng có lông). Các tiểu phế quản hô hấp có một ít phế nang nhỏ tách ra trực tiếp từ thành của chúng và cuối cùng tận cùng bằng các *ống phế nang*; mỗi ống phế nang có thành mỏng tận cùng thành một phần phình hơn gọi là *nhĩ*; *nhĩ* dẫn tới các *túi phế nang*. Thành mỏng được lót bằng thượng mô vảy đơn của các ống phế nang, các *nhĩ* và các *túi* là nơi bám vào của các *phế nang*. Bao quanh các phế nang là mạng lưới mao mạch. Các khí trong máu và phế nang có thể khuếch tán qua thành các mao mạch và phế nang. Nhìn một cách khái quát, có thể chia cây phế quản thành hai phần: phần gần lớn hơn là đường dẫn khí (từ thanh quản tới các tiểu phế quản tận); các ống và các khoang ở xa hơn tạo nên các vùng trao đổi hô hấp giữa khí

trời và các mao mạch (các tiểu phế quản hô hấp, các ống phế nang, các túi phế nang và các phế nang).

Về cấu tạo, các đường dẫn khí được lót ở trong bằng thượng mô nằm trên một lá riêng bằng mô liên kết. Bên ngoài lá riêng là lớp dưới niêm mạc, cũng được cấu tạo bằng mô liên kết, vùi trong đó là cơ trơn, các tuyến, các mảnh sụn, các mạch máu, mô bạch huyết và thần kinh. Sụn có mặt từ khí quản đến các phế quản nhỏ nhất nhưng vắng mặt ở tiểu phế quản.

2.2.2. Sự phân nhánh của động mạch phổi (H.18.4)



Hình 18.4. Liên quan giữa động mạch phổi và phế quản

Có hai *động mạch phổi phải* và *trái* tách ra từ thân động mạch phổi. Động mạch phổi phải chạy ngang sang phải, qua rốn phổi, bắt chéo mặt trước phế quản chính phải ngay dưới phế quản thùy trên. Động mạch phổi trái nhỏ hơn và ngắn hơn, chạy chéo lên trên sang trái bắt chéo mặt trước phế quản chính trái ở phía trên phế quản thùy trên. Vào trong phổi, cả hai động mạch chạy xoắn quanh thân phế quản chính và cũng phân chia thành *các nhánh thùy*, các nhánh cho *phân thùy* rồi lại tiếp tục phân chia nhỏ dần cho tới *mạng mao mạch quanh phế nang*.

2.2.3. Tĩnh mạch phổi

Các lưới mao mạch quanh phế nang tập trung dần để đổ vào *các tĩnh mạch quanh tiểu thùy*, các tĩnh mạch nhỏ hợp nên các tĩnh mạch lớn dần, cuối cùng tạo thành hai *tĩnh mạch phổi trên* và *dưới* ở mỗi bên và đổ vào tâm nhĩ trái.

2.2.4. Động mạch và tĩnh mạch phế quản

Động mạch nuôi dưỡng cho cho cây phế quản và mô phổi là *các nhánh phế quản*, nhánh của động mạch chủ ngực.

Tĩnh mạch phế quản. Các tĩnh mạch sâu dẫn máu từ trong phổi đổ vào tĩnh mạch phổi, còn các tĩnh mạch nông dẫn máu từ phế quản ngoài phổi và màng phổi tạng đổ vào tĩnh mạch đơn và bán đơn phụ.

2.2.5. Bạch huyết của phổi

Các mạch bạch huyết trong nhu mô phổi đổ vào các hạch bạch huyết phổi nằm gần những chỗ chia nhánh của phế quản, rồi từ đó đổ vào các hạch phế quản phổi nằm ở rốn phổi.

2.2.6. Thần kinh của phổi

Gồm những nhánh của đám rối phổi chạy theo phế quản chính, tạo thành một mạng lưới quây xung quanh phế quản, qua rốn phổi vào phổi chi phối cho các cơ, niêm mạc của phế quản và cho các phế nang.

2.3. Cống phổi (root of lung)

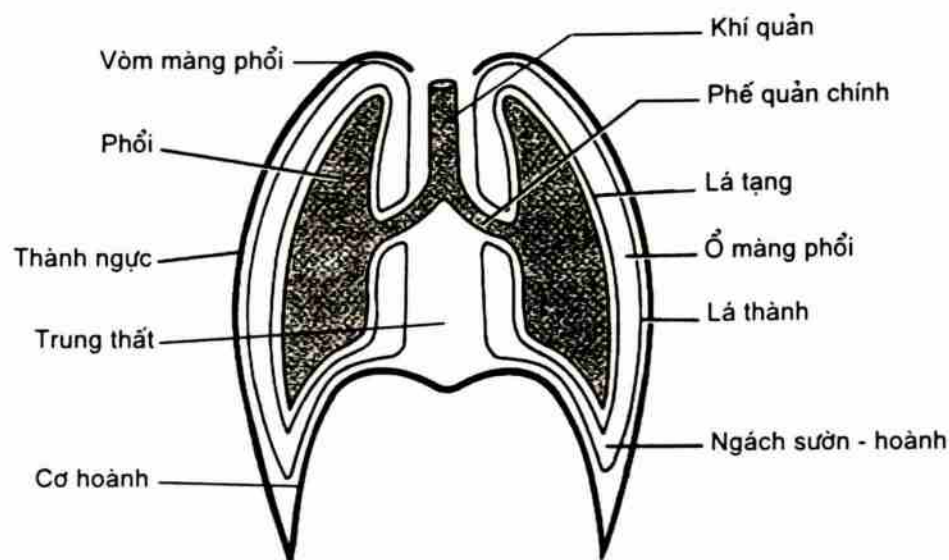
Cống phổi nối mặt trong của phổi với trung thất và được tạo nên bởi các thành phần đi vào hoặc ra khỏi phổi tại rốn phổi. Các thành phần đó là phế quản chính, động mạch phổi, động mạch phế quản, đám rối thần kinh tự chủ của phổi, các tĩnh mạch phổi, các tĩnh mạch phế quản, bạch mạch, các hạch bạch huyết phế quản-phổi và mô liên kết lỏng lẻo, tất cả được bao bọc bởi màng phổi. Phế quản chính, động mạch phổi và tĩnh mạch phổi là những thành phần trực tiếp tham gia vào chức năng hô hấp của phổi nên được gọi là *cuống phổi chức phận*. Các thành phần còn lại có vai trò nuôi dưỡng cho phổi và tạo nên *cuống phổi dinh dưỡng*.

Cống phổi nằm ngang mức các thân đốt sống ngực V-VII. **Cống phổi phải** nằm sau tĩnh mạch chủ trên và tâm nhĩ phải và dưới phần tận cùng của tĩnh mạch đơn. **Cống phổi trái** nằm dưới cung động mạch chủ và trước động mạch chủ ngực. Các liên quan chung của cả hai cuống phổi là: ở trước, thần kinh hoành, động mạch và tĩnh mạch màng ngoài tim-hoành, và đám rối phổi trước; ở phía sau, thần kinh lang thang và đám rối phổi sau; ở dưới, dây chằng phổi.

Các cấu trúc chính của cả hai cuống phổi sắp xếp gần giống nhau (ở mức rốn phổi): tĩnh mạch phổi trên nằm trước, ngay sau đó là động mạch phổi và phế quản chính (động mạch phổi bên phải nằm trước phế quản chính, bên trái nằm trên), các mạch phế quản nằm sau cùng. Tĩnh mạch phổi dưới ở dưới phế quản chính và là cấu trúc thấp nhất của rốn phổi.

2.4. Màng phổi (pleura) (H. 18.5)

Màng phổi là một bao thanh mạc kín bọc lấy phổi. Bao này gồm hai lá: màng phổi tạng và màng phổi thành, giữa hai lá là một khoang tiềm tàng gọi là *ở màng phổi* (pleural cavity). Bình thường hai lá của màng phổi áp sát nhau và chỉ tách xa nhau khi có dịch (tràn dịch màng phổi) hoặc khí (tràn khí màng phổi) tràn vào.



Hình 18.5. Sơ đồ phổi và màng phổi

Màng phổi tạng (visceral pleura) là lá thanh mạc bao bọc và dính chặt vào nhu mô phổi, lách cả vào các khe gian thùy để bọc cả các mặt gian thùy của phổi. Ở quanh rốn phổi, màng phổi tạng quặt lại liên tiếp với màng phổi thành.

Màng phổi thành (parietal pleura) là phần màng phổi phủ mặt trong lồng ngực (**phần sườn** - costal part), mặt trên cơ hoành (**phần hoành** - diaphragmatic part) và mặt bên của trung thất (**phần trung thất** - mediastinal part). Phần màng phổi thành trùm lên đỉnh phổi là **vòm màng phổi**. Góc giữa các phần phần của màng phổi (tương ứng với các bờ phổi) được gọi là **các ngách màng phổi** (pleural recesses): **ngách sườn - hoành** (costodiaphragmatic recess) chạy dọc theo đoạn cong của bờ dưới phổi, nhưng xuống thấp hơn phổi và là nơi thấp nhất của ổ màng phổi; **ngách sườn-trung thất** (costomediastinal recess) chạy dọc bờ trước phổi; **ngách hoành-trung thất** (phrenicomediastinal recess) chạy song song với đoạn thẳng của bờ dưới phổi.

2.5. Đối chiếu của phổi và màng phổi trên lồng ngực

Đối chiếu của phổi và màng phổi trên lồng ngực thay đổi tùy theo từng người và ngay ở một người, nó cũng thay đổi theo nhịp hít vào hay thở ra. Một người trưởng thành có lồng ngực trung bình và thở bình thường có đối chiếu như dưới đây.

2.5.1. Đối chiếu của phổi

Đỉnh phổi. Điểm cao nhất của đỉnh phổi ngang mức đầu sau xương sườn I, nhô lên trên đầu trước xương sườn I độ 5 cm, trên xương đòn 3 cm và cách đường giữa 4 cm.

Bờ trước của phổi bắt đầu từ điểm cao nhất của đỉnh phổi đi chệch xuống dưới và vào trong bắt chéo khớp ức - sườn I, tới ngang mức khớp ức - sườn II thì vào sát đường giữa. Từ đó bờ trước phổi phải chạy xuống tới đầu trong của sườn VI thì tiếp nối với bờ dưới. Bờ trước phổi trái giống bên phải tới đầu trong sườn IV, từ đó bờ

trước phổi trái chạy vòng ra ngoài, xuống dưới tới gần đầu ngoài của sụn sườn VI thì tiếp nối với bờ dưới.

Bờ dưới của phổi bắt đầu từ chỗ tận hết của bờ trước chạy chéo xuống dưới ra ngoài và ra sau, bắt chéo khoang gian sườn VI ở đường giữa đòn, khoang gian sườn VII ở đường nách giữa, khoang gian sườn IX trên đường vai và tận hết ở đầu sau xương sườn XI. Giới hạn sau-trong của phổi (hay *bờ sau*) từ đầu sau xương sườn I chạy xuống bắt chéo các mòm ngang đốt sống ngực II - XI.

Khe chéo bắt đầu từ đầu sau khoang gian sườn III chạy chéo xuống dưới, ra ngoài và ra trước để tận hết ở chỗ nối giữa xương sườn và sụn sườn VI.

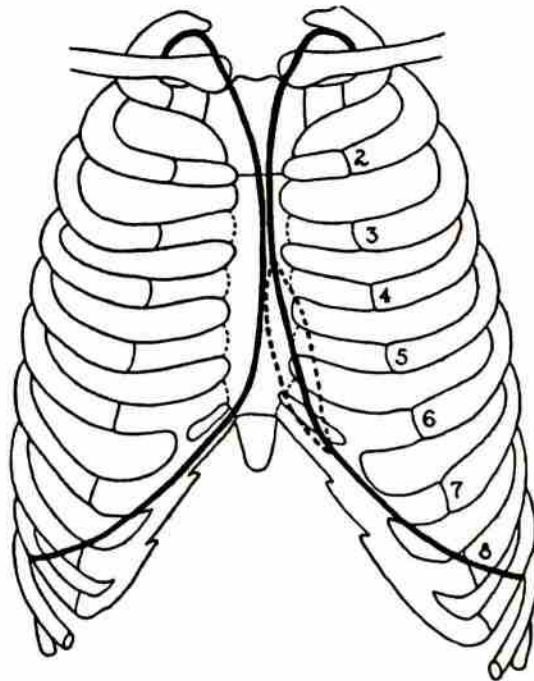
Khe ngang tách từ khe chéo ở ngang mức khoang gian sườn IV trên đường nách, rồi chạy ngang ra trước tới phía trước sụn sườn IV.

2.5.2. Đối chiếu của màng phổi (H. 18.6)

Vòm màng phổi tương ứng với điểm cao nhất của đỉnh phổi.

Ngách sườn - trung thất ở bên phải giống đối chiếu của bờ trước phổi phải, còn ở bên trái giống bờ trước phổi trái cho tới đầu trong sụn sườn IV, từ đó ngách sườn trung thất bên trái lách vào gần đường giữa hơn, tới sụn sườn VI, cách đường giữa khoảng 2 cm, thì liên tiếp với ngách sườn-hoành.

Ngách sườn - hoành bắt đầu từ chỗ tận hết của ngách sườn trung thất chạy chéo xuống dưới, ra ngoài và ra sau, bắt chéo xương sườn X ở đường nách giữa, xương sườn XI ở cách đường giữa 10 cm và tận hết ở khe giữa đốt sống ngực XII và đốt sống thắt lưng I.



Hình 18.6. Đối chiếu của đỉnh và ngách sườn - trung thất màng phổi lên lồng ngực

2.6. Hình ảnh X quang của phổi

Chụp X quang lồng ngực ta thấy ở hai bên hình ảnh trong sáng của phổi quây lấy bóng mờ của tim ở giữa. Ở gân đỉnh phổi có bóng xương đòn cắt ngang chia thành 2 phần trên và dưới đòn.

Ở hai bên sát bóng tim có hai đám mờ sẫm, đó là rốn phổi. Từ rốn phổi tỏa ra phía ngoài những vết mờ nhạt dần, đó là các thành phần của cuống phổi đi vào phổi. Hai bên phía ngoài đáy phổi thấy hình một cung nhọn, đó là ngách sườn -hoành của màng phổi.

ĐẠI CƯƠNG VỀ HỆ TUẦN HOÀN, CÁC MẠCH CHỦ, TĨNH MẠCH CỬA, HỆ TĨNH MẠCH ĐƠN

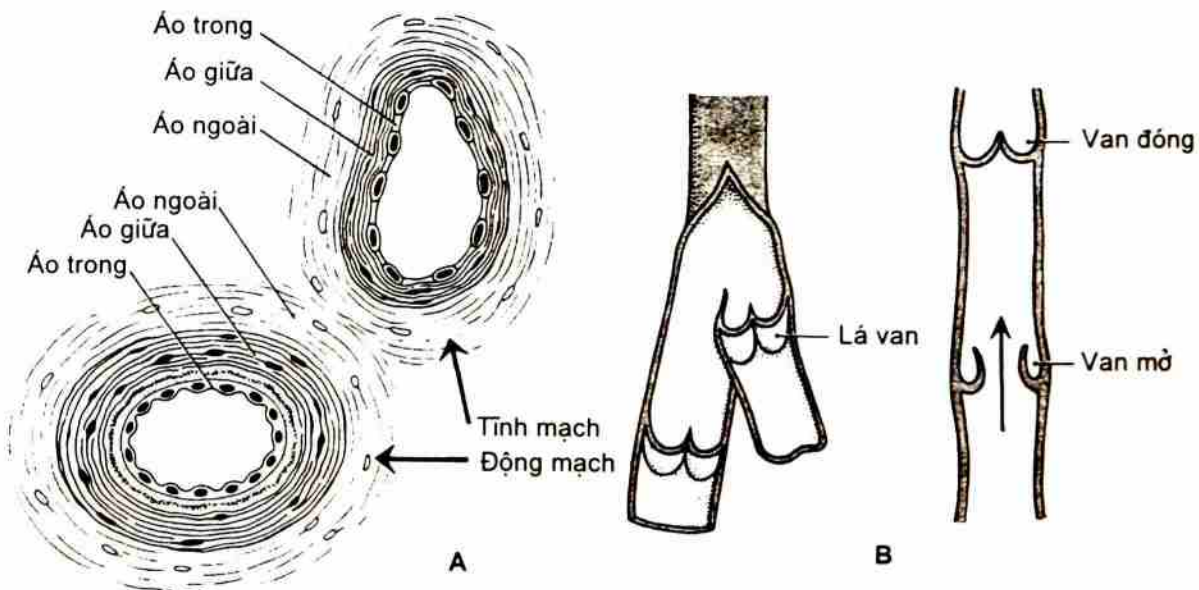
MỤC TIÊU

1. Mô tả được các loại mạch máu, cấu tạo chung của mạch máu và của riêng mỗi loại mạch máu.
2. Mô tả được các đoạn của động mạch chủ và phạm vi cấp máu của từng đoạn, các tĩnh mạch chủ và đặc điểm của các tĩnh mạch dẫn lưu máu cho bụng (tĩnh mạch cửa) và ngực (hệ tĩnh mạch đơn).

1. ĐẠI CƯƠNG VỀ HỆ TIM MẠCH

Hệ tim mạch bao gồm *tim* (heart) vốn đóng vai trò như một cái bơm, và các *mạch máu* (blood vessel) để máu tuần hoàn qua đó. Ngoài hệ tuần hoàn máu, hệ tim mạch còn gồm cả *hệ bạch huyết* (lymphoid system) bao gồm các *mạch bạch huyết* và các *hạch bạch huyết* - nơi mà bạch huyết chảy qua. Hai hệ này thông với nhau và cùng đảm nhiệm chức năng vận chuyển các chất trong cơ thể.

1.1. Cấu tạo của thành mạch máu (H.19.1)



Hình 19.1 A: Cấu tạo của mạch máu; B: Van tĩnh mạch

Thành của mạch máu do ba lớp áo tạo nên: (1) áo trong, (2) áo giữa, và (3) áo ngoài. *Áo trong* hay lớp *nội mạc* (tunica intima) được tạo bởi một lớp thượng mô vảy (gọi là *nội mô*) nằm trên một màng đáy. Nội mô là một lớp tế bào liên tục, lót mặt trong của tim và tất cả các mạch máu. *Áo giữa* (tunica media) thường là lớp dày nhất do các sợi chun và các sợi cơ trơn tạo nên. Các sợi chun làm cho mạch máu có tính đàn hồi. *Áo ngoài* (tunica externa) chủ yếu do mô xơ tạo nên. Các sợi giao cảm của thần kinh tự chủ chi phối cơ trơn của mạch máu. Sự hưng phấn thần kinh giao cảm sẽ kích thích cơ trơn co, làm cho lòng mạch máu hẹp lại. Tình trạng giảm đường kính lòng mạch máu được gọi là *sự co mạch* (vasoconstriction). Trái lại, khi ức chế thần kinh giao cảm, các sợi cơ trơn giãn ra. Tình trạng đường kính lòng mạch tăng lên được gọi là *sự giãn mạch* (vasodilation). Hơn nữa, khi một động mạch hay tiểu động mạch bị tổn thương, cơ trơn của thành mạch co, dẫn đến tình trạng co thắt mạch. Sự co mạch này hạn chế máu chảy qua mạch bị tổn thương và làm giảm mất máu nếu mạch máu đó thuộc cỡ nhỏ.

1.2. Các loại mạch máu và đặc điểm cấu tạo của từng loại

1.2.1. Các loại mạch máu. Các mạch máu dẫn máu từ tim đến các mô là các *động mạch* (artery). Trên đường đi tới các mô, động mạch chia nhánh nhỏ dần, từ các động mạch cỡ lớn đến các động mạch cỡ vừa rồi đến các *tiểu động mạch* (arteriole). Tiểu động mạch chia thành các *mao mạch* (capillary). Các động mạch phân phối theo những quy luật nhất định. Về đường đi, chúng đi đến cơ quan bằng *con đường ngắn nhất*; các mạch chính thường *đi ở mặt gấp* của các vùng cơ thể và được các cấu trúc khác bảo vệ; *chiều dài động mạch thích ứng với sự thay đổi kích thước của cơ quan* (ví dụ như động mạch tử cung).

Từ mô trở về tim, máu đi qua các mạch máu có đường kính lớn dần gọi là các *tĩnh mạch* (vein): đầu tiên là các *tiểu tĩnh mạch* (venule), tiếp đến là các tĩnh mạch lớn hơn và cuối cùng là các tĩnh mạch chủ.

1.2.2. Đặc điểm cấu tạo của từng loại mạch máu

Động mạch và tiểu động mạch. Thành động mạch có thêm các *lá chun trong* và *ngoài* nằm xen giữa ba lớp áo. Lượng sợi chun và sợi cơ trơn ở áo giữa biến đổi theo kích thước động mạch. Áo giữa của các động mạch cỡ lớn có nhiều sợi chun hơn sợi cơ trơn nên các động mạch cỡ lớn được gọi là *các động mạch đàn hồi* (elastic arteries); sức đàn hồi của thành mạch giúp đẩy máu về phía trước lúc tâm thất giãn. Áo giữa của các động mạch cỡ vừa có nhiều sợi cơ trơn hơn sợi chun nên chúng được gọi là *các động mạch cơ* (muscular arteries); các động mạch này có vai trò phân phối máu đến các cơ quan hay các phần cơ thể nên cũng được gọi là *các động mạch phân phối* (distributing arteries). Áo giữa của các tiểu động mạch hầu như hoàn toàn do cơ trơn tạo nên. Nhờ cơ trơn, các động mạch cơ và tiểu động mạch có khả năng điều chỉnh lượng máu chảy qua mạch.

Các mao mạch. Các mao mạch là những vi mạch nối các tiểu động mạch và các tiểu tĩnh mạch. Mao mạch cho phép sự trao đổi chất dinh dưỡng và chất cặn bã giữa máu

và các tế bào của mô qua dịch kẽ có thể sảy ra. Thành mao mạch do nội mạc tạo nên, không có các lớp áo giữa và ngoài, một chất nào đó từ máu chỉ cần đi qua một lớp tế bào là tới được dịch kẽ và các tế bào của mô. Tuy nhiên, các tế bào máu và các chất có phân tử lớn hơn như protein huyết tương thì thường không qua được thành mao mạch. *Mao mạch dạng xoang* (sinusoid) rộng hơn các mao mạch bình thường. Ngoài việc màng đáy vắng mặt hoặc không hoàn chỉnh, mao mạch dạng xoang có khe giữa các tế bào nội mô rộng hơn, cho phép các protein và các tế bào máu đi từ mô vào dòng máu.

Các tĩnh mạch. Thành tĩnh mạch cũng có ba lớp áo như động mạch nhưng mỏng hơn thành động mạch vì lớp áo giữa có ít sợi chun và sợi cơ trơn hơn. Thành tĩnh mạch không có các lá chun ngoài và trong như động mạch. Khi bị đứt thì tĩnh mạch xẹp xuống trong khi ở động mạch thì miệng đứt vẫn mở. Một số tĩnh mạch có *van* (valve) để giúp cho máu chảy về tim bằng cách ngăn không cho máu chảy ngược lại. Van được tạo nên bởi một nếp gấp của nội mô, được tăng cường bởi mô liên kết. Van có hình bán nguyệt với mặt lõm hướng về tim.

Xoang tĩnh mạch (sinus venosus) là một tĩnh mạch có thành mỏng bằng nội mô mà không có cơ trơn để thay đổi đường kính. Lớp áo giữa và lớp áo ngoài của xoang tĩnh mạch được thay thế bằng mô liên kết. Các xoang tĩnh mạch màng cứng đi trong màng não cứng là ví dụ điển hình về xoang tĩnh mạch.

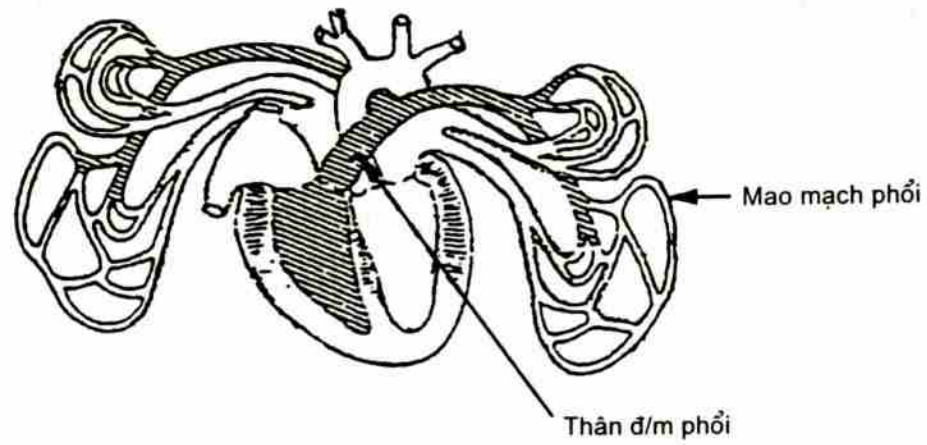
1.3. Các tiếp nối (anastomoses)

Hầu hết các vùng cơ thể nhận được sự cấp máu đến từ trên một động mạch. Nhánh mạch liên kết các nhánh của hai hay nhiều động mạch cấp máu cho cùng một vùng cơ thể được gọi là *mạch nối* (anastomosis). Những mạch nối giữa các động mạch đem lại các con đường thay thế để máu đi tới một mô hay cơ quan. Nếu dòng máu trong một động mạch bị ngừng chảy khi cử động bình thường của cơ thể ép vào mạch đó hoặc nếu mạch đó bị tắc hay đứt, tuần hoàn tới phần cơ thể do mạch này nuôi dưỡng có thể vẫn được duy trì nhờ các mạch nối. Sự tuần hoàn máu qua một nhánh mạch nối để thay thế cho một con đường dẫn máu bình thường được gọi là *tuần hoàn bên* (collateral circulation). Các tiếp nối cũng có thể xảy ra giữa các tĩnh mạch. Những động mạch không tiếp nối với các động mạch khác được gọi là *các động mạch tận* (end arteries). Khi động mạch tận bị tắc, vùng mô do nó cấp máu sẽ chết vì không có sự cấp máu thay thế.

1.4. Các vòng tuần hoàn máu

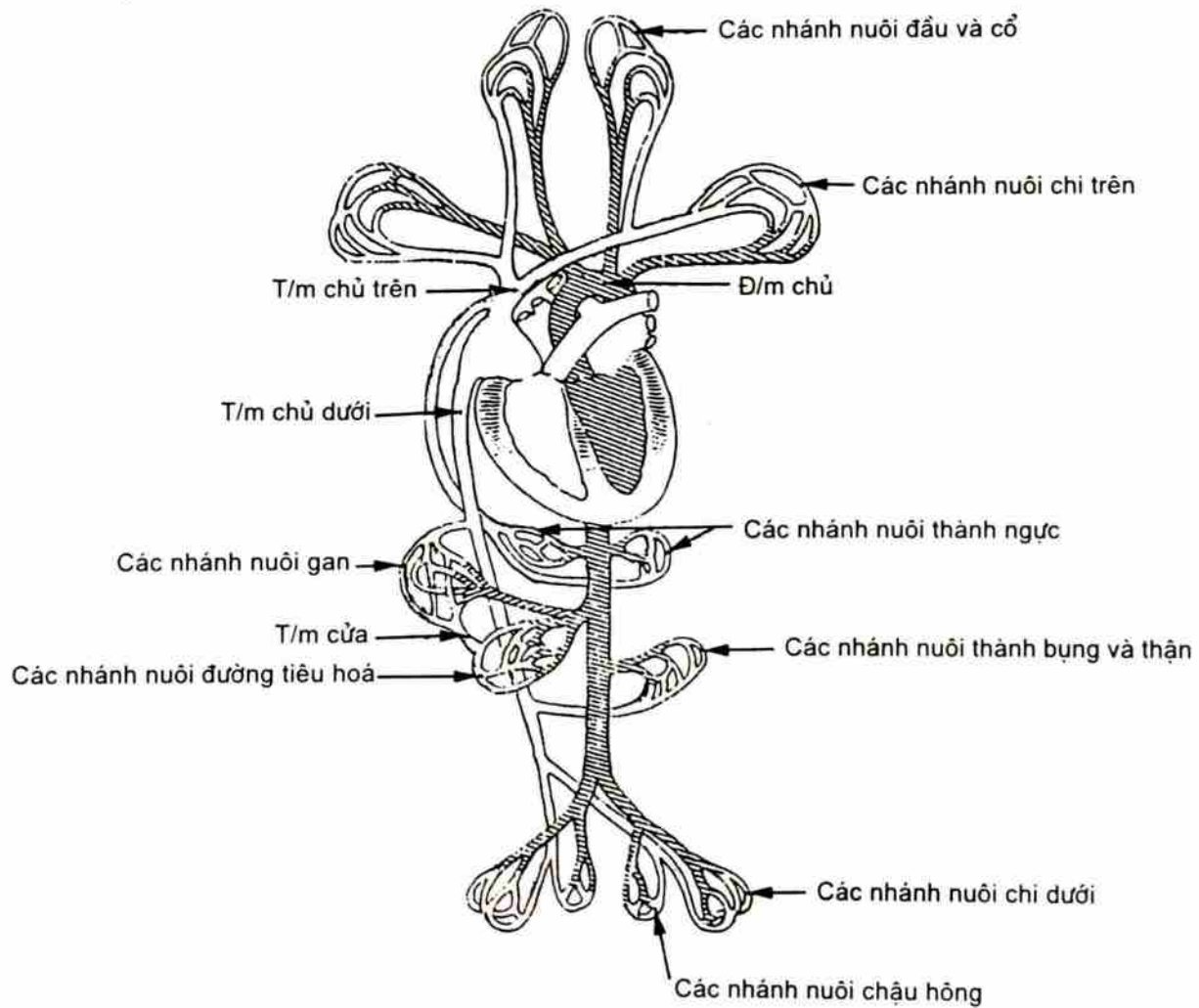
Có hai vòng tuần hoàn máu (H.19. 2 và H.19. 3):

Vòng tuần hoàn phổi gồm *động mạch phổi* dẫn máu từ *tâm thất phải* lên phổi (máu chứa nhiều CO₂) và *các tĩnh mạch phổi* dẫn máu từ phổi về *tâm nhĩ trái* (máu có nhiều O₂).



Hình 19.2. Sơ đồ tuần hoàn phổi

Vòng tuần hoàn hệ thống gồm động mạch chủ dẫn máu từ tâm thất trái đến tất cả các cơ quan của cơ thể và các tĩnh mạch chủ trên và dưới dẫn máu ở các cơ quan về tâm nhĩ phải.



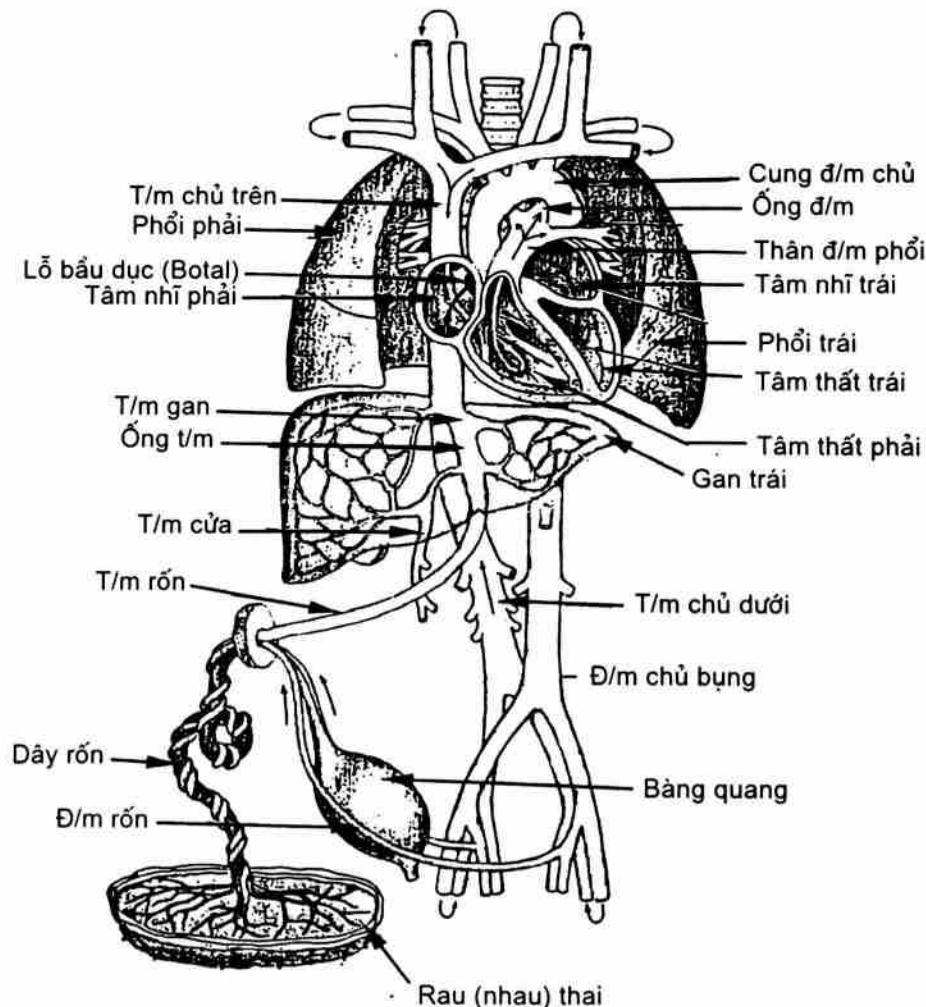
Hình 19.3. Sơ đồ tuần hoàn hệ thống

1.5. Tuần hoàn thai

1.5.1. Các đặc điểm của tuần hoàn thai (H.19. 4)

Trước khi sinh, cơ thể thai phải phụ thuộc vào cơ thể mẹ để lấy oxy và chất dinh dưỡng, và đào thải các chất cặn bã. Cơ thể thai liên hệ với cơ thể mẹ qua dây rốn (chứa động mạch và tĩnh mạch rốn) và nhau thai (chứa mạng mao mạch nối động mạch và tĩnh mạch rốn). Nhau thai bám vào tử cung mẹ, mạng mao mạch của nhau tiếp xúc với mạng mao mạch của tử cung mẹ.

Máu giàu oxy và chất dinh dưỡng từ nhau (tạm gọi là máu nhau) được tĩnh mạch rốn dẫn về nhánh trái tĩnh mạch cửa. Hầu hết máu này không qua gan mà rẽ tắt qua đường ống tĩnh mạch (ống nối nhánh trái tĩnh mạch cửa với tĩnh mạch chủ dưới) về tĩnh mạch chủ dưới, pha trộn với máu mất oxy của tĩnh mạch chủ dưới rồi về tâm nhĩ phải. Ở tâm nhĩ phải, máu nhau đã pha trộn này pha trộn thêm không đáng kể với máu mất oxy của tĩnh mạch chủ trên vì van tĩnh mạch chủ dưới có tác dụng hướng dòng máu từ tĩnh mạch chủ dưới đi qua lỗ bầu dục vào tâm nhĩ trái, trong khi đó dòng máu mất oxy của tĩnh mạch chủ trên (từ đầu-cổ-chi trên về) được hướng tới lỗ nhĩ-thất phải để đi xuống tâm thất phải.



Hình 19.4. Tuần hoàn thai

Từ tâm nhĩ trái, máu nhau (đã pha trộn), cùng một lượng nhỏ máu mất oxy từ hai phổi về, đi xuống tâm thất trái rồi được tổng vào động mạch chủ. Một phần máu này đi theo động mạch vành và các nhánh của cung động mạch chủ đi nuôi tim, đầu - cổ và chi trên. Phần còn lại tiếp tục đi tới những vùng khác của cơ thể thai theo đường động mạch chủ xuống. Phần này có hàm lượng oxy thấp hơn phần máu đi nuôi tim và đầu - cổ - chi trên vì bị pha thêm với máu mất oxy của tĩnh mạch chủ trên theo cách sau: máu mất oxy của tĩnh mạch chủ trên đi vào tâm thất phải và được tổng ra thân động mạch phổi. Do phổi chưa hoạt động, chỉ một lượng nhỏ máu này lên phổi rồi về tâm nhĩ trái, còn phần lớn đi qua *ống động mạch* vào động mạch chủ xuống (ở sau chỗ tách ra động mạch dưới đòn trái) để pha với máu giàu oxy từ cung động mạch chủ đi xuống. Một phần đáng kể máu này đi tới nhau theo đường hai động mạch rốn (nhánh của hai động mạch chậu trong) để trao đổi khí và các chất rồi lại trở về thai theo tĩnh mạch rốn.

Tóm lại, tuần hoàn thai có các đặc điểm là:

Có những mạch máu liên hệ với cơ thể mẹ về trao đổi chất (động mạch, tĩnh mạch rốn và mạng mao mạch nhau) và tạo nên *tuần hoàn nhau* thay thế cho chức năng của các vòng tuần hoàn tới phổi, ruột và thận của thai;

Có ba đường rẽ tắt (ống tĩnh mạch, lỗ bầu dục và ống động mạch) giúp cho máu từ nhau không phải đi qua những nơi không cần thiết (gan, phổi), làm tăng tốc độ tuần hoàn qua nhau, đồng thời đảm bảo được cơ chế ưu tiên máu giàu oxy hơn cho các cơ quan quan trọng như tim và não.

Những biến đổi của tuần hoàn thai sau khi sinh

Sau khi trẻ ra đời, dây rốn được thắt làm ngừng tuần hoàn qua nhau; điều này làm cho O_2 trong máu bị giảm xuống còn CO_2 thì tăng lên, trung tâm hô hấp ở hành não bị kích thích làm đứa trẻ cất tiếng khóc chào đời và hô hấp bằng phổi bắt đầu hoạt động.

Áp lực tâm nhĩ phải giảm xuống do nguồn máu từ tĩnh mạch rốn về không còn; phổi nở ra và nhận nhiều máu, lượng máu về tâm nhĩ trái tăng lên làm áp lực hai tâm nhĩ cân bằng, lỗ bầu dục được đóng lại (do sự áp sát rồi hoà lẫn vào nhau của hai vách tiền phát và thứ phát).

Ống động mạch nghẽn lại rất nhanh ngay sau khi sinh (tịt hẳn thì phải sau vài tuần hay vài tháng) rồi teo lại thành một dây xơ gọi là *dây chằng động mạch*.

Tĩnh mạch rốn bị nghẽn do huyết khối rồi dần biến thành dây xơ có tên là *dây chằng tròn của gan*. Ống tĩnh mạch cũng bị nghẽn như vậy rồi trở thành *dây chằng tĩnh mạch*.

Các động mạch rốn bị tắc nghẽn từ chỗ chúng tách ra động mạch bàng quang trên đến rốn; đoạn này sẽ biến thành dây xơ nằm trong tổ chức mỡ ngoài phúc mạc của thành bụng gọi là *thừng động mạch rốn*.

Sau khi sinh, đứa trẻ sẽ mắc *tật thông liên nhĩ* nếu lỗ bầu dục không đóng kín, *tật còn ống động mạch* nếu ống động mạch không tắt lại.

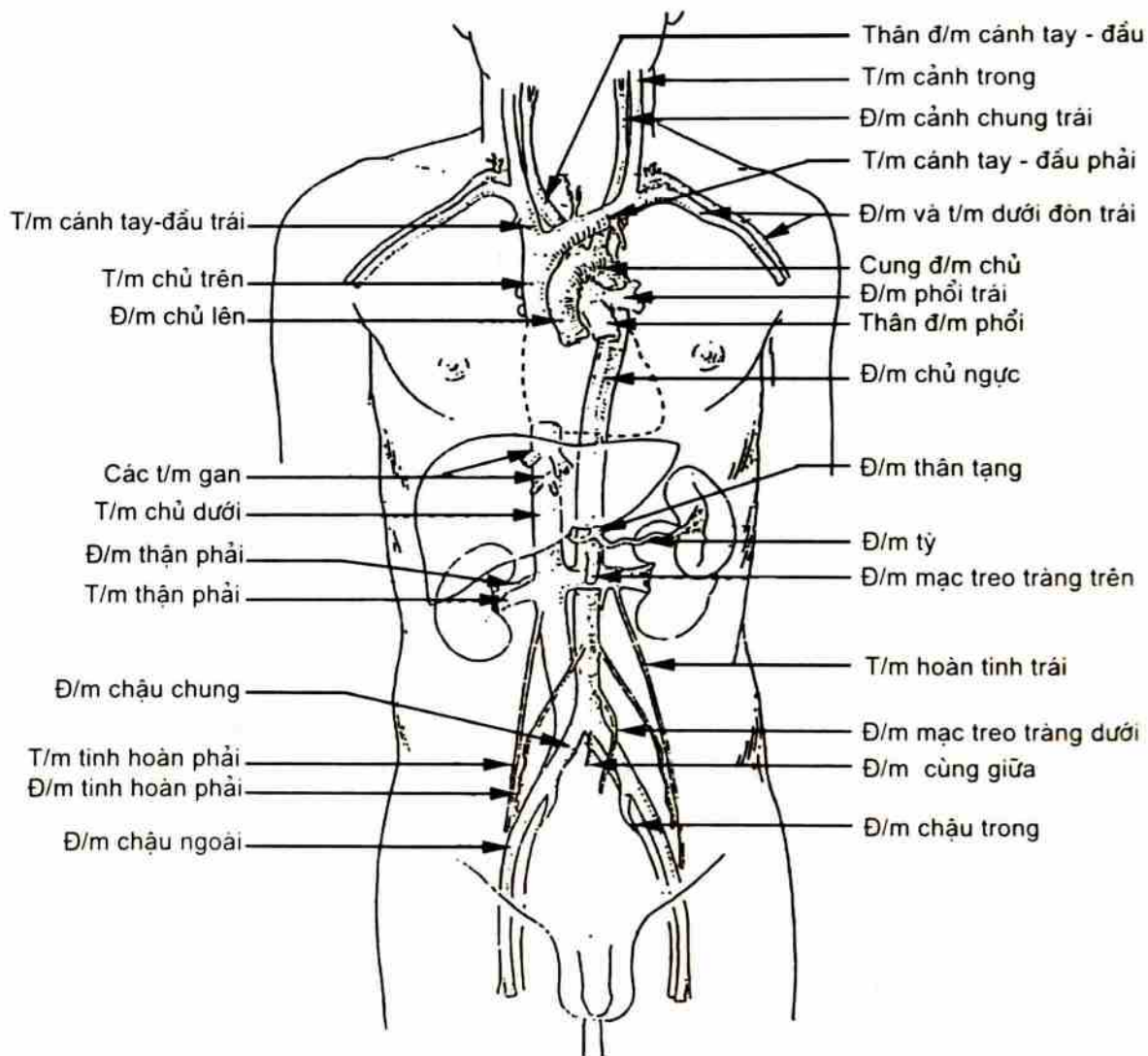
2. TUẦN HOÀN HỆ THỐNG

Tuần hoàn hệ thống là vòng tuần hoàn đưa máu giàu oxy và chất dinh dưỡng từ *tâm thất trái* qua *hệ động mạch chủ* tới tất cả các *mô* và *cơ quan* trong cơ thể rồi máu mất oxy từ các mô được *các tĩnh mạch chủ trên và dưới* đưa về *tâm nhĩ phải*. Để tiện mô tả, các mạch máu lớn của tuần hoàn hệ thống ở ngực và bụng được trình bày trước thành một mục riêng, tiếp đó là phần trình bày các mạch máu ở đầu-cổ và các chi.

2.1. Các mạch máu lớn (mạch chủ) của tuần hoàn hệ thống và sự cấp máu ở ngực và bụng

2.1.1. Động mạch chủ (H.19..5)

Động mạch chủ xuất phát từ lỗ động mạch chủ của tâm thất trái. Từ đây, động mạch đi theo từng đoạn có tên gọi khác nhau, mỗi đoạn chia nhánh tới từng phần cơ thể.



Hình 19.5. Các mạch lớn của cơ thể

Lúc đầu động mạch chạy chéo lên trên, ra trước và sang phải và mang tên là *phần lên động mạch chủ* hay *động mạch chủ lên*. Phần này nằm ở bên phải thân động mạch phổi, trước động mạch phổi phải và kết thúc ở ngang mức góc ức bằng cách liên tiếp với cung động mạch chủ.

Tiếp đó, *cung động mạch chủ* uốn cong lên trên, ra sau và sang trái, rồi lại cong xuống dưới tới ngang sườn trái đĩa gian đốt sống ngực IV - V thì liên tiếp với phần xuống động mạch chủ. Cung động mạch chủ lần lượt đi ở trước rồi ở bên trái khí quản, trên phế quản chính trái.

Từ sườn trái đĩa gian đốt sống ngực IV - V, *phần xuống động mạch chủ* hay *động mạch chủ xuống* đi xuống ở sau tim và thực quản, trước sườn trái cột sống, càng đi xuống thì càng vào gần đường giữa, tới ngang đốt sống ngực XII thì chui qua lỗ động mạch chủ của cơ hoành vào bụng. Ở bụng, động mạch chủ xuống đi sát trước thân các đốt sống thắt lưng và khi tới khoảng ngang mức đĩa gian đốt sống thắt lưng IV - V thì tận cùng bằng cách chia thành *các động mạch chậu chung phải và trái* (và một nhánh nhỏ là động mạch cùng giữa). Vì đi qua ngực và bụng, động mạch chủ xuống lại được chia thành *phần ngực* hay *động mạch chủ ngực* và *phần bụng* hay *động mạch chủ bụng*.

Mỗi phần động mạch chủ phân nhánh cấp máu cho một phần cơ thể.

Phần lên tách ra *các động mạch vành phải và trái* cấp máu cho tim (xem Bài 20).

Cung động mạch chủ tách ra ba động mạch lớn cấp máu cho đầu-cổ và chi trên. Cả ba nhánh này đều tách ra ở mặt trên của cung, tính từ phải sang trái là: *thân động mạch cánh tay-dầu*, *động mạch cảnh chung trái* và *động mạch dưới đòn trái*. Thân động mạch cánh tay dầu khi chạy lên tới sau khớp ức-đòn phải thì chia thành *động mạch cảnh chung phải* và *động mạch dưới đòn phải*. Các động mạch cảnh chung và dưới đòn ở hai bên tuy có nguyên uỷ khác nhau nhưng cách phân nhánh của chúng ở hai bên giống nhau: động mạch cảnh chung cấp máu cho đầu-cổ, động mạch dưới đòn cấp máu cho chi trên và một phần đầu-cổ (Xem Bài 9).

Động mạch chủ ngực tách ra nhiều nhánh cấp máu cho thành ngực, cơ hoành và các cơ quan trong lồng ngực:

- Hai *nhánh phế quản* cấp máu cho phế quản và phổi ở hai bên; 2 - 5 *nhánh thực quản* cấp máu cho đoạn ngực của thực quản; *các nhánh màng ngoài tim*; *các nhánh trung thất*.
- Hai *động mạch hoành trên*; 9 *cặp động mạch gian sườn sau* đi dọc bờ dưới các xương sườn III - XI và một *cặp động mạch dưới sườn* đi dưới xương sườn XII. Các động mạch gian sườn sau cấp máu cho xương - cơ - da của lưng (cả tuỷ sống và dây thần kinh sống ở đoạn ngực), thành ngực và thành bụng.
- Các *nhánh tuỷ sống*.

Động mạch chủ bụng cho các nhánh bên cấp máu cho thành bụng và các tạng bụng.

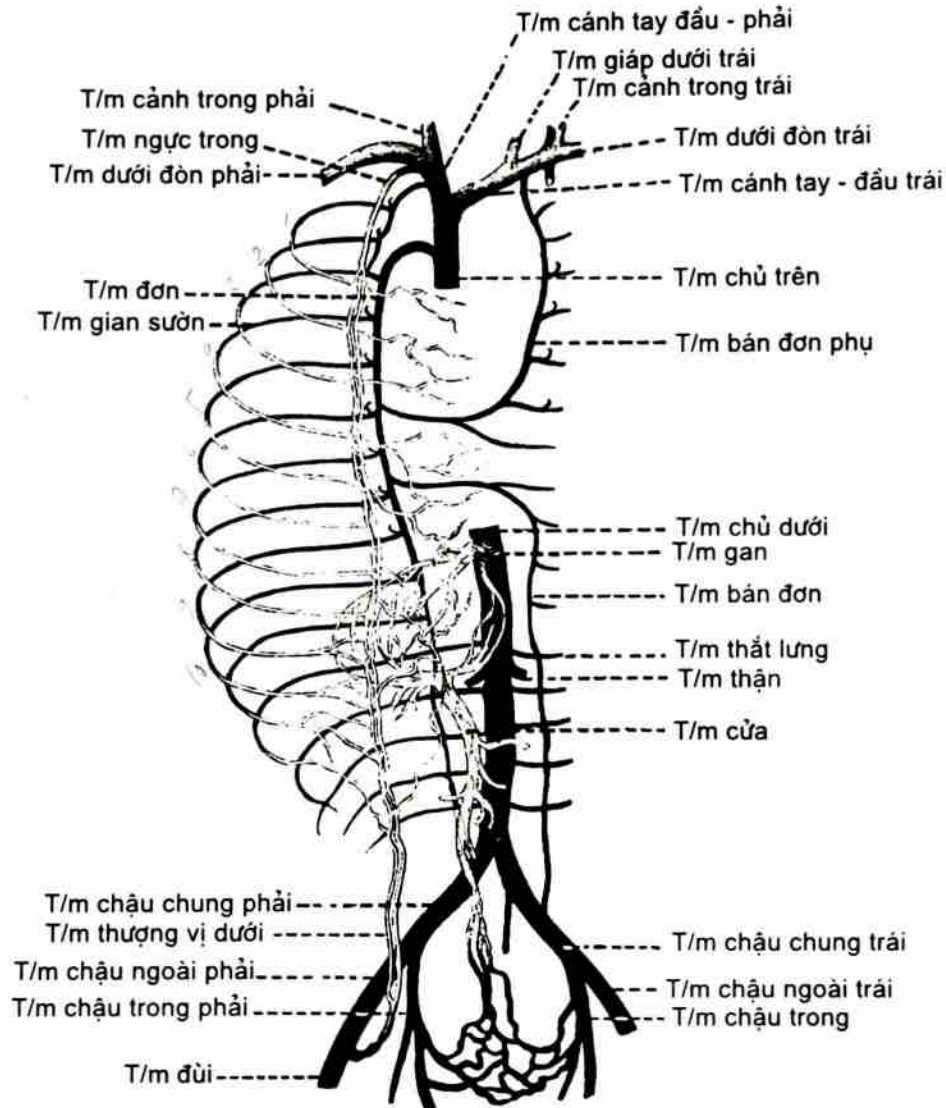
Các nhánh thành bụng bao gồm 2 *động mạch hoành dưới* và 4 *cặp động mạch thắt lưng* tách ra từ các mặt sau-bên cấp máu cho các đoạn của vùng thắt lưng.

Các nhánh cho tạng bụng bao gồm ba nhánh đơn tách ra từ mặt trước (động mạch thân tạng, động mạch mạc treo tràng trên và động mạch mạc treo tràng dưới) và ba cặp nhánh tách ra từ các mặt bên (các cặp động mạch thận, thượng thận giữa và sinh dục). Dưới đây xin sơ bộ mô tả các động mạch cấp máu cho tạng bụng (hãy xem thêm các bài mô tả các tạng bụng).

- *Động mạch thân tạng* tách ra ở ngay dưới cơ hoành, ngang mức đốt sống ngực XII, và chia ngay thành ba nhánh:
- *Động mạch vị trái* cấp máu cho dạ dày (cùng các động mạch khác)
- *Động mạch lách* chạy dọc bờ trên của tụy đến cấp máu cho lách; trên đường tới lách, động mạch này còn phân nhánh vào thân và đuôi tụy và vào dạ dày (*động mạch vị-mạc nối trái* và *các động mạch vị ngắn*).
- *Động mạch gan chung* tách ra ba nhánh: (i) *động mạch vị-tá tràng* chia thành các *động mạch tá-tụy trên* (trước và sau) cấp máu cho tá tràng và đầu tụy, và *động mạch vị-mạc nối phải* cấp máu cho dạ dày; (ii) *động mạch vị phải* cấp máu cho dạ dày; và (iii) *động mạch gan riêng* cấp máu cho gan và túi mật (Xem Bài 26).
- *Động mạch mạc treo tràng trên* tách ra từ mặt trước động mạch chủ bụng, ngang mức đĩa gian đốt sống ngực XII - thất lưng I. Nó tách ra *động mạch tá-tụy dưới* (vào tá tụy), *các động mạch hông tràng* và *hồi tràng* (nuôi toàn bộ ruột non) và các động mạch cấp máu cho ruột thừa, manh tràng, đại tràng lên và đại tràng ngang (Xem Bài 26).
- *Động mạch mạc treo tràng dưới* tách ra từ mặt trước động mạch chủ bụng, dưới nguyên uỷ động mạch mạc treo tràng trên. Nó tách ra *động mạch lên*, *động mạch đại tràng trái* (cấp máu cho đại tràng xuống), *động mạch sigma* (cấp máu cho đại tràng sigma) và *các động mạch trực tràng trên* (cấp máu cho phần trên trực tràng).
- *Các động mạch thận* cấp máu cho thận (Xem Bài 27).
- *Các động mạch tinh hoàn hoặc buồng trứng* (Xem Bài 28 và Bài 29).
- *Các động mạch thượng thận giữa* cấp máu cho tuyến thượng thận (cùng với động mạch thượng thận trên đến từ động mạch hoành dưới và động mạch thượng thận dưới tách ra từ động mạch thận).

Mỗi nhánh tận của động mạch chủ (*động mạch chậu chung*) lại tận cùng bằng hai nhánh: *động mạch chậu ngoài* chạy dọc theo cơ thất lưng lớn vào đùi và trở thành *động mạch đùi* cấp máu cho chi dưới; *động mạch chậu trong* chạy vào chậu hông bé cấp máu cho các tạng chậu hông và thành chậu hông, đáy chậu và móng.

2.1.2. Các tĩnh mạch chủ (H.19.6)



Hình 19.6. Hệ thống tĩnh mạch chủ

Có hai tĩnh mạch chủ: tĩnh mạch chủ trên và tĩnh mạch chủ dưới.

Tĩnh mạch chủ trên thu nhận máu tĩnh mạch của đầu, cổ, chi trên và ngực (tức là toàn bộ phần cơ thể trên cơ hoành).

Máu tĩnh mạch của chi trên (và một phần đầu - cổ) tập chung về *tĩnh mạch dưới đòn*; hầu hết máu tĩnh mạch của đầu - cổ đổ về *tĩnh mạch cánh trong*. Các tĩnh mạch này hợp nên *tĩnh mạch cánh tay-đầu* ở sau sụn sườn II. Tĩnh mạch cánh tay-đầu ở hai bên hợp thành *tĩnh mạch chủ trên*. Tĩnh mạch chủ trên đi xuống dọc bờ phải xương ức và đổ vào tâm nhĩ phải.

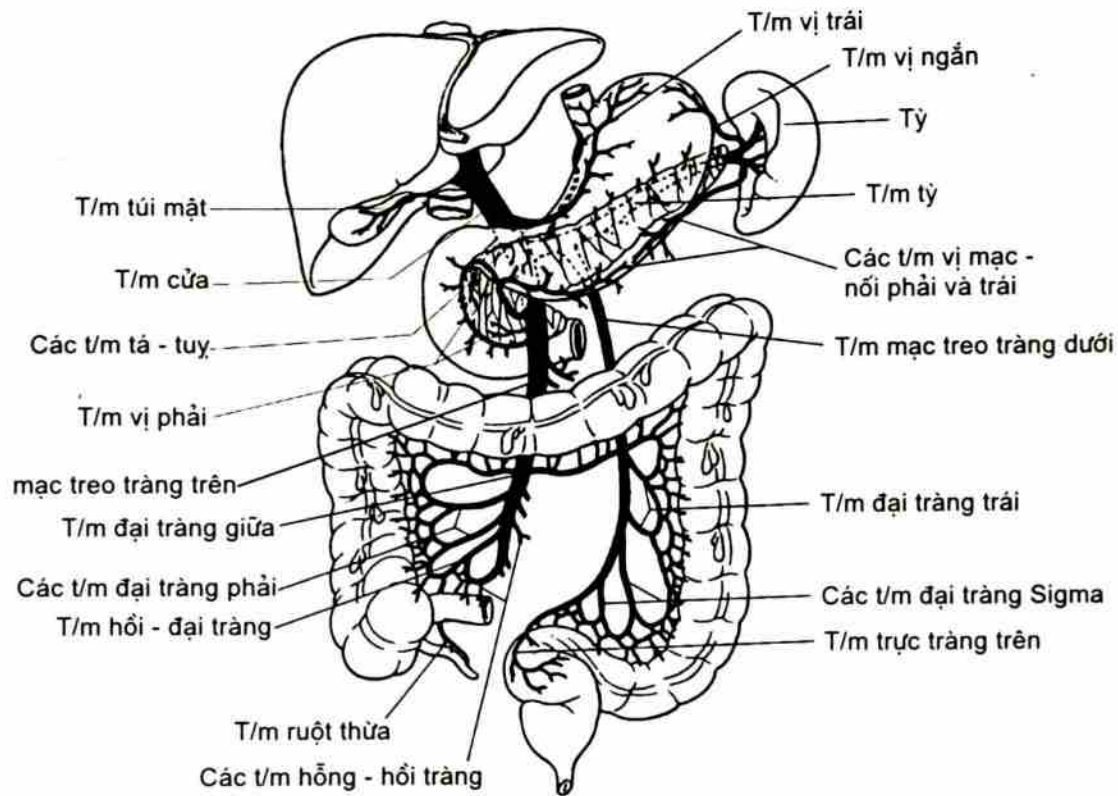
Máu tĩnh mạch của ngực đổ về một hệ thống gồm ba tĩnh mạch: tĩnh mạch đơn, tĩnh mạch bán đơn và tĩnh mạch bán đơn phụ. *Tĩnh mạch đơn* nằm ở sườn phải của cột sống ngực; nó đi từ đốt sống ngực XII tới đốt sống ngực IV thì vòng ra trước trên

cuống phổi phải đổ vào tĩnh mạch chủ trên. Tĩnh mạch đơn tiếp nhận tất cả các nhánh tĩnh mạch đi kèm các nhánh của động mạch chủ ngực ở bên phải và cả ba tĩnh mạch gian sườn trên bên phải. *Tĩnh mạch bán đơn* và *tĩnh mạch bán đơn phụ* đều nằm ở sườn trái cột sống ngực (*tĩnh mạch bán đơn* ở dưới và *tĩnh mạch bán đơn phụ* ở trên). Chúng thu nhận các tĩnh mạch đi kèm các nhánh của động mạch chủ ngực ở bên trái rồi đổ về tĩnh mạch đơn (ba tĩnh mạch gian sườn trên bên trái đổ về tĩnh mạch cánh tay đầu trái). Như vậy, hầu như toàn bộ máu tĩnh mạch của ngực cuối cùng đều tập chung về tĩnh mạch đơn. Tĩnh mạch đơn và tĩnh mạch bán đơn có những nhánh nối với tĩnh mạch chủ dưới hoặc nhánh của tĩnh mạch chủ dưới. Hệ tĩnh mạch đơn là kênh nối tiếp tĩnh mạch chủ dưới với tĩnh mạch chủ trên.

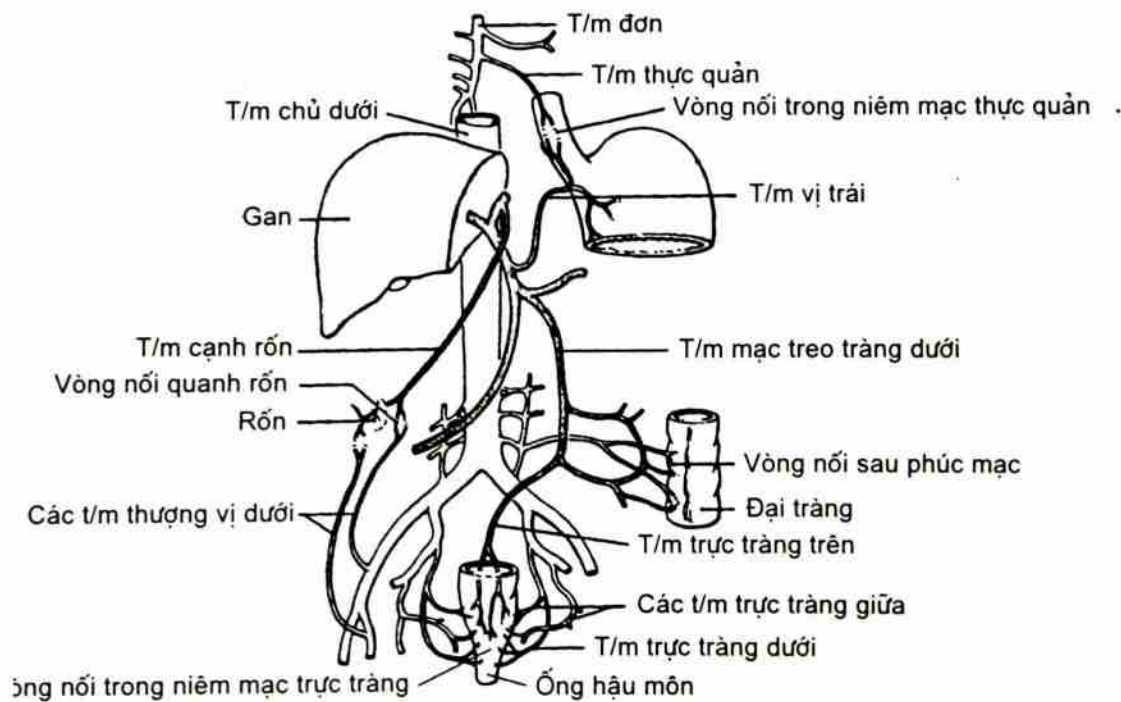
Tĩnh mạch chủ dưới do các *tĩnh mạch chậu chung phải* và *trái* hợp thành ở ngang bờ phải đốt sống thắt lưng IV; mỗi *tĩnh mạch chậu chung* do một *tĩnh mạch chậu trong* (thu máu tĩnh mạch của chậu hông) và một *tĩnh mạch chậu ngoài* (thu máu tĩnh mạch từ chi dưới) hợp thành. Từ đó, nó chạy lên dọc theo sườn phải cột sống thắt lưng, ở sau đầu tụy và gan, rồi chui qua lỗ tĩnh mạch chủ của cơ hoành lên đổ vào tâm nhĩ phải. Tĩnh mạch chủ dưới chỉ trực tiếp nhận các tĩnh mạch đi kèm với các nhánh bên của động mạch chủ bụng mà cấp máu cho thành bụng, cơ hoành, thận, tuyến sinh dục và tuyến thượng thận. Máu tĩnh mạch từ dạ dày, ruột, tụy, lách và túi mật (tức là những cơ quan do các động mạch thân tạng, mạc treo tràng trên và mạc treo tràng dưới cấp máu) không trực tiếp đổ về tĩnh mạch chủ dưới mà tập chung về *tĩnh mạch cửa*; tĩnh mạch cửa lại chia thành một mạng lưới mao mạch ở gan và từ mạng lưới này máu tập chung về *tĩnh mạch gan* rồi đổ về tĩnh mạch chủ dưới. Như vậy, tĩnh mạch cửa nằm giữa hai mạng mao mạch và vì vậy còn được gọi là *tĩnh mạch gánh*.

Tĩnh mạch cửa (H.19.7 và 19.8) được hình thành ở sau khuyết tụy do sự hợp lại của *tĩnh mạch mạc treo tràng trên* và *tĩnh mạch tỳ*; tĩnh mạch tỳ còn tiếp nhận *tĩnh mạch mạc treo tràng dưới*.

Tĩnh mạch cửa chạy chéo lên trên, sang phải và ra trước giữa hai lá của mạc nối nhỏ rồi tận cùng thành hai nhánh phải và trái ở cửa gan. Trên đường đi tĩnh mạch cửa tiếp nhận các tĩnh mạch của dạ dày, tỳ, tá-tụy, túi mật và thành bụng. Hai nhánh tận của tĩnh mạch cửa (dẫn máu chứa các chất hấp thu được từ ống tiêu hoá về gan để gan chế biến) cùng các nhánh của động mạch gan (dẫn máu giàu oxy tới nuôi gan) đi vào trong gan và phân chia nhỏ dần tới mạng lưới mao mạch gan. Tĩnh mạch cửa của gan là một trong những lộ trình xen kẽ của tuần hoàn hệ thống. Máu tĩnh mạch từ đầu dưới thực quản, trực tràng và da bụng vừa đổ về hệ thống tĩnh mạch chủ vừa đổ về hệ thống tĩnh mạch cửa (hai hệ nối với nhau tại những chỗ này).



Hình 19.7. Tĩnh mạch cửa



Hình 19.8. Vòng nối cửa - chủ

TIM VÀ HỆ BẠCH HUYẾT

MỤC TIÊU

1. *Mô tả được vị trí, hình thể, liên quan và cấu tạo của tim; sự cung cấp máu và thần kinh cho tim; hình chiếu của tim và các ổ van tim lên lồng ngực.*
2. *Trình bày được khái niệm về bạch huyết và các loại mạch dẫn lưu bạch huyết.*
3. *Nêu được các liên hệ chức năng và lâm sàng thích hợp.*

1. HỆ BẠCH HUYẾT

Lượng dịch từ các mao mạch đi vào dịch kẽ lớn hơn lượng dịch từ dịch kẽ trở lại mao mạch (lượng ứ lại ở dịch kẽ khoảng 3lít/ngày). Mặt khác, các protein của huyết tương đã đi vào dịch kẽ thì không thể trực tiếp trở lại huyết tương qua thành mao mạch được vì nồng độ protein trong mao mạch lớn hơn trong dịch kẽ. Các mạch bạch huyết có nhiệm vụ đưa lượng dịch và protein bị ứ lại ở dịch kẽ trở lại hệ tuần hoàn máu. Chất dịch được vận chuyển trong mạch bạch huyết gọi là *bạch huyết*. Bạch huyết từ mô đi qua các mạch có đường kính lớn dần và một số *hạch bạch huyết* trước khi trở về máu. Hệ bạch huyết gồm có: các mạch bạch huyết, các hạch bạch huyết và các mô bạch huyết khác.

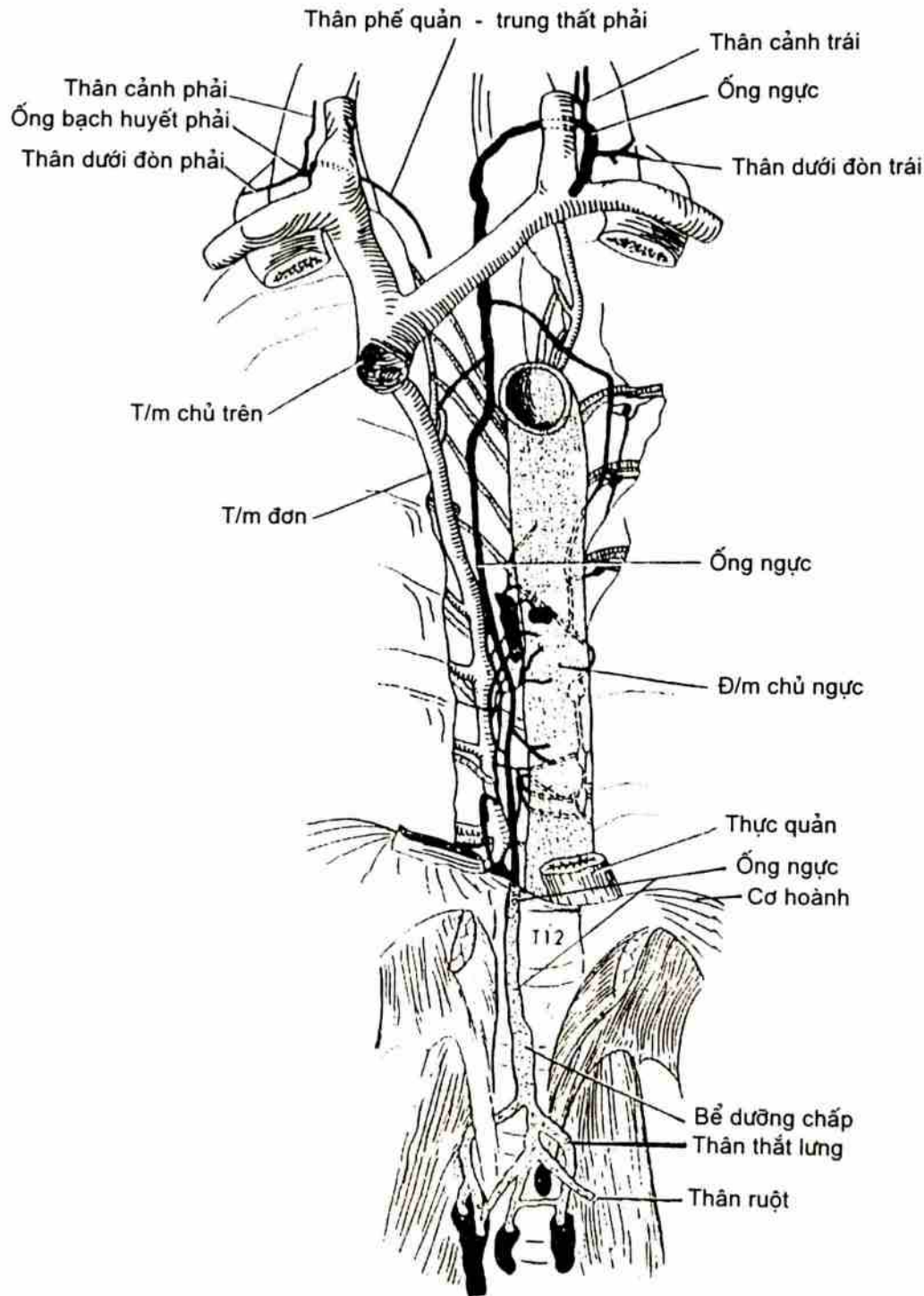
1.1. Các mạch bạch huyết

Mao mạch bạch huyết là các ống nội mô có đầu tịt nằm trong các khoảng kẽ; khe giữa các tế bào nội mô liền kề nhau chỉ cho phép chất dịch chảy từ khoảng kẽ vào mao mạch (sắp xếp như một van). Mao mạch bạch huyết có nhiều ở da, niêm mạc và quanh các hốc tự nhiên. Mao mạch bạch huyết ở ruột non là một trong những con đường để vận chuyển các chất dinh dưỡng (đường chấp) hấp thu được trong quá trình tiêu hoá, nhất là chất béo. Các mao mạch bạch huyết hợp lại để tạo thành các mạch bạch huyết. Các mạch bạch huyết nhỏ hợp nên những mạch lớn dần (gọi là các mạch góp). Các mạch góp thường đi thành từng nhóm dọc theo các tĩnh mạch sâu và nông. Những mạch thu bạch huyết từ các vùng lớn của cơ thể được gọi là các thân bạch huyết. Các thân hợp nên các ống bạch huyết. Thành mạch bạch huyết có chiều dày gần giống như thành tĩnh mạch nhỏ và cũng có các lớp mô giống như vậy. Lớp nội mô của mạch bạch huyết gấp nếp thành nhiều van để ngăn không cho bạch huyết chảy ngược lại.

Các thân bạch huyết (H.20.1)

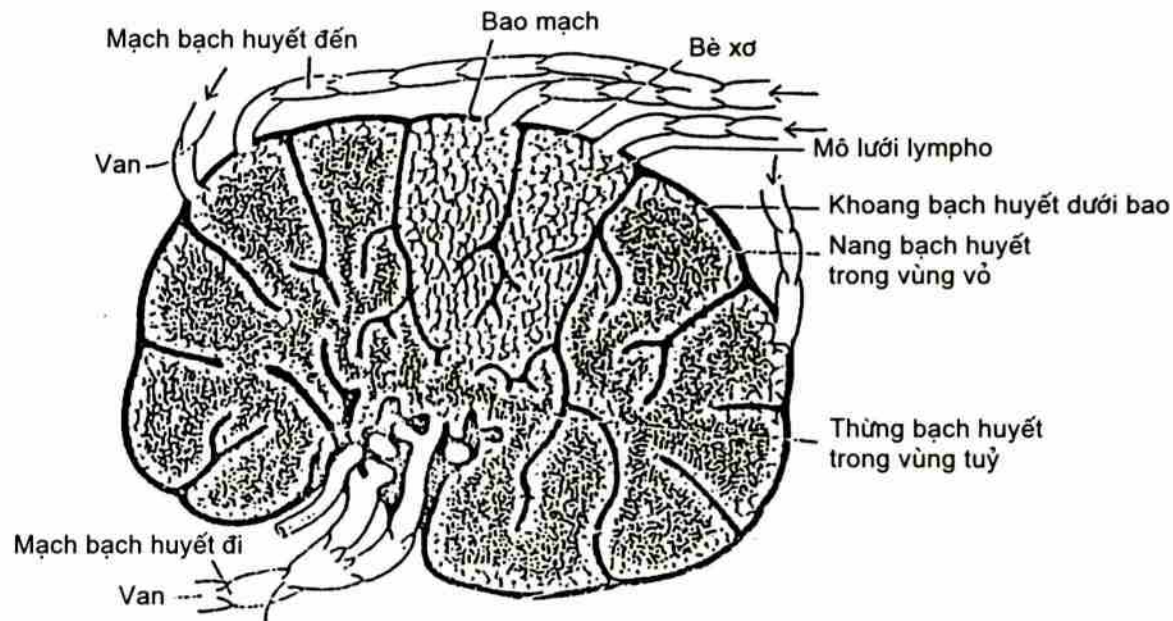
- *Phần cơ thể dưới cơ hoành* có ba thân bạch huyết: hai thân thất lưng nhận bạch huyết ở chi dưới, chậu hông (thành và tạng chậu) và thành bụng; thân ruột thu bạch huyết từ các tạng bụng.

- Phần cơ thể trên cơ hoành có ba thân bạch huyết ở mỗi bên: thân dưới đòn nhận bạch huyết ở chi trên; thân cảnh nhận bạch huyết ở đầu và cổ; thân phế quản-trung thất nhận bạch huyết ở ngực. Các thân bên phải đổ vào ống bạch huyết phải, bên trái vào ống ngực.



Hình 20.1. Ống ngực và các thân bạch huyết chính

- + *Ống ngực*. Ống này dài 30 – 40 cm, đường kính 3 mm, do các thân thất lưng và thân ruột hợp lại ở ngang mức đốt sống ngực XII hoặc thất lưng I. Nó chui qua lỗ động mạch chủ của cơ hoành lên ngực. Ở ngực, ống ngực đi chéo lên trên và sang trái ở sau thực quản, trước cột sống tới nền cổ trái. Tại đây nó vòng từ sau ra trước ở trên động mạch dưới đòn trái để đổ vào hội lưu tĩnh mạch cảnh trong - dưới đòn trái. Ống ngực còn nhận bạch huyết ở nửa trái của đầu, cổ, ngực và chi trên bên trái. Như vậy, ống ngực nhận và dẫn lưu bạch huyết của toàn bộ phần cơ thể dưới cơ hoành và nửa trái phần cơ thể trên cơ hoành.
- + *Ống bạch huyết phải* dài 1,0 - 1,2cm, nhận các thân dẫn lưu bạch huyết ở nửa phải của đầu, cổ, ngực và chi trên bên phải, rồi đổ vào hội lưu tĩnh mạch cảnh trong - tay đầu phải.



Hình 20.2. Sơ đồ cấu tạo của một hạch bạch huyết

1.2. Các hạch bạch huyết (H.20.2)

Hạch bạch huyết là những cơ quan nhỏ, có đường kính 1 - 20 mm, nằm dọc đường đi của các mạch bạch huyết. Các hạch thường nằm thành nhóm tại những vị trí xung yếu của cơ thể. Chúng có hình tròn hay bầu dục, màu sắc tuỳ vị trí (ở gan màu nâu, phổi màu đen, ruột màu trắng sữa. . .).

Mỗi hạch bạch huyết được bọc bởi một bao xơ. Từ mặt trong bao xơ có những bè tiến vào trong chất hạch. Chất hạch chủ yếu được cấu tạo bằng mô lưới lympho chứa nhiều tế bào lympho và đại thực bào. Có 4 - 5 mạch bạch huyết đến từ ngoài vào đi vào hạch ở rốn hạch (mặt lõm của hạch) và một mạch bạch huyết đi đi ra khỏi hạch ở mặt lõm của hạch.

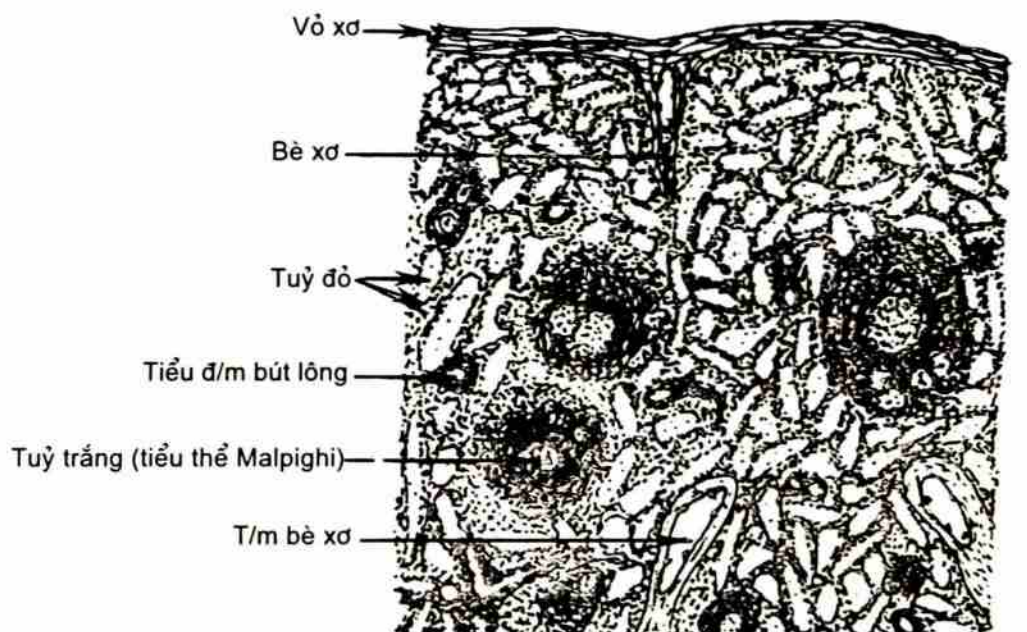
Trong dòng bạch huyết đi tới hạch bạch huyết có các tế bào chết, các vật lạ, các tế bào lạ (tế bào ung thư) và có thể cả các vi sinh vật. Các thành phần này sẽ bị các đại thực bào của hạch nuốt, còn các lympho bào của hạch sẽ tiêu diệt chúng bằng kháng thể đặc hiệu. Các lympho bào cư trú và nhân lên ở hạch bạch huyết và chúng có thể đi vào máu khi cần. Như vậy vai trò của hạch bạch huyết là "làm sạch" bạch huyết trước khi nó được dẫn về hệ tuần hoàn máu.

1.3. Các mô bạch huyết khác

Ngoài hạch bạch huyết, trong cơ thể còn có những đám mô chứa nhiều tế bào lympho được nâng đỡ bởi các tế bào lưới và sợi cơ trơn. Chúng được gọi là *mô dạng bạch huyết* và bao gồm: vòng bạch huyết quanh hầu, các nang bạch huyết ở ruột non và ruột thừa, tuyến ức, lách, tuỷ xương. Mô bạch huyết niêm mạc chỉ có mạch đi.

1.4. Lách (spleen)

Lách hay *tỳ* là cơ quan bạch huyết quan trọng và lớn nhất cơ thể; lách nằm ở trong ổ dưới hoành trái của ổ phúc mạc, ngay trên góc đại tràng trái và ở phía trái dạ dày. Nó nặng khoảng 200 gam, màu đỏ sẫm, xốp và dễ vỡ.



Hình 20.3. Mặt cắt qua lách

Là một tạng bạch huyết song lách lại nằm trên đường tuần hoàn máu. Ngoài các thành phần chống đỡ, lách được cấu tạo chủ yếu bởi các mô bạch huyết (tủy trắng) bao quanh các nhánh động mạch trong lách, xen giữa các mô bạch huyết là mô màu đỏ (tủy đỏ) mà thực chất là những lưới mao mạch xen kẽ với những dây tế bào (H.20.3). Vì lách là mô bạch huyết nằm trên đường tuần hoàn máu, nó có vai trò loại bỏ các tế bào máu già, nhất là hồng cầu, và cả các tế bào lạ hay vi sinh vật đã lọt vào hệ tuần hoàn. Nó cũng phần nào có vai trò dự trữ máu.

2. TIM (HEART)

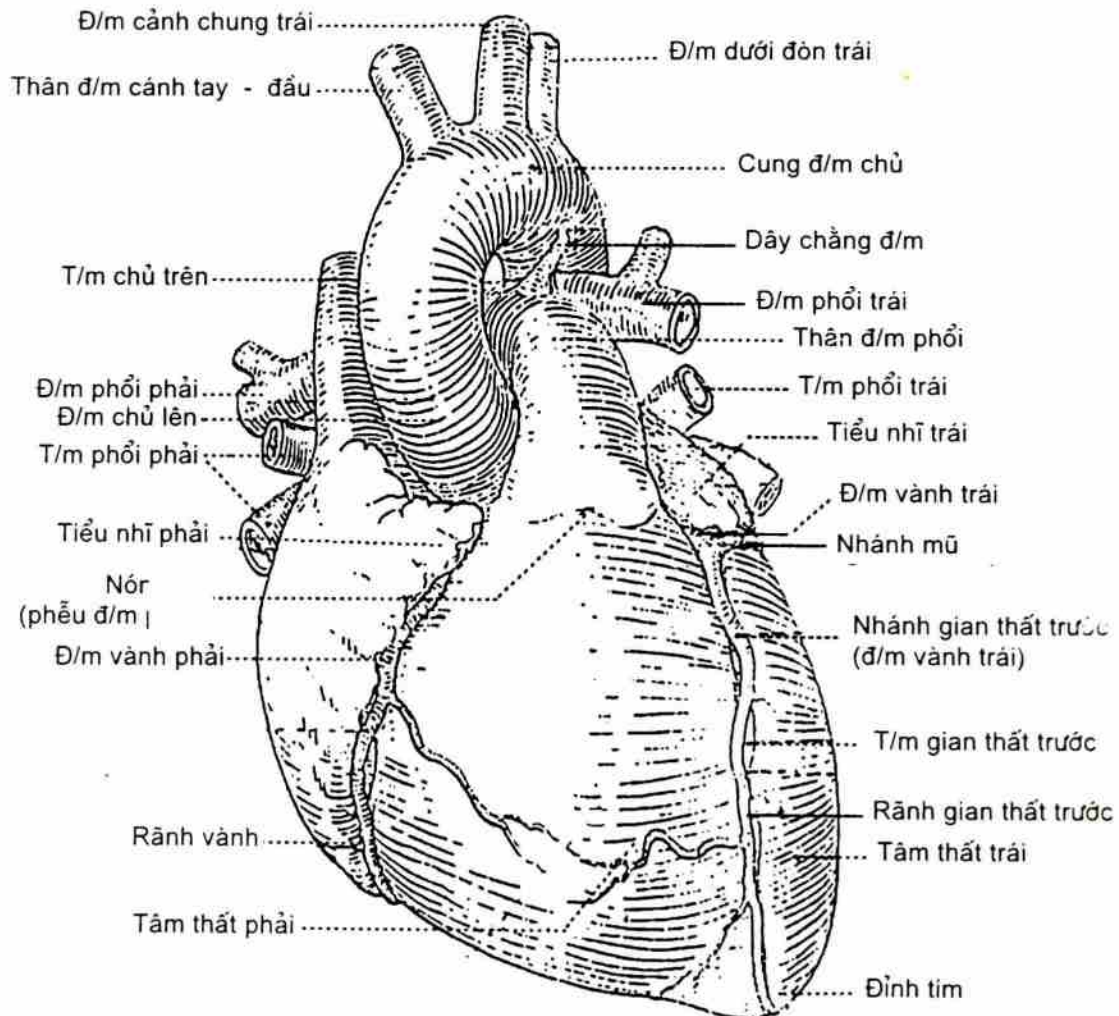
Tim là một khối cơ rỗng có cấu tạo đặc biệt để đảm nhiệm vai trò trạm đầu mối của các vòng tuần hoàn phổi và tuần hoàn hệ thống.

Tim nằm trong lồng ngực, giữa hai phổi, trên cơ hoành, sau xương ức và tấm ức - sụn sườn và hơi lệch sang trái. Tim có màu đỏ hồng, mật độ chắc, nặng khoảng 270 gam ở nam, 260 gam ở nữ.

2.1. Hình thể ngoài và liên quan

Tim trông giống một hình tháp có ba mặt, một đỉnh và một nền; đỉnh tim hướng sang trái, xuống dưới và ra trước, nền hướng ra sau, lên trên và sang phải. Trục của tim là một đường chéo xuống dưới, sang trái và ra trước.

Mặt ức-sườn (sternocostal surface) hay **mặt trước** (H. 20.4) có rãnh vành chạy ngang chia thành hai phần.

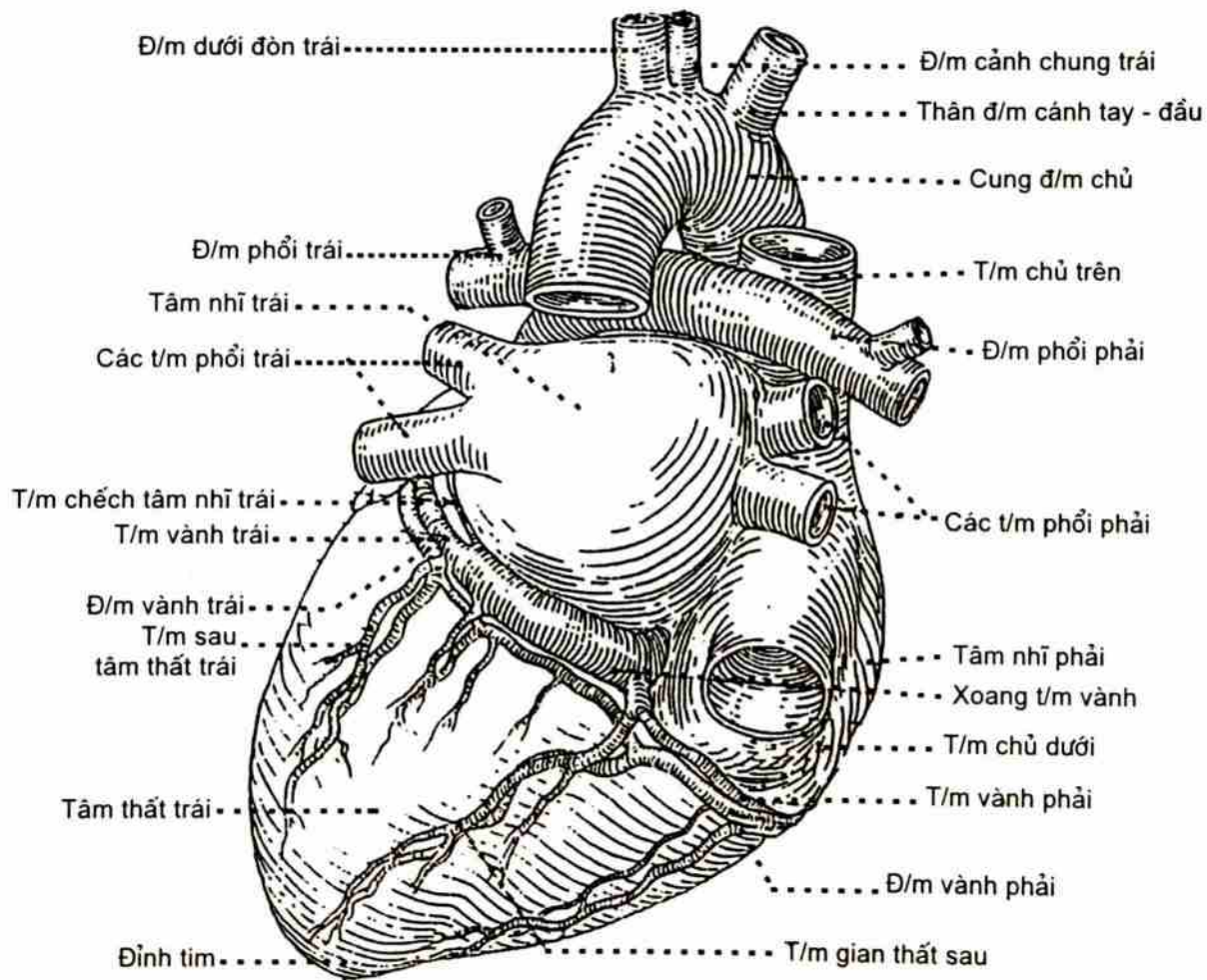


Hình 20.4. Mặt ức sườn của tim

- *Phần trên* hay *phần tâm nhĩ* bị các cuống mạch lớn từ tim đi ra che lấp ở quãng giữa, đó là *thân động mạch phổi* (ở trước-trái) và *động mạch chủ lên* (ở sau-phải); hai bên các mạch lớn là các *tiểu nhĩ phải* và *trái*.
- *Phần dưới* là mặt trước của các *tâm thất*. *Rãnh gian thất trước* chạy dọc từ sau ra trước tới đỉnh tim, ngăn cách mặt trước của các *tâm thất phải* và *trái*. Nhánh gian thất trước của động mạch vành trái và tĩnh mạch gian thất trước đi trong rãnh này.

Mặt ức-sườn liên quan từ trước ra sau với: mặt sau xương ức và các sụn sườn từ III - VI (tấm ức - sụn sườn); tuyến ức (ở trẻ em); ngách sườn-trung thất trước của màng phổi (lách giữa tim và lồng ngực).

Mặt hoành (diaphragmatic surface) (H.20.5), còn được gọi là **mặt dưới**, được phần dưới rãnh vành chia làm hai phần: phần sau hẹp là phần tâm nhĩ; phần trước là mặt dưới của các tâm thất được *rãnh gian thất sau* ngăn cách, trong rãnh có động mạch vành phải nằm. Về liên quan, mặt hoành nằm trên cơ hoành, qua cơ hoành liên quan với gan và dạ dày.



Hình 20.5. Đáy tim và mặt hoành

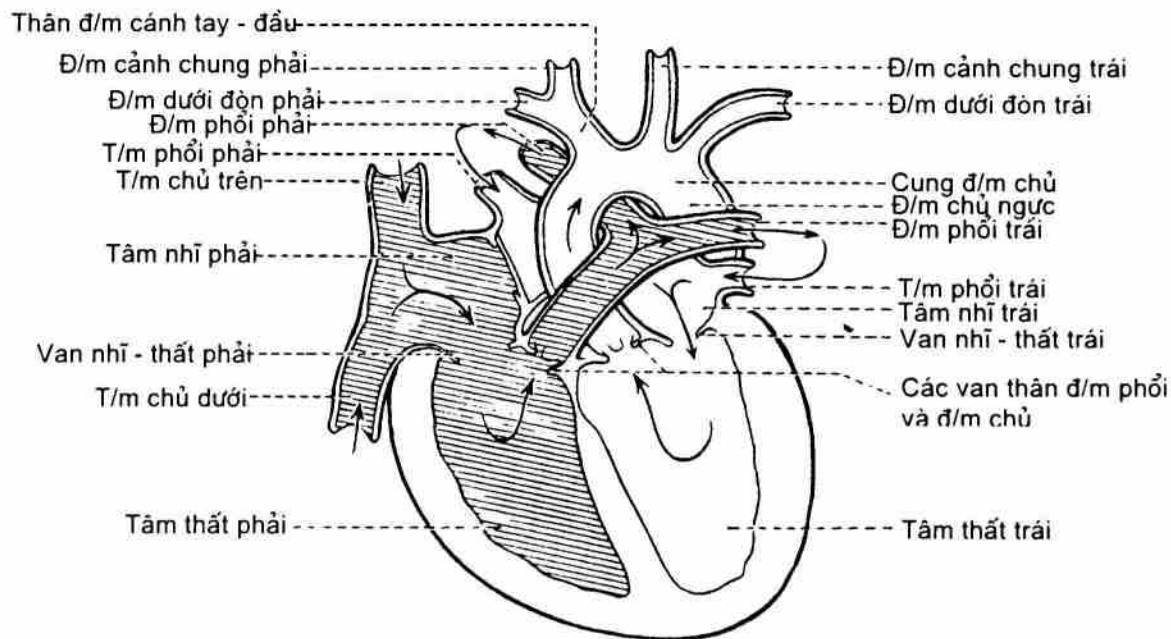
Các mặt phổi phải và trái (right/left pulmonary surface). Mặt phổi phải là diện tâm nhĩ phải hướng về mặt trung thất của phổi phải; mặt phổi trái là diện tâm thất trái và tiểu nhĩ trái hướng về mặt trung thất của phổi trái; các mặt này ấn lõm mặt trung thất của hai phổi. Các *thần kinh hoành* chạy từ trên xuống lách giữa màng ngoài tim và màng phổi.

Đáy tim (base of heart) (H.20.5) quay sang phải và ra sau, nơi có mặt sau của hai tâm nhĩ ngăn cách nhau bởi *rãnh gian nhĩ*. Tâm nhĩ phải quay sang phải, liên quan với mặt trung thất phổi phải và *thần kinh hoành phải*, và tiếp nhận *các tĩnh mạch chủ trên* và *dưới* đổ vào. Tâm nhĩ trái quay ra sau, liên quan với *thực quản* (khi to đè vào thực quản gây khó nuốt), và tiếp nhận *bốn tĩnh mạch phổi*.

Đỉnh tim (apex of heart) nằm ngay sau thành ngực trái, ngang mức khoang liên sườn V trên đường vú trái.

2.2. Hình thể trong của tim (H.20.6)

Tim được ngăn thành hai nửa trái và phải bằng các vách, mỗi nửa gồm một tâm nhĩ và một tâm thất thông với nhau qua *lỗ nhĩ-thất*. Như vậy tim có bốn buồng, hai buồng *tâm nhĩ* (phải và trái) ở trên và hai buồng *tâm thất* (phải và trái) ở dưới. Các buồng tâm nhĩ được ngăn cách nhau bằng *vách gian nhĩ*, một vách mỏng, có *hố bầu dục* (di tích của lỗ bầu dục) ở mặt phải; trong khi đó *vách gian thất* ngăn cách hai buồng tâm thất. Vách gian thất gồm hai phần: trên là *phần màng mỏng* cấu tạo bằng mô xơ, dưới là *phần cơ* rất dày và *lồi sang phải*. Tâm nhĩ phải thông với tâm thất phải qua *lỗ nhĩ-thất phải*; lỗ này được đậy bằng *van nhĩ-thất phải* gồm ba lá van (nên thường được gọi là *van ba lá*) chỉ cho phép máu chảy từ tâm nhĩ xuống tâm thất. Tâm nhĩ trái thông với tâm thất trái qua *lỗ nhĩ-thất trái* và lỗ này được đậy bằng *van nhĩ-thất trái* gồm hai lá van (gọi là *van hai lá*).



Hình 20.6. Sơ đồ hình thể trong của tim

Các tâm nhĩ có thành mỏng và nhẵn. Chúng tiếp nhận các tĩnh mạch đổ vào và mỗi tâm nhĩ có một phần phình ra gọi là *tiểu nhĩ*. Tâm nhĩ phải tiếp nhận tĩnh mạch chủ trên, tĩnh mạch chủ dưới và xoang tĩnh mạch vành đổ vào. Thành tâm nhĩ trái có lỗ đổ vào của bốn tĩnh mạch phổi.

Các tâm thất có thành dày hơn thành tâm nhĩ nhiều (thất trái dày hơn thất phải), mặt trong sần sùi vì có các gờ, các cầu và các cột cơ nổi lên. Các cột cơ được gọi là *các cơ nhú*. Có những *thừng gân* từ mặt dưới các *lã van* (của van nhĩ-thất) đi tới bám vào các cơ nhú.

Tâm thất phải có hình tháp với một đỉnh, một đáy và ba thành trước, sau, và trong. Đáy hướng về phía tâm nhĩ phải, có *lỗ nhĩ-thất phải* ở phía sau-dưới và *lỗ thân động mạch phổi* ở phía trước-trên. *Van thân động mạch phổi* ngăn cách giữa tâm thất phải và thân động mạch phổi, ngăn không cho máu chảy từ động mạch phổi về tim. Vùng tâm thất phải tiếp giáp với lỗ thân động mạch phổi thu hẹp dần theo hình phễu và được gọi là *nón động mạch*.

Tâm thất trái cũng có một đỉnh, một đáy và hai thành: trước-ngoài và sau-trong. Đáy có hai lỗ: *lỗ nhĩ-thất trái* ở phía sau-trái và *lỗ động mạch chủ* ở phía trước-phải. *Van động mạch chủ* ngăn cách giữa tâm thất trái và động mạch chủ, chỉ cho máu từ tâm thất đi vào động mạch. Van động mạch chủ cũng như van thân động mạch phổi đều có ba lá hình bán nguyệt mà mặt lõm hướng về động mạch.

2.3. Cấu tạo của tim

Tim được cấu tạo bằng ba lớp, từ ngoài vào là: ngoại tâm mạc, cơ tim và nội tâm mạc.

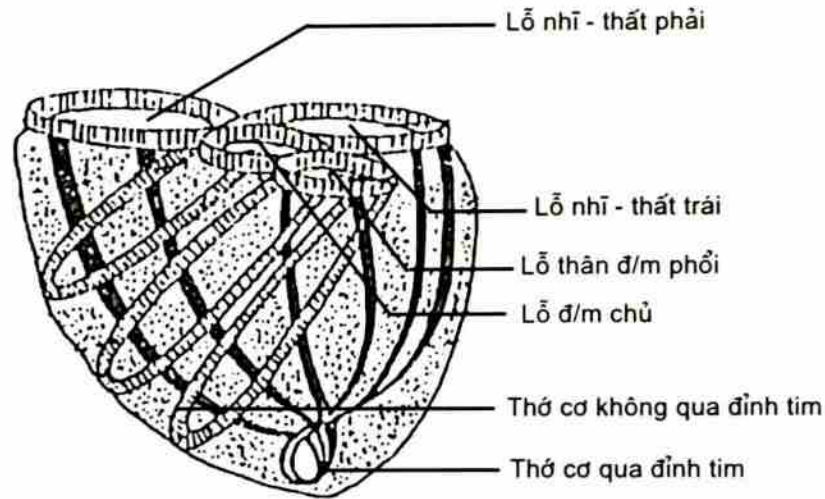
2.3.1. Ngoại tâm mạc

Ngoại tâm mạc là một bao kép: bao ngoại tâm mạc sợi ở ngoài và bao ngoại tâm mạc thanh mạc ở trong. *Ngoại tâm mạc sợi* là một bao xơ chun giãn. Nó như một túi bọc quanh tim và bao ngoại tâm mạc thanh mạc, miệng túi ở phía trên liên tiếp với lớp ngoài của các mạch máu lớn thông với tim. *Ngoại tâm mạc thanh mạc* là một túi thanh mạc kín gồm hai lá liên tiếp nhau. *Lá thành* lót ở mặt trong bao sợi; *lá tạng* phủ mặt ngoài cơ tim và các mạch vành. Khi đến các mạch máu lớn thì lá tạng quạt lại để liên tiếp với lá thành. Giữa hai lá có một ổ tiềm tàng (do hai lá áp sát vào nhau) gọi là *ổ ngoại tâm mạc*. Mặt hướng về ổ của hai lá là mặt thanh mạc nhẵn giúp chúng có thể trượt lên nhau. Bình thường, trong ổ ngoại tâm mạc có một ít dịch trong; khi viêm, dịch trong ổ thường nhiều hơn và người ta gọi đó là tràn dịch ngoại tâm mạc.

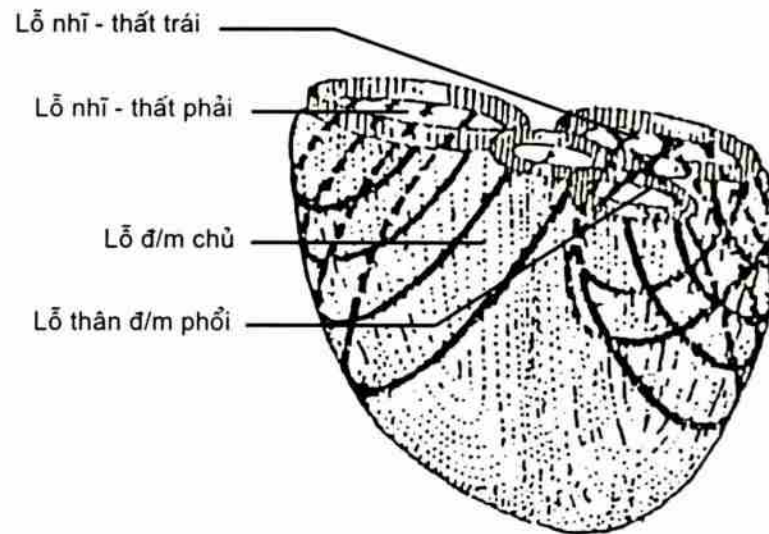
2.3.2. Cơ tim

Cơ tim là lớp chiếm hầu hết độ dày của tim. Nó được cấu tạo bằng các sợi cơ có vân ngang giống như sợi cơ vân nhưng không hoạt động theo ý muốn như cơ vân; các sợi cơ tim có nhánh nối với nhau thành phiến cơ. Ngoài các sợi cơ cơ bó (chiếm 99%), một số sợi cơ tim biệt hoá thành những *tế bào tự phát nhịp* và tổ chức thành *hệ thống dẫn truyền của tim*.

Các sợi cơ co bóp (H.20.7 và H.20.8) gồm những sợi cơ hình cung bám vào 4 vòng xơ vây quanh các lỗ van nhĩ-thất và các lỗ van động mạch. Các vòng mô xơ này ngăn cách cơ tâm nhĩ với cơ tâm thất (như một vật cách điện) và phải có hệ thống dẫn truyền liên kết sự co bóp của hai phần cơ này. Có những sợi riêng cho từng tâm nhĩ hoặc từng tâm thất và những sợi chung cho hai tâm nhĩ hoặc hai tâm thất.



Hình 20.7. Sơ đồ các sợi cơ riêng của tâm thất



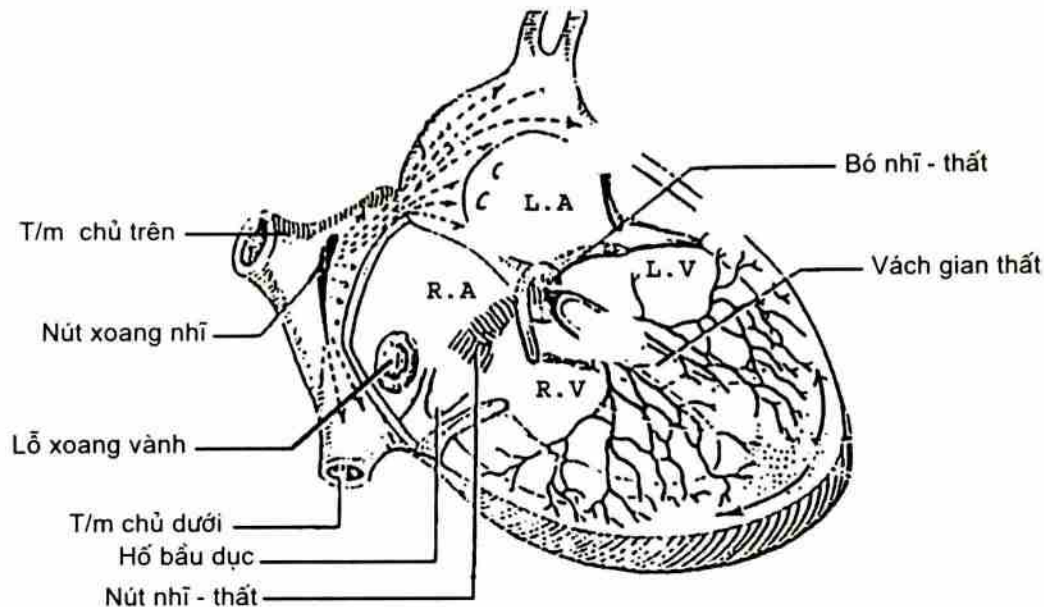
Hình 20.8. Sơ đồ các sợi cơ chung của tâm thất

Hệ thống dẫn truyền của tim (H.20.9) bao gồm các nút và bó; chúng có vai trò khởi phát và dẫn các xung động co bóp tự động của cơ tim, làm cho các buồng tim co bóp một cách có phối hợp.

Nút xoang nhĩ nằm ở thành phải của tâm nhĩ phải, ở ngay phía dưới-ngoài lỗ tĩnh mạch chủ trên; nút này phát nhịp kích thích cơ tâm nhĩ.

Nút nhĩ-thất nằm trong vách liên nhĩ, ngay trước lỗ xoang vành; nó tiếp nhận kích thích từ cơ tâm nhĩ nhưng cũng có khả năng tự phát nhịp (có tốc độ chậm hơn nút xoang nhĩ).

Bó nhĩ-thất liên tiếp với nút nhĩ thất; nó đi xuống (qua hệ thống vòng xơ ngăn cách cơ tâm nhĩ và cơ tâm thất) tới bờ trên phần cơ vách liên thất thì chia thành hai *trụ phải* và *trụ trái* (trụ trái xuyên qua phần màng của vách liên thất). Các trụ tiếp tục đi xuống về phía đỉnh tim trên hai mặt của phần cơ vách liên thất và chia thành *các nhánh dưới nội tâm mạc*.



Hình 20.9. Hệ thống dẫn truyền của tim

2.3.3. Nội tâm mạc là một màng mỏng lót ở mặt trong các buồng tim và các mặt van tim rồi liên tiếp với lớp nội mạc của các mạch máu thông với tim.

2.4. Mạch máu và thần kinh của tim

Động mạch của tim (H.20.4). Tim được cấp máu bởi *các động mạch vành phải và trái*. Đây là hệ thống động mạch độc lập, không có sự nối tiếp với động mạch của các bộ phận hay cơ quan khác trong cơ thể.

Động mạch vành trái tách ra từ động mạch chủ lên ở ngay trên van động mạch chủ; nó đi ra trước trong khe giữa tiểu nhĩ trái và thân động mạch phổi rồi tận cùng bằng hai nhánh: *nhánh gian thất trước* chạy trong rãnh gian thất trước tới mỏm tim và nối với động mạch vành phải; *nhánh mũ* chạy trong rãnh vành tới bờ trái rồi xuống mặt hoành của tim.

Động mạch vành phải cũng tách ra từ động mạch chủ lên ở ngay trên van động mạch chủ; nó chạy ra trước trong khe giữa tiểu nhĩ phải và thân động mạch phổi rồi vòng sang phải và ra sau trong rãnh vành; cuối cùng, nó chạy trong rãnh gian thất sau tới mỏm tim nối với động mạch vành trái. Trên đường đi, các động mạch vành cho các nhánh nuôi tim và cả động mạch chủ lên và thân động mạch phổi.

Tĩnh mạch của tim (H.20.4)

Tĩnh mạch gian thất trước (anterior interventricular vein) từ mỏm tim đi lên trong rãnh gian thất trước; tới rãnh vành, nó vòng sang trái theo đường rãnh vành và hợp với *tĩnh mạch bờ trái* (left marginal vein) tạo nên *tĩnh mạch tim lớn*; tĩnh mạch tim lớn đi tiếp trong rãnh vành xuống mặt hoành của tim và cuối cùng phình ra thành *xoang vành* (coronary sinus) rồi đổ vào mặt sau tâm nhĩ phải. Xoang vành nhận hầu hết máu của tim.

Tĩnh mạch gian thất sau (posterior interventricular vein), hay *tĩnh mạch tim giữa*, từ mỏm tim theo động mạch vành phải trong rãnh gian thất sau rồi đổ vào xoang tĩnh mạch vành.

Tĩnh mạch sau của tâm thất trái, tĩnh mạch chéo của tâm nhĩ trái và tĩnh mạch tim nhỏ (do tĩnh mạch bờ phải và tĩnh mạch trước của tâm thất phải hợp nên) đổ vào xoang vành, các tĩnh mạch tim cực nhỏ đổ trực tiếp vào tâm nhĩ hay tâm thất.

Thần kinh của tim

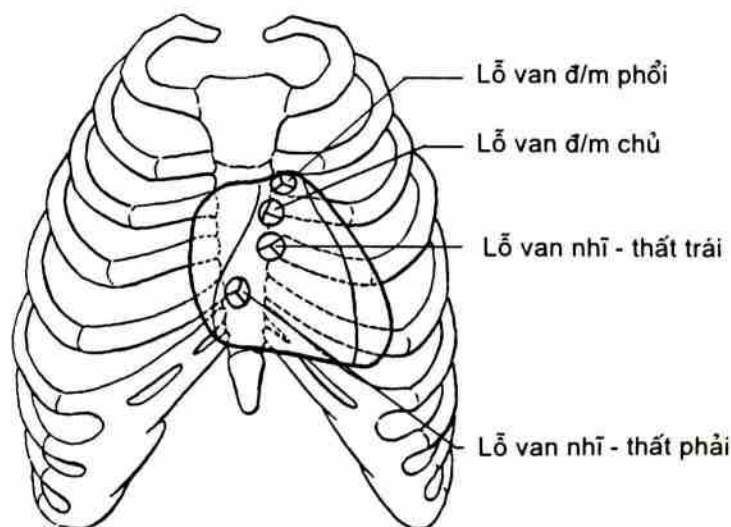
Có hai hệ thống thần kinh chi phối hoạt động của tim.

Hệ thống dẫn truyền (tự động) của tim gồm các nút và bó đã nói ở trên. Đây là một hệ thống nội tại có khả năng kích thích cơ tim co bóp. Tuy nhiên, bản thân hệ thống dẫn truyền của tim và cơ tim còn chịu sự tác động của các sợi thần kinh giao cảm và đối giao cảm của hệ tự chủ.

Hệ thống thần kinh tự chủ gồm các sợi giao cảm làm tim đập nhanh và các sợi đối giao cảm làm tim đập chậm. Các sợi giao cảm và đối giao cảm đi xuống và hợp thành đám rối tim ở đáy tim. Từ đó, có các sợi đến chi phối cho cơ tim (phân nhánh vào các nút và cơ tim).

2.5. Đối chiếu tim lên lồng ngực và hình ảnh X quang của tim

Đối chiếu tim lên lồng ngực (H.20.10)



Hình 20.10. Đối chiếu của tim và các lỗ van lên lồng ngực

Hình chiếu của tim lên thành ngực trước là một diện tứ giác mà bốn góc là: góc trên phải là một điểm nằm trên sụn sườn III bên phải cách bờ phải xương ức 1,3 cm; góc trên trái là một điểm nằm trên sụn sườn II trái cách bờ trái xương ức 1,3 cm; góc dưới trái ở khoang liên sườn V trên đường vú trái (ứng với đỉnh tim); góc dưới phải ở đầu trong sụn sườn VI bên phải.

Người ta có thể gõ để biết diện tim bình thường hay to và có thể nghe tiếng đập của các van tim ở những chỗ rõ nhất gọi là ổ van tim. Các ổ van tim ứng với bốn góc của diện tim (trên phải: ổ van động mạch chủ; trên trái: ổ van động mạch phổi; dưới phải: ổ van ba lá; dưới trái: ổ van hai lá).

Đường viền như các hình cung ở hai bên bóng mờ là biểu hiện các phần của tim và các mạch lớn: bên phải có hai cung, cung trên ứng với tĩnh mạch chủ trên, cung dưới ứng với tâm nhĩ phải; bên trái có ba cung: cung trên ứng với cung động mạch chủ, cung giữa ứng với thân động mạch phổi và cung dưới ứng với tâm thất trái.

MIỆNG VÀ THỰC QUẢN

MỤC TIÊU

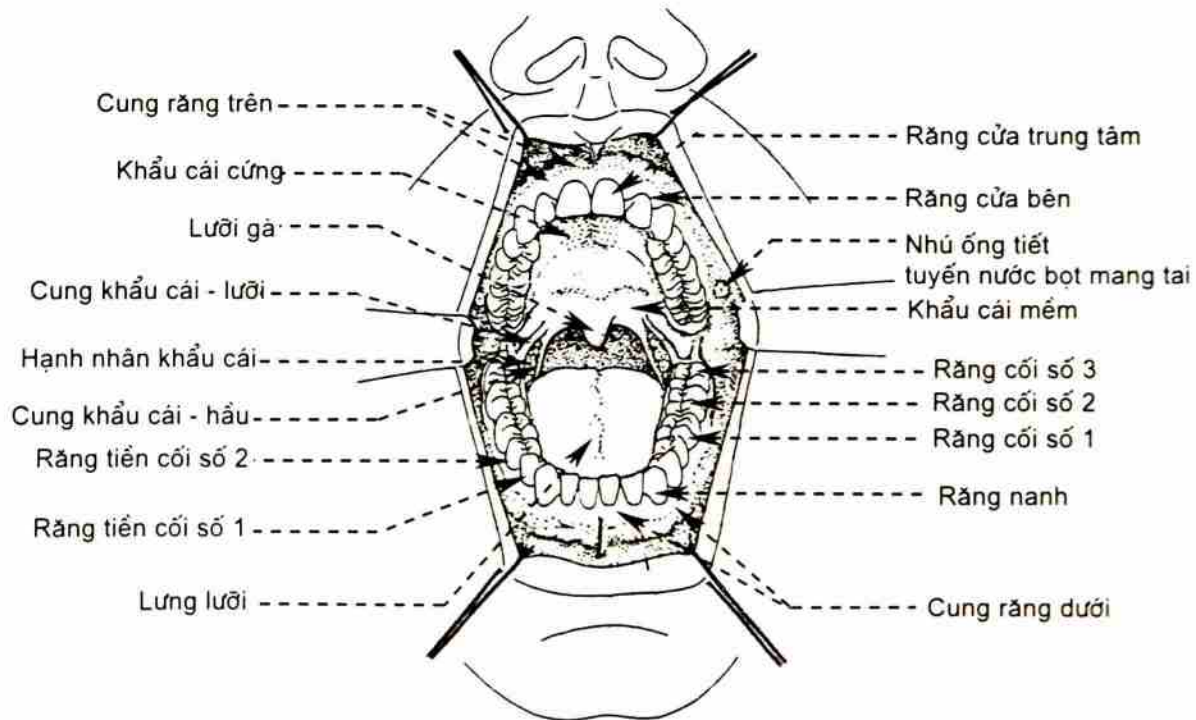
1. Trình bày được các giới hạn và cách phân chia ổ miệng; mô tả được các thành trên (vòm miệng), dưới (sàn miệng chứa lưỡi) và trước-bên (cung răng-lợi) của ổ miệng chính, và các cặp tuyến nước bọt lớn đổ vào ổ miệng.
2. Mô tả được các giới hạn, kích thước, đường đi-liên quan và cấu tạo của thực quản.
3. Nêu được các liên hệ chức năng và lâm sàng thích hợp.

1. MIỆNG (MOUTH)

Miệng là phần đầu của hệ tiêu hoá. Những cấu trúc hợp nên miệng bao gồm ổ miệng, các tuyến nước bọt, răng và lưỡi. Môi, má, khẩu cái và lợi là những cấu trúc thuộc ổ miệng.

1.1. Ổ miệng (oral cavity) (H.21.1 và H.21.2)

Các cung răng chia ổ miệng thành hai phần: phần trước cung là *tiền đình miệng* và phần sau cung là *ổ miệng chính*.



Hình 21.1. Ổ miệng

1.1.1. Tiền đình miệng (oral vestibule)

Tiền đình được giới hạn ở bên ngoài bởi các *môi* và *má* và ở bên trong bởi *lợi* và *răng*, thông với bên ngoài qua *khe miệng* (oral fissure). Ở trên và dưới, tiền đình được giới hạn bởi đường lật của niêm mạc từ môi và má lên lợi, tạo nên một vòm hình móng ngựa. Khi răng của hai hàm áp nhau, nó thông với ổ miệng chính thức qua những khe nằm ở phía sau các răng cối thứ ba.

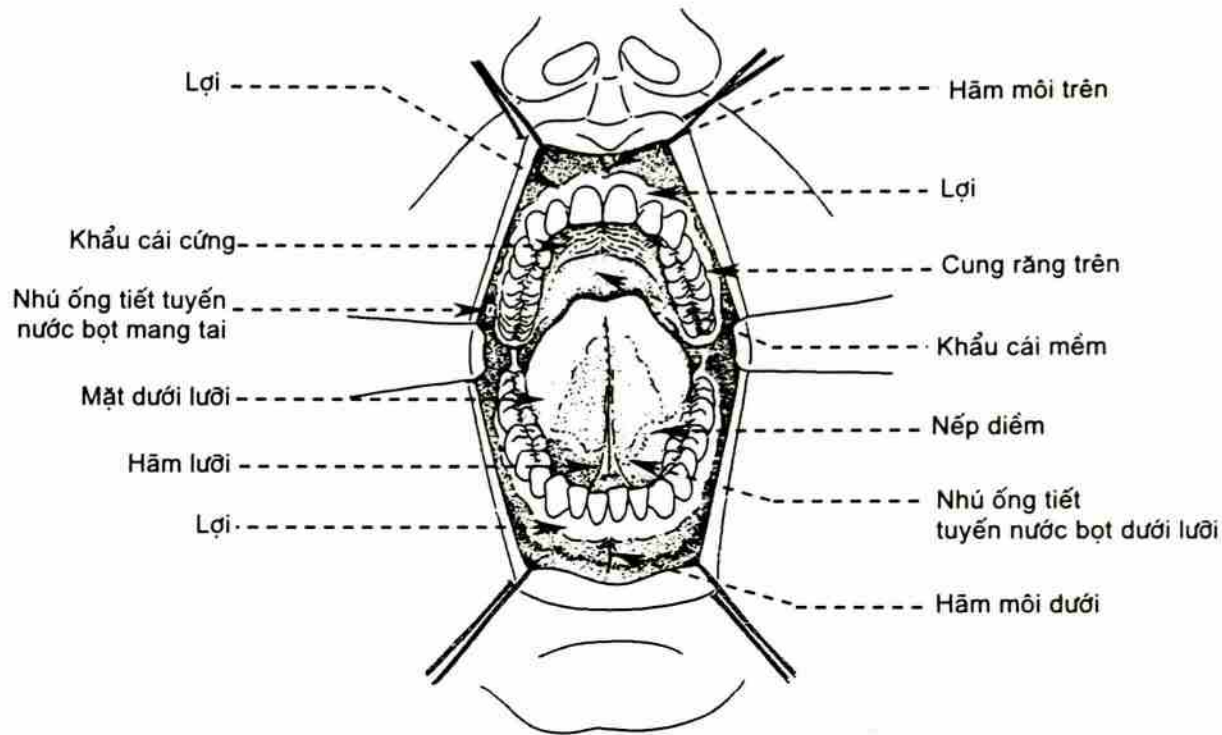
- Các *môi trên* và *dưới* (upper/lower lip) là hai nếp thịt bao quanh khe (lỗ) miệng. Chúng được lót ở mặt ngoài bằng da và ở mặt trong bằng niêm mạc; các lớp lót này bao quanh cơ vòng miệng, các mạch máu và thần kinh môi, mô xơ-mỡ và nhiều tuyến nước bọt nhỏ đổ dịch tiết vào tiền đình miệng. Hai môi gặp nhau tại *các mép môi* (labial commissure); các mép môi là những giới hạn bên của khe (lỗ) miệng và tạo nên *các góc miệng* (angle of mouth). Rãnh dọc ở giữa mặt da của môi trên được gọi là *nhân trung* (philtrum). Mặt trong của mỗi môi có một nếp niêm mạc nối với lợi gọi là *hãm môi* (frenulum of upper/lower lip).
- *Má* (cheek) tạo nên thành bên của miệng, liên tiếp với môi ở phía trước. Nó được cấu tạo từ nông vào sâu bằng da, các cơ vân (cơ mút, cơ gò má lớn, cơ cười, cơ bám da cổ..) và niêm mạc. Giữa cơ và niêm mạc có *thể mỡ má* (buccal fat pad). Ống tuyến nước bọt mang tai đổ vào mặt trong của má bằng một lỗ ở đối diện với răng cối thứ hai hàm trên.

1.1.2. Ổ miệng chính thức (oral cavity proper)

Ổ miệng chính thức được giới hạn ở trước và hai bên bởi các cung huyết răng, các răng và lợi; ở phía sau, nó thông với hầu qua *eo họng* (isthmus of fauces). Trần của ổ miệng chính do khẩu cái cứng và khẩu cái mềm tạo nên; sàn miệng chủ yếu được tạo bởi phần trước của lưỡi, phần còn lại của sàn do niêm mạc từ lưỡi lật lên mặt trong xương hàm dưới tạo nên. Phần trước sàn miệng được nối với mặt dưới của lưỡi bởi một nếp niêm mạc gọi là *hãm lưỡi*. Ở mỗi bên của đầu dưới hãm lưỡi có một nhú niêm mạc gọi là *cục dưới lưỡi*, nơi mà ống tuyến dưới hàm đổ vào ổ miệng.

- *Lợi* (gingiva) là một lớp mô mềm trùm phủ các cung huyết răng; nó được cấu tạo bằng mô sợi và được phủ bởi thượng mô lát tầng. Lợi gồm hai phần: phần tự do bao quanh cổ răng và phần dính chặt vào các cung huyết răng xương hàm trên và xương hàm dưới. Ở gần răng, niêm mạc trên mặt tiền đình của lợi tạo thành những nhú cao gọi là *nhú lợi* (gingival papilla).
- *Khẩu cái* (palate) hay *vòm miệng* gồm phần cứng cấu tạo bằng xương và phần mềm cấu tạo bằng cân-cơ, tất cả đều được phủ bằng niêm mạc.
 - + *Khẩu cái cứng* (hard palate) do mòm khẩu cái của xương hàm trên và mảnh ngang xương khẩu cái tạo nên.
 - + *Khẩu cái mềm* (soft palate) là một vật mô mềm di động bám vào bờ sau khẩu cái cứng, tủa xuống dưới và ra sau ở giữa các phần mũi và miệng của hầu. Ở

giữa bờ sau của khẩu cái mềm có một mòm gọi là *lưỡi gà* (uvula) nhô xuống dưới. Ở mỗi bên của khẩu cái mềm có hai nếp niêm mạc chạy xuống: nếp trước là *cung khẩu cái-lưỡi* (palatoglossal arch) đi tới bờ bên của lưỡi tại chỗ nối giữa phần trước rãnh và phần sau rãnh của lưỡi, tạo nên các giới hạn bên của eo họng; nếp sau là *cung khẩu cái-hầu* (palatopharyngeal arch) đi tới thành bên của khẩu hầu. Giữa hai cung này là *hố hạnh nhân* (tonsillar fossa) chứa *hạnh nhân khẩu cái* (palatine tonsil).



Hình 21.2. Ổ miệng

1.1.3. Các tuyến nước bọt (H.21.3)

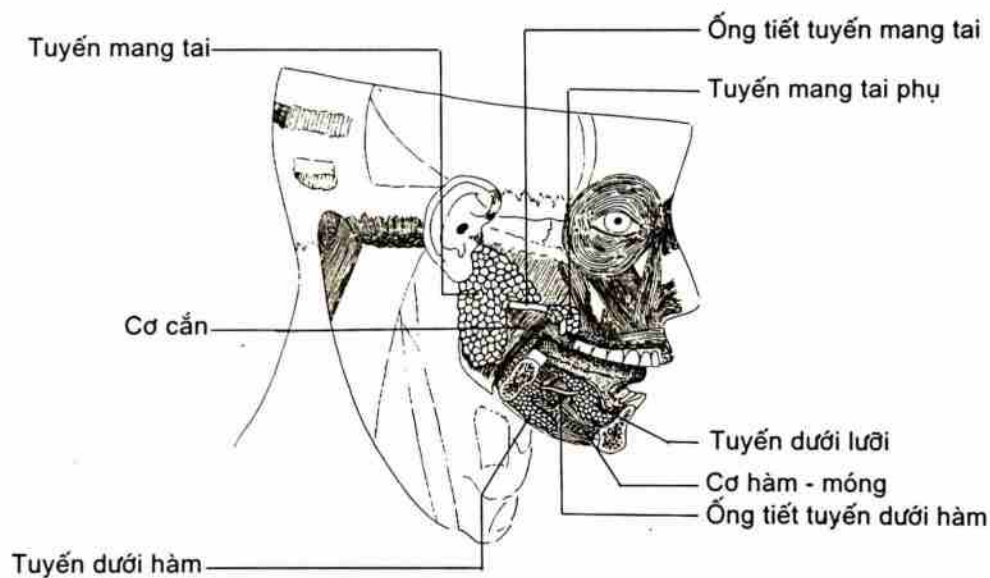
Có hai loại tuyến nước bọt. *Các tuyến nước bọt lớn* là các cặp *tuyến mang tai*, *tuyến dưới hàm* và *tuyến dưới lưỡi*; chúng nằm ở tương đối xa niêm mạc miệng và dịch tiết của chúng được các ống ngoài tuyến dẫn tới ổ miệng. *Các tuyến nước bọt nhỏ* bao gồm các *tuyến môi*, các *tuyến má*, các *tuyến khẩu cái* và các *tuyến lưỡi*; chúng nằm trong niêm mạc hoặc lớp dưới niêm mạc và đổ dịch tiết của chúng trực tiếp vào niêm mạc hoặc gián tiếp qua nhiều ống ngắn.

Tuyến mang tai (parotid gland) là tuyến nước bọt lớn nhất, nặng khoảng 25 gam, nằm dưới ống tai ngoài, giữa ngành xương hàm dưới và cơ ức - đòn - chũm. Tuyến mang tai bao gồm *phần nông*, *phần sâu*, một *ống tuyến mang tai* và một khối mô tuyến nhỏ tách rời gọi là *tuyến mang tai phụ* nằm trên mặt nông cơ cắn, ngay trên ống tuyến mang tai. Tuyến mang tai giống như một hình tháp với một đỉnh hướng xuống dưới, một đáy hướng lên trên và ba mặt là mặt nông, mặt trước trong và mặt sau trong. Đáy tuyến liên quan với phần sụn của ống tai ngoài và mặt sau của khớp thái dương-hàm

dưới. **Mặt nông** được che phủ bởi da và mô dưới da, nơi chứa các nhánh của thần kinh tai lớn và các hạch bạch huyết mang tai nông. **Mặt trước-trong** bị ẩn lờm bởi bờ sau ngành xương hàm dưới; nó trồi lên phần sau-dưới cơ cắn và mặt ngoài khớp thái dương-hàm dưới. **Mặt sau-trong** tựa lên mỏm chũm, cơ ức-đòn-chũm, bụng sau cơ hai bụng, các cơ trâm và mỏm trâm; mặt này gặp mặt trước-trong tại **bờ trong**, nơi tuyến tiếp xúc với thành bên của hầu.

Một số cấu trúc đi qua tuyến mang tai và phân nhánh trong tuyến. Động mạch cảnh ngoài đi vào tuyến từ mặt sau-trong và phân chia ở trong tuyến thành các động mạch hàm trên và thái dương nông. Tĩnh mạch sau hàm dưới và các nhánh hợp nên nó (các tĩnh mạch thái dương nông và hàm trên) nằm nông hơn động mạch cảnh ngoài. Thần kinh mặt đi vào tuyến từ mặt sau-trong và là thành phần nằm nông nhất; nó chia thành các nhánh tận ở trong tuyến và các nhánh này rời khỏi tuyến tại bờ trước của tuyến.

Ống tuyến mang tai (parotid duct). Với 5 cm chiều dài, ống này đi ra trước, bắt chéo cơ cắn và tại bờ trước cơ này thì hướng thẳng góc vào trong xuyên qua thể mỡ má và cơ mút. Cuối cùng, nó đổ vào mặt trong của má bởi một lỗ nhỏ đối diện với thân răng cối thứ hai hàm trên. Ống tuyến mang tai tương đương với một phần ba giữa của đường nối từ bờ dưới bình tai tới điểm giữa của đường nối cánh mũi và bờ môi trên.



Hình 21.3. Các tuyến nước bọt lớn

Tuyến dưới hàm (submandibular gland) gồm phần nông (lớn hơn) và phần sâu liên tiếp với nhau quanh bờ sau cơ hàm móng. Đây là tuyến chủ yếu tiết thanh dịch.

Phần nông nằm trong tam giác dưới hàm và núp trong hố dưới hàm ở mặt trong xương hàm dưới. Nó được bao bọc giữa hai lá của mạc cổ và có ba mặt: mặt dưới, mặt ngoài và mặt trong. **Mặt dưới** được che phủ bởi da, cơ bám da cổ và mạc cổ, được bắt chéo bởi tĩnh mạch và nhánh cổ thần kinh mặt. **Mặt ngoài** tựa lên hố dưới hàm và chỗ

bám tận của cơ chân bướm trong; động mạch mặt lách giữa mặt ngoài và chỗ bám vào xương hàm của cơ chân bướm trong để đi tới bờ dưới xương hàm dưới. **Mặt trong** liên quan với cơ hàm móng, thần kinh và các mạch cơ hàm móng, cơ móng lưỡi, thần kinh lưỡi và thần kinh hạ thiệt.

Phần sâu chạy ra trước đến đầu sau của tuyến dưới lưỡi; nó nằm giữa cơ hàm-móng ở phía dưới-ngoài và cơ trâm-lưỡi và cơ móng-lưỡi ở phía trong. Thần kinh lưỡi đi trên phần sâu trong khi thần kinh hạ thiệt đi ở dưới.

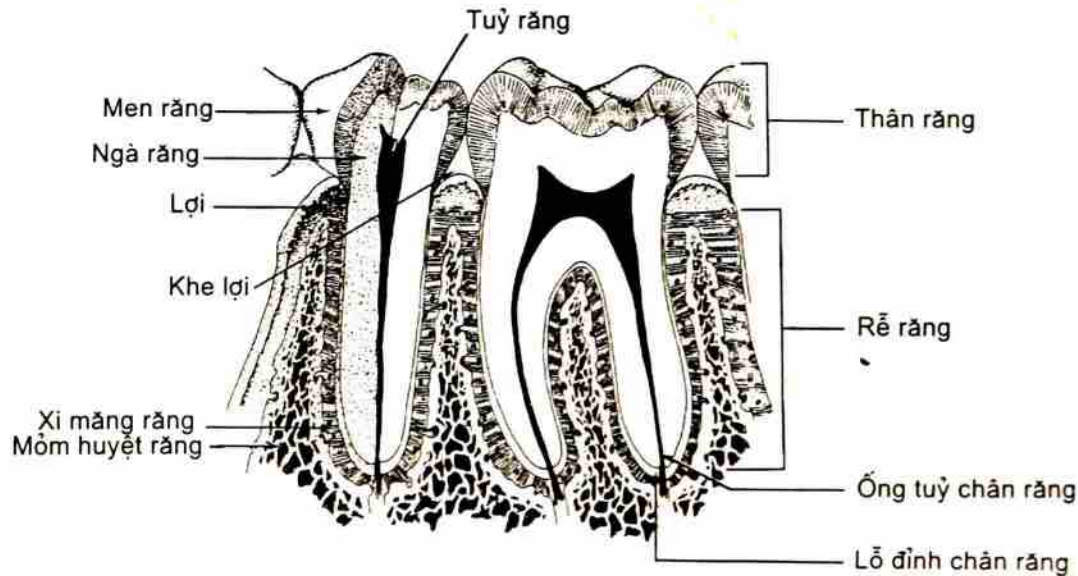
Ống tuyến dưới hàm (submandibular duct). Với chiều dài khoảng 5 cm, ống tuyến dưới hàm thoát ra từ đầu trước của phần sâu. Nó chạy ra trước dọc bờ bên của lưỡi, dưới niêm mạc sàn miệng. Nó bị thần kinh lưỡi bất chéo ở mặt ngoài rồi sau đó nằm giữa tuyến dưới lưỡi và cơ cằm móng. Nó đổ vào sàn miệng trên đỉnh của một nhú niêm mạc nằm ở bờ bên hãm lưỡi.

Tuyến dưới lưỡi (sublingual gland), tuyến nhỏ nhất trong số các tuyến chính, nằm ngay dưới niêm mạc sàn miệng và áp vào hố dưới lưỡi ở mặt trong xương hàm dưới. Các liên quan của tuyến dưới lưỡi như sau: đầu trước với đầu trước của tuyến bên đối diện; đầu sau với phần sâu của tuyến dưới hàm; mặt trên với niêm mạc sàn miệng và đội niêm mạc lên thành *nếp dưới lưỡi*; mặt dưới với cơ hàm-móng; mặt ngoài với hố dưới lưỡi; mặt trong được ngăn cách với cơ cằm-lưỡi bởi ống tuyến dưới hàm và thần kinh lưỡi. Mỗi tuyến có 8 - 20 *ống dưới lưỡi nhỏ* (minor sublingual ducts) đổ riêng rẽ vào đỉnh của *nếp dưới lưỡi* và một *ống dưới lưỡi lớn* (major sublingual duct) đổ vào sàn miệng ở cùng hoặc gần lỗ của ống tuyến dưới hàm.

1.2. Răng (teeth) (H.21.4)

Răng là những cơ quan tiêu hóa phụ góp phần vào việc tiêu hoá cơ học ở miệng.

1.2.1. Hình thể và cấu tạo



Hình 21.4. Cấu tạo của răng (thiết đồ cắt dọc qua răng tiền cối số 2 và răng cối số 1)

Mỗi răng bao gồm một *thân răng* hay *vành răng* (crown), một *chân răng* hay *rễ răng* (root) và một *cổ răng* (neck/cervix) là chỗ nối giữa thân và chân răng. Chân răng được gắn với huyết răng bằng *mô quanh răng*, hay *dây chằng quanh răng*, dày khoảng 0,2 mm. Thân răng được bao bọc bằng lớp *men răng* (enamel) cứng, trong mờ, dày khoảng 1,5 mm, còn chân răng được bọc bằng *chất xi măng* (cement) mỏng hơi vàng. Một mặt cắt dọc qua răng cho thấy răng bên dưới men răng và chất xi măng là lớp *ngà răng* (dentine) vây quanh *ổ tuỷ* (pulp cavity), hay *ổ răng*, ở trung tâm. Ổ tuỷ bành rộng ở đầu thân răng của nó thành *ổ tuỷ thân răng* (pulp cavity of crown) và thu hẹp ở chân răng thành *ống chân răng* (root canal). Ống chân răng mở ra ngoài tại *lỗ đỉnh chân răng*. Ổ tuỷ răng chứa *tuỷ răng*, bao gồm *tuỷ thân răng* và *tuỷ chân răng*.

1.2.3. Răng sữa và răng vĩnh viễn

Bộ răng được gắn vào các huyết răng ở *cung răng hàm trên* và *cung răng hàm dưới*. Người có hai bộ răng: răng sữa và răng vĩnh viễn. Chiều cong của các cung răng khiến cho các từ dùng trong mô tả giải phẫu thông thường, như trước và sau, trở nên không thích hợp. Do đó, trong giải phẫu răng, mặt răng hướng về phía tiền đình miệng được gọi là *mặt môi* hoặc *mặt má*, mặt hướng về ổ miệng chính thức được gọi là *mặt lưỡi* hoặc *mặt khẩu cái*; mặt của mỗi răng mà hướng về điểm giữa cung răng, nơi các răng cửa trung tâm tiếp xúc nhau, được gọi là *mặt gần* hay *mặt giữa*, mặt đối diện là *mặt xa*; mặt tiếp xúc với răng của cung răng đối diện được gọi là *mặt cắn*. Mặt cắn của các răng sau răng nanh có những gò nhô lên gọi là *các mấu răng*.

Bộ răng sữa (deciduous teeth) có 20 chiếc. Theo trình tự từ mặt phẳng giữa tiến sang bên và ra sau, răng sữa ở mỗi nửa cung răng được gọi tên như sau: *răng cửa trung tâm*, *răng cửa bên*, *răng nanh*, *răng cối thứ nhất* và *răng cối thứ hai*; trong hệ thống kí hiệu Palmer, các răng sữa được chỉ ra bằng trình tự các chữ cái A, B, C, D và E, bắt đầu từ răng cửa trung tâm. Răng cửa có thân răng hình thang với mặt trước lồi và mặt sau lõm, mặt nhai chỉ là một bờ gọi là *bờ cắn*; răng nanh có một mấu nhọn; hai loại này thích ứng với nhiệm vụ cắt và xé thức ăn và chỉ có một chân răng. Các răng cối có bốn mấu. Răng cối hàm trên có ba chân răng; răng cối hàm dưới có hai chân răng. Các răng cối nghiền và nhai thức ăn. Bộ răng sữa mọc trong khoảng thời gian từ 6 tháng - 30 tháng tuổi, bắt đầu từ răng cửa trung tâm. Cả bộ răng sữa được thay bằng răng vĩnh viễn trong thời gian từ 6 tới 12 tuổi. Thứ tự mọc răng sữa thường là A, B, D, C, E.

Bộ răng vĩnh viễn (permanent teeth) có 32 răng, mỗi nửa hàm bao gồm 2 răng cửa, 1 răng nanh, 2 răng tiền cối (hàm bé), và 3 răng cối (hàm lớn); chúng mọc trong khoảng thời gian từ 6 tuổi tới tuổi trưởng thành. Các răng cửa và răng nanh của bộ răng vĩnh viễn giống với răng sữa mà chúng thay thế nhưng *các răng cối* của bộ răng sữa được thay thế bằng các *răng tiền cối* (hay *hàm bé*) *thứ nhất* và *thứ hai*; răng tiền cối vĩnh viễn là những răng có hai mấu và một chân răng (riêng răng tiền cối thứ nhất của hàm trên có hai chân răng). Có ba răng cối (hay *răng hàm lớn*) vĩnh viễn nằm sau răng tiền cối thứ hai; chúng không thay thế cho bất kì răng sữa nào. *Răng cối thứ nhất* mọc lúc 6 tuổi, *răng cối thứ hai* mọc lúc 12 tuổi, *răng cối thứ ba* (*răng khôn*) mọc sau 17 tuổi. Răng khôn có thể không mọc mà bị vùi trong huyết răng nếu phần cung răng ở sau răng cối thứ hai không đủ chỗ cho nó mọc. Kích thước các răng cối giảm dần từ răng cối thứ nhất tới răng cối thứ ba. Chúng thường có 4 mấu ở mặt nhai; riêng răng

cối thứ nhất hàm dưới có 5 mấu. Theo hệ thống Palmer, răng vĩnh viễn của mỗi nửa hàm được đánh số từ 1 tới 8, tính từ răng cửa trung tâm tới răng cối thứ ba. Thứ tự mọc răng vĩnh viễn là 6,1, 2, 3, 4, 5, 7, 8.

1.3. Lưỡi (tongue)

Lưỡi là một khối cơ vân được phủ bởi niêm mạc; nó là cơ quan thực hiện các chức năng nhai, nuốt, nếm và nói. Lưỡi nằm trên sàn miệng và thành trước của khẩu hầu, được chính các cơ của nó gắn với xương móng, xương hàm dưới, mòm trâm, khẩu cái mềm và thành hầu.

2.3.1. Hình thể ngoài

Lưỡi có một *rễ*, một *đỉnh*, một mặt *lưng lưỡi* và một *mặt dưới*; các mặt của lưỡi gặp nhau tại các *bờ lưỡi*. *Rễ lưỡi* (root of tongue) được gắn vào xương hàm dưới và xương móng; ở giữa các xương này, nó tiếp xúc ở dưới với các cơ cầm-móng và hàm-móng. *Lưng lưỡi* (dorsum of tongue) được *rãnh tận* (terminal sulcus) chia thành hai phần: *phần trước rãnh* (presulcal part), hay *phần miệng*, tạo nên khoảng 2/3 chiều dài lưỡi và là phần được phủ bằng một niêm mạc có nhiều *nhú lưỡi* (lingual papillae); *phần sau rãnh* (postsulcal part), hay *phần hầu*, tạo nên thành trước của khẩu hầu và được phủ bằng một niêm mạc có nhiều nang bạch huyết tập trung lại thành *hạch nhân lưỡi* (lingual tonsil). Rãnh tận có hình chữ V với hai nhánh chữ V chạy về phía trước-bên từ một chỗ lõm sâu trên đường giữa gọi là *lỗ tịt của lưỡi* (foramen caecum of tongue). Ở mỗi bờ lưỡi, ngay trước cung khẩu cái lưỡi, có 4-5 nếp thẳng đứng gọi là *các nhú dạng lá*. Niêm mạc phần trước rãnh của lưng lưỡi có một *rãnh giữa* chạy dọc và có nhiều *nhú lưỡi*. Đó là một hàng *các nhú dạng dài* nằm trước rãnh tận, *các nhú dạng nấm* và *các nhú dạng chỉ*. *Mặt dưới lưỡi* (inferior surface of tongue) nhẵn, liên tiếp với nền miệng và được nối với nền miệng bởi một nếp niêm mạc trên đường giữa gọi là *hãm lưỡi* (frenulum of tongue); ở mỗi bên hãm lưỡi, có một nếp niêm mạc chạy về đỉnh lưỡi gọi là *nếp tua* (fimbriated fold).

2.3.2. Cấu tạo

Lưỡi được cấu tạo bởi một khung xương-sợi và các cơ. Khung xương-sợi gồm *xương móng* cùng hai màng sợi là *cân lưỡi* (lingual aponeurosis) và *vách lưỡi* (lingual septum). *Các cơ của lưỡi* (muscles of tongue) gồm những cơ mà các thớ phát sinh và tận hết ngay trong lưỡi (các cơ nội tại) và các cơ đi từ phần lân cận tới tận hết ở lưỡi (cơ ngoại lai). Khi co, các cơ lưỡi làm nâng, hạ lưỡi, đẩy lưỡi ra trước hoặc kéo lưỡi ra sau.

2.3.3. Mạch và thần kinh của lưỡi

Động mạch gồm các nhánh của động mạch lưỡi: nhánh lưng lưỡi và động mạch lưỡi sâu.

Tĩnh mạch. *Tĩnh mạch lưỡi* thu máu tĩnh mạch của lưỡi và đổ về tĩnh mạch cảnh trong.

Bạch huyết đổ vào các hạch dưới cằm, dưới hàm và các hạch cổ sâu.

Thần kinh

- Vận động cho các cơ của lưỡi do các nhánh của *thần kinh hạ thiệt*.
- *Thần kinh lưỡi*, nhánh của thần kinh hàm dưới, chi phối cảm giác chung cho vùng trước rãnh tận.
- *Thừng nhĩ* chi phối cảm giác vị giác cho vùng trước rãnh, trừ các nhú dạng dài
- Các nhánh lưỡi của *thần kinh thiệt hầu* cảm giác chung và cảm giác vị giác ở phần sau rãnh tận và các nhú dạng dài.

2. THỰC QUẢN (OESOPHAGUS) (H.21.5)

2.1. Giới hạn, phân đoạn và kích thước

Thực quản là một ống cơ nối hầu với dạ dày, dài khoảng 25 cm. Nó bắt đầu ở cổ, ngang mức với bờ dưới của sụn nhẫn và đốt sống cổ VI; từ đó, nó đi xuống ở trước cột sống qua trung thất trên và trung thất sau. Nó đi qua cơ hoành vào bụng ở ngang mức đốt sống ngực 10 và tận cùng tại lỗ tâm vị ở ngang mức đốt sống ngực XI. Thực quản bắt đầu trên đường giữa nhưng đi chéo sang trái cho đến tận nền cổ, dần dần trở lại đường giữa ở gần đốt sống ngực V và tại đốt sống ngực VII lại một lần nữa lệch sang trái, cuối cùng hướng ra trước để chui qua cơ hoành. Theo chiều trước-sau, thực quản đi theo các chiều cong của các đoạn cột sống cổ và ngực. Đường đi của thực quản được chia thành ba phần: cổ, ngực và bụng. Đường kính của thực quản đều nhau khi thực quản rộng nhưng khi thực quản phồng căng có thể nhìn thấy bốn chỗ hẹp trên phim chụp X quang: (i) tại đầu trên, nơi cách răng cửa 15 cm; (ii) tại nơi bắt chéo với cung động mạch chủ, nơi cách răng cửa 22,5 cm; (iii) tại nơi bắt chéo phế quản chính trái, nơi cách răng cửa 27,5 cm; và (iiii) ở chỗ chui qua cơ hoành, nơi cách răng cửa 40 cm.

2.2. Cấu tạo

Thực quản cũng được cấu tạo bằng các lớp giống như cấu tạo chung của ống tiêu hoá, từ lòng thực quản tiến ra ngoài là niêm mạc, lớp dưới niêm mạc, lớp cơ và lớp áo ngoài bằng mô liên kết. Niêm mạc thực quản là thượng mô lát tầng, mặt hướng vào lòng thực quản có những nếp dọc.

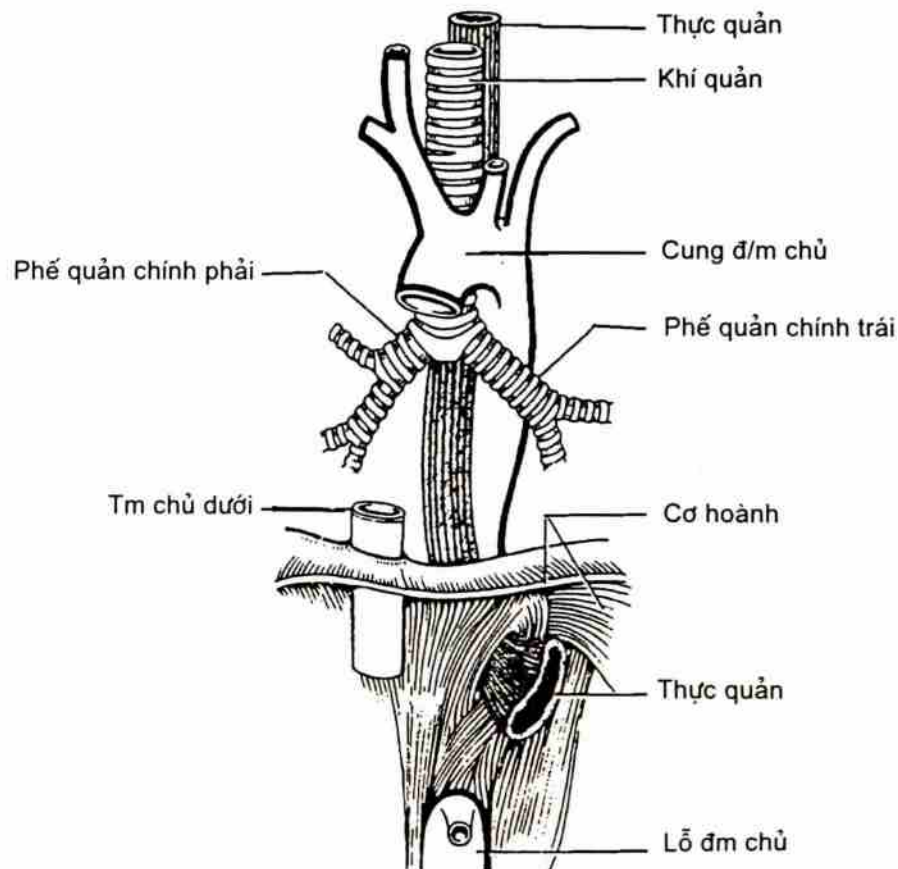
2.3. Liên quan

Phần cổ (cervical part). Phần này nằm sau khí quản; thần kinh thanh quản quặt ngược nằm trong rãnh giữa thực quản và khí quản. Ở sau thực quản là cột sống, cơ dài cổ và lá trước sống của mạc cổ. Ở mỗi bên, thực quản liên quan với động mạch cảnh chung và phần sau của thùy bên tuyến giáp.

Phần ngực (thoracic part) của thực quản đi qua trung thất trên và trung thất sau. Ở trước và từ trên xuống, thực quản liên quan lần lượt với khí quản, phế quản chính trái và ngoại tâm mạc (ngăn cách thực quản với tâm nhĩ trái). Ở **phía sau**, lúc đầu thực quản ở trước cột sống ngực nhưng ở dưới mức đốt sống ngực bốn thì có ba thành phần ngăn cách thực quản với cột sống: tĩnh mạch đơn ở bên phải, ống ngực ở giữa và động

mạch chủ ngực ở bên trái; các động mạch gian sườn sau bên phải và phần tận cùng của các tĩnh mạch bán đơn và bán đơn phụ chạy ngang sát trước cột sống. Ở bên trái, thực quản liên quan với phần tận cùng của cung động mạch chủ, động mạch dưới đòn trái, phần trên ống ngực, thần kinh thanh quản quặt ngược trái (đi lên trong rãnh giữa thực quản và khí quản) và màng phổi trung thất trái; bờ phải thực quản liên quan với màng phổi trung thất phải và cung tĩnh mạch đơn. So với động mạch chủ, lúc đầu thực quản ở đi ở bên phải cung động mạch chủ và phần trên động mạch chủ ngực nhưng khi tới gân cơ hoành thì bắt chéo trước động mạch chủ. Sau khi bắt chéo sau cuống phổi, các thần kinh lang thang phải và trái tiến sát các bờ bên thực quản. Chúng phân thành các nhánh trên các mặt trước và sau thực quản rồi các nhánh này lại gộp lại tạo thành hai thân thần kinh lang thang trước và sau chạy xuống trên các mặt trước và sau thực quản đến tận bụng.

Phần bụng (abdominal part) dài độ 2 cm, cong rõ rệt sang trái và được phúc mạc phủ ở mặt trước và bờ trái; nó như một khúc hình nón cụt mà nền liên tiếp với lỗ tâm vị của dạ dày. Mặt trước thực quản ấn vào thùy trái của gan thành một rãnh gọi là *ấn thực quản*, mặt sau tiếp xúc với trụ trái cơ hoành; bờ phải của nó liên tiếp với bờ cong bé, trong khi đó bờ trái được ngăn cách với đáy vị bởi khuyết tâm vị. Thân lang thang trước nằm trước thực quản, thân sau nằm sau thực quản.



Hình 21.5. Liên quan của thực quản

TRUNG THẤT, Ổ BỤNG VÀ PHÚC MẠC

MỤC TIÊU

1. Trình bày được khái niệm, các giới hạn và các cách phân chia trung thất; mô tả được các thành phần chứa trong từng trung thất và liên quan giữa các thành phần đó.
2. Trình bày được các khái niệm về ổ bụng và phúc mạc; mô tả được các phần của phúc mạc trung gian (các mạc treo, mạc nối, dây chằng) và những cấu trúc của phúc mạc, đặc biệt là túi mạc nối.
3. Nêu được các liên hệ chức năng và lâm sàng thích hợp.

1. KHOANG NGỰC VÀ TRUNG THẤT

Khoang ngực được chia thành ba phần: phần giữa là trung thất, hai phần bên là các ổ màng phổi chứa phổi.

Trung thất là nơi chứa tất cả các thành phần của khoang ngực, chỉ trừ hai phổi.

1.1. Các giới hạn của trung thất: ở hai bên là các ổ màng phổi, ở dưới là cơ hoành, ở trên là lồng ngực trên, ở trước là xương ức, ở sau là cột sống.

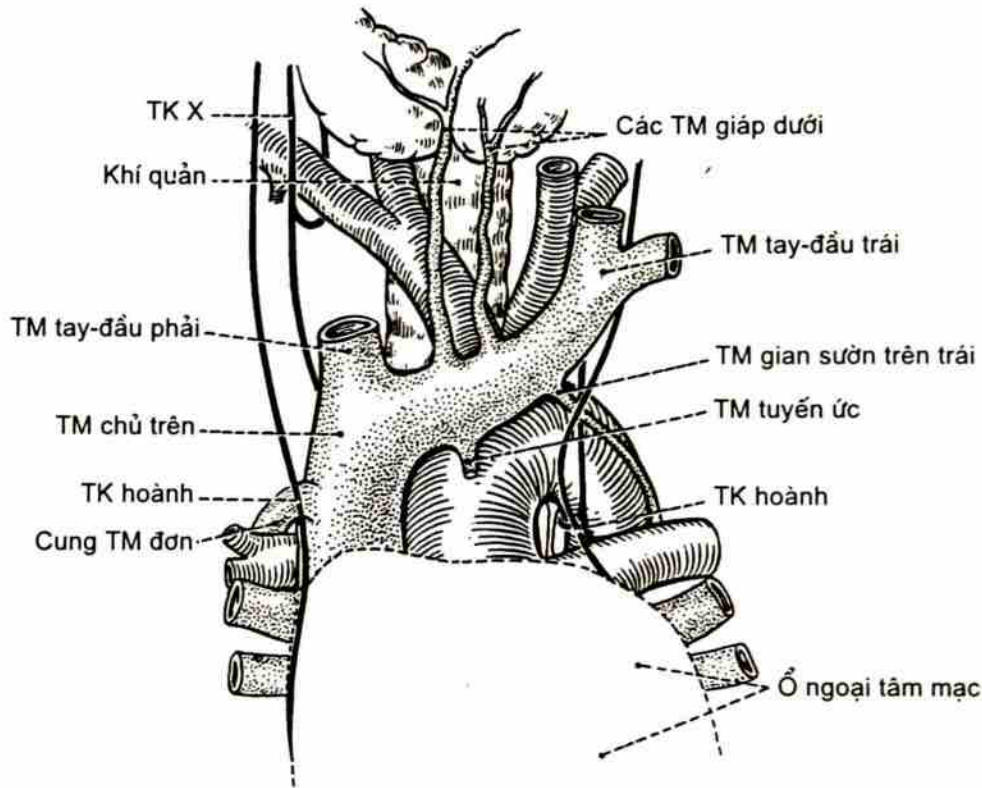
1.2. Phân chia trung thất. Trung thất được phân chia chủ yếu dựa vào sự liên quan với ổ ngoại tâm mạc. Một mặt phẳng tưởng tượng đi qua góc ức ở trước và bờ dưới thân đốt sống ngực bốn ở sau chia trung thất thành *trung thất trên* và *trung thất dưới*. Trung thất dưới lại được chia thành ba phần: *trung thất giữa* chứa tim và màng ngoài tim, *trung thất trước* là khoang nằm giữa màng ngoài tim và xương ức, *trung thất sau* nằm giữa màng ngoài tim và cột sống.

1.3. Trung thất trên. Phần trước của trung thất trên liên tiếp ở trước ổ ngoại tâm mạc với trung thất trước, phần sau liên tiếp ở sau ổ ngoại tâm mạc với trung thất sau và phần giữa chứa các mạch máu lớn đi vào và đi ra khỏi tim.

Các thành phần. Theo thứ tự từ trước ra sau, các thành phần chính đựng trong trung thất trên là tuyến ức, các tĩnh mạch lớn dẫn máu từ chi trên và đầu-cổ về tim, cung động mạch chủ và ba nhánh của nó, khí quản và thực quản; một số thần kinh, trong đó các thần kinh hoành và các thần kinh lang thang là những thành phần nổi bật nhất.

- *Tuyến ức hay di tích của nó.* Là thành phần nằm nông nhất, tuyến ức nằm trước các mạch máu lớn và còn kéo dài xuống tận trung thất trên. Phần lớn mô tuyến ức bị teo đi vào tuổi dậy thì nhưng được thay thế bằng mô mỡ và mô liên kết, và hình dạng cơ bản của cơ quan này vẫn được duy trì.

- *Các tĩnh mạch lớn* (Hình 22.1). Tĩnh mạch cánh tay đầu phải từ nền cổ chạy thẳng xuống dưới ở bên phải đường giữa trong khi tĩnh mạch cánh tay đầu trái chạy chéo ngang qua đường giữa ở trước động mạch chủ và khí quản rồi cùng tĩnh mạch cánh tay đầu trái tạo nên tĩnh mạch chủ trên. Tĩnh mạch này chui qua đầu trên ổ ngoại tâm mạc để đi vào tim. Trước khi đổ vào tim, tĩnh mạch chủ trên tiếp nhận tĩnh mạch đơn. Những nhánh của các tĩnh mạch cánh tay đầu trong trung thất bao gồm các tĩnh mạch ngực trong, giáp dưới, gian sườn trên cùng trái và tuyến ức. Giữa hai tĩnh mạch giáp dưới thường có một mạng lưới tĩnh mạch gọi là đám rối tĩnh mạch giáp đơn.

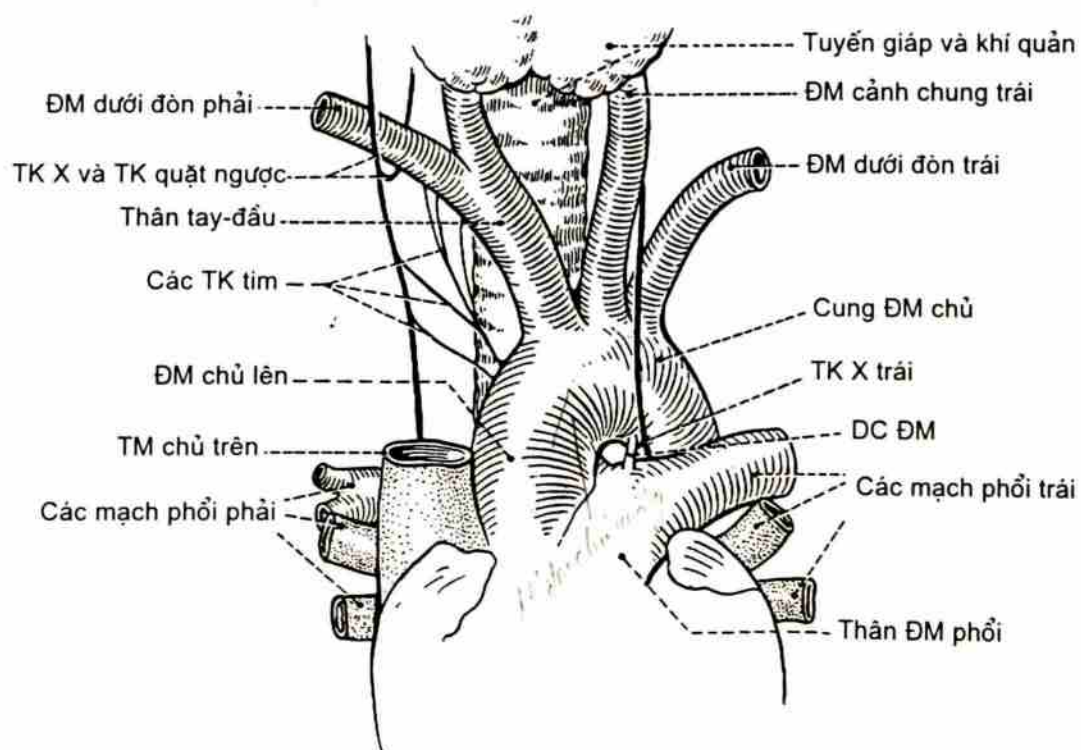


Hình 22.1. Các tĩnh mạch lớn ở trung thất trên

- *Các thần kinh hoành*. Thần kinh hoành phải chạy dọc ở phía bên ngoài tĩnh mạch cánh tay đầu phải và tĩnh mạch chủ trên; nó đi dần từ phía sau-bên ra phía trước-bên tĩnh mạch chủ trên trước khi đi vào trung thất giữa. Thần kinh hoành trái đi xuống ở trước tĩnh mạch gian sườn trên cùng và cung động mạch chủ để tới trung thất giữa.
- *Các thần kinh lang thang*. Từ nền cổ đi xuống và hơi vào trong, thần kinh lang thang phải nằm ở sau tĩnh mạch cánh tay đầu và tĩnh mạch chủ trên và nằm trong rãnh giữa tĩnh mạch cánh tay đầu và động mạch chủ lên. Thần kinh lang thang trái đi xuống ngang qua mặt trước của cung động mạch chủ và tách ra thần kinh thanh quản ngược ở bờ dưới của cung. Thần kinh thanh quản ngược chạy vòng quanh cung động mạch chủ tại chỗ nối của cung

và dây chằng động mạch, rồi đi lên trong rãnh giữa khí quản và thực quản. Cả hai thần kinh lang thang tách ra các nhánh tim chạy vào trong và xuống dưới tới đám rối tim. Sau đó chúng đi sau các mạch phổi và phế quản, phân nhánh vào đám rối phổi, và tiếp tục tạo nên một đám rối thần kinh trên thực quản.

- *Cung động mạch chủ và các nhánh* (Hình 22.2). Cung động mạch chủ nằm trên ổ ngoại tâm mạc (động mạch chủ lên nằm trong ổ) ngay ở bên trái tĩnh mạch chủ trên và trước khí quản. Sau một đoạn ngắn đi lên về phía phải, nó cong sang trái quanh khí quản rồi sau đó hướng xuống dưới; khi nó đi tới cột sống thì nó liên tiếp với động mạch chủ xuống. Thân động mạch phổi nằm trong ổ ngoại tâm mạc; động mạch phổi phải thoát ra khỏi ổ và đi sang phải ở sau động mạch chủ lên; động mạch phổi trái đi tới cuống phổi trái ở trước phần trên của động mạch chủ xuống. Ngay sau khi tách ra từ thân, động mạch phổi trái nối với cung động mạch chủ bằng một dải sợi gọi là dây chằng động mạch. Có ba nhánh tách ra từ mặt lồi của cung động mạch chủ. Thân động mạch cánh tay đầu tách ra ở trước khí quản; nó chạy chéo lên trên và sang bên tới nền cổ bên phải, nơi nó chia thành các động mạch cảnh chung và dưới đòn phải. Động mạch cảnh chung trái tách ra ở ngay sau thân cánh tay đầu; nó chạy hầu như thẳng đứng lên trên ở giữa ổ màng phổi trái và khí quản để tới nền cổ. Động mạch dưới đòn trái, tách ra hơi ở bên và sau động mạch cảnh chung trái, chạy lên và chéo sang bên nhiều hơn so với động mạch cảnh chung trái ở trước đầu trên ổ màng phổi trái.



Hình 22.2. Cung động mạch chủ và các nhánh của nó. Thân động mạch phổi và động mạch chủ lên nằm trong khoang màng ngoài tim đã được cắt bỏ

- *Khí quản*. Khí quản nằm trên đường giữa, ở ngay trước thực quản nhưng sau động mạch cánh tay đầu và động mạch chủ lên. Thực quản được mô tả cùng trung thất sau.

1.4. Trung thất sau

Các thành phần: thực quản, các thần kinh lang thang, động mạch chủ ngực và các nhánh của nó, hệ tĩnh mạch đơn, ống ngực và phần ngực của các thân giao cảm. Các cấu trúc trong trung thất sau phân lớn liên tiếp với những cấu trúc ở phần sau của trung thất trên.

- Đoạn ngực của thực quản
- *Các thần kinh lang thang*. Sau khi đã bắt chéo sau các phế quản chính tương ứng và tách ra các nhánh tới phổi, các thần kinh lang thang đi sát tới thực quản và chạy dọc theo thực quản vào bụng. Khi đến sát thực quản, mỗi thần kinh thường chia ra thành nhiều nhánh và có sự tiếp nối giữa nhánh của hai bên để tạo nên đám rối thực quản. Ở trên cơ hoành một đoạn ngắn, các nhánh của đám rối lại hợp thành hai thân, một thân chủ yếu chứa các nhánh của thần kinh lang thang trái và đi ở mặt trước thực quản, trong khi thân kia chủ yếu chứa các nhánh của thần kinh lang thang phải và đi ở mặt sau thực quản. Các thân này, *thần lang thang trước* và *thần lang thang sau*, đi theo thực quản vào bụng.
- *Động mạch chủ ngực*. Động mạch chủ ngực bắt đầu ở khoảng bờ dưới đốt sống ngực IV, nơi nó liên tiếp với cung động mạch chủ. Nó đi xuống qua trung thất sau, trước hết nằm trên sườn trái của thân các đốt sống ngực, nhưng sau đó dần dần tiến vào gần đường giữa và chui qua lỗ động mạch chủ của cơ hoành ở ngang mức bờ dưới đốt sống ngực XII; tại đây, động mạch chủ ngực liên tiếp với động mạch chủ bụng.

Các nhánh của động mạch chủ ngực đều là những nhánh nhỏ và bao gồm: hai hoặc trên hai *động mạch phế quản* (có thể tách từ một động mạch gian sườn phải), hai hoặc trên hai *nhánh thực quản*, các nhánh cho màng ngoài tim và trung thất (tách trực tiếp từ động mạch chủ hay nhánh của động mạch chủ); một cặp *động mạch hoành trên* đi tới mặt trên-sau cơ hoành, chín cặp *động mạch gian sườn sau* và một cặp *động mạch dưới sườn* nằm dưới các xương sườn thứ mười hai. Mỗi khoang gian sườn có một động mạch gian sườn sau. Các động mạch gian sườn sau của các khoang gian sườn thứ nhất và thứ hai tách ra từ động mạch gian sườn trên cùng, một nhánh của thân sườn-cổ, lúc nó từ nền cổ đi xuống trước cổ các xương sườn I và II. Động mạch gian sườn trên cùng có thể tiếp nối với một động mạch gian sườn sau tách ra từ động mạch chủ hoặc không, và đôi khi nó phân nhánh vào dưới hai khoang gian sườn, đôi khi nhiều hơn. Hai hoặc hơn hai động mạch gian sườn sau trên cùng của động mạch chủ có thể tách ra từ một thân chung, nhưng hầu hết động mạch gian sườn sau tách ra theo kiểu tiết đoạn từ mặt sau của động mạch chủ. Những động mạch gian sườn sau bên phải bắt chéo mặt trước cột sống để đi tới khoang gian sườn tương ứng; lúc bắt chéo như vậy chúng nằm sát cột sống, ở sau ống ngực, hệ tĩnh mạch đơn và thân giao cảm. Tương tự như vậy, các động mạch gian sườn sau bên trái đi sau các tĩnh mạch và thân giao cảm ở bên trái.

Khi một động mạch gian sườn sau đi vào khoang gian sườn, nó tách ra một *nhánh lưng* chạy thẳng ra sau tới các cơ của lưng; nhánh này tách ra một *nhánh tuỷ sống* đi vào lỗ gian đốt sống rồi sau đó tiếp tục đi vào các cơ lưng để phân nhánh vào các cơ này và chia ra thành *các nhánh bì giữa* và *bên*. Phần lớn hơn còn lại của động mạch gian sườn sau chạy ra trước trong khoang gian sườn, ở bên dưới xương sườn nằm ở bờ trên của khoang.

– **Ống ngực.** Ống ngực bình thường được hình thành trong bụng do sự hợp lại của ba thân, một thân dẫn lưu cho hầu hết đường tiêu hoá (*thân ruột*) trong khi cặp thân còn lại, các *thân thất lưng-cùng*, dẫn lưu cho thành bụng và thành chậu hông, các tạng chậu hông và hai chi dưới. Nó đi qua lỗ động mạch chủ của cơ hoành ở sau động mạch chủ để vào ngực. Trong ngực, nó đi lên ở mặt trước cột sống, lúc đầu trên đường giữa hoặc hơi lệch sang phải; ở trên vùng giữa ngực, thường ở khoảng các mức từ ngực 5 tới ngực 3, nó bắt chéo sang trái để tận cùng ở nền cổ ở chỗ gặp nhau của các tĩnh mạch cảnh trong và dưới đòn trái.

Trong đoạn đường đi qua trung thất sau, ống ngực nằm sau thực quản và ở giữa tĩnh mạch đơn ở bên phải và động mạch chủ ngực ở bên trái, và nó ở trước các động mạch gian sườn phải. Ống ngực tiếp nhận các mạch bạch huyết từ các hạch bạch huyết hoành sau, các hạch gian sườn nằm ở phía sau trong các khoang gian sườn, và các hạch trung thất sau. Các hạch trung thất sau, vốn nằm sau ổ ngoại tâm mạc và cơ hoành, dẫn lưu cho các cấu trúc liền kề và mặt hoành của gan. Hầu hết các mạch bạch huyết từ các tạng ngực tạo nên *thân phế quản-trung thất* vì thế mà ống ngực, sau khi đã dẫn lưu hầu như tất cả bạch huyết của phần cơ thể dưới cơ hoành, chủ yếu chỉ dẫn lưu cho thành ngực sau. Ở cổ, nó tiếp nhận thân phế quản trung thất trái và các thân bạch huyết từ phía trái của đầu-cổ và chi trên bên trái.

Vì ống ngực chứa dịch bạch huyết không màu hoặc màu trắng, tùy vào thành phần mỡ, nó không dễ thấy như một mạch máu, và nó có thể bị thương tổn trong lúc phẫu thuật ở trung thất sau; đôi khi, nó bị đứt do chấn thương. Rách ống ngực và màng phổi phủ trên nó làm cho bạch huyết tràn vào ổ màng phổi, gây nên tình trạng gọi là *tràn bạch huyết ngực* – chylothorax. Do lưu lượng bạch huyết có thể đạt mức từ 60 tới 190 ml/giờ, dịch bạch huyết có thể tích tụ nhanh chóng trong ngực, gây xẹp phổi và chèn ép tim. Có thể điều trị bảo tồn bằng cách chọc hút dịch hoặc mở ngực để thắt ống.

– **Hệ tĩnh mạch đơn.** Hệ tĩnh mạch đơn dẫn lưu chủ yếu cho thành ngực và chúng được gọi là các tĩnh mạch đơn vì các mạch ở hai bên không cân xứng nhau: tĩnh mạch đơn ở bên phải, tĩnh mạch bán đơn và tĩnh mạch bán đơn phụ ở bên trái.

Tĩnh mạch đơn thường do sự hợp lại của *tĩnh mạch dưới sườn phải* và phần kéo dài từ bụng lên của *tĩnh mạch thất lưng lên phải*; nó cũng thường được gia nhập bởi một hoặc nhiều nhánh nối trực tiếp từ tĩnh mạch chủ dưới. Khi nó đi lên trên bờ phải của mặt trước cột sống, nó tiếp nhận các tĩnh mạch gian sườn sau bên phải đi kèm với các động mạch gian sườn sau tương ứng; hai hoặc hơn hai tiếp nối từ hệ thống bán đơn ở bên trái, bao gồm cả tận cùng của tĩnh mạch bán đơn; và, ngay trước khi cong ra trước ở trên cuống phổi phải, nhận *tĩnh mạch gian sườn trên phải*. Tĩnh mạch gian sườn trên phải được hình thành bởi sự gộp lại của các tĩnh mạch gian sườn sau trong các khoang gian sườn từ 2 tới 4 hoặc 2 và 3. Sau khi uốn cong trên cuống phổi, tĩnh mạch đơn tận cùng ở phần dưới của tĩnh mạch chủ trên.

Tĩnh mạch bán đơn được hình thành theo cách tương tự như *tĩnh mạch đơn*, do sự hợp lại của các *tĩnh mạch thất lưng* lên và dưới sườn trái, và có thể cũng tiếp nhận một nhánh nối từ *tĩnh mạch thận trái* và một nhánh từ *tĩnh mạch chủ dưới*. Nó đi lên ở bên trái đường giữa, ở mặt trước hoặc mặt bên của thân các đốt sống ngực, và thường tận cùng ở khoảng ngang mức đốt sống ngực VIII bằng cách đi ngang qua mặt trước cột sống và đổ vào *tĩnh mạch đơn*; nó có thể có một hoặc nhiều nhánh nối với *tĩnh mạch đơn* ở dưới mức tận cùng này. Tại nơi mà nó bắt đầu đi sang phải, nó thường nối với *tĩnh mạch bán đơn phụ*. *Tĩnh mạch bán đơn phụ* thường do ba hoặc bốn *tĩnh mạch gian sườn* sau tạo nên. Nó có thể cho một nhánh nối với *tĩnh mạch đơn* trước khi gia nhập vào *tĩnh mạch đơn*. *Tĩnh mạch* ở trên *tĩnh mạch bán đơn phụ* là *tĩnh mạch gian sườn trên trái*. Nó do các *tĩnh mạch gian sườn* sau của khoảng ba khoang gian sườn trên hợp nên. *Tĩnh mạch* này có thể nối với *tĩnh mạch bán đơn phụ* hoặc không, nhưng nó thường chạy lên trên và ra trước bắt chéo cung động mạch chủ để đổ vào *tĩnh mạch cánh tay-đầu trái*. Ngoài các nhánh gian sườn sau, hệ *tĩnh mạch đơn* còn tiếp nhận các nhánh trung thất tương ứng với các nhánh của động mạch chủ ngực.

Tĩnh mạch gian sườn trên cùng, tức *tĩnh mạch gian sườn sau* trong khoang gian sườn thứ nhất ở cả hai bên, có sự tận cùng hay thay đổi; đôi khi nó gia nhập vào *tĩnh mạch gian sườn trên tương ứng*, nhưng nó thường chạy lên trên hoặc vào trong để đổ vào *tĩnh mạch cánh tay-đầu* hoặc một trong các nhánh hợp nên *tĩnh mạch* này ở nền cổ.

Hệ *tĩnh mạch bán đơn* biến đổi rõ rệt giữa các cá thể, từ một *tĩnh mạch duy nhất* tương đương với *tĩnh mạch đơn* tới vắng mặt hoàn toàn, trong đó các *tĩnh mạch gian sườn* sau bên trái đổ thẳng về *tĩnh mạch đơn*. Biến đổi quan trọng nhất, mặc dù cực hiếm gặp, là hệ *tĩnh mạch đơn* nhận tất cả máu từ *tĩnh mạch chủ dưới* trừ gan, lúc đó *tĩnh mạch đơn* dẫn lưu cho tất cả các cơ quan dưới cơ hoành trừ đường tiêu hoá.

– *Hệ giao cảm*

Phần ngực của hệ thần kinh giao cảm có tầm quan trọng đặc biệt vì nó tiếp nhận đại đa số các sợi trước hạch rời khỏi tuỷ sống, và những sợi này không những chỉ chi phối cho ngực mà còn cả đầu-cổ, chi trên và bụng.

Phần ngực của các thân giao cảm phải và trái bao gồm một loạt các hạch nối tiếp nhau bằng các nhánh gian hạch. Các thân giao cảm ngực nằm ở bên cột sống trên phần lớn chiều dài, ở trước cổ của các xương sườn, nhưng đầu dưới của chúng chạy chéo ra trước trên mặt bên các thân đốt sống nên ở chỗ chui qua cơ hoành để liên tiếp với các thân thất lưng chúng nằm ở trước hơn là ở bên cột sống. Hạch trên cùng của thân giao cảm ngực, hạch ngực thứ nhất, thường dính với hạch cổ dưới để tạo nên *hạch cổ-ngực* hay *hạch sao*. Thường có 11 hạch ngực ở mỗi bên, và hạch dưới cùng thường nối với cả các thân kinh ngực XI và XII. Mỗi hạch thường nằm dưới thân kinh gian sườn mà nó tiếp nối với.

Thường có có hai nhánh thông giữa mỗi hạch giao cảm ngực và thân kinh gian sườn tương ứng, một nhánh trắng và một nhánh xám, nhưng số nhánh có thể nhiều hoặc ít hơn, vì một nhánh xám hay nhánh trắng có thể tách ra thành nhiều bó, hay nhánh xám và nhánh trắng có thể dính với nhau tạo nên một bó duy nhất.

Các nhánh thông trắng được cấu tạo bởi các sợi trước hạch và các sợi cảm giác mà đi vào thân giao cảm và nối thân giao cảm, qua đường thần kinh sống, với thần

kinh trung ương; các nhánh xám cấu tạo bằng các sợi sau hạch từ hạch đi tới các thân kinh gian sườn và do đó tới các cấu trúc của thành ngực. Các thân giao cảm ngực tách ra các nhánh tim, các nhánh phổi và các nhánh lớn gọi là các thân kinh tạng.

Thường có ba thân kinh tạng ở mỗi bên. Chúng cấu tạo không phải bằng các sợi sau hạch tách ra từ các hạch ngực mà bằng các sợi trước hạch đã đi vào thân giao cảm qua các nhánh thông trắng và sau đó rời khỏi thân để chạy tới bụng. Các thân kinh biến đổi nhiều về nguyên uỷ; quan sát nguyên uỷ của thân kinh tạng lớn ở 100 xác, đã thấy có tới 58 mẫu khác nhau. Tuy nhiên, *thần kinh tạng lớn* thường tách ra từ các hạch ngực từ thứ năm hoặc thứ sáu tới thứ chín; các rễ từ hạch liên kết lại tạo nên một thân kinh có kích thước đáng kể (lớn hơn phần tiếp tục của thân giao cảm đi vào bụng) đi xuống ở mặt trước cột sống và xuyên qua phần cơ của cơ hoành ở rất gần cột sống để tận cùng ở hạch tạng. Các nhánh của nó trong ngực là những sợi nhỏ cho thực quản và động mạch chủ ngực. Có thể có một hạch (hạch tạng) nhìn thấy được ở phần ngực dưới của thân kinh tạng lớn.

Thần kinh tạng bé thường tách ra từ các hạch thứ chín và thứ mười hoặc thứ mười và thứ mười một, và chạy ra trước trên các thân đốt sống ngực dưới ở phía bên (ngoài) so với thần kinh tạng lớn nhưng phía giữa (trong) so với thân giao cảm. Nó xuyên qua cơ hoành ở sát với thần kinh tạng lớn và tận cùng ở hạch tạng hay một phần ngoại vi của hạch này; nó cũng thường tách ra một nhánh tham gia vào đám rối thận. *Thần kinh tạng dưới cùng* tách ra từ hạch ngực dưới cùng hay thần kinh tạng bé, đi xuống ở ngay phía trong thân giao cảm, và xuyên qua cơ hoành ở sát hoặc cùng với thần kinh tạng bé; nó thường tận cùng ở đám rối thận. Khi thiếu đám rối thận thì nhánh thận của thần kinh tạng bé có vẻ như thay cho đám rối.

Ngoài những nhánh có tên, có thể cũng có những nhánh rất nhỏ từ phần dưới của thân giao cảm ngực gia nhập vào đám rối thần kinh trên mặt trước động mạch chủ ngực (các thân kinh tạng cũng góp phần) hoặc xuyên qua cơ hoành tham gia vào phần bụng của hệ giao cảm.

2. Ổ BỤNG

Ổ bụng đi từ cơ hoành tới đáy chậu hông. Nó còn được gọi là ổ bụng-chậu hông (abdominopelvic cavity), bao gồm ổ bụng (abdominal cavity) đích thực và khoang chậu hông (pelvic cavity) (chậu hông nhỏ), liên tiếp với nhau tại eo trên.

2.1. Ổ bụng đích thực. Ổ bụng đích thực được giới hạn: ở trước bởi các cơ thẳng bụng, các cơ thấp và phần cân của cơ chéo bụng ngoài, cơ chéo bụng trong và cơ ngang bụng; ở bên bởi phần thịt của các cơ đẹt này, các cơ chậu và xương cánh chậu; ở sau bởi cột sống thắt lưng, các trụ cơ hoành, các cơ thắt lưng-chậu, các cơ vòng thắt lưng và phần sau của các xương cánh chậu; ở trên bởi cơ hoành; ở dưới, nó liên tiếp với chậu hông bé qua eo trên. Vì cơ hoành lồi lên trên, một phần của khoang bụng nằm trong khung xương của ngực. Ổ bụng đích thực chứa hầu hết ống tiêu hoá, gan, tụy, lách, thận, niệu quản (một phần), tuyến thượng thận, nhiều mạch máu, mạch bạch huyết và thần kinh.

2.2. Châu hông bé. Có hình phễu, giống như một hình nón cụt lộn ngược. vùng này từ ổ bụng đích thực chạy về phía sau-dưới và được giới hạn: ở trước-bên bởi phần xương chậu bên dưới eo trên và bởi các cơ bịt trong; ở sau-trên bởi xương cùng, xương cụt, các cơ hình quả lê và các cơ cụt; ở dưới bởi cơ nâng hậu môn (cơ này cùng với các mạc phủ của nó tạo nên hoành chậu hông), các cơ ngang đáy chậu sâu và các cơ thất niệu đạo. Châu hông bé chứa bàng quang, phần dưới của các niệu quản, đại tràng sigma, trực tràng, một số quai hồi tràng, các cơ quan sinh dục trong, các mạch máu và mạch bạch huyết, các hạch bạch huyết và thần kinh.

Các cơ bụng và chậu hông được bao bọc trong các mạc mang tên chúng, ví dụ mạc trên mặt trong cơ ngang bụng là *mạc ngang*, ở dưới cơ hoành là *mạc hoành*, mạc phủ cơ thất lưng và cơ chậu là *mạc chậu* và *mạc thất lưng*; mạc ở trước cơ vuông thất lưng là lá trước của *mạc ngực-thất lưng*, mạc phủ trên các cơ chậu hông là *mạc chậu*. Hầu hết các cơ quan trong ổ bụng-chậu hông được phủ bằng phúc mạc tạng, trong khi đó thành bụng-chậu hông được phủ bằng phúc mạc thành.

3. PHÚC MẠC (PERITONEUM) (H.7.2 và H.7.3)

3.1. Ý niệm về phúc mạc

Phúc mạc là lá thanh mạc lớn nhất cơ thể. Nó tạo thành một túi nằm trong ổ bụng. Có thể hình dung là các tạng bụng nằm ở giữa thành ổ bụng và túi phúc mạc, trên các thành trên, sau và dưới của ổ bụng. Từ các thành này, các tạng lồng vào túi phúc mạc và kéo theo chúng một lớp vỏ bọc bằng phúc mạc. Các tạng trong chậu hông lồng vào túi phúc mạc từ phía dưới và chỉ có phần trên của chúng được phúc mạc phủ; dạ dày và ruột lồng vào túi từ phía sau, hầu như hoàn toàn được phúc mạc bao quanh, và được treo vào thành bụng sau bằng một nếp phúc mạc kép; gan lồng vào túi từ phía trên và được phúc mạc bọc gấn hết; tụy, thận, tuyến thượng thận và niệu quản lồng vào từ phía sau ở mức độ ít nên chỉ có mặt trước của chúng được bọc bằng phúc mạc; các mạch máu lớn và thần kinh trên thành bụng sau tách ra các nhánh đi giữa các nếp phúc mạc để tới các tạng.

3.2. Cấu tạo và các phần của phúc mạc

Phần phúc mạc che phủ mặt trong thành ổ bụng là *phúc mạc thành* (parietal peritoneum), phần bọc các tạng là *phúc mạc tạng* (visceral peritoneum) và phần trung gian giữa hai phần trên hoặc giữa phúc mạc tạng của các tạng được gọi là *các mạc nối*, *các mạc treo* và *các dây chằng*. Khoảng nằm giữa các phần nối trên của phúc mạc là ổ *phúc mạc* (peritoneal cavity). Ổ phúc mạc là một ổ kín ở nam nhưng ở nữ thì thông với bên ngoài qua các vòi tử cung. Khoảng nằm giữa ổ phúc mạc và thành ổ bụng là *khoang ngoài phúc mạc* chứa *mạc ngoài phúc mạc* và các cơ quan (tạng) ngoài *phúc mạc*. Phúc mạc được cấu tạo bằng hai lớp: (i) *áo thanh mạc* (serous coat) là lá trung mô (một lớp đơn tế bào giống như thượng mô) nhẵn bóng hướng về ổ phúc mạc (tức là phủ mặt tự do của phúc mạc) và (ii) *tám dưới thanh mạc* (subserous layer) là lớp mô liên kết dính với tạng, với thành bụng hoặc nằm giữa hai áo thanh mạc (của mạc nối và dây chằng). Bề mặt thanh mạc của phúc mạc được giữ ẩm và nhẵn nhờ một lớp phim thanh dịch. Nhờ đó, các tạng di động có thể trượt tự do trên thành bụng và trên các

tạng khác trong các giới hạn được quy định bởi cách bám vào thành bụng của các tạng đó. Với những tạng được phúc mạc bọc một phần (và có mặt áp vào thành bụng) thì sự tiếp nối giữa phúc mạc tạng và phúc mạc thành chỉ là một đường lật (ví dụ như tá tràng, thận, đại tràng lên, đại tràng xuống...). Đây là những tạng cố định và chúng chỉ được phủ bằng phúc mạc ở những nơi chúng tiếp xúc với những tạng di động. Với những tạng được phúc mạc bọc hầu như toàn bộ thì phúc mạc tạng của chúng được nối với phúc mạc thành bằng các lá phúc mạc kép gọi là các *mạc treo*. Nhờ có mạc treo mà các tạng này có thể chuyển động tự do trong giới hạn của mạc treo. Chức năng cơ bản của áo thanh mạc là ngăn cách các tạng ở mức đủ để cho hoạt động chức năng của chúng không bị trở ngại. Khi mất áo thanh mạc, mô dưới thanh mạc của các tạng trở nên dính với các tạng khác hoặc với thành bụng, gây trở ngại cho hoạt động của tạng tới mức có thể gây hoại tử.

Trong khoang ngoài phúc mạc có một lượng mô liên kết ngoài phúc mạc đáng kể ngăn cách phúc mạc thành với các cơ thành bụng. Độ dày và thành phần mỡ của mô ngoài phúc mạc thay đổi tùy theo vùng. Nói chung là phúc mạc thành chỉ được gắn lỏng lẻo với thành bụng-chậu hông bởi mô này và dễ tách nó khỏi thành bụng. Trái lại, phúc mạc tạng dính chặt với các mô nằm dưới và không dễ bị tách ra; mô liên kết riêng của nó (tấm dưới thanh mạc) liên tiếp với mô sợi của thành tạng; phúc mạc tạng được coi như một phần của thành tạng.

Ổ phúc mạc. Ổ phúc mạc được chia thành hai phần: *túi lớn*, hay ổ phúc mạc lớn, và *túi mạc nối*, hay *túi nhỏ*; túi mạc nối được vây quanh bởi dạ dày và các cấu trúc liên kế dạ dày. Hai phần thông nhau qua lỗ mạc nối.

3.3. Các mạc nối, mạc treo và dây chằng (các phần phúc mạc trung gian)

3.3.1. Các mạc nối (*omenta*)

Các mạc nối là phần phúc mạc trung gian giữa phúc mạc bọc dạ dày và phúc mạc thành hoặc phúc mạc của các tạng quanh dạ dày. Giữa hai lá của các mạc nối cũng chứa các mạch và thần kinh. Mỗi phần cấu thành của một mạc nối được gọi là *dây chằng*. Có hai mạc nối: *mạc nối nhỏ* và *mạc nối lớn*.

Mạc nối nhỏ (lesser omentum)

Mạc nối nhỏ là lá phúc mạc kép trải rộng từ gan tới bờ cong nhỏ của dạ dày và hành tá tràng; nó có nguồn gốc từ mạc treo vị trước của phôi. Hai lá của mạc nối nhỏ liên tiếp với hai lá phúc mạc phủ các mặt của dạ dày và hành tá tràng. Từ hành tá tràng và phần dưới bờ cong nhỏ, hai lá này đi lên tới cửa gan; từ phần trên của bờ cong nhỏ, chúng đi lên tới khe dây chằng tĩnh mạch. Đường bám vào gan của mạc nối có hình chữ J, với nét ngang chữ J tương ứng với các bờ của cửa gan, nét dọc chạy thẳng đứng lên dọc theo khe dây chằng tĩnh mạch; tại giới hạn trên của khe dây chằng tĩnh mạch, mạc nối nhỏ đạt tới cơ hoành, nơi hai lá của nó tách ra bao bọc đoạn bụng của thực quản. Tại bờ phải của mạc nối nhỏ (bờ tự do nằm trước lỗ mạc nối), hai lá liên tiếp nhau. Ở gần bờ phải, hai lá của mạc nối bao bọc động mạch gan, tĩnh mạch cửa và ống mật chủ, một số hạch bạch huyết và mạch bạch huyết, và đám rối thần kinh của gan, tất cả được bọc trong *bao xơ quanh mạch*. Các mạch vị phải và trái, các nhánh của thần kinh vị (lang thang) và một số hạch bạch huyết vị trái cùng các mạch bạch huyết

của chúng được chứa trong hai lá của mạc nối ở gân bờ bám của nó vào dạ dày. Mạc dù là một lá liên tục, mạc nối nhỏ được chia thành *dây chằng gan-tá tràng* ở giữa gan và tá tràng và *dây chằng gan-vị* ở giữa gan và dạ dày. Phần trái của mạc nối nhỏ mỏng hơn và có thể có lỗ thủng.

Mạc nối lớn (greater omentum)

Mạc nối lớn, nếp phúc mạc lớn nhất, là một lá kép phúc mạc tự gấp lại thành 4 lá. Hai lá trước từ bờ cong lớn dạ dày và hành tá tràng đi xuống ở trước khối ruột non một khoảng cách thay đổi rồi đi lên (trở thành hai lá sau) tới tận đại tràng ngang. Nó dính vào phúc mạc ở mặt trên đại tràng ngang và mạc treo đại tràng ngang. Bờ trái liên tiếp ở trên với dây chằng vị-lách; bờ phải đi tới chỗ bắt đầu của tá tràng. (Cần nhớ rằng dây chằng vị-lách là một phần của mạc nối lớn). Mạc nối lớn thường mỏng và trông như mảnh sàng nhưng nó luôn chứa mỡ, có thể rất nhiều ở người béo phì. Ở giữa hai lá trước, gân bờ cong lớn của dạ dày, các mạch vị-mạc nối phải và trái tạo nên một cung nối rộng.

Ngoài việc dự trữ mỡ, mạc nối lớn còn có vai trò hạn chế nhiễm trùng. Khi mở thành bụng trước mà chưa chạm tới mạc nối lớn, ta thường thấy nó bọc quanh các tạng ở vùng bụng trên; hiếm khi nó thông xuống thấp tới mức đủ để phủ kín mặt trước khối ruột non. Khả năng hấp thụ của mạc nối lớn kém phúc mạc nối chung. Cắt bỏ mạc nối lớn không gây nên tác động bệnh lí nào rõ rệt và vì thế nó không phải cấu trúc thiết yếu về sinh lí.

Theo danh pháp giải phẫu quốc tế mới, mạc nối lớn không chỉ là nếp phúc mạc từ phần dưới của bờ cong lớn chui xuống (còn gọi là dây chằng vị-đại tràng) mà còn gồm cả dây chằng vị-lách, dây chằng vị-hoành, dây chằng hoành-lách, dây chằng tuy-lách, dây chằng thận-lách và dây chằng hoành-đại tràng, tức là toàn bộ nếp phúc mạc kép treo dạ dày vào thành bụng sau (lách nằm trong hai lá của nếp phúc mạc này và góp phần chia mạc nối lớn thành một số dây chằng liên quan đến nó). Ở thời kì phôi thai mạc nối lớn chỉ là một mạc treo (mạc treo vị sau) treo dạ dày vào thành bụng sau và lách phát sinh trong mạc treo này.

3.3.2. Các mạc treo

Các mạc treo là những phần phúc mạc trung gian (gồm hai lá) nằm giữa phúc mạc bọc một số đoạn ruột và phúc mạc thành bụng sau, là phương tiện treo các đoạn ruột này vào thành bụng đồng thời tạo nên đường để mạch và thần kinh đi tới các đoạn ruột. Có bốn mạc treo ruột: *mạc treo ruột non*, *mạc treo đại tràng ngang*, *mạc treo đại tràng sigma* và *mạc treo ruột thừa*.

Mạc treo ruột non (mesentery) (xem Bài 23)

Mạc treo ruột thừa (mesoappendix)

Đây là một nếp phúc mạc hình tam giác bao quanh ruột thừa, bám vào mặt sau của đầu dưới mạc treo ruột non ở sát chỗ tiếp nối hồi-manh tràng. Nó thường đi tới đỉnh ruột thừa nhưng đôi khi không tới được 1/3 ngoài. Nó bao bọc các mạch máu, các thần kinh, các mạch bạch huyết và các hạch bạch huyết của ruột thừa.

Mạc treo đại tràng ngang (transverse mesocolon)

Là một nếp phúc mạc rộng nối đại tràng ngang với thành bụng sau, hai lá của mạc treo đại tràng ngang đi từ mặt trước của đầu tụy và bờ trước thân tụy tới mặt sau đại tràng ngang, nơi chúng tách ra để bao bọc nó. Lá trên dính với mạc nối lớn (nhưng có thể tách rời được khỏi mạc nối lớn). Ở phía sau, lá dưới lật xuống phủ mặt dưới của tụy và chạy trước các phần ngang và lên của tá tràng. Ở giữa hai lá là các mạch máu, các thần kinh, và các mạch bạch huyết của đại tràng ngang.

Mạc treo đại tràng sigma (sigmoid mesocolon)

Đây là một nếp phúc mạc nối đại tràng sigma với thành chậu hông, rễ bám của nó là một hình chữ V lộn ngược với một đỉnh ở gần chỗ chia của động mạch chậu chung trái; nét bên trái của chữ V ngược đi xuống ở trong cơ thất lưng lớn trái và nét bên phải chạy vào chậu hông để tận cùng tại đường giữa ở ngang mức đốt sống cùng III. Các mạch sigma và trực tràng trên chạy giữa các lá của nó và niệu quản trái đi xuống vào chậu hông ở sau đỉnh chữ V.

3.4. Các nếp (folds), các hố (fossae) và các ngách (recesses) phúc mạc

Các nếp là những chỗ phúc mạc thành bị các mạch máu hay các ống đội lên như *nếp rốn giữa* (do dây chằng rốn giữa, di tích của ống niệu nang, đội lên), *nếp rốn trong* (do thừng động mạch rốn) và *nếp rốn ngoài* (do động mạch thượng vị dưới đội lên) ở sau thành bụng trước (xem Bài 4); *nếp mạch manh tràng* và *nếp hồi-manh tràng* ở quanh góc hồi-manh tràng; *các nếp manh tràng* ở sau manh tràng; *nếp gan-tụy* (do động mạch gan chung đội lên) và *nếp vị-tụy* (do động mạch vị trái đội lên) vây quanh *lỗ nếp vị-tụy*; và các nếp ở cạnh phần lên tá tràng.

Các ngách (có lỗ thông hẹp với ổ phúc mạc) và các *hố* là những khoang do các nếp nối trên giới hạn nên. Cũng có những ngách không do các nếp giới hạn nên như *ngách dưới gan*, *ngách dưới hoành*. Phần nằm giữa gan và thận phải của ngách dưới gan được gọi là *ngách gan-thận*. Phần ổ phúc mạc nằm dọc bên ngoài của đại tràng lên và đại tràng xuống được gọi là các *rãnh cạnh đại tràng*. Những ngách nằm ở chỗ thấp của ổ phúc mạc được gọi là *túi cùng* (xem các Bài 27-29). Ngách lớn nhất của ổ phúc mạc là *túi mạc nối* (được trình bày thành mục riêng).

Những ngách phúc mạc đáng được quan tâm về lâm sàng vì một đoạn ruột non có thể đi vào một ngách nào đó và bị nghẹt lại bởi nếp phúc mạc chấn ở lối vào của ngách và ngách có thể là một vị trí của một loại thoát vị trong. Vì lối vào một ngách nào đó có thể cần được cắt để giải thoát tình trạng nghẹt và để kéo ruột ra, mức độ cấp máu của nếp trở nên quan trọng. Về mặt ngoại khoa, túi mạc nối thuộc vào loại này với cửa vào của nó là lỗ mạc nối. Dưới đây mô tả một số ngách nhỏ đôi khi xuất hiện ở gần tá tràng, manh tràng, và mạc treo đại tràng sigma.

3.4.1. Các ngách tá tràng (duodenal recesses)

Ngách tá tràng trên (superior duodenal recess). Có mặt ở 50 % số người, ngách này có thể tồn tại cùng với ngách tá tràng dưới hoặc không. Nó ở bên trái đầu xa của tá tràng, ngang mức đốt sống thất lưng II, sau một *nếp tá tràng trên* hình liềm, vốn là một nếp có bờ dưới tự do hình bán nguyệt, hoà nhập ở bên trái với phúc mạc trước thận trái. Tĩnh mạch mạc treo tràng dưới ở sau chỗ nối giữa đầu trái của nếp này với phúc mạc thành bụng sau. Ngách sâu khoảng 2 cm, đút vừa một đầu ngón tay; lỗ của ngách này mở xuống dưới.

Ngách tá tràng dưới (inferior duodenal recess). Ngách này có mặt ở 70 % số người, thường kết hợp với ngách trên và có thể có chung một lỗ với ngách trên; nó nằm ở bên trái phần lên của tá tràng, ngang mức đốt sống thắt lưng III, sau *nếp tá tràng dưới* hình tam giác và vô mạch; nếp này có một bờ trên sắc. Ngách dưới sâu khoảng 3 cm, đút vừa một hay hai ngón tay và mở lên trên về phía ngách trên. Đôi khi nó mở rộng ở sau phần lên của tá tràng và sang bên trái, ở trước nhánh lên của động mạch đại tràng trái và tĩnh mạch mạc treo tràng dưới. Ngách rộng này có khả năng trở thành một vị trí của thoát vị trong.

3.4.2. Các ngách manh tràng (caecal recesses)

Ngách hồi manh tràng trên (superior ileocaecal recess). Thường có và rất phát triển ở trẻ em, nó thường giảm đi và vắng mặt ở người cao tuổi, đặc biệt là người béo phì. Nó được tạo nên bởi *nếp mạch manh tràng* (vascular fold of caecum), một nếp cong phủ trên động mạch manh tràng trước và cả tĩnh mạch đi kèm trên đường chúng đi xuống phần trước của chỗ nối hồi-manh tràng. Nó là một khe hẹp được giới hạn ở trước bởi nếp mạch, ở sau bởi mạc treo hồi tràng, bên dưới bởi đoạn hồi tràng tận và bên phải bởi chỗ nối hồi-manh tràng. Lỗ của nó mở xuống dưới và sang trái.

Ngách hồi-manh tràng dưới (inferior ileocaecal recess). Ngách này rất rõ rệt ở người trẻ nhưng về sau thường bị bít hẹp bởi mỡ. Nó được tạo nên bởi *nếp hồi manh tràng* (ileocaecal fold), một nếp chạy từ mặt trước-dưới của đoạn hồi tràng tận tới mặt trước của ruột thừa. Nó cũng được gọi là *nếp vô mạch của Treves* mặc dù đôi khi nó chứa mạch máu; nếu bị viêm, đặc biệt là khi ruột thừa và mạc treo của nó nằm sau manh tràng, có thể nhầm nó với mạc treo ruột thừa. Ngách được giới hạn ở trước bởi nếp hồi-manh tràng, ở trên bởi mặt sau hồi tràng và mạc treo của nó, ở bên phải bởi manh tràng và ở sau bởi mạc treo ruột thừa. Lỗ của nó mở xuống dưới và sang trái.

Ngách sau manh tràng (retrocaecal recess). Nằm ở sau manh tràng, nó thay đổi về kích thước và độ dài và có thể đi lên ở sau đại tràng lên, đủ lớn để đút vào sâu hết cả một ngón tay. Nó được giới hạn ở trước bởi manh tràng (và đôi khi cả phần dưới đại tràng lên), ở sau bởi phúc mạc thành và ở hai bên bởi *các nếp manh tràng* (caecal folds), những nếp đi từ manh tràng tới thành bụng sau. Ruột thừa thường nằm trong ngách này.

Ngách gian sigma (intersigmoid recess). Ngách này hằng định ở thai và trẻ nhỏ nhưng có thể biến đi về sau. Nó nằm sau đỉnh hình chữ V của rễ bám của mạc treo đại tràng sigma vào thành chậu hông, có hình phễu và mở xuống dưới. Nó thay đổi về kích thước từ một chỗ lõm nông tới một hố sâu đút vừa ngón tay út.

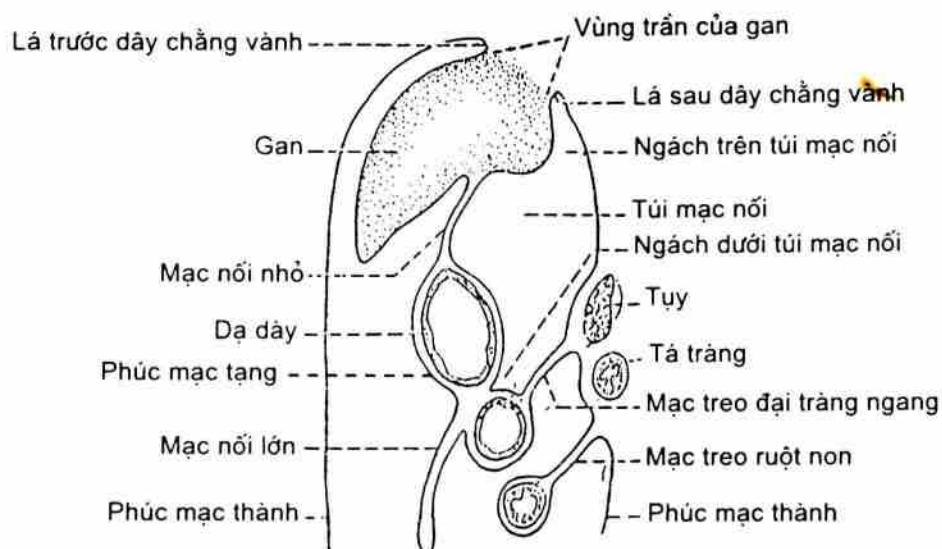
3.5. Túi mạc nối (omental bursa/lesser sac)

Túi mạc nối là ngách lớn nhất của ổ phúc mạc được vây quanh bởi các mạc nối và những tạng nằm trên mạc treo đại tràng ngang; nó thông với phần còn lại của ổ phúc mạc qua lỗ mạc nối. Túi mạc nối gồm *tiền đình* và túi chính.

Lỗ mạc nối (omental/epiploic foramen) là khe dọc nằm giữa bờ phải mạc nối nhỏ và tĩnh mạch chủ dưới, giữa gan ở trên và khối tá-tụy (dính) ở dưới.

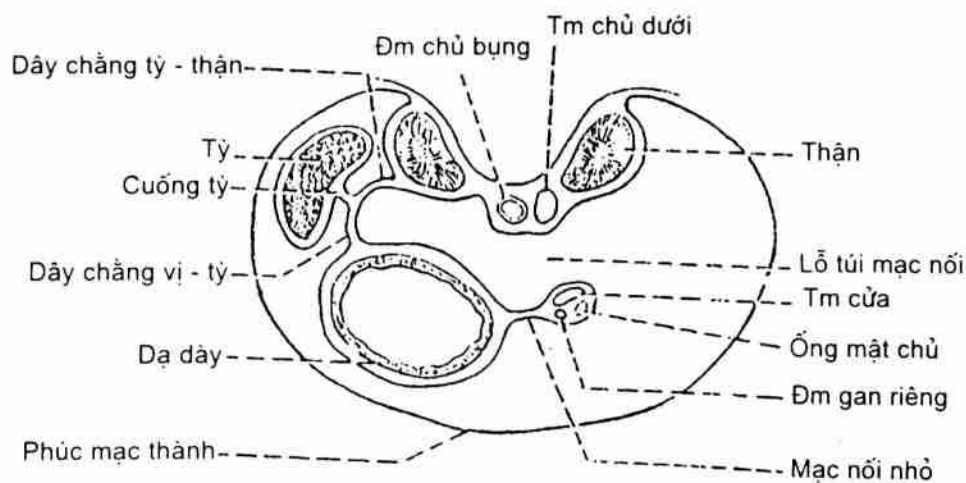
Tiền đình (vestibule) là phần túi mạc nối được vây quanh bởi gan ở trên, khối tá-tụy (dính) ở dưới, mạc nối nhỏ ở trước và các mạch chủ (động mạch chủ bụng và tĩnh mạch chủ dưới) ở sau. Nó đi từ lỗ mạc nối tới lỗ nếp vị tụy và có một ngách mở lên

trên giữa gan và cơ hoành. Lỗ nếp vị-tụy do nếp gan-tụy (hepatopancreatic fold), nếp vị-tụy (gastropancreatic fold) và bờ cong nhỏ dạ dày giới hạn nên.



Hình 22.3. Thiết đồ đứng dọc qua túi mạc nối

Phần chính của túi mạc nối nằm về phía trái của lỗ nếp vị-tụy, được vây quanh bởi dạ dày và hai lá trước của mạc nối lớn ở trước, lách cùng các dây chằng vị-lách và lách-tụy ở bên trái, và thận, tuyến thượng thận và tụy ở sau. Sàn của túi chính là mạc treo đại tràng ngang, còn bờ trên của nó là chỗ bám của dây chằng vị-hoành vào cơ hoành. Túi mạc nối có ba ngách là *ngách trên* (superior recess), *ngách dưới* (inferior recess) và *ngách lách* (splenic recess).



Hình 22.4. Thiết đồ ngang qua túi mạc nối

3.5. Các chỗ bám phúc mạc của gan (xem Bài 24)

3.6. Phúc mạc niệu-dục (xem các Bài 27-29)

DẠ DÀY, RUỘT NON VÀ TUY

MỤC TIÊU

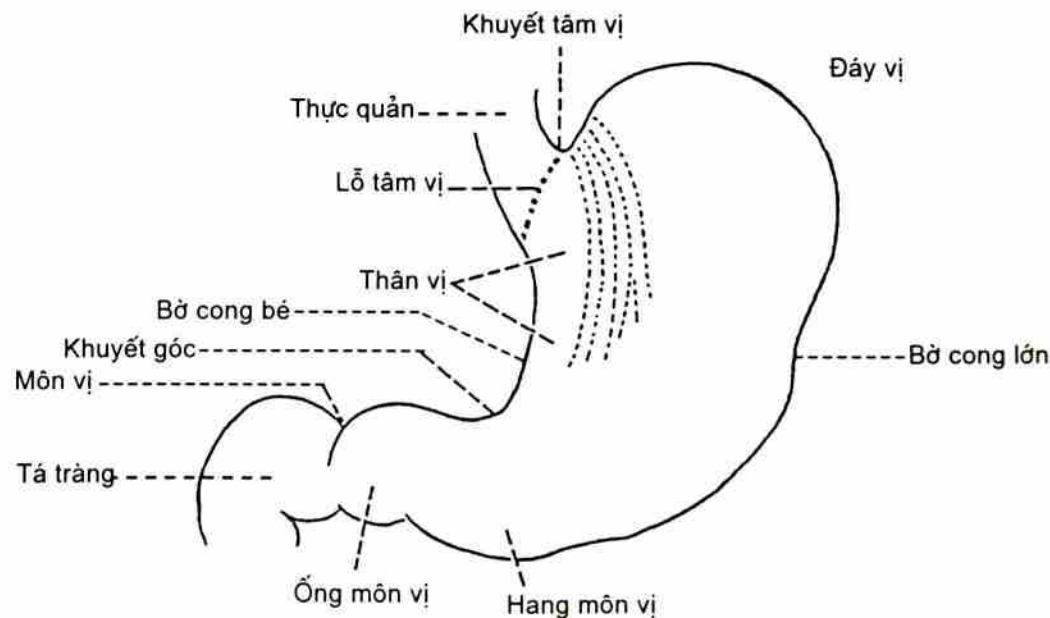
1. Mô tả được vị trí, hình thể, liên quan và cấu tạo của dạ dày, ruột non và tuy.
2. Nêu được các liên hệ chức năng và lâm sàng thích hợp.

1. DẠ DÀY (STOMACH)

1.1. Vị trí và hình thể ngoài (H.23.1)

Dạ dày là phần giãn to nhất của ống tiêu hoá và là đoạn ống tiêu hoá ở giữa thực quản và ruột non; nó nằm ở các vùng thượng vị, rốn và hạ sườn trái của bụng. Dạ dày chiếm một ngách; ngách này được giới hạn ở phía trước-phải, phía sau-trái và ở sau bởi các tạng bụng trên, được hoàn thiện ở trên và ở trước-bên bởi thành bụng trước và cơ hoành. Hình thể và vị trí của nó biến đổi bởi sự biến đổi của lượng thức ăn mà nó chứa và bởi các tạng xung quanh. Dung tích của dạ dày khoảng 30 ml ở trẻ sơ sinh, 1000 ml ở tuổi dậy thì và 1500 ml khi trưởng thành.

Dạ dày rộng có hình chữ J với hai thành trước và sau hai bờ cong bé và lớn, và hai đầu là tâm vị ở trên và môn vị ở dưới. Các phần của dạ dày kể từ trên xuống dưới là phần tâm vị, đáy vị, thân vị và phần môn vị.



Hình 23.1. Hình thể ngoài của dạ dày

Tâm vị (cardia) hay phần tâm vị (cardial part) là vùng dạ dày vây quanh *lỗ tâm vị (cardial orifice)*. Tâm vị nằm ở bên trái đường giữa, sau sụn sườn VII, cách chỗ sụn sườn VII gắn với xương ức 2,5 cm và ngang mức với đốt sống ngực XI. Đoạn bụng của thực quản như một hình nón cụt cong rõ rệt sang trái khi đi xuống, nên của hình nón liền tiếp với lỗ tâm vị. Bờ phải của thực quản liền tiếp với bờ cong nhỏ, trong khi bờ trái liền tiếp với bờ cong lớn tại một góc nhọn gọi là *khuyết tâm vị*.

Môn vị (pylorus) là vùng dạ dày vây quanh *lỗ môn vị (pyloric orifice)*, một lỗ thông từ dạ dày sang tá tràng. Bề mặt môn vị hiện ra như một vòng thắt và tĩnh mạch trước môn vị bất chéo mặt trước của nó theo chiều thẳng đứng. Môn vị nằm trên mặt phẳng ngang qua môn vị và ở vào khoảng 1,2 cm về bên phải đường giữa (khi nằm ngửa và dạ dày rỗng).

Các bờ cong. *Bờ cong nhỏ (lesser curvature)* là bờ phải (bờ sau-trên) của dạ dày, từ tâm vị đi xuống dưới rồi cong sang phải tới môn vị. Phần thông nhất của nó có một khuyết gọi là *khuyết góc (angular incisure)*. Mạc nối nhỏ bám vào bờ cong nhỏ và chứa các mạch vị phải và vị trái ở liền kề đường bờ cong. *Bờ cong lớn (greater curvature)* hướng về phía trước-dưới và dài gấp năm lần bờ cong nhỏ; nó bắt đầu từ khuyết tâm vị và đầu tiên chạy lên về phía sau-trên và sang trái viền quanh đáy vị như một vòm (*vòm vị - fornix of stomach*), với nơi cao nhất của vòm ở ngang mức khoang gian sườn V trái. Từ đây nó cong xuống dưới và ra trước, hơi lồi sang trái, tới tận sụn sườn X; cuối cùng nó hướng sang phải tới môn vị. Ở đối diện với khuyết góc của bờ cong nhỏ, bờ cong lớn có một chỗ phình và giới hạn trái của chỗ phình này được xem như giới hạn trái của *phần môn vị (pyloric part)*; giới hạn phải của chỗ phình là một rãnh nông (*rãnh trung gian*) đánh dấu nơi ngăn cách giữa *hang môn vị (pyloric antrum)* và *ống môn vị (pyloric canal)*. Ống môn vị dài 2-3 cm và tận cùng tại môn vị. Nơi bắt đầu và phần cao nhất của bờ cong lớn là nơi bám của dây chằng vị hoành. Bờ trái của đáy vị và phần thân vị liền kề là nơi bám của dây chằng vị-lách. Phần còn lại của bờ cong lớn là nơi bám của mạc nối lớn; các mạch vị-mạc nối đi giữa hai lá của mạc nối này. Hiện nay, các dây chằng vị-hoành, vị-lách và lách-thận được xem như các phần của mạc nối lớn vì chúng là những phần liền tiếp nhau của mạc treo vị sau nguyên thủy.

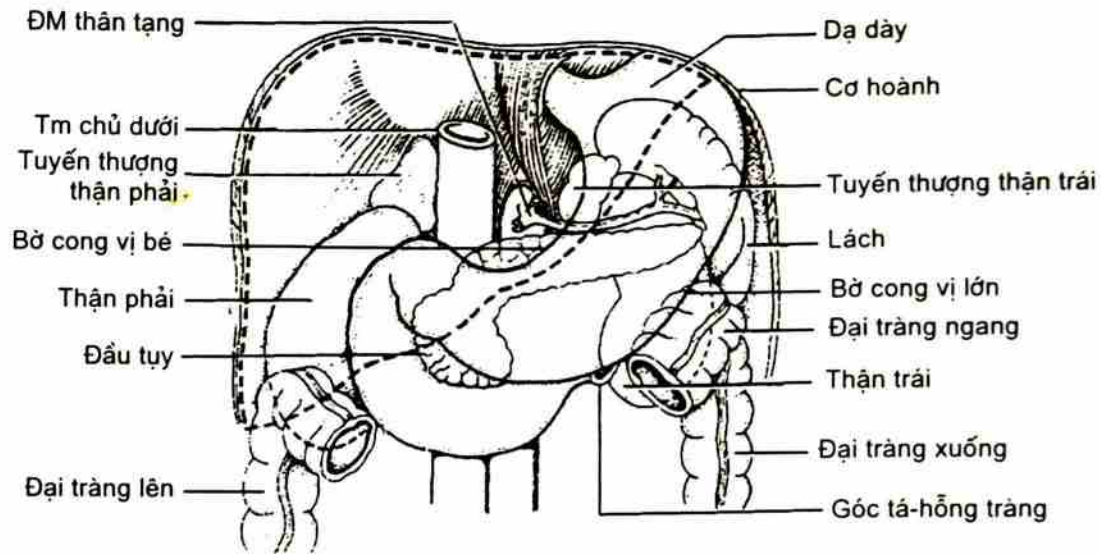
Đáy vị (fundus of stomach) là phần dạ dày nằm ở trên và bên trái lỗ tâm vị và cách thực quản bởi *khuyết tâm vị (cardial notch)*.

Thân vị (body of stomach) nằm dưới đáy vị, được ngăn cách với đáy vị bởi một mặt phẳng nằm ngang qua lỗ tâm vị. Ở dưới, thân vị ngăn cách với phần môn vị bởi mặt phẳng đi ngang qua khuyết góc của bờ cong nhỏ và giới hạn trái của chỗ phình hang môn vị của bờ cong lớn.

Phần môn vị (pyloric part) nằm ngang, gồm hang môn vị, ống môn vị và môn vị.

1.2 Liên quan của các thành dạ dày (H.23.2)

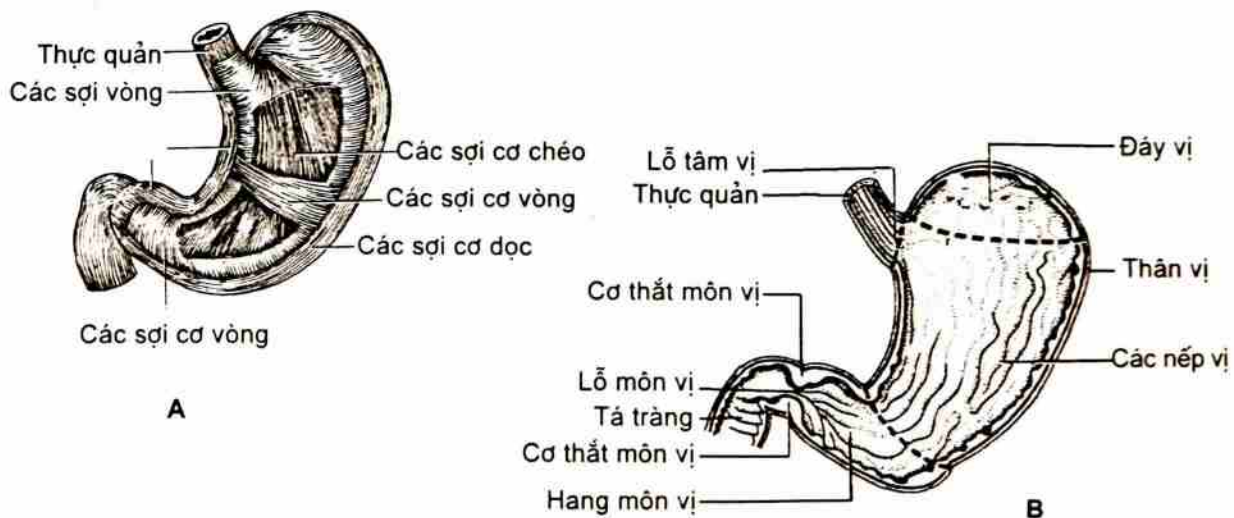
Thành trước (anterior wall) dạ dày gồm phần nằm trên và phần nằm dưới bờ sườn trái. Ở trên bờ sườn, thành trước dạ dày tiếp xúc với cơ hoành; cơ hoành ngăn cách nó với màng phổi trái, đáy phổi trái, màng ngoài tim, các xương sườn và các khoang gian sườn 6-9; thùy gan trái lách giữa dạ dày và cơ hoành. Phần dưới bờ sườn nằm sau thành bụng trước và gan.



Hình 23.2. Liên quan của dạ dày

Thành sau (posterior wall) dạ dày liên quan qua túi mạc nối với cơ hoành, tuyến thượng thận trái, phần trên thận trái, động mạch tỳ, mặt trước tụy, góc đại tràng trái và mạc treo đại tràng ngang; tất cả các thành phần này hợp nên một “*giường dạ dày*” và mặt sau dạ dày trượt trên “*giường*” này. Mặt dạ dày của lách cũng góp phần tạo nên giường dạ dày nhưng được ngăn cách với dạ dày bằng ổ phúc mạc lớn. Qua mạc nối lớn và mạc treo đại tràng ngang, dạ dày liên quan với góc tá-hỗng tràng và ruột non.

1.3. Cấu tạo (H.23.3). Thành dạ dày được cấu tạo bằng các lớp mô giống như ở các đoạn khác của ống tiêu hoá. Để thích ứng với chức năng nghiền trộn thức ăn, lớp cơ của dạ dày có thêm các sợi chéo nằm trong các sợi vòng; lớp cơ vòng dày lên ở quanh lỗ môn vị tạo nên *cơ thắt môn vị*. Khi dạ dày rỗng, niêm mạc của nó có những nếp dọc gọi là *nếp vị*. Dưới niêm mạc có nhiều tuyến tiết dịch vị.



Hình 23.3. Cấu tạo của dạ dày
A. Lớp cơ B. Lớp niêm mạc

1.4. Mạch và thần kinh

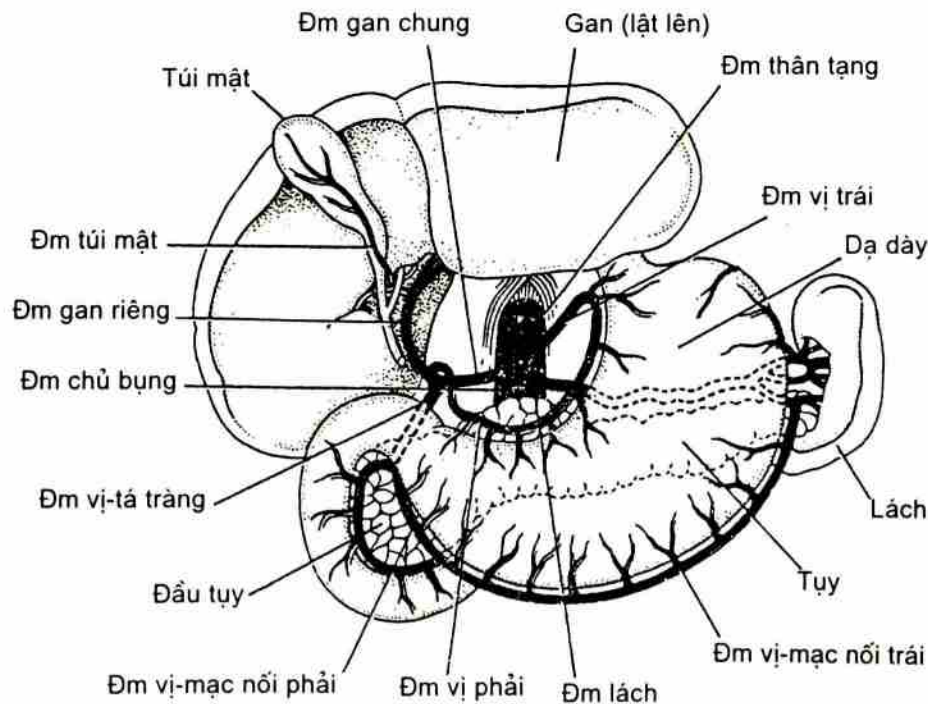
1.4.1. Mạch dạ dày (H.23.4)

* **Các động mạch** cấp máu cho dạ dày là những nhánh tách trực tiếp từ động mạch thân tạng hoặc gián tiếp từ các nhánh của động mạch thân tạng; chúng thường tiếp nối với nhau dọc theo các bờ cong của dạ dày tạo nên các vòng mạch quanh các bờ cong này.

- *Vòng mạch quanh bờ cong bé* do *động mạch vị trái*, nhánh của động mạch thân tạng, tiếp nối với *động mạch vị phải*, nhánh của động mạch gan chung, ở dọc bờ cong bé, giữa hai lá của mạc nối nhỏ.
- *Vòng mạch quanh bờ cong lớn* do *động mạch vị-mạc nối phải*, nhánh của động mạch vị-tá tràng, nối tiếp với *động mạch vị-mạc nối trái*, nhánh của động mạch lách, ở dọc bờ cong lớn, giữa hai lá của mạc nối lớn.
- Ngoài ra còn có các động mạch khác cấp máu cho đáy vị, phần trên thân vị và tâm vị, như *các nhánh thực quản* của động mạch vị trái, *các động mạch vị ngắn* và *động mạch vị sau* của động mạch lách.

* **Các tĩnh mạch** đi kèm và có tên giống với động mạch. Chúng trực tiếp hoặc gián tiếp đổ vào tĩnh mạch cửa.

* **Bạch huyết** của dạ dày đổ vào chuỗi hạch vị-mạc nối và chuỗi hạch tụy-lách.



Hình 23.4. Động mạch thân tạng

1.4.2. Thần kinh của dạ dày

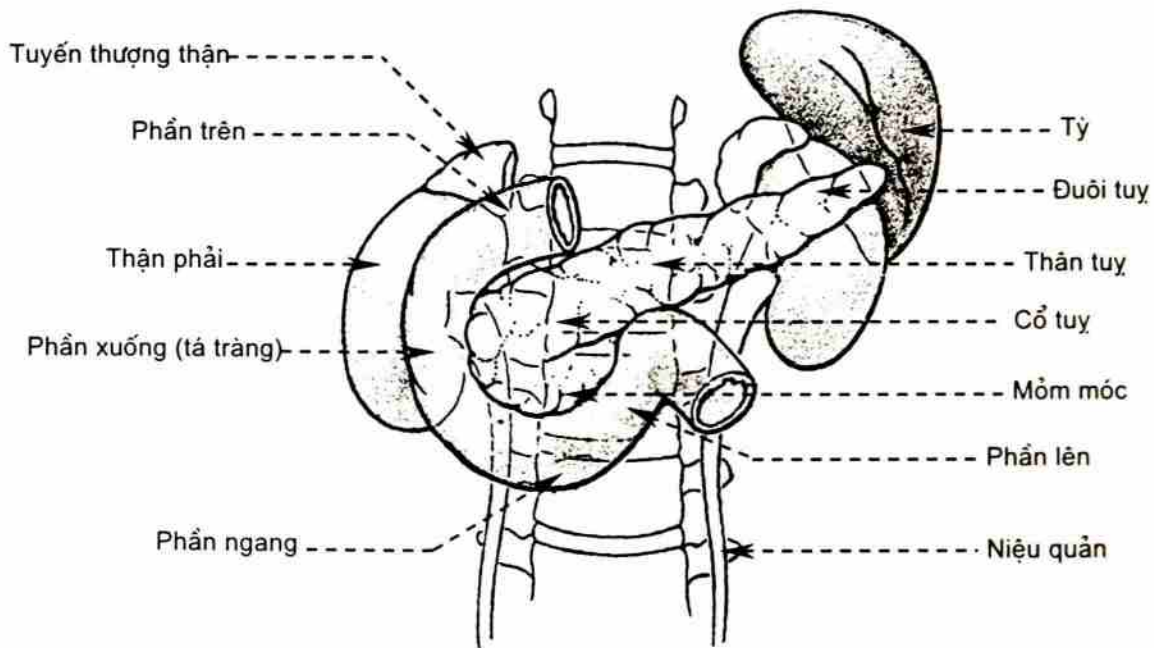
Dạ dày nhận được các nhánh tự chủ đến từ đám rối tạng và các thân lang thang trước và sau.

2. RUỘT NON

Ruột non là đoạn dài nhất của ống tiêu hoá, bắt đầu tại môn vị và tận cùng ở góc hồi-manh tràng (nhú hồi tràng). Ruột non dài tới 6-7 m và giảm dần về đường kính về phía đầu tận cùng của nó. Ruột non dài hơn sau khi chết do mất trương lực cơ; chiều dài trung bình của nó ở người trưởng thành đang sống có lẽ chỉ khoảng 5 m. Trên xác đã cố định formalin, chiều dài có thể giảm tới 44 %. Đoạn đầu của ruột non là một khúc ngắn và cong nằm sau phúc mạc, gọi là tá tràng; phần còn lại là đoạn ruột rất dài, gấp khúc, được mạc treo ruột non treo vào thành bụng sau và được gọi là hồng tràng và hồi tràng, trong đó hồng tràng chiếm 2/5 phía gần, hồi tràng chiếm 3/5 phía xa.

2.1. Tá tràng (duodenum) (H.23.5)

Tá tràng là đoạn ruột non đầu tiên với chiều dài khoảng 25 cm; đây là phần ngắn nhất, rộng nhất và được phúc mạc bọc ít nhất của ruột non. Nó không có mạc treo và chỉ được phúc mạc bọc ở mặt trước. Tá tràng đi từ môn vị (ngang sườn phải đốt sống thắt lưng thứ nhất) tới góc tá-hồng tràng (duodenojejunal flexure) ở ngang sườn trái đốt thắt lưng II. Tá tràng đặc biệt quan trọng vì là nơi mà ống mật và ống tụy đổ vào.



Hình 23.5. Tá tràng và tụy (nhìn trước)

2.1.1. Hình thể ngoài và liên quan

Tá tràng uốn cong hình chữ C hướng sang trái và ôm quanh đầu tụy. Nó đi theo một con đường gấp khúc gồm bốn phần: phần trên, phần xuống, phần ngang và phần lên.

Phần trên (superior part), dài khoảng 5 cm, từ môn vị chạy lên trên, sang phải và ra sau tới cổ túi mật. Nửa trái hơi phình to của phần trên được gọi là *bóng tá tràng* (ampulla), hay *hành tá tràng*, và di động giữa mạc nối nhỏ ở trên và mạc nối lớn ở dưới. Phần trên liên quan ở trước và trên với thùy vuông của gan và túi mật, ở sau với động mạch vị-tá tràng, ống mật chủ và tĩnh mạch cửa, và ở sau-dưới với đầu tụy.

Phần xuống (descending part) chạy xuống ở bên phải đầu tụy, dọc theo bờ phải các thân đốt sống thắt lưng I – III, và dài khoảng 8 cm. Ở trước, phần xuống liên quan với thùy phải của gan, bị bắt chéo bởi đại tràng ngang và dính với đại tràng ngang bằng mô liên kết. Mặt sau của nó dính với phần trong mặt trước thận phải. Ống mật chủ và ống tụy đi vào thành trong phần xuống, kết hợp lại để tạo nên bóng gan-tụy; đầu xa của bóng này đổ vào đỉnh của nhú tá lớn ở thành sau-trong của phần xuống. Ống tụy phụ đổ vào đỉnh của nhú tá bé ở trên nhú tá lớn khoảng 2 cm. Chỗ gấp góc giữa các phần trên và xuống gọi là *góc tá tràng trên* (superior duodenal flexure).

Phần ngang (horizontal part), dài khoảng 10 cm, chạy ngang từ phải sang trái ở dưới đầu tụy, bắt chéo trước tĩnh mạch chủ dưới, thân đốt sống thắt lưng III và động mạch chủ bụng. Mặt trước của phần ngang bị bắt chéo bởi các mạch mạc treo tràng trên và rễ mạc treo ruột non. Nơi liên tiếp giữa phần xuống và phần ngang của tá tràng gọi là *góc tá tràng dưới* (inferior duodenal flexure).

Phần lên (ascending part), dài khoảng 2,5 cm, chạy lên dọc bờ trái động mạch chủ bụng và tận cùng tại góc tá-hỗng tràng ở ngang bờ trên thân đốt sống thắt lưng II.

2.1.2. Hình thể trong

Tá tràng được cấu tạo bởi 4 lớp mô như cấu tạo chung của ống tiêu hoá dưới cơ hoành. Áo ngoài của tá tràng cố định là phúc mạc ở mặt trước và mô liên kết ở mặt sau. Niêm mạc trên mặt sau-trong của phần xuống có hai nhú lồi: *nhú tá tràng lớn* (major duodenal papilla) ở chỗ nối giữa 2/3 trên và 1/3 dưới phần xuống và *nhú tá tràng bé* (minor duodenal papilla) ở trên nhú tá tràng lớn khoảng 2 cm. Ống mật chủ và ống tụy đổ vào tá tràng tại đỉnh nhú tá tràng lớn, ống tụy phụ đổ vào đỉnh nhú tá tràng bé.

Tá tràng và đầu tụy có chung liên quan và mạch nuôi. (Xem Bài 26)

2.2. Hỗng tràng và hồi tràng (jejunum and ileum)

Hỗng tràng và hồi tràng đi từ góc tá-hỗng tràng tới chỗ tiếp nối manh tràng-đại tràng lên thì tận cùng tại nhú hồi tràng (van hồi-manh tràng). Chúng được xếp thành một loạt quai và được gắn với thành bụng sau bằng mạc treo ruột non. Chúng được bao bọc hoàn toàn bằng phúc mạc, trừ ở dọc bờ mạc treo, nơi các lá của mạc treo tách ra để bao bọc chúng. Sự phân chia phần ruột non sau tá tràng thành hỗng tràng và hồi tràng dựa vào sự thay đổi về hình thể và cấu tạo của ruột non, nhưng vì sự thay đổi này diễn ra một cách từ từ, sự phân chia này hơi mang tính tùy tiện. Trên thực tế, không có ranh giới rõ rệt nào giữa hai đoạn.

2.2.1. Hỗng tràng. Hỗng tràng, với đường kính khoảng 4 cm, có thành dày hơn, đỏ hơn và giàu mạch máu hơn. Các nếp niêm mạc vòng của nó thì lớn và nhiều hơn.

Các nang bạch huyết chùm hầu như không có ở phần gần (trên) của hồi tràng, còn ở phần xa thì các nang này vẫn ít hơn và nhỏ hơn ở hồi tràng. Có thể sờ thấy các nếp vòng qua thành ruột và vì các nếp này không có ở đoạn cuối hồi tràng, việc sờ nắn cho phép phân biệt được đoạn ruột đầu với đoạn ruột cuối. Hồi tràng nằm phần lớn ở vùng rốn nhưng có thể mở rộng tới các vùng xung quanh.

2.2.2. Hồi tràng. Hồi tràng có đường kính khoảng 3,5 cm; thành của nó mỏng hơn thành hồi tràng. Một số nếp vòng có mặt ở phần gần nhưng những nếp này nhỏ dần và biến đi hầu như hoàn toàn ở phần xa. Tuy nhiên, các nang bạch huyết chùm thì lớn hơn và nhiều hơn ở hồi tràng. Hồi tràng chủ yếu nằm ở các vùng hạ vị và chậu hông. *Phần tận cùng của hồi tràng* (terminal ileum) thường nằm trong chậu hông, từ đó đi lên, bắt chéo cơ thắt lưng lớn bên phải và các mạch chậu phải để tận cùng ở hố chậu phải bằng cách đổ vào mặt trong của chỗ nối manh tràng-đại tràng lên.

2.2.3. Mạc treo ruột non. Mạc treo ruột non giống như một cái quạt giấy gấp nếp. Nó có một rễ dài khoảng 15 cm bám vào thành bụng sau dọc theo một đường chạy chéo từ sườn trái thân đốt sống thắt lưng II tới khớp cùng-chậu phải, bắt chéo lần lượt: phần ngang của tá tràng, động mạch chủ bụng, tĩnh mạch chủ dưới, niệu quản phải và cơ thắt lưng lớn phải. Bề rộng trung bình từ rễ mạc treo tới bờ ruột của nó vào khoảng 20 cm nhưng ở mức giữa hai đầu thì lớn hơn. Các cấu trúc nằm giữa hai lá của mạc treo ruột non bao gồm: các nhánh hồi tràng và hồi tràng của các mạch mạc treo tràng trên, các thần kinh, các mạch nhũ trấp và các hạch bạch huyết cùng với một lượng mỡ thay đổi.

2.2.4. Túi thừa hồi tràng (ileal diverticulum). Túi thừa hồi tràng (túi thừa Meckel) nhô ra từ bờ đối mạc treo của đoạn xa hồi tràng ở khoảng 3% số người. Vị trí trung bình của nó ở khoảng 1 m về phía trên của núm hồi tràng và chiều dài trung bình của nó vào khoảng 5 cm. Đường kính của nó bằng đường kính của hồi tràng, đầu tịt của nó tự do hoặc được nối với thành bụng hay đoạn ruột khác bằng một dải sợi. Túi thừa này là di tích của đoạn gần ống noãn hoàng thời kì bào thai. Các tác giả Pháp coi túi thừa hồi tràng là gianh giới hồi tràng và hồi tràng.

2.2.5. Liên quan. Hồi tràng và hồi tràng chiếm các phần giữa (trung tâm) và dưới của ổ bụng, thường được vây quanh bởi các đoạn của đại tràng. Nó liên quan ở trước với mạc nối lớn và thành bụng. Đoạn tận cùng của hồi tràng có thể xuống tới chậu hông và nằm trước trực tràng.

2.2.6. Cấu tạo. Hồi-tràng được cấu tạo bởi 4 lớp mô như cấu tạo chung của ống tiêu hoá. Áo niêm mạc của chúng (và tá tràng) có diện tích lớn nhờ những nếp vòng (circular folds), trên mỗi nếp vòng lại có những *mao tràng*. Bên dưới niêm mạc có các nang bạch huyết chùm và các nang bạch huyết đơn độc.

2.2.7. Mạch và thần kinh (Xem Bài 26).

- *Động mạch.* Hồi-tràng được cấp máu bởi 15 đến 18 nhánh của *động mạch mạc treo tràng trên*. Các nhánh này đi trong hai lá của mạc treo ruột non và phân nhánh tiếp nối với nhau tạo nên các cung mạch trước khi cho những nhánh thẳng đến ruột.

- *Tĩnh mạch.* Các tĩnh mạch đi kèm động mạch rồi đổ vào *tĩnh mạch mạc treo tràng trên.*
- *Bạch huyết đổ vào các hạch tạng mạc treo tràng.*
- *Thần kinh* gồm các nhánh tách ra từ *dám rối mạc treo tràng trên.*

3. TUY (PANCREAS) (H.23.5)

3.1. Màu sắc, kích thước và vị trí

Tụy là một tuyến màu xám hồng, dài 12 đến 15 cm, chạy gần như ngang qua thành bụng sau từ phần xuống của tá tràng tới lách, ở sau dạ dày. Phần phải của tụy rộng, được gọi là *đầu tụy*. Đầu tiếp nối với *thân* qua một vùng hơi thắt lại gọi là *cổ tụy*. Phần hẹp ở phía trái của tụy là *đuôi tụy*. Từ đầu tới đuôi, tụy chạy sang trái và hơi lên trên qua các vùng thượng vị và hạ sườn trái, vắt ngang trước thân các đốt sống thắt lưng trên.

3.2. Hình thể ngoài và liên quan

Đầu tụy (head of pancreas) dẹt theo hướng trước-sau, nằm trong vòng cung của tá tràng; các bờ của đầu bị bờ liên kế của tá tràng khía thành rãnh. Phần dưới-trái của đầu có một móm, gọi là *móm móc* (uncinate process), nhô lên trên và sang trái ở sau các mạch mạc treo tràng trên. Đầu cùng với phần cổ định của tá tràng tạo thành một khối có những liên quan chung. **Mặt sau** của đầu liên quan với tĩnh mạch chủ dưới, phần tận cùng của các tĩnh mạch thận; móm móc nằm trước động mạch chủ; ống mật chủ đào thành một rãnh ở mặt sau đầu tụy hoặc đi trong mô tụy. **Mặt trước** lúc đầu dính với đại tràng ngang bằng mô liên kết, sau đó trở thành nơi bám của mạc treo đại tràng ngang; phần dưới chỗ dính được phủ bằng phúc mạc liên tiếp với lá dưới của mạc treo đại tràng ngang và tiếp xúc với hồng tràng.

Chỗ tiếp nối đầu tụy-thân tụy. Vùng này ở ngang mức khuyết tụy, dài khoảng 2 cm, còn được gọi là *cổ tụy*. Mặt trước bờ phải cổ tụy có rãnh cho động mạch vị-tá tràng, mặt sau bờ trái có một khuyết sâu chứa tĩnh mạch mạc treo tràng trên và chỗ bắt đầu của tĩnh mạch cửa.

Thân tụy (body of pancreas) có ba mặt (trước, sau và dưới) và ba bờ (trên, dưới và trước). **Mặt trước** được phúc mạc phủ và được ngăn cách với dạ dày bởi túi mạc nối; **mặt sau** không được phúc mạc bọc và dính với thận trái, cuống thận trái và tuyến thượng thận trái. **Mặt dưới** (hay trước-dưới) được bọc bởi phúc mạc, liên quan với góc tá hồng tràng và các quai hồng tràng; phúc mạc của mặt dưới liên tiếp với phúc mạc của lá sau-dưới của mạc treo đại tràng ngang. **Bờ trước**, bờ ngăn cách mặt trước và mặt dưới, là nơi bám của mạc treo đại tràng ngang; tại bờ này hai lá của mạc treo tách ra, một chạy lên mặt trước, một chạy xuống mặt dưới. **Bờ trên** có động mạch lách nằm; đầu phải của bờ này nhô lên thành *củ mạc nối*.

Đuôi tụy (tail of pancreas) hẹp, thường đi tới sát mặt vị của lách; nó cùng với các mạch lách đi động trong hai lá của dây chằng lách-thận.

3.3. Cấu tạo của tụy - các ống tiết

Tụy được tạo nên bởi hai loại mô tuyến khác nhau. Khối mô tuyến chính của tụy là mô tụy ngoại tiết, bao gồm nhiều *tiểu thụy*. Mỗi tiểu thụy do nhiều *nang tuyến* hợp nên và thành của mỗi nang lại do *các tế bào tiết dịch* (ngoại tiết) tạo thành. Dịch từ mỗi tiểu thụy được dẫn lưu bởi một ống tiết nhỏ, và những ống này hợp lại để cuối cùng đổ vào hai ống lớn là ống tụy và ống tụy phụ.

Ống tụy (pancreatic duct) đi ngang qua suốt chiều dài đuôi tụy và thân tụy, tới ngang khuyết tụy thì đi chéo xuống dưới và sang phải qua đầu tụy rồi cùng ống mật chủ đổ vào phần xuống tá tràng tại một lỗ ở đỉnh nhú tá tràng lớn. Thường thì ống mật chủ hợp với ống tụy thành một đoạn ống chung ngăn trước khi đổ vào tá tràng và đoạn này thường phình ra tạo nên *bóng gan-tụy* (hepatopancreatic ampulla). Các thớ cơ vòng ở quanh đầu đổ vào tá tràng của bóng tạo nên *cơ thắt bóng gan-tụy*. **Ống tụy phụ** (accessory pancreatic duct) dẫn dịch của phần trên đầu tụy; nó xuất phát từ ống tụy ở nơi mà ống tụy bắt đầu thay đổi hướng đi và chạy thẳng sang phải đổ vào phần xuống tá tràng ở đỉnh nhú tá tràng bé. Ống tụy phụ không thông với ống tụy ở 9% số trường hợp.

Các đảo tế bào nội tiết của tụy nằm xen kẽ với các nang tuyến tụy ngoại tiết được gọi là *các tiểu đảo Langerhans*. Chúng tiết ra *insulin* và *glucagon*; các hormon này đi thẳng vào máu để tham gia vào sự chuyển hoá glucose của cơ thể.

3.4. Mạch và thần kinh

Động mạch. Thân và đuôi tụy được cấp máu bởi các nhánh của động mạch lách. Đầu tụy và tá tràng cùng được nuôi dưỡng bởi các nhánh tá-tụy của động mạch vị-tá tràng và động mạch mạc treo tràng trên. Động mạch vị-tá tràng tách ra các động mạch tá-tụy trên trước và sau; động mạch mạc treo tràng trên tách ra động mạch tá-tụy dưới với hai nhánh trước và sau.

Tĩnh mạch đi kèm động mạch và đổ vào hệ thống tĩnh mạch cửa.

Các mạch bạch huyết của tụy đổ vào các hạch tụy-lách nằm dọc bờ trên tụy.

Thần kinh chi phối cho tá tràng và tụy gồm những nhánh tách từ đám rối tạng và đám rối mạc treo tràng trên.

GAN, ĐƯỜNG MẬT NGOÀI GAN VÀ CUỐNG GAN

MỤC TIÊU

1. *Mô tả được vị trí, hình thể ngoài-liên quan và cấu tạo của gan.*
2. *Mô tả được đường mật ngoài gan, các thành phần và liên quan giữa các thành phần của cuống gan.*
3. *Nêu được các liên hệ chức năng và lâm sàng thích hợp.*

1. GAN (LIVER)

Gan là tạng lớn nhất cơ thể, chiếm tới 2% trọng lượng cơ thể ở người trưởng thành và 5% ở trẻ mới sinh. Nó là cơ quan thiết yếu cho đời sống vì nó thực hiện rất nhiều hoạt động chuyển hoá cần thiết cho sự ổn định nội môi, dinh dưỡng và đề kháng.

1.1. Vị trí - kích thước và đối chiếu

Gan nằm trong phần trên phải của ổ bụng, chiếm hầu hết vùng hạ sườn phải và vùng thượng vị và còn lấn sang tận vùng hạ sườn trái. Gan nặng 1400-1800 kg ở nam và 1200-1400 kg ở nữ. Nó giống như một nửa quả dưa hấu cắt chéo, hay một hình nêm, và có màu đỏ nâu khi còn tươi. Mặc dù chắc và đàn hồi, gan dễ vỡ. Hình chiếu của gan lên bề mặt cơ thể như sau: giới hạn trên của nó tương ứng với một đường từ khớp ức-mỏm mũi kiếm chạy lên trên và sang phải tới một điểm ở dưới núm vú phải (khoảng gian sườn 4) và về bên trái tới một điểm ở dưới-trong núm vú trái; bờ phải của nó là một đường cong lồi về bên phải, đi từ đầu phải của bờ trên tới một điểm 1 cm dưới bờ sườn phải ở đầu sụn sườn X; giới hạn dưới của nó là đường kẻ hoàn thiện tam giác này, bắt chéo đường giữa tại mặt phẳng ngang qua môn vị.

1.2. Hình thể ngoài và liên quan (H.24.1)

Gan có hai mặt: *mặt hoành lồi* và *mặt tạng phẳng*. Ranh giới giữa hai mặt ở phía sau không rõ, ở phía trước là một bờ sắc gọi là *bờ dưới*.

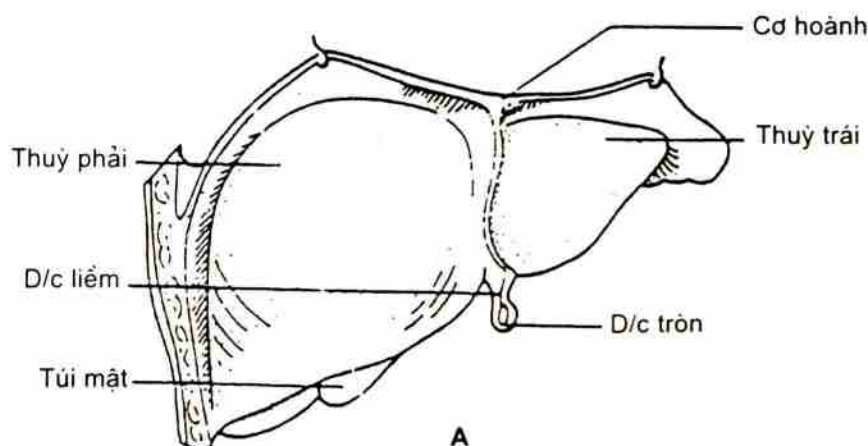
Mặt hoành (diaphragmatic surface)

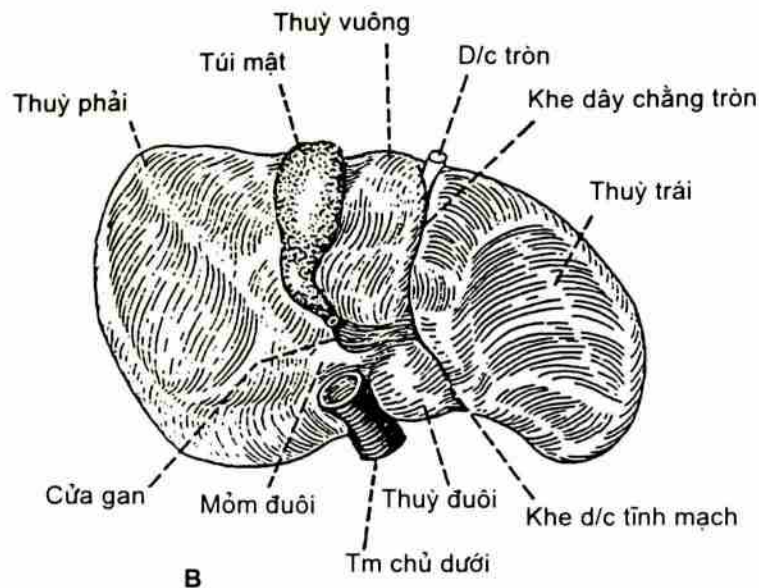
Mặt hoành của gan lồi ra trước, lên trên, sang phải và ra sau, áp sát vào cơ hoành, và các chiều cong này là cơ sở để chia mặt hoành thành bốn phần: trước, trên, phải và sau. *Phần trước* của mặt hoành có một vùng nằm sau thành bụng trước, trong góc dưới ức; tuy vậy, thường không thể sờ thấy vùng này mà chỉ có thể khám bằng cách gõ. *Phần trên* của mặt hoành có *ấn tim* (cardiac impression) tương ứng với vị trí của tim trên cơ hoành. *Phần sau* của mặt hoành có một vùng hình tam giác không được phúc mạc phủ mà dính với cơ hoành bằng mô liên kết. Vùng này, được gọi là

vùng trần (bare area), được giới hạn ở trên và dưới bởi các lá của dây chằng vành và ở bên trái bởi rãnh tĩnh mạch chủ dưới. Ở bên trái của rãnh này là mặt sau của thùy đuôi; thùy đuôi được ngăn cách với thùy trái của gan bằng khe dây chằng tĩnh mạch. Dây chằng tĩnh mạch, một tàn tích của ống tĩnh mạch thời kì phôi thai, nằm trong khe này. Phần phải được vòm hoành phải ngăn cách với phổi và màng phổi phải và các xương sườn VII - IX; ở 1/3 dưới của phần này, cơ hoành tiếp xúc thẳng với thành ngực mà không bị ngách sườn-hoành của màng phổi ngăn cách. Dây chằng liềm chia mặt hoành thành hai thùy, thùy phải và thùy trái. Qua cơ hoành, mặt hoành liên quan với ổ màng phổi và ổ ngoại tâm mạc.

1.2.2. Mặt tạng (visceral surface)

Mặt tạng hướng xuống dưới, ra sau và sang trái, mang vết ấn của nhiều tạng bụng liền kề. Mặt này được phúc mạch phủ, trừ ở cửa gan, khe dây chằng tròn và hố túi mật. Khe dây chằng tròn (fissure for ligamentum teres) từ khuyết dây chằng tròn ở bờ dưới gan chạy về phía sau-trên tới đầu trái của cửa gan và đầu dưới của khe dây chằng tĩnh mạch. Sàn khe chứa dây chằng tròn, một tàn tích của tĩnh mạch rốn trái. Hố túi mật (fossa for gallbladder) đi từ bờ dưới của gan tới đầu phải của cửa gan. Cửa gan (porta hepatis), một khe ngang sâu nối đầu sau-trên của hố túi mật và khe dây chằng tròn, là nơi mà các thành phần của cuống gan đi vào hoặc ra khỏi gan. Cửa gan, hố túi mật và khe dây chằng tròn (ở mặt tạng) cùng với khe dây chằng tĩnh mạch và rãnh tĩnh mạch chủ dưới (ở phần sau mặt hoành) là những mốc giới ngăn cách 4 thùy ở mặt dưới: phải, trái, vuông và đuôi. Thùy phải nằm ở bên phải hố túi mật và rãnh tĩnh mạch chủ dưới. Vùng này có các vết ấn sau: (i) ở trước là ấn đại tràng (colic impression), rời gan áp vào góc đại tràng phải; (ii) sau đó là ấn thận (renal impression) liên quan với cực trên thận phải và (iii) ở bên trái ấn thận là ấn tá tràng, nơi gan tiếp giáp với góc tá tràng trên; và ở sau cùng, tại vùng trần, là ấn thượng thận (suprarenal impression). Thùy trái nằm ở bên trái các khe của dây chằng tròn và dây chằng tĩnh mạch. Tại đây có hai ấn liền tiếp nhau là ấn thực quản (oesophageal impression) và ấn dạ dày (gastric impression). Ở bên phải ấn dạ dày là củ mạc nối. Hai thùy còn lại được ngăn cách nhau bởi cửa gan: thùy vuông (quadrate lobe) ở trước và thùy đuôi (caudate lobe) ở sau. Thùy đuôi có hai móm nằm sát cửa gan là móm đuôi ở bên phải và móm nhú ở bên trái.





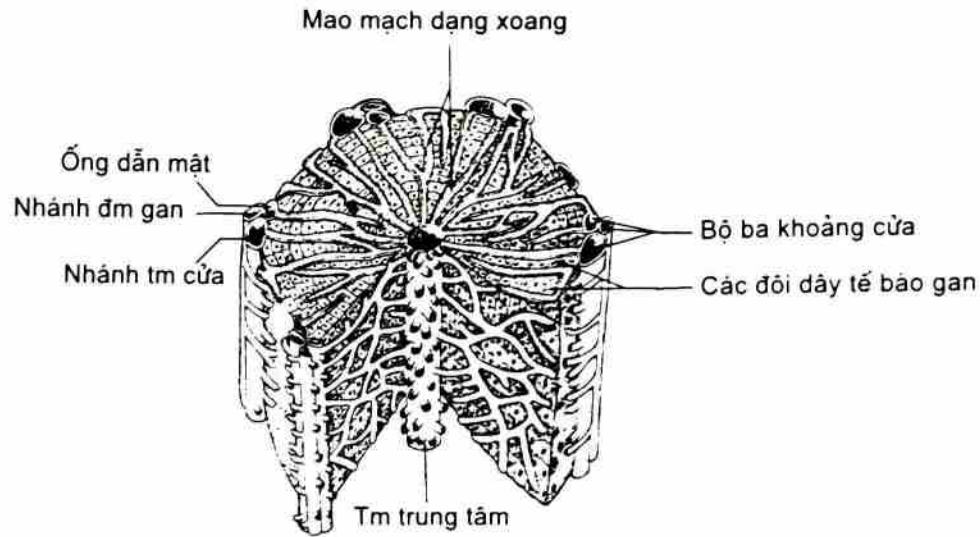
Hình 24.1. Các mặt của gan
A. Mặt hoành B. Mặt tạng

1.2.3. Bờ dưới (*inferior border*). Bờ dưới là một bờ sắc ngăn cách phần trước và phần phải của mặt hoành với mặt tạng. Từ phải sang trái, lúc đầu nó chạy dọc theo bờ sườn phải, tới bờ trái của đáy túi mật thì chạy ít chệch hơn so với bờ sườn và đi qua góc dưới ức để bắt chéo bờ sườn trái ở gần đầu của sụn sườn VIII. Một khuyết ở bờ dưới do dây chằng tròn tạo nên gọi là *khuyết dây chằng tròn*.

1.3. Cấu tạo (H.24.2)

Gan được phủ bởi phúc mạc, trừ vùng trần, rãnh tĩnh mạch chủ dưới, hố túi mật và các khe. Dưới phúc mạc là *bao xơ* (fibrous capsule). Ở cửa gan, bao xơ đi vào trong gan cùng các mạch máu tạo nên *bao xơ quanh mạch* (perivascular fibrous capsule).

Gan được phân chia thành các đơn vị cấu trúc gọi là *tiểu thùy*. Mỗi tiểu thùy là một khối nhu mô được vây quanh bởi mô liên kết. Mô liên kết quanh tiểu thùy chứa các động mạch gian tiểu thùy (nhánh của động mạch gan), các tĩnh mạch gian tiểu thùy (nhánh của tĩnh mạch cửa) và các ống mật gian tiểu thùy; ở trung tâm mỗi tiểu thùy gan có một *tĩnh mạch trung tâm*. Từ tĩnh mạch trung tâm có những đôi dây tế bào gan toả ra ngoại vi. Giữa hai đôi dây tế bào liền nhau là những *mao mạch dạng xoang* dẫn máu từ nhánh tĩnh mạch cửa và nhánh động mạch gan ở ngoại vi tiểu thùy tới tĩnh mạch trung tâm. Thành của các mao mạch dạng xoang được tạo nên bởi các tế bào nội mô, trong đó có một số đại thực bào có tên là *tế bào Kupffer*. Mỗi tĩnh mạch trung tâm hợp với các tĩnh mạch trung tâm của tiểu thùy khác tạo nên các tĩnh mạch lớn hơn, và cuối cùng tạo thành *các tĩnh mạch gan* chạy ra khỏi gan và đổ vào tĩnh mạch chủ dưới. Ở giữa các dây của một đôi dây tế bào gan là *vi quản mật*; đầu ngoại vi của vi quản mật đổ vào ống mật gian tiểu thùy. Các ống mật gian tiểu thùy hợp nên những ống mật lớn dần, cuối cùng thành các ống gan phải và trái đi ra khỏi gan.



Hình 24.2. Sơ đồ một tiểu thủy gan

1.4. Phương tiện giữ gan tại chỗ

Gan được giữ tại chỗ bởi: (i) tĩnh mạch chủ dưới cùng các tĩnh mạch gan; (ii) dây chằng hoành-gan (là lớp mô liên kết dính vùng trần của gan với cơ hoành); và (iii) dây chằng vành và dây chằng liềm.

Dây chằng vành (coronary ligament) được tạo nên bởi sự lật của phúc mạc gan lên cơ hoành: phúc mạc từ mặt hoành lật lên trên và ra trước, phúc mạc từ mặt tạng lật xuống dưới và ra sau; những đường lật được gọi là các lá của dây chằng; khoảng nằm giữa hai đường lật là vùng trần. Vùng trần của gan hẹp dần về phía hai đầu gan và do các lá trên và dưới dẫn tiến lại gần nhau, chúng gập nhau tạo nên *các dây chằng tam giác phải và trái* (right/left triangular ligament). Như vậy, dây chằng vành là nơi liên tiếp giữa phúc mạc phủ gan và phúc mạc phủ mặt dưới cơ hoành. Hai nửa của lá trước-trên của dây chằng vành tiến từ hai đầu gan vào giữa nhưng không gập nhau vì mỗi nửa lá liên tiếp với một lá của dây chằng liềm.

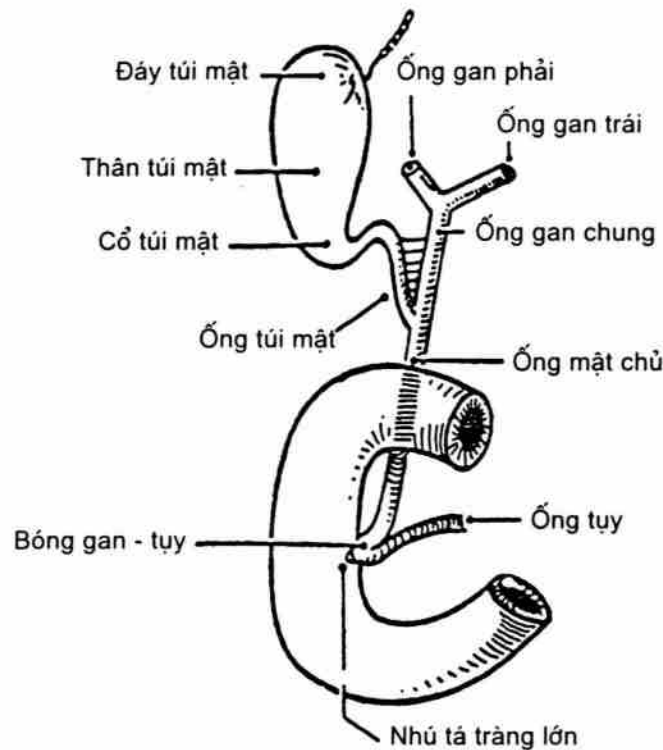
Dây chằng liềm (falciform ligament) là một nếp phúc mạc hình liềm đi từ mặt hoành của gan (bờ gan) tới cơ hoành và phân thành bụng trước trên rốn. Dây chằng này có một bờ tự do đi từ rốn tới bờ dưới của gan. Giữa hai lá của bờ tự do dây chằng liềm chứa một thùng sợi, gọi là *dây chằng tròn*, và các tĩnh mạch cạnh rốn. Hai nửa của lá sau-dưới của dây chằng vành cũng tiến từ hai đầu gan vào giữa và liên tiếp với hai lá mạc nối nhỏ. Dây chằng liềm và các dây chằng tam giác được xem như những bộ phận của dây chằng vành.

Một số cấu trúc khác có tên là "dây chằng" nhưng không có vai trò giữ gan. Đó là: dây chằng gan-vị và dây chằng gan-tá tràng của *mạc nối nhỏ* (lesser omentum), *dây chằng tròn gan* và *dây chằng tĩnh mạch*.

2. ĐƯỜNG DẪN MẬT NGOÀI GAN (H.24.3)

Các *ống gan phải* và *trái* đi ra khỏi gan và hợp lại ở gần đầu phải của cửa gan tạo nên *ống gan chung* (common hepatic duct). Ống gan chung chạy xuống khoảng 3

cm trước khi cùng với **ống túi mật** (cystic duct) hợp nên **ống mật chủ** (bile duct). Ống gan chung thường bắt chéo trước nhánh trái của động mạch gan riêng rồi đi xuống ở bên phải động mạch gan riêng và trước tĩnh mạch cửa.



Hình 24.3. Đường dẫn mật ngoài gan

Ống mật chủ dài khoảng 7,5 cm và có đường kính khoảng 6 mm. Nó đi xuống dưới và ra sau trong bờ phải mạc nối nhỏ, ở phía trước phải so với tĩnh mạch cửa và bên phải động mạch gan riêng. Sau đó, nó đi ở sau phần trên tá tràng (cùng động mạch vị-tá tràng ở bên trái) rồi chạy trong một rãnh ở mặt sau đầu tụy. Tại bờ trái của phần xuống tá tràng, ống mật chủ tiến sát lại ống tụy; chúng cùng đi vào thành tá tràng, nơi chúng thường kết hợp với nhau để tạo nên **bóng gan-tụy** (hepatopancreatic ampulla). Bóng gan-tụy mở vào phần xuống tá tràng ở đỉnh nhú tá tràng lớn.

Túi mật (gallbladder) là một túi hình quả lê nằm trong hố túi mật ở mặt tạng của gan, chạy dài từ đầu phải của cửa gan tới bờ dưới của gan. Mặt trên của nó được gắn với gan bởi mô liên kết, mặt dưới được phúc mạc phủ. Túi mật, với kích thước khoảng 8 cm chiều dài và khoảng 3 cm bề ngang (nơi rộng nhất), có một đáy, một thân và một cổ. **Đáy** (fundus of gallbladder) là đầu phình nhô ra trước, xuống dưới và sang phải, vượt quá bờ dưới gan và tiếp xúc với thành bụng trước tại nơi mà bờ ngoài cơ thẳng bụng bắt chéo bờ sườn. **Thân** (body of gallbladder) chạy ra sau và liên tiếp với cổ túi mật tại đầu phải của cửa gan. **Cổ** (neck of gallbladder) thì hẹp; nó uốn cong lên trên và ra trước rồi lại gấp ra sau và xuống dưới trước khi liên tiếp với ống túi mật. Có một chỗ thắt giữa cổ và ống túi mật.

Ống túi mật (cystic duct), với chiều dài từ 3-4 cm, từ cổ túi mật chạy xuống dưới và sang trái hợp với ống gan chung tạo nên ống mật chủ. Nó dính với ống gan chung một đoạn ngắn trước khi đổ vào ống mật chủ. Niêm mạc ống túi mật có 5-12 nếp hình liềm gọi là *nếp xoắn*.

Các ống gan phải và trái, ống gan chung và ống mật chủ là đường mật chính. Túi mật và ống túi mật là đường mật phụ.

3. MẠCH VÀ THẦN KINH

3.1. Động mạch. (H.24.4) Gan được cấp máu bởi *động mạch gan riêng* (hepatic artery proper). Sau khi tách khỏi động mạch thân tạng, *động mạch gan chung* chạy ra trước và sang phải ở bờ trên đầu tụy. Tới bờ trái tĩnh mạch cửa, nó tách ra *động mạch vị-tá tràng* rồi chạy lên vào giữa hai lá của mạc nối nhỏ. Trong mạc nối nhỏ, nó nằm trước tĩnh mạch cửa và bên trái ống mật chủ và ống gan chung, tách ra *động mạch vị phải* rồi trở thành *động mạch gan riêng*. Chạy lên tới gần cửa gan, động mạch gan riêng tách đôi thành *nhánh phải* (right branch) và *nhánh trái* (left branch). Nhánh phải thường bắt chéo sau ống gan chung và tách ra *động mạch túi mật*. Nhánh phải chia thành ba nhánh đi vào gan phải: *động mạch thùy đuôi*, *động mạch phân thùy trước* (tiểu phần giữa phải) và *động mạch phân thùy sau* (tiểu phần bên phải). Nhánh trái cấp máu cho gan trái bằng ba nhánh: *động mạch thùy đuôi*, *động mạch phân thùy giữa* (tiểu phần giữa trái) và *động mạch phân thùy bên* (tiểu phần bên trái).

3.2. Tĩnh mạch

Tĩnh mạch cửa (hepatic portal vein) (H.19.7 và H.19.8) (Xem thêm Bài 19)

Tĩnh mạch cửa thu nhận máu từ các tĩnh mạch của phần bụng của ống tiêu hoá (trừ phần dưới ống hậu môn), lách, tụy và túi mật. Máu tĩnh mạch cửa được đưa tới gan, nơi mà tĩnh mạch cửa phân nhánh như một động mạch và tận cùng ở các mao mạch dạng xoang. Máu từ mao mạch dạng xoang được đưa tới tĩnh mạch chủ dưới qua các tĩnh mạch gan.

Tĩnh mạch cửa được hình thành do sự hợp lại của *tĩnh mạch mạc treo tràng trên* và *tĩnh mạch tỷ* ở sau cổ tụy. Từ đây, nó chạy chéo lên trên và sang phải ở sau phần trên tá tràng rồi đi giữa hai lá của mạc nối nhỏ cùng động mạch gan riêng và ống mật chủ, tới cửa gan thì chia thành hai *nhánh phải* và *trái* đi vào gan, phân nhánh trong gan đến các tĩnh mạch gian tiểu thùy. Trên đường đi, *tĩnh mạch cửa* nhận *tĩnh mạch túi mật*, *các tĩnh mạch cạnh rốn*, *tĩnh mạch vị trái*, *tĩnh mạch vị phải* và *tĩnh mạch trước môn vị*.

Các nhánh của tĩnh mạch cửa tiếp nối với các nhánh của hệ thống tĩnh mạch chủ ở ba nơi: giữa tĩnh mạch vị trái và tĩnh mạch thực quản ở thực quản, giữa các tĩnh mạch cạnh rốn và các tĩnh mạch thành bụng ở quanh rốn (vòng nối quanh rốn), và giữa tĩnh mạch trực tràng trên và các tĩnh mạch trực tràng giữa và dưới ở trực tràng. Khi tuần hoàn tĩnh mạch cửa bị trở ngại (như trong xơ gan), áp lực tĩnh mạch cửa gia tăng, các vòng nối có thể bị dẫn ra gây nên tuần hoàn bàng hệ (ở quanh rốn), hoặc vỡ ra gây nôn ra máu và đại tiện ra máu.

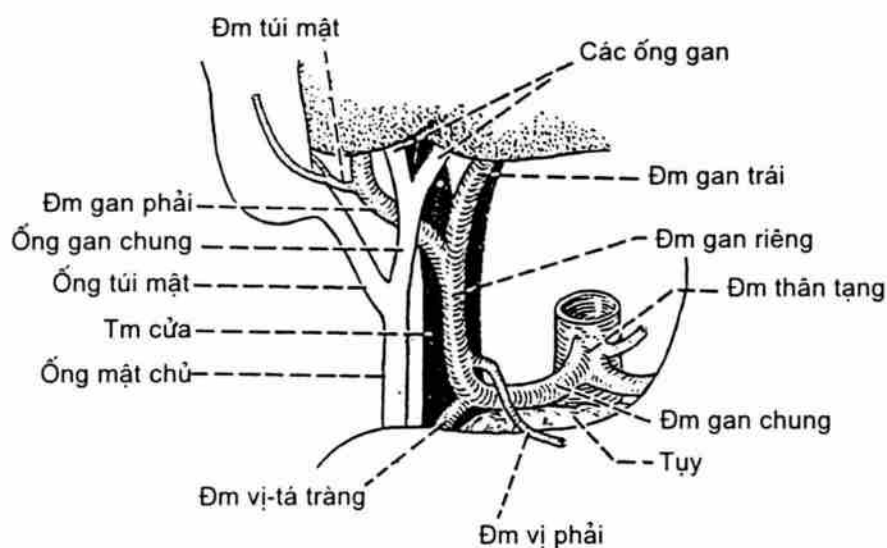
3.2.2. Tĩnh mạch gan (hepatic veins). Các tĩnh mạch trung tâm tiểu thủy của gan hợp nên các tĩnh mạch lớn dẫn rồi cuối cùng tạo thành *tĩnh mạch gan phải* (right hepatic vein), *tĩnh mạch gan trung gian* (hepatic intermediate vein) và *tĩnh mạch gan trái* (left hepatic vein). Các tĩnh mạch gan đổ vào tĩnh mạch chủ dưới.

3.2.3. Thần kinh gồm các nhánh của thần kinh số X và đám rối tạng.

4. CUỐNG GAN (H.24.4)

Cuống gan đi từ cửa gan tới phần trên tá tràng và là nơi chứa hầu hết các thành phần đi vào và đi ra khỏi gan. Các thành phần của cuống gan nằm tương đối tập trung giữa hai lá của dây chằng gan-tá tràng (thuộc phần phải mạc nối nhỏ) và bao gồm: đường dẫn mật chính, động mạch gan riêng, tĩnh mạch cửa, các mạch bạch huyết và thần kinh.

Trong cuống gan, các thành phần sắp xếp như sau: tĩnh mạch cửa ở sau, ống gan và ống mật chủ nằm ở trước-phải tĩnh mạch cửa, động mạch gan riêng nằm ở trước trái tĩnh mạch cửa. Ở gần cửa gan thì hai nhánh tĩnh mạch cửa nằm ở sau cùng, lớp trước hai nhánh này là các nhánh (phải và trái) của động mạch gan và trước nhất là các ống gan.



Hình 24.4. Cuống gan

5. SỰ PHÂN BỐ Ở TRONG GAN CỦA CÁC ỐNG GAN VÀ CÁC MẠCH MÁU - SỰ CHIA GAN THÀNH PHÂN THỦY (H. 24.5)

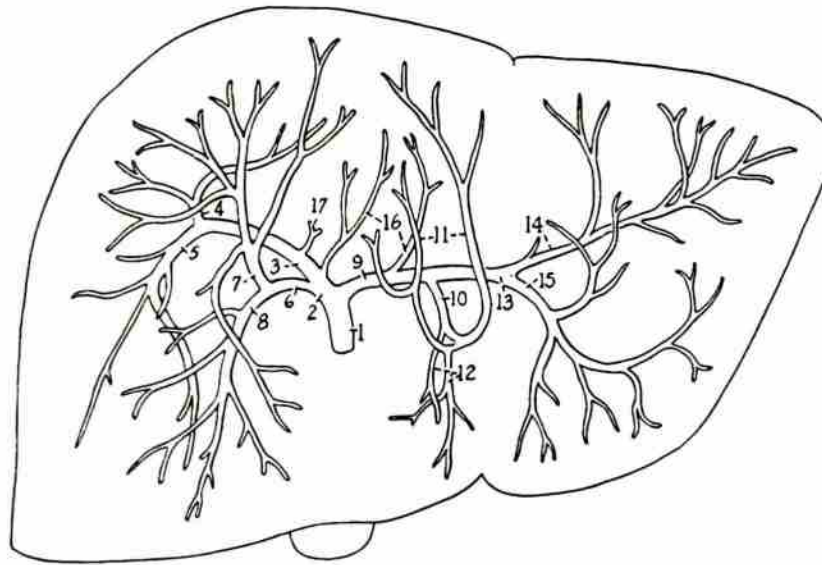
Ở cửa gan ta thấy rằng ống gan phải, nhánh phải động mạch gan riêng và nhánh phải của tĩnh mạch cửa đi vào phần gan ở bên phải hố túi mật và rãnh tĩnh mạch chủ dưới, trong khi đó các nhánh mạch bên trái và ống gan trái đi vào phần gan bên trái của hố túi mật và rãnh tĩnh mạch chủ dưới. Dựa vào sự chia nhánh và các mốc bề mặt này, gan được chia thành *phần gan phải* (right part of liver) và *phần gan trái* (left part of liver); ranh giới giữa hai phần này là *khe cửa chính* (main portal fissure), một khe

đi qua hố túi mật và rãnh tĩnh mạch chủ dưới ở mặt tạng. Riêng thủy đuôi được cấp máu bởi các mạch máu ở cả hai bên, được dẫn lưu mật bởi cả hai ống gan.

Trên khuôn đúc ăn mòn của các nhánh của các ống gan, các nhánh động mạch gan và các nhánh tĩnh mạch cửa, ta thấy rằng các nhánh của cả ba thành phần này phân chia và sắp xếp theo kiểu khá giống nhau, giúp ta có thể chia tiếp mỗi phần gan thành các tiểu phần, mỗi tiểu phần thành các phân thủy. Ống gan phải được tạo nên bởi nhánh trước, nhánh sau và ống thủy đuôi phải; nhánh phải động mạch gan riêng tách ra động mạch thủy đuôi rồi chia thành động mạch phân thủy trước và động mạch phân thủy sau; nhánh phải tĩnh mạch cửa chia thành nhánh trước và nhánh sau. Động mạch phân thủy trước, nhánh trước của ống gan phải và nhánh trước của tĩnh mạch cửa đi vào tiểu phần giữa-phải; mỗi thành phần này lại chia thành một nhánh trước đi vào phân thủy giữa-phải trước (phân thủy V) và một nhánh sau đi vào phân thủy giữa-phải sau (phân thủy VIII). Động mạch phân thủy sau, nhánh sau của ống gan phải và nhánh sau của tĩnh mạch cửa đi vào tiểu phần bên-phải, mỗi thành phần này cũng chia thành các nhánh trước đi vào phân thủy bên-phải trước (phân thủy VI) và các nhánh sau đi vào phân thủy bên-phải sau (phân thủy VII).

Tương tự như vậy, ống gan trái được tạo nên bởi nhánh giữa và nhánh bên (lần lượt cho tiểu phần giữa-trái và tiểu phần bên-trái) và ống thủy đuôi trái; nhánh trái động mạch gan riêng tách động mạch phân thủy giữa, động mạch phân thủy bên (lần lượt đi vào các tiểu phần giữa-trái và bên-trái) và động mạch thủy đuôi; còn phân ngang của nhánh trái tĩnh mạch cửa tách ra các nhánh thủy đuôi, trong khi đó phân rón (phần ở sau chỗ nối của tĩnh mạch này với dây chằng tròn và dây chằng tĩnh mạch) tách ra các nhánh giữa tới tiểu phần giữa-trái và các nhánh bên (sau và trước) tới tiểu phần bên-trái. Nhánh bên của ống gan trái và động mạch phân thủy bên (cho tiểu phần bên-trái) lại chia thành các nhánh sau và trước đi vào các phân thủy bên-trái sau (phân thủy II) và phân thủy bên-trái trước (phân thủy III). Tiểu phần giữa-trái tương đương với phân thủy giữa-trái (phân thủy IV). Thủy đuôi của gan được xem như phân gan sau và trở thành phân thủy sau (phân thủy I). Nó cũng được coi như một phần của phần gan trái.

Tóm lại, gan được chia thành các phần phải và trái, phần phải được chia thành các tiểu phần giữa-phải và bên-phải, phần trái bao gồm thủy đuôi và các tiểu phần giữa-trái và bên-trái. Thủy đuôi trở thành phân thủy I, tiểu phần giữa-trái thành phân thủy giữa-trái (IV), các tiểu phần còn lại đều chia đôi: tiểu phần giữa phải thành phân thủy giữa-phải trước (V) và phân thủy giữa-phải sau (VIII), tiểu phần bên-phải thành phân thủy bên-phải trước (VI) và phân thủy bên-phải sau (VII), tiểu phần bên-trái thành phân thủy bên-trái sau (II) và phân thủy bên-trái trước (III).



Hình 24.5 Mẫu phân chia bình thường của các ống gan.

(1) là ống gan chung; (2) và (9) lần lượt là các ống gan phải và trái, cả hai ống này tiếp nhận, trực tiếp hoặc gián tiếp, các ống từ thủy đười (16), trong khi đó ống gan phải cũng dẫn lưu cho mỏm đười bằng một ống độc lập (17). Các nhánh khác của ống gan phải là nhánh sau (3), với hai chi nhánh chính của nó là nhánh sau-trên (4) và nhánh sau-dưới (5), và nhánh trước (6) cũng có hai chi nhánh là nhánh trước-trên (7) và nhánh trước-dưới (8). Ống gan trái được tạo nên bởi sự hợp lại của các nhánh giữa và bên (10 và 13); nhánh giữa do cặp ống trên (11) và cặp ống dưới (12) tạo nên; nhánh bên tiếp nhận một ống trên (14) và một ống dưới (15). (Dẫn từ Healey J.E. và Schroy P.C.: A.M.A. Arch.Sur. 66: 599, 1953)

6. GIẢI PHẪU LÂM SÀNG

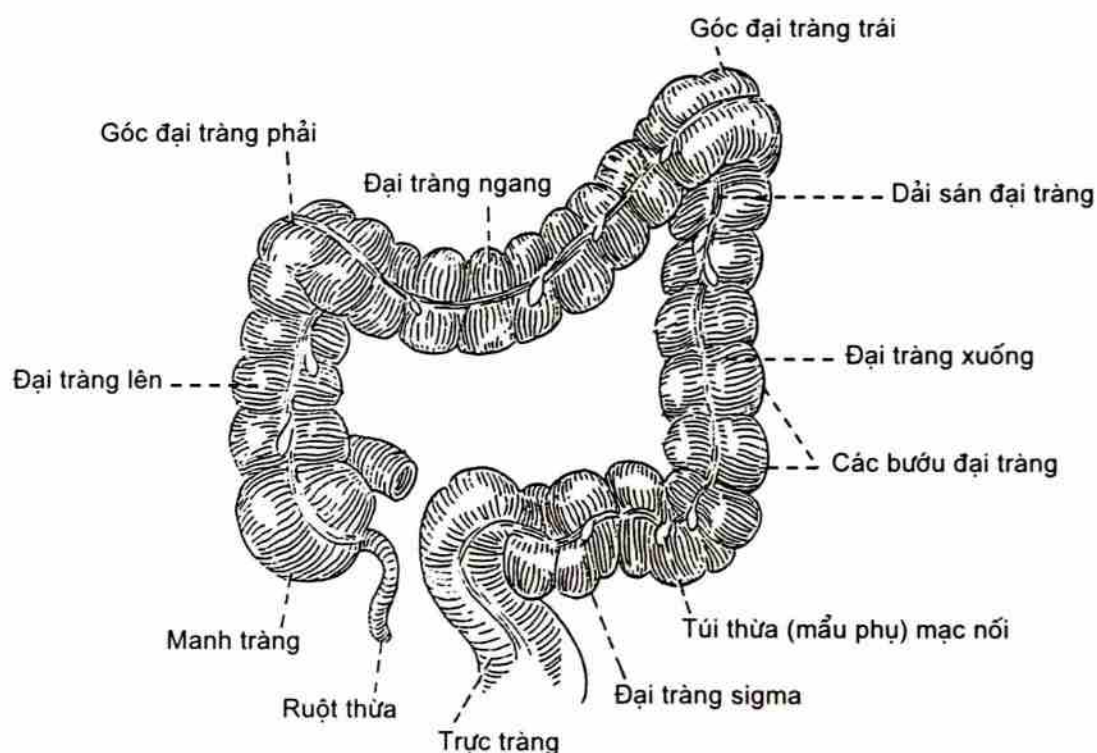
Do có kích thước lớn, vị trí cố định và giòn, võ gan thường gặp trong chấn thương; chảy máu có thể là trầm trọng vì các tĩnh mạch gan nằm trong các ống cứng và không thể co lại. Gan cũng có thể vỡ bởi một xương sườn gãy đâm xuyên qua cơ hoành. Các dấu hiệu lâm sàng cho thấy rằng các dòng máu của các tĩnh mạch mạc treo tràng trên và lách vẫn tương đối riêng biệt trong tĩnh mạch cửa, đi lần lượt dọc theo các nhánh phải và trái của tĩnh mạch cửa tới các thủy phải và trái của gan; như vậy, các tế bào ác tính và các cục huyết khối nhiễm khuẩn dễ đi tới thủy phải nếu ổ bệnh nguyên phát ở trong địa hạt dẫn lưu của tĩnh mạch mạc treo tràng trên, hoặc tới thủy trái nếu nó thuộc địa hạt của tĩnh mạch lách và tĩnh mạch mạc treo tràng dưới. Hiểu biết về cách chia gan thành phân thủy là kiến thức mang tính sống còn trong phẫu thuật cắt bỏ một phần gan. Gan và các cấu trúc có liên quan có thể được nhìn thấy rõ ràng trên các hình ảnh MRI, vốn là công cụ có giá trị trong chẩn đoán bệnh học gan.

RUỘT GIÀ

MỤC TIÊU

1. Trình bày được vị trí, cách sắp xếp, đặc điểm hình thể và cấu tạo chung, và cách phân chia ruột già thành các đoạn; mô tả được các đặc điểm hình thể và cấu tạo riêng và liên quan của mỗi đoạn ruột già.
2. Nêu được các liên hệ chức năng và lâm sàng thích hợp.

1. CÁC ĐẶC ĐIỂM GIẢI PHẪU CHUNG CỦA RUỘT GIÀ (H.25.1)



Hình 25.1. Sơ đồ các đoạn của ruột già

Ruột già trải dài từ đầu xa của ruột non cho đến hậu môn, dài khoảng 1,5 cm; đường kính của nó lớn nhất ở manh tràng và giảm dần cho tới trực tràng, nơi nó lại giãn rộng ở ngay trên ống hậu môn. Chức năng của nó chủ yếu là hấp thu nước và các chất hòa tan. Nó khác biệt về cấu trúc, kích thước và cách sắp xếp so với ruột non theo các cách sau đây:

- Nó có đường kính lớn hơn;

- Nó có vị trí cố định hơn;
- Lớp cơ dọc của nó, mặc dù là một lớp hoàn chỉnh, được tập trung thành ba dải sán đại tràng chạy dọc.

Thành của đại tràng bị các dải sán kéo rúm lại thành *các bướu đại tràng* (haustra of colon); các mấu mỡ nhỏ, gọi là *các túi thừa mạc nối* (omental appendices), nằm rải rác trên mặt tự do của toàn bộ đại tràng nhưng vắng mặt ở manh tràng, ruột thừa và trực tràng.

Ruột già vây quanh các quai ruột non, bắt đầu ở vùng hố chậu phải bằng một đoạn giãn rộng gọi là *manh tràng*. Manh tràng dẫn tới *ruột thừa* và *đại tràng*. Đại tràng đi lên trong các vùng thất lưng và hạ sườn phải tới mặt tạng của gan (*đại tràng lên*); tại đây nó gấp góc sang trái (*góc đại tràng phải*) và đi ngang qua bụng tới vùng hạ sườn trái, tạo nên một quai lồi xuống dưới gọi là *đại tràng ngang*; tiếp đó, nó lại gấp góc (*góc đại tràng trái*) để đi xuống qua các vùng thất lưng và hố chậu trái tới chậu hông nhỏ (*đại tràng xuống*). Trong chậu hông, nó tạo nên một quai gọi là *đại tràng sigma* rồi tiếp tục đi xuống dọc thành sau của chậu hông như là *trực tràng* và *ống hậu môn*.

Nhìn chung, các phần của ruột già nằm ở ngoại vi của phần ổ bụng dưới gan và dạ dày; chúng sắp xếp thành một hình chữ U lộn ngược vây lấy khối ruột non.

Về cấu tạo, **niêm mạc** ruột già có nhiều tế bào tiết nhầy hình đài tạo nên các ống tuyến đơn tiết nhầy và nhiều nang bạch huyết đơn độc, không có nang bạch huyết chùm (trừ ruột thừa); **lớp cơ dọc** của manh tràng và đại tràng dày lên ở ba nơi tạo nên các dải sán đại tràng; các dải sán đại tràng có vẻ như ngắn hơn chiều dài đại tràng làm cho *lớp thanh mạc* bị rúm lại tạo nên các mấu phụ mạc nối.

2. MANH TRÀNG VÀ RUỘT THỪA (Caecum and vermiformis appendix) (H.25.2)

2.1. Manh tràng

Manh tràng nằm ở hố chậu phải; hình chiếu của nó lên bề mặt chiếm một vùng hình tam giác nằm giữa các mặt phẳng bên phải, gian củ và dây chằng bẹn. Nó như một túi cùng rộng liên tiếp ở trên với đại tràng lên ở ngang mức lỗ hồi tràng và ở dưới với ruột thừa. Nó cao khoảng 6 cm và rộng ngang khoảng 7,5 cm. Nó nằm trên nửa ngoài dây chằng bẹn, mặt sau của nó tựa lên cơ chậu (thân kinh bì đùi ngoài nằm xen giữa manh tràng và cơ chậu) và cơ thất lưng lớn bên phải, được ngăn cách với cả hai cơ bởi các mạc và phúc mạc. Ở sau manh tràng là *ngách sau manh tràng*, nơi mà ruột thừa thường nằm. Ở phía trước, nó thường tiếp xúc với thành bụng trước, nhưng mạc nối lớn và một số quai ruột non có thể xen giữa. Manh tràng thường được phúc mạc phủ kín, nhưng đôi khi không hoàn toàn, khi mà phần trên của mặt sau của nó không có phúc mạc phủ và được nối với với hố chậu bởi mô liên kết lỏng lẻo. Có hai hoặc nhiều nếp phúc mạc (*nếp sau manh tràng*) nối mặt sau của nó với phúc mạc thành.

2.2. Van hồi - manh tràng

Hồi tràng mở vào mặt sau-trong của ruột già tại một lỗ nằm ở nơi gặp nhau của manh tràng và đại tràng lên. Lỗ này, gọi là *lỗ hồi tràng* (ileal orifice), chiếu lên bề mặt tại điểm giao nhau của các mặt phẳng bên phải và gian củ; ở khoảng 2 cm dưới điểm

này là chỗ ruột thừa đổ vào manh tràng. Lỗ hồi tràng nằm trong một nhú, *nhú hồi tràng* (ileal papilla), một cấu trúc mà ta quen gọi là "*van*" *hồi-manh tràng*. Nhú này bao gồm hai môi hình bán nguyệt. *Môi trên*, hay *môi hồi-đại tràng*, bám vào chỗ nối hồi tràng và đại tràng lên, *môi dưới*, hay *môi hồi-manh tràng*, bám vào chỗ nối hồi tràng và manh tràng. Hai đầu của lỗ hồi tràng liên tiếp với các nếp niêm mạc gọi là *hãm lỗ hồi tràng*.

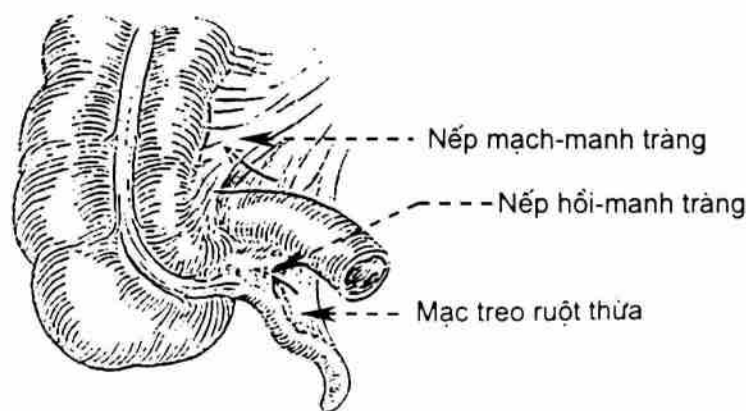
2.3. Ruột thừa. Ruột thừa là một ống hẹp, hình con giun, tách ra từ thành sau-trong của manh tràng, dưới đầu tận của hồi tràng khoảng 2 cm. Nó có thể nằm ở một trong số nhiều vị trí sau:

- Ở sau manh tràng và phần dưới đại tràng lên;
- Treo trên vành chậu hông, ở nữ nằm sát với vòi tử cung và buồng trứng phải;
- Nằm dưới manh tràng;
- Nằm trước đoạn tận của hồi tràng (có thể tiếp xúc với thành bụng trước) hoặc sau đoạn tận của hồi tràng.

Mốc bề mặt của gốc ruột thừa là điểm nối 1/3 ngoài và 1/3 giữa của đường nối gai chậu trước-trên bên phải tới rốn (*điểm McBurney*). Ba dải sán đại tràng trên đại tràng lên và manh tràng hội tụ tại gốc ruột thừa. Chiều dài của ruột thừa biến đổi từ 2-20 cm, trung bình là 9 cm. Nó dài hơn ở trẻ em và có thể teo hoặc giảm chiều dài sau tuổi trung niên. Nó được nối với phần dưới của mạc treo hồi tràng bằng một *mạc treo ruột thừa* ngắn. Nếp phúc mạc này thường có hình tam giác, chạy suốt dọc ruột thừa đến tận đỉnh của nó.

Động mạch ruột thừa, một nhánh của động mạch hồi-đại tràng, chạy sau hồi tràng để đi vào mạc treo ruột thừa ở cách nền của nó một đoạn ngắn. Động mạch đi đến đỉnh của ruột thừa dọc theo bờ tự do của mạc treo. Các động mạch ruột thừa phụ có mặt ở trên 80% số trường hợp.

Lòng của ruột thừa thì nhỏ và mở vào manh tràng bằng một lỗ, *lỗ ruột thừa*, nằm ở dưới và hơi ở sau lỗ hồi-manh tràng. Lớp dưới niêm mạc của ruột thừa chứa nhiều nang bạch huyết chùm, làm cho niêm mạc ruột thừa lồi vào lòng ruột thừa.



Hình 25.2. Manh tràng và ruột thừa

3. ĐẠI TRÀNG LÊN (ASCENDING COLON) VÀ GÓC ĐẠI TRÀNG PHẢI (RIGHT COLIC FLEXURE/HEPATIC FLEXURE)

Đại tràng lên dài khoảng 15 cm. Từ chỗ tiếp nối với manh tràng, nó đi lên tới dưới mặt tạng của thùy phải của gan và tạo nên ở đây một vết lõm nông; tại đây, nó hướng đột ngột ra trước và sang trái tại *góc đại tràng phải* và liên tiếp với đại tràng ngang. Chiều lên bề mặt, đại tràng lên đi lên ở ngoài mặt phẳng bên phải, từ mặt phẳng gian củ tới mức nằm giữa các mặt phẳng dưới sườn và qua môn vị. Ở mặt trước, đại tràng lên tiếp xúc với các quai hồi tràng, mạc nối lớn và thành bụng trước. Nó được phúc mạc phủ ở mặt trước và hai mặt bên, còn mặt sau thì dính vào thành bụng sau và đầu dưới thận phải bằng mô liên kết lỏng lẻo. Bất chéo sau đại tràng lên là thần kinh bì đùi ngoài, đôi khi cả các thần kinh chậu-bẹn và chậu-hạ vị. Đại tràng lên có một mạc treo ngắn ở 12% số trường hợp.

Góc đại tràng phải dính ở mặt sau với phần dưới-ngoài của mặt trước thận phải; ở trên là thùy phải của gan; ở phía trước-trong là phần xuống của tá tràng và đáy túi mật.

4. ĐẠI TRÀNG NGANG (TRANSVERSE COLON) VÀ GÓC ĐẠI TRÀNG TRÁI (LEFT COLIC FLEXURE/SPLenic FLEXURE)

Với chiều dài khoảng 50 cm, đại tràng ngang đi từ góc đại tràng phải ở vùng thất lưng phải tới vùng hạ sườn trái thì uốn cong đột ngột xuống dưới và ra sau ở dưới lách tạo nên *góc đại tràng trái*. Đại tràng ngang đi theo một đường cong mà chiều lõm hướng lên trên; thông thường thì đại tràng ngang nằm ở phần dưới của vùng rốn. Mặt sau của đầu phải của nó không có phúc mạc bọc mà dính với mặt trước của phần xuống tá tràng và đầu tụy bằng mô liên kết lỏng lẻo; nhưng từ đầu tụy đến góc đại tràng trái, nó hầu như hoàn toàn được phúc mạc bọc và được nối với bờ trước của thân tụy bằng *mạc treo đại tràng ngang*. Đại tràng ngang và mạc treo của nó nằm dưới gan, bờ cong vị lớn và lách, trên khối ruột non.

Góc đại tràng trái là chỗ nối giữa đại tràng ngang và đại tràng xuống và nằm ở vùng hạ sườn trái. Nó liên quan ở phía trên với lách và đuôi tụy, ở phía sau-trong với mặt trước thận trái. Góc trái ở cao hơn và sâu hơn so với góc phải và được gắn với cơ hoành ở ngang mức các xương sườn X và XI bằng dây chằng hoành-đại tràng; dây chằng này nằm dưới đầu trước-ngoài của lách.

5. ĐẠI TRÀNG XUỐNG (DESCENDING COLON)

Dài khoảng 25 cm, đại tràng xuống đi xuống từ góc đại tràng trái qua các vùng hạ sườn và thất lưng trái, đầu tiên theo phần dưới của bờ ngoài thận trái và sau đó đi trong góc giữa cơ thất lưng lớn và cơ vuông thất lưng tới mào chậu; từ đây, nó uốn cong xuống dưới và vào trong ở trước cơ chậu và cơ thất lưng lớn để liên tiếp với đại tràng sigma tại eo trên (bờ trong cơ thất lưng lớn). Mặt sau của đại tràng xuống không có phúc mạc phủ, dính với mạc phủ vùng dưới-ngoài của thận trái, cân của cơ ngang bụng, cơ vuông thất lưng, cơ chậu và cơ thất lưng lớn. Các cấu trúc sau đây (ở bên trái) bất chéo sau đại tràng xuống: các mạch và thần kinh dưới sườn, các thần kinh chậu-bẹn và chậu-hạ vị, các thần kinh bì đùi ngoài, đùi và sinh dục đùi, các mạch tinh hoàn (hoặc buồng trứng) và động mạch chậu ngoài. Đại tràng xuống có đường kính nhỏ hơn

và nằm sâu hơn đại tràng lên. Mặt trước của nó liên quan với các quai hồi tràng, trừ phần dưới của nó, nơi ta có thể sờ được khi các cơ bụng mềm. Mạc treo đại tràng xuống có mặt ở 22 % số trường hợp.

6. ĐẠI TRÀNG SIGMA (SIGMOID COLON)

Đại tràng sigma là đoạn cuối của đại tràng, chạy tiếp theo đại tràng xuống từ eo trên. Nó tạo nên một quai dài khoảng 40 cm và thường nằm trong chậu hông bé. Trước hết nó đi xuống trên thành trái của chậu hông, sau đó đi ngang qua chậu hông ở giữa trực tràng và bàng quang (ở nam) hoặc trực tràng và tử cung (ở nữ) và có thể đi tới thành phải chậu hông; cuối cùng nó cong ra sau tới đường giữa ở ngang mức đốt sống cùng 3 thì cong xuống và tận cùng ở trực tràng. Đại tràng sigma di động vì được treo vào thành chậu hông bởi *mạc treo đại tràng sigma*. Đại tràng sigma liên quan: ở **phía bên** với các mạch chậu ngoài, thần kinh bì, buồng trứng hoặc ống dẫn tinh trái; ở **phía sau** với các mạch chậu trong, niệu quản cơ hình quả lê và đám rối cùng; ở **phía dưới** với bàng quang ở nam hoặc bàng quang và tử cung ở nữ; ở **phía trên** và **bên phải**, nó tiếp xúc với các quai hồi tràng cuối cùng. Vị trí và hình dạng của đại tràng sigma thay đổi nhiều tùy thuộc vào: chiều dài của nó, chiều dài của mạc treo của nó, mức độ giãn của nó, tình trạng của trực tràng, bàng quang và tử cung.

7. TRỰC TRÀNG (RECTUM)

Từ chỗ liên tiếp với đại tràng sigma ở ngang mức đốt sống cùng III, trực tràng đi xuống theo chiều cong của xương cùng và xương cụt tạo *góc cùng* (sacral flexure) của trực tràng. Trực tràng liên tiếp với ống hậu môn khi nó xuyên qua hoành chậu hông. *Đường tiếp nối hậu môn-trực* tràng nằm ở 2-3 cm phía trước và hơi ở dưới đỉnh xương cụt. Từ đầu dưới của trực tràng, ống hậu môn đi xuống dưới và ra sau, và góc mở ra sau này giữa ống hậu môn và trực tràng được gọi là *góc đáy chậu* (perineal flexure) hay *góc hậu môn-trực* tràng. Trực tràng cũng có ba *đường cong bên* (lateral flexures) hay *góc bên*: đường cong trên lồi sang phải, đường cong giữa lồi sang trái và đường cong dưới lồi sang phải. Cả hai đầu của trực tràng nằm trên đường giữa.

Trực tràng dài khoảng 12 cm, phần trên có đường kính bằng đại tràng sigma (khoảng 4 cm ở tình trạng rộng) nhưng phần dưới của nó phồng to thành *bóng trực* tràng (rectal ampulla). Trực tràng có nhiều điểm khác với đại tràng sigma: không có các bướu, các túi thừa mạc nối hoặc mạc treo; các dải sán lại tản đều ra ở trên chỗ nối đại tràng sigma-trực tràng khoảng 5 cm, tạo nên hai dải cơ rộng đi xuống trên các thành trước và sau của trực tràng.

Trong lòng trực tràng, niêm mạc bị các thớ cơ vòng đội lên tạo thành *các nếp ngang trực* tràng (transverse folds of rectum) hình liềm; đó là *nếp trên* ở gần đầu trên trực tràng, *nếp giữa* nằm ngay trên bóng trực tràng và *nếp dưới* ở dưới nếp giữa khoảng 2,5 cm.

Phúc mạc chỉ phủ nửa trên của mặt trước và 1/3 trên của mặt bên trực tràng rồi lật lên bàng quang (ở nam) hoặc thành sau âm đạo (ở nữ). **Trực tràng liên quan sau** với: trên đường giữa là ba xương cùng dưới, xương cụt, các mạch cùng giữa; ở sau-bên là nhánh trước ba thần kinh cùng dưới, các thần kinh cụt, thần giao cảm, cơ cụt và cơ

nâng hậu môn. **Liên quan trước ở nam:** phần có phúc mạc phủ liên quan với phần trên của đáy bàng quang và của các túi tinh, túi cùng trực tràng-bàng quang và các thành phần trong túi cùng (các quai hồi tràng cuối cùng và đại tràng sigma); phần dưới phúc mạc với phần dưới của đáy của bàng quang và của túi tinh, các ống dẫn tinh, phần tận cùng của niệu quản và tuyến tiền liệt. **Liên quan trước ở nữ:** ở trên đường lật của phúc mạc là tử cung, phần trên âm đạo, túi cùng trực tràng-tử cung và các thành phần chứa bên trong (các quai hồi tràng tận cùng và đại tràng sigma); ở dưới đường lật của phúc mạc: phần dưới âm đạo. **Về phía bên,** phần trên của trực tràng liên quan với hố cạnh trực tràng và các thành phần nằm trong (đại tràng sigma hoặc hồi tràng), ở dưới đường lật của phúc mạc là đám rối giao cảm chậu hông, cơ cụt, cơ nâng hậu môn và các nhánh của các mạch trực tràng trên.

8. ỐNG HẬU MÔN (ANAL CANAL)

Ống hậu môn bắt đầu ở nơi mà bóng trực tràng đột ngột hẹp lại và từ đây chạy xuống dưới và ra sau tới hậu môn. Nó dài khoảng 4 cm ở người trưởng thành, thành trước của nó hơi ngắn hơn thành sau. Ở sau ống hậu môn là một khối mô xơ-cơ, gọi là *thể hậu môn-cụt*, ngăn cách nó với đỉnh xương cụt; ở phía trước, nó được *thể đáy chậu* ngăn cách với niệu đạo màng và hành dương vật hoặc với phần dưới âm đạo; ở hai bên là các *hố ngồi-trực tràng*. Trên toàn bộ chiều dài của nó, ống hậu môn được vây quanh bởi các cơ thắt giữ cho nó ở trạng thái đóng, trừ khi tiết phân.

Niêm mạc của nửa trên ống hậu môn (khoảng 15 mm) là thượng mô trụ đơn giống như trực tràng. Tại đây có 6-10 nếp dọc nhô lên gọi là các *cột hậu môn* (anal columns), mỗi cột chứa một nhánh tận cùng của động mạch và tĩnh mạch trực tràng trên và các bó sợi cơ dọc. Đây là nơi các tĩnh mạch trực tràng trên của hệ thống cửa tiếp nối với các tĩnh mạch trực tràng giữa và dưới. Đường nối đầu trên của các cột hậu môn là *đường nối hậu môn-trực tràng* (anorectal junction). Nền của các cột hậu môn ở dưới được nối với nhau bằng các nếp hình bán nguyệt gọi là *các van hậu môn* (anal valves). Ở trên mỗi van là một ngách nhỏ gọi là *xoang hậu môn* (anal sinus). Các van hậu môn nằm dọc theo *đường lược* (pectinate line), một đường nằm ngang mức giữa cơ thắt hậu môn trong. Ống hậu môn kéo dài tới khoảng 15 mm dưới các van hậu môn như là *vùng chuyển tiếp hậu môn* (anal transition zone) hay *lược hậu môn* (anal pecten). Thượng mô của vùng này là thượng mô lát tầng không sừng hoá. Vùng chuyển tiếp tận cùng ở dưới tại một vùng hẹp gọi là *rãnh gian cơ thắt hậu môn* (hay *đường trắng*); rãnh này nằm trong khoảng giữa bờ dưới của cơ thắt hậu môn trong và phần dưới da của cơ thắt hậu môn ngoài. Dưới đường trắng, 8 mm cuối cùng của ống hậu môn được phủ bằng da thực sự.

Hệ cơ hậu môn. Thành hậu môn được vây quanh bởi cơ thắt hậu môn trong và cơ thắt hậu môn ngoài. *Cơ thắt hậu môn trong* (internal anal sphincter) là một ống cơ trơn vòng dày 5-8 mm bao quanh 3/4 trên của ống hậu môn, từ đường tiếp nối hậu môn-trực tràng tới đường trắng. *Cơ thắt hậu môn ngoài* (external anal sphincter) là một ống cơ vân nằm nông hơn cơ thắt hậu môn trong và bao quanh toàn bộ ống hậu môn. Nó được chia thành ba phần, tính từ trên xuống, là *phần sâu*, *phần nông* và *phần dưới da*. Phần dưới da bao quanh đầu dưới ống hậu môn, ở dưới bờ dưới cơ thắt trong, hai phần kia bao quanh cơ thắt trong.

Liên hệ lâm sàng. *Trĩ nội* là những búi giãn của các nhánh của tĩnh mạch trực tràng trên được bọc bởi niêm mạc. Các nhánh của tĩnh mạch trực tràng trên mà nằm trong các cột hậu môn ở các vị trí 3, 7 và 11 giờ rất hay bị giãn. Búi trĩ có thể chỉ nằm trong ống hậu môn, nhô ra khỏi ống hậu môn lúc đi ngoài rồi trở lại, hoặc nhô ra khỏi ống hậu môn mà không co trở lại được. *Trĩ ngoại* là những búi giãn của của các nhánh của tĩnh mạch trực tràng dưới khi chúng từ bờ hậu môn chạy sang bên. Chúng được phủ bởi da.

9. MẠCH VÀ THẦN KINH CỦA ĐẠI TRÀNG (xem Bài 26)

MẠCH VÀ THẦN KINH CỦA CÁC CƠ QUAN TIÊU HOÁ TRONG BỤNG

MỤC TIÊU

1. *Mô tả được sự cấp máu động mạch, sự dẫn lưu tĩnh mạch và sự chi phối thần kinh tự chủ cho các cơ quan tiêu hoá trong ổ bụng.*
2. *Nêu được các liên hệ chức năng và lâm sàng thích hợp.*

1. CÁC MẠCH MÁU

Các cơ quan tiêu hoá trong bụng được cấp máu bởi ba động mạch tách ra từ mặt trước động mạch chủ bụng: động mạch thân tạng, động mạch mạc treo tràng trên và động mạch mạc treo tràng dưới; riêng phần dưới trực tràng và ống hậu môn do *động mạch trực tràng giữa* của động mạch chậu trong và *động mạch trực tràng dưới* của động mạch thẹn trong cấp máu. Tĩnh mạch của các cơ quan tiêu hoá trong bụng không đổ về tĩnh mạch chủ dưới mà tập trung về tĩnh mạch cửa để được đưa tới gan. Tĩnh mạch từ phần dưới trực tràng và ống hậu môn đổ về tĩnh mạch chậu trong.

1.1. Các động mạch

1.1.1. Động mạch thân tạng (*coeliac trunk*) (các H. 25.4 và 28.1)

– **Nguyên uỷ, đường đi và phân nhánh.** Động mạch thân tạng là một nhánh lớn tách ra từ mặt trước động mạch chủ bụng ở ngay dưới lỗ động mạch chủ. Nó đi ra trước và hơi sang phải ở trên tụy và tĩnh mạch lách trên một đoạn dài khoảng 1,25 cm rồi chia thành 3 nhánh: động mạch vị trái, động mạch gan chung và động mạch lách. Động mạch mạc treo tràng trên có thể cũng tách ra từ động mạch thân tạng.

– **Liên quan.** Động mạch thân tạng nằm trên thành sau của tiền đình túi mạc nối. Đám rối tạng vây quanh động mạch thân tạng và các phần mở rộng của đám rối này đi theo các nhánh của động mạch.

+ **Động mạch vị trái** (*left gastric artery*). Động mạch vị trái, nhánh nhỏ nhất của động mạch thân tạng, chạy lên trên và sang trái, ở sau túi mạc nối, về phía đầu tâm vị của dạ dày. Ở gần dạ dày, nó tách ra các *nhánh thực quản* đi tới tâm vị và đoạn bụng của thực quản rồi hướng về phía trước-dưới vào nếp vị-tụy và tách thành hai nhánh đi về phía môn vị (phía bên phải) ở gần bờ cong nhỏ của dạ dày, giữa hai lá của mạc nối nhỏ; nó cấp máu cho cả hai mặt của dạ dày và tiếp nối với động mạch vị phải.

+ **Động mạch gan chung** (*common hepatic artery*). Động mạch gan chung cùng đám rối gan đi ra trước và sang phải, ở thành dưới dưới tiền đình túi mạc nối. Khi tới

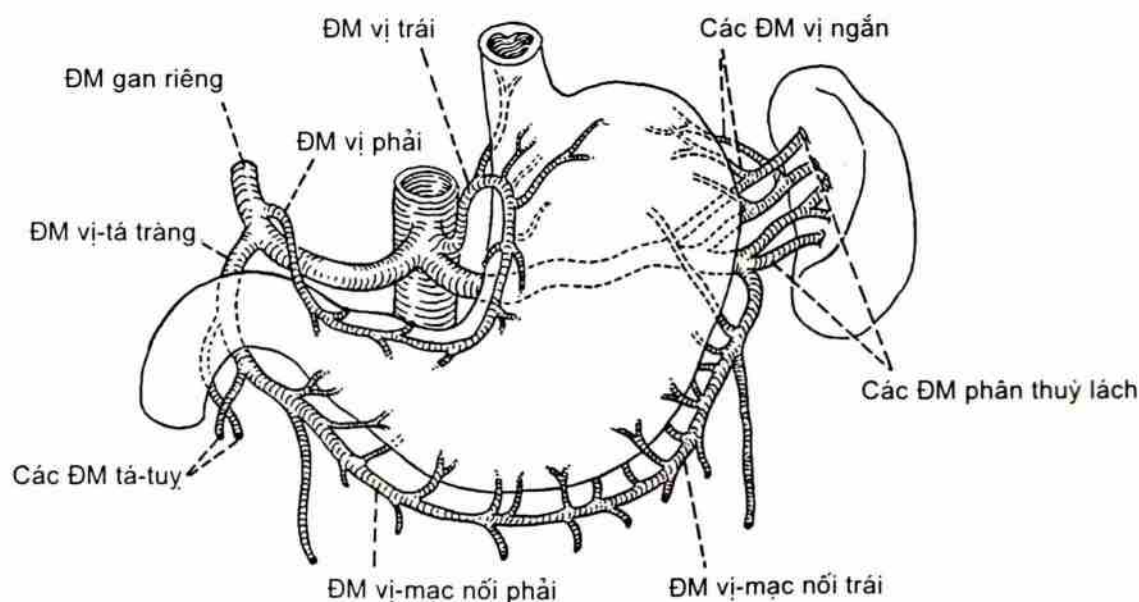
bờ trái tĩnh mạch cửa ở mặt trên của phần trên tá tràng, nó tách ra động mạch vị-tá tràng. Tiếp đó, sau khi bắt chéo bờ trái tĩnh mạch cửa, nó đi lên giữa hai lá của mạc mạc nối nhỏ, trước lỗ mạc nối, tới cửa gan, nơi nó chia thành các nhánh trái và phải đi vào gan. Trước khi tận cùng, động mạch gan chung tách ra *động mạch vị phải* (có khi động mạch vị phải tách ra trước động mạch vị-tá tràng) và sau khi tách ra nhánh này, động mạch gan chung trở thành động mạch gan riêng. Động mạch gan riêng được mô tả ở Bài 25.

Các nhánh của động mạch gan chung

- *Động mạch vị phải* (right gastric artery). Động mạch vị phải tách ra ở trước hoặc sau khi động mạch gan chung tách ra động mạch vị-tá tràng. Nó đi xuống trong mạc nối nhỏ tới đầu môn vị của dạ dày, rồi đi sang trái dọc theo bờ cong nhỏ, phân nhánh vào phần trên của các mặt trước và sau của dạ dày. Nó tận cùng bằng cách nối với động mạch vị trái.

- *Động mạch vị-tá tràng* (gastroduodenal artery). Từ chỗ tách ra ở sau phần trên tá tràng, động mạch vị-tá tràng đi xuống ở giữa tá tràng và cổ tụy. Nó thường ở bên trái ống mật chủ. Ở bờ dưới của phần trên tá tràng, nó tận cùng bằng cách chia thành *động mạch tá-tụy trên trước* và *động mạch vị-mạc nối phải*. Trước đó, nó đã tách ra *động mạch tá-tụy trên sau* và các động mạch sau tá tràng.

- *Động mạch tá-tụy trên trước* (anterior superior pancreaticoduodenal artery) đi xuống ở giữa mặt trước đầu tụy và tá tràng, cấp máu cho cả hai cấu trúc này và tiếp nối với nhánh trước của động mạch tá-tụy dưới. Động mạch tá-tụy trên sau tách ra ở bờ trên của phần trên tá tràng. Nó đi xuống dưới và sang phải, ở mặt sau đầu tụy, phân nhánh vào tá tràng và đầu tụy rồi tận cùng bằng cách tiếp nối với nhánh sau của động mạch tá-tụy dưới.



Hình 26.1. Mặt trước của dạ dày và các động mạch của nó

• **Động mạch vị-mạc nối phải** (right gastro-epiploic artery) là nhánh tận lớn hơn của động mạch vị-tá tràng. Nó đi men theo bờ phải của túi mạc nối và sau đó hướng sang trái dọc theo bờ cong lớn, giữa hai lá trước của mạc nối lớn. Nó tận cùng bằng cách tiếp nối trực tiếp với nhánh vị-mạc nối trái của động mạch lách. Nó đi cách bờ cong lớn khoảng 2 cm và tách ra các nhánh đi lên tới hai mặt của dạ dày và các nhánh đi xuống cho mạc nối lớn. Nó cũng cấp máu cho cả mặt dưới của phần trên tá tràng.

+ **Động mạch lách (splenic artery)**

Là nhánh lớn nhất của động mạch thân tạng, động mạch lách đi theo một con đường uốn lượn. Cùng với tĩnh mạch lách và đám rối thần kinh lách bao quanh, nó đi sang trái, ở sau dạ dày và túi mạc nối, dọc theo bờ trên của tụy, trước tuyến thượng thận trái và phần trên thận trái. Cuối cùng, nó đi vào dây chằng lách-thận và khi tới gần lách, nó chia thành 5 nhánh phân thủy đi vào rốn lách.

+ **Các nhánh của động mạch lách**

• **Các nhánh tụy** (pancreatic branches). Có nhiều nhánh nhỏ cấp máu cho cổ, thân và đuôi tụy; chúng rời khỏi động mạch lách khi động mạch này chạy dọc bờ trên của lách. **Động mạch tụy lưng** đi xuống ở sau tụy, chia thành các nhánh phải và trái. Nhánh phải chạy giữa cổ tụy và mòm móc để tạo nên một cung **động mạch trước tụy** cùng với một nhánh từ động mạch tá-tụy trước trên; nhánh trái chạy dọc theo bờ dưới tới đuôi tụy và tiếp nối với các nhánh của động mạch tụy lớn và động mạch đuôi tụy. **Động mạch tụy lớn** và **động mạch đuôi tụy** cấp máu cho phần trái thân tụy và đuôi tụy.

• **Các động mạch vị ngắn** (short gastric arteries). Đây là 5-7 nhánh tách ra từ chỗ tận cùng của động mạch lách hay từ các nhánh tận của nó. Chúng chạy giữa các lá của dây chằng vị-lách tới cấp máu cho đáy vị, tiếp nối với các nhánh của các động mạch vị trái và vị-mạc nối trái.

• **Động mạch vị sau** (posterior gastric artery). Động mạch này thường tách ra từ phần giữa của động mạch lách. Nó đi lên ở sau phúc mạc của túi mạc nối rồi đi qua dây chằng vị-hoành tới thành sau đáy vị.

• **Động mạch vị-mạc nối trái** (left gastro-epiploic artery). Là nhánh lớn nhất của động mạch lách, động mạch này tách ra ở gần rốn lách và đi về phía dưới - phải; nó tách ra các nhánh (dài 8-10 cm) đi qua dây chằng vị - lách tới cấp máu cho 1/3 trên của bờ cong lớn rồi tận cùng bằng hai nhánh: một nhánh lớn đi xuống dưới và sang phải trong mạc nối lớn. Nhánh còn lại (nhánh trên) chạy tiếp sang phải ở gần bờ cong lớn và tiếp nối với động mạch vị-mạc nối phải. Trong cắt dạ dày bán phần, mạc nối lớn bị cắt ở dưới động mạch vị-mạc nối phải, cắt đi tất cả các nhánh mạc nối của động mạch vị-mạc nối phải; mạc nối lớn lúc này sống được là nhờ nhánh mạc nối của động mạch vị-mạc nối trái. Mặc dù mạc nối lớn dính vào mạc treo đại tràng ngang, các nhánh động mạch đại tràng đi trong mạc treo này không cấp máu cho nó.

1.1.2. Động mạch mạc treo tràng trên (superior mesenteric artery)

Nguyên ủy, đường đi và liên quan. Động mạch mạc treo tràng trên tách ra từ mặt trước của động mạch chủ bụng ở ngang đĩa gian đốt sống ngực XII - thắt lưng I, sau đầu phải thân tụy. Nó đi xuống, lúc đầu đi ở sau tụy và trước động mạch chủ bụng;

tiếp đó bắt chéo trước mòm móc và phân ngang tá tràng rồi đi trong rãnh mạc treo ruột non; cuối cùng, nó đi vào mạc treo ruột non và tận cùng bằng nhánh nối với nhánh hồi tràng của động mạch hồi-đại tràng. Động mạch được đi kèm bởi tĩnh mạch mạc treo tràng trên (nằm ở bên phải) và được vây quanh bởi một đám rối thần kinh. Ở sau tuy, nó bị tĩnh mạch lách bắt chéo ở mặt trước và tĩnh mạch thận trái bắt chéo ở mặt sau. Lúc đi trong rãnh mạc treo ruột non, động mạch bắt chéo trước tĩnh mạch chủ dưới và niệu quản phải. Phân ngang của tá tràng có thể bị kẹt giữa động mạch mạc treo tràng trên và động mạch chủ bụng.

Sự phân nhánh. Động mạch tách ra nhiều nhánh bên cho tá-tụy, hồng tràng, hồi tràng, manh tràng, ruột thừa, đại tràng lên và đại tràng ngang. Các nhánh cho đại tràng tiếp nối với nhau tạo nên *động mạch* (hay *cung mạch*) *viền đại tràng*.

Động mạch tá-tụy dưới (inferior pancreaticoduodenal artery) tách ra từ động mạch mạc treo tràng trên hay từ nhánh hồng tràng đầu tiên của động mạch mạc treo tràng trên ở gần bờ trên của phân ngang tá tràng. Nó thường chia ngay thành các nhánh trước và sau. *Nhánh trước* đi sang phải ở trước đầu tụy, rồi đi lên tiếp nối với động mạch tá-tụy trên trước. *Nhánh sau* chạy lên trên và sang phải ở sau, đôi khi đi qua, đầu tụy và tiếp nối với động mạch tá-tụy trên sau. Cả hai nhánh cấp máu cho đầu tụy và tá tràng.

Các động mạch hồng tràng (jejunal arteries) và **các động mạch hồi tràng** (ileal arteries) gồm từ 12 - 15 nhánh tách ra từ bờ trái động mạch mạc treo tràng trên. Chúng đi tới hồng tràng và hồi tràng, trừ phần tận cùng của hồi tràng, vốn là phân được cấp máu bởi động mạch hồi-đại tràng. Chúng chạy gần như song song trong mạc treo, mỗi động mạch tách đôi để nối với các nhánh chia đôi của các động mạch liền kề tạo nên một loạt cung (cung bậc một). Các nhánh từ những cung này lại tiếp nối để tạo nên một loạt cung bậc hai và cách chia nhánh và tiếp nối này có thể lặp lại tới ba hay bốn lần. Từ các cung mạch cuối cùng, nhiều *mạch thẳng* đi tới cấp máu cho ruột non. Các động mạch hồng tràng dài hơn và có số lượng ít hơn. Về số lượng cung mạch, mạc treo của quai ruột non đầu tiên và quai cuối cùng chỉ có một cung mạch; số lượng cung mạch tăng dần về phía giữa mạc treo.

Động mạch hồi-đại tràng (ileocolic artery) là nhánh cuối cùng tách ra từ bờ phải của động mạch mạc treo tràng trên. Nó đi xuống về phía phải, ở dưới phúc mạc thành, tới hố chậu phải, nơi nó chia thành nhiều nhánh. Trên đường đi, nó bắt chéo niệu quản, các mạch tinh hoàn hoặc buồng trứng và cơ thắt lưng lớn bên phải. Các nhánh của nó bao gồm:

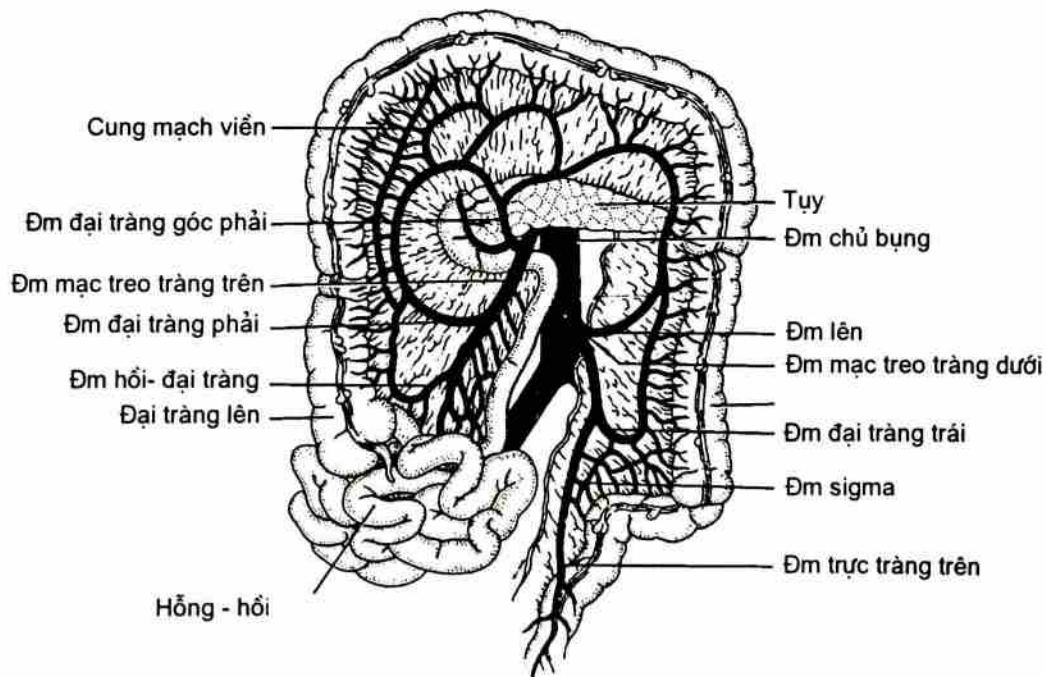
- *Nhánh đại tràng* (colic branch) đi lên dọc bờ trong đại tràng lên và tiếp nối với nhánh đi xuống của động mạch đại tràng phải (hoặc động mạch góc phải nếu vắng mặt động mạch đại tràng phải).
- *Động mạch manh tràng trước* (anterior caecal artery) và *động mạch manh tràng sau* (posterior caecal artery) đi tới các mặt trước và sau manh tràng.
- *Động mạch ruột thừa* (appendicular artery) đi xuống ở sau đoạn tận cùng của hồi tràng để vào mạc treo ruột thừa; sau khi tách ra một nhánh quạt ngược tiếp nối với một nhánh của động mạch manh tràng sau, nó chạy sát rồi sau đó đi ở bờ ruột thừa.

- *Nhánh hồi tràng* chạy sang trái cấp máu cho đoạn cuối của hồi tràng và tiếp nối với một nhánh tận của động mạch mạc treo tràng trên.

Động mạch đại tràng phải (right colic artery) tách ra từ cùng một thân chung với động mạch hồi-đại tràng, hoặc từ động mạch mạc treo tràng trên ở mức cao hơn động mạch hồi-đại tràng. Nó đi sang phải, ở sau phúc mạc thành và ở trước các mạch tinh hoàn hoặc buồng trứng, niệu quản và cơ thắt lưng phải, tới đại tràng lên. Ở gần đại tràng, nó chia thành một nhánh xuống tiếp nối với nhánh đại tràng của động mạch hồi-đại tràng và một nhánh lên tiếp nối với động mạch góc phải. Động mạch đại tràng phải có thể vắng mặt và khi đó nhánh xuống của động mạch góc phải tiếp nối với nhánh đại tràng của động mạch hồi-đại tràng.

Động mạch góc phải (right flexural artery) chạy về phía góc đại tràng phải, bắt chéo trước phần xuống của tá tràng và cực dưới thận phải. Nó chia thành một nhánh xuống và một nhánh lên. Nhánh xuống tiếp nối với nhánh lên của động mạch đại tràng phải hoặc nhánh đại tràng của động mạch hồi-đại tràng (nếu động mạch đại tràng phải vắng mặt); nhánh lên tiếp nối với động mạch đại tràng giữa.

Động mạch đại tràng giữa (middle colic artery) rời khỏi động mạch mạc treo tràng trên ở ngay dưới tụy; đi xuống trong mạc treo đại tràng ngang, nó chia thành một nhánh phải và một nhánh trái. Nhánh phải tiếp nối với động mạch góc phải, nhánh trái với động mạch lên, một nhánh của động mạch mạc treo tràng dưới. Các cung mạch nối được tạo nên ở cách đại tràng ngang 3 hoặc 4 cm.



Hình 25.3. Các động mạch mạc treo tràng trên và mạc treo tràng dưới

1.1.3. Động mạch mạc treo tràng dưới (inferior mesenteric artery)

Nguyên uỷ, đường đi và liên quan. Động mạch mạc treo tràng dưới tách ra từ động mạch chủ bụng ở ngang mức đốt sống TL III, ở sau phần ngang tá tràng và trên

chỗ chia đôi của động mạch chủ 3 - 4 cm. Nó đi xuống ở sau phúc mạc, trước tiên ở trước động mạch chủ, sau đó ở bên trái động mạch chủ rồi bắt chéo động mạch chậu chung trái ở trong niệu quản trái để đi vào chậu hông và tận cùng bằng động mạch trực tràng trên.

Sự phân nhánh. Động mạch mạc treo tràng dưới cấp máu cho khoảng 1/3 trái của đại tràng ngang, toàn bộ đại tràng xuống, đại tràng sigma và hầu hết trực tràng.

Động mạch lên (ascending artery) chạy lên trên và sang trái ở sau phúc mạc thành và bắt chéo niệu quản, các mạch tinh hoàn hoặc buồng trứng và thận trái. Nó chia thành nhánh đi lên nối với động mạch đại tràng giữa trong mạc treo đại tràng ngang và nhánh đi xuống dọc bờ trong đại tràng xuống nối với nhánh lên của động mạch đại tràng trái.

Động mạch đại tràng trái (left colic artery). *Động mạch đại tràng trái* được mô tả ở đây tương ứng với nhánh đi xuống của động mạch đại tràng trái theo danh pháp giải phẫu cũ; *động mạch lên* là nhánh lên của động mạch đại tràng trái theo danh pháp cũ. Động mạch đại tràng trái và động mạch lên thường tách ra từ một thân chung ngắn. Động mạch đại tràng trái chạy tới khoảng giữa đại tràng xuống và chia thành các nhánh lên và xuống tiếp nối với nhánh của các động mạch lân cận.

Các động mạch sigma (sigmoid arteries). Có hai hoặc ba động mạch sigma đi chéo xuống dưới và sang trái ở sau phúc mạc, trước cơ thất lưng lớn, niệu quản và các mạch tinh hoàn hoặc buồng trứng bên trái. Các động mạch này phân nhánh tiếp nối với nhau; nhánh lên của động mạch sigma trên cùng tiếp nối với nhánh xuống của động mạch đại tràng trái, nhánh xuống của động mạch sigma dưới cùng tiếp nối với động mạch trực tràng trên.

Động mạch trực tràng trên (superior rectal artery) là nhánh tận của động mạch mạc treo tràng dưới. Nó đi xuống vào chậu hông trong rãnh mạc treo đại tràng sigma, bắt chéo trước các mạch chậu chung trái trên đường đi. Ở gần đốt sống cùng thứ ba, nó chia thành hai nhánh đi xuống trên hai mặt bên trực tràng; mỗi nhánh lại chia thành các nhánh nhỏ hơn xuyên qua lớp cơ thành trực tràng để chạy thẳng đứng xuống dưới ở lớp dưới niêm mạc, tới tận cơ thất hậu môn trong; tại đây, chúng tiếp nối với nhau tạo nên những quai quanh đầu dưới trực tràng và những quai này tiếp nối với động mạch trực tràng giữa, một nhánh của động mạch chậu trong, và với động mạch trực tràng dưới của động mạch thẹn trong.

1.2. Các tĩnh mạch

1.2.1. Các tĩnh mạch dẫn lưu máu từ những vùng được cấp máu bởi các nhánh của động mạch thân tạng

Trong ba nhánh của động mạch thân tạng, chỉ có động mạch lách và động mạch vị trái là có tĩnh mạch tương ứng đi kèm: tĩnh mạch lách hợp cùng tĩnh mạch mạc treo tràng trên đổ về tĩnh mạch cửa, tĩnh mạch vị trái đổ về thân tĩnh mạch cửa. Không có tĩnh mạch tương ứng với các động mạch gan chung và riêng. Máu của các nhánh động mạch gan riêng mà đi vào gan được dẫn lưu bởi tĩnh mạch gan; tĩnh mạch túi mật đổ về tĩnh mạch cửa. Mặc dù không có tĩnh mạch tương ứng với động mạch vị-tả tràng,

các nhánh bậc một và hai của động mạch gan chung hầu hết có các tĩnh mạch mang tên tương ứng (tĩnh mạch vị phải, tĩnh mạch vị-mạc nối phải); chúng đổ về tĩnh mạch cửa hoặc tĩnh mạch mạc treo tràng trên; tên gọi của các tĩnh mạch tá-tụy không giống với động mạch.

- Sau khi tiếp nhận tĩnh mạch vị mạc nối trái, các tĩnh mạch vị ngấn và các tĩnh mạch tụy, tĩnh mạch lách tiếp nhận tĩnh mạch mạc treo tràng dưới rồi cùng tĩnh mạch mạc treo tràng trên tạo nên tĩnh mạch cửa.
- Tĩnh mạch vị trái đổ về thân tĩnh mạch cửa, đoạn cuối của nó rời động mạch vị trái để đi thêm một đoạn theo động mạch gan chung.
- Tĩnh mạch vị-mạc nối phải đổ về tĩnh mạch mạc treo tràng trên (không có tĩnh mạch vị-tá tràng).
- Các tĩnh mạch của tá-tụy: các tĩnh mạch của thân và đuôi tụy được gọi là *các tĩnh mạch tụy*, các tĩnh mạch ở phần trái đổ về tĩnh mạch lách, phần phải đổ về tĩnh mạch mạc treo tràng trên. Các tĩnh mạch của đầu tụy và tá tràng gồm: *tĩnh mạch tá-tụy sau trên* đổ về tĩnh mạch cửa, *các tĩnh mạch tá-tụy* đổ về tĩnh mạch mạc treo tràng trên, *tĩnh mạch trước môn vị* đổ về tĩnh mạch cửa. Như vậy, tên gọi của các tĩnh mạch của tụy và tá tràng không tương xứng với các động mạch.

1.2.2. Các tĩnh mạch dẫn lưu máu từ những vùng được cấp máu bởi các nhánh của động mạch mạc treo tràng trên

Có một *tĩnh mạch mạc treo tràng trên* đi ở sát bên phải của động mạch. Nó tiếp nhận các nhánh đến từ các vùng được các nhánh của động mạch mạc treo tràng trên cấp máu nhưng với tên gọi hơi khác: *các tĩnh mạch hồng tràng*, *các tĩnh mạch hồi tràng*, *các tĩnh mạch tụy*, *các tĩnh mạch tá-tụy*, *tĩnh mạch hồi-đại tràng* (với một chi nhánh có tên là *tĩnh mạch ruột thừa*), *tĩnh mạch đại tràng phải* và *tĩnh mạch đại tràng giữa*. Ngoài ra, nó còn tiếp nhận *tĩnh mạch vị phải*.

1.2.3. Các tĩnh mạch dẫn lưu máu từ những vùng được cấp máu bởi các nhánh của động mạch mạc treo tràng dưới

Có một *tĩnh mạch mạc treo tràng dưới* bắt nguồn từ tĩnh mạch trực tràng trên. Tĩnh mạch tiếp nhận thêm các nhánh đến từ những vùng được các nhánh của động mạch mạc treo tràng dưới cấp máu, nhưng với các tên gọi hơi khác: *tĩnh mạch đại tràng trái* (thu máu tĩnh mạch của cả vùng do động mạch góc trái cấp máu), *các tĩnh mạch sigma* và *tĩnh mạch trực tràng trên*. Lúc đầu, nó đi lên cạnh động mạch mạc treo tràng dưới nhưng càng lên cao thì càng chệch về phía trái của động mạch. Cuối cùng, nó vòng sang phải ở trên góc tá-hồng tràng tới đổ vào tĩnh mạch lách ở mặt sau thân tụy.

1.2.4. Tĩnh mạch cửa (xem các Bài 19 và 24)

2. THẦN KINH CỦA CÁC CƠ QUAN TIÊU HOÁ TRONG BỤNG

Các cơ quan tiêu hoá trong bụng được chi phối bởi các thần kinh giao cảm và đối giao cảm. Các thần kinh này cùng với các hạch tạo nên các đám rối tự chủ trong bụng và chậu hông.

2.1. Các thần kinh đối giao cảm

Các thần kinh đối giao cảm bao gồm các thân lang thang và các thần kinh tạng chậu.

2.1.1. Các thân lang thang

Thân lang thang trước (anterior vagal trunk) thoát ra từ lỗ thực quản ở trước bờ trái thực quản, bắt chéo ở trước thực quản, tới bên phải tâm vị thì tách ra: (i) *các nhánh gan*, đi qua phần trên mạc nối nhỏ tới gan, trong đó có *nhánh môn vị*; (ii) *các nhánh vị trước* tới mặt trước dạ dày, trong đó nhánh vị trước đi tới mặt trước phần môn vị dạ dày được gọi là *thần kinh trước của bờ cong nhỏ*.

Thân lang thang sau (posterior vagal trunk) thoát ra từ lỗ thực quản cơ hoành ở sau bờ phải thực quản, đi xuống tới ngang mức tâm vị thì chia thành: (i) *các nhánh vị sau* tới mặt sau của dạ dày, trong đó nhánh vị sau đi tới mặt sau phần môn vị dạ dày được gọi là *thần kinh sau của bờ cong nhỏ*, (ii) *các nhánh tạng* đi tới các hạch tạng.

Các nhánh vị chứa các sợi vận tiết và vận động cho cơ trơn dạ dày, trừ cơ thắt môn vị (ức chế). Các nhánh tạng của thân lang thang sau tiếp tục đi tới ruột non, manh tràng, ruột thừa, đại tràng lên và hầu hết đại tràng ngang qua đường các đám rối tạng và mạc treo tràng trên; chúng vận tiết cho các tuyến, vận động cho các áo cơ ruột nhưng ức chế cơ thắt hồi manh tràng. Các tiếp nối synáp xảy ra tại các đám rối áo cơ ruột và dưới niêm mạc.

2.1.2. Các thần kinh tạng chậu hông (pelvic splanchnic nerves)

Các sợi đối giao cảm trước hạch xuất phát từ các đốt tuỷ cùng từ hai tới bốn. Lúc đầu chúng đi trong nhánh trước của các thần kinh cùng hai đến bốn, sau đó tách khỏi rời khỏi các nhánh trước thần kinh cùng và tạo nên *các thần kinh tạng chậu hông* tới các tạng chậu hông. Các thần kinh tạng chậu hông tiếp nối với những nhánh của các đám rối chậu hông. Các sợi của chúng tận cùng ở các hạch nhỏ trong đám rối hoặc trong thành các tạng chậu mà chúng chi phối, một số sợi đi lên trong đám rối hạ vị, hoặc qua đường đám rối động mạch chủ, để tới được đám rối mạc treo tràng dưới rồi từ đây đi tới chi phối cho đại tràng sigma, đại tràng xuống, góc đại tràng trái và phần trái đại tràng ngang.

2.2. Các thần kinh giao cảm

Các thần kinh giao cảm chi phối cho các cơ quan tiêu hoá trong bụng bao gồm thần kinh tạng lớn, thần kinh tạng bé và các thần kinh tạng thất lưng. Các sợi vận động đi trong các thần kinh này là các sợi trước hạch (chỉ đi qua các hạch của thân giao cảm) và sẽ tiếp nối synáp với các nơron của các hạch trước sống (hạch tạng, hạch chủ-thận, hạch mạc treo tràng trên và hạch mạc treo tràng dưới).

2.2.1. Thần kinh tạng lớn (greater splanchnic nerve)

Thần kinh này chủ yếu bao gồm các sợi vận động trước hạch và các sợi cảm tạng, được tạo nên bởi các nhánh từ các hạch ngực từ N V tới XI hoặc X. Nó chạy chéo xuống trên các thân đốt sống, xuyên qua trụ cơ hoành cùng bên để tận cùng chủ yếu ở hạch tạng, nhưng một phần ở hạch chủ thận và tuyến thượng thận. Một *hạch tạng ngực* tồn tại trên thần kinh ở đối diện với đốt sống ngực NXI.

2.2.2. Thần kinh tạng bé (lesser splanchnic nerve)

Được tạo nên bởi các nhánh từ các hạch ngực IX, X, thần kinh này xuyên qua cơ hoành cùng với thần kinh tạng lớn rồi chạy vào hạch chủ thận.

2.2.3. Các thần kinh tạng thắt lưng (lumbar splanchnic nerves)

Thường có 4 thần kinh tạng thắt lưng từ các hạch thắt lưng tới gia nhập vào các đám rối tạng, gian mạc treo (chủ bụng) và hạ vị trên.

2.3. Các đám rối và các hạch tự chủ ở bụng

2.3.1. Đám rối tạng (coeliac plexus)

Đám rối tạng, đám rối tự chủ lớn nhất nằm ngang mức các đốt sống ngực XII và thắt lưng I, là một mạng lưới dày đặc nối liền hai *hạch tạng* (coeliac ganglia). Nó bao quanh động mạch thân tạng và nguyên uỷ của động mạch mạc treo tràng trên. Đám rối và các hạch tiếp nhận sự hội tụ của các thần kinh tạng lớn và bé ở cả hai bên và những nhánh từ các thần kinh lang thang và hoành. Đám rối tạng mở rộng thành nhiều đám rối phụ dọc theo các động mạch liền kề.

Các hạch tạng là những khối không đều, mỗi bên có một hạch, nằm ở giữa tuyến thượng thận và động mạch thân tạng và ở trước trụ cơ hoành; hạch phải nằm sau tĩnh mạch chủ dưới, hạch trái nằm sau các mạch lách. Phần trên của mỗi hạch tiếp nhận thần kinh tạng lớn; phần dưới, vốn ít nhiều tách rời ra như là *hạch chủ-thận*, tiếp nhận thần kinh tạng bé và tạo nên phần lớn đám rối thận; vị trí của nó thì biến đổi nhưng ở gần nơi động mạch thận tách ra từ động mạch chủ. Những đám rối thứ phát từ (hoặc tiếp nối với) đám rối tạng là: đám rối hoành, đám rối lách, đám rối gan, đám rối vị trái, đám rối gian mạc treo tràng, đám rối thượng thận, đám rối tinh hoàn hoặc buồng trứng, đám rối mạc treo tràng trên và đám rối mạc treo tràng dưới.

Đám rối gan (hepatic plexus). Là chi nhánh lớn nhất của đám rối tạng, đám rối này cũng tiếp nhận các sợi nhỏ từ các thần kinh lang thang phải và trái và từ thần kinh hoành. Nó chạy kèm theo động mạch gan và tĩnh mạch cửa và các nhánh của chúng vào gan, nơi mà các sợi của đám rối chỉ phân bố ở vùng lân cận của các mạch máu. Nó chạy theo tất cả các nhánh của động mạch gan. Các nhánh tới túi mật tạo nên đám rối túi mật. Các ống mật cũng nhận được các nhánh từ đám rối gan. Những nhánh chạy theo động mạch vị phải chi phối cho môn vị. Từ phần chạy theo động mạch vị-tá tràng của đám rối gan, các nhánh chạy tới môn vị và phần trên của tá tràng. Nhiều nhánh chạy theo động mạch vị-mạc nối để đi tới nửa phải của dạ dày và bờ cong lớn. Phần chạy theo động mạch tá-tụy trên của đám rối gan phân nhánh vào phần xuống của tá

tràng, đầu tụy và phần dưới của ống mật chủ. Đám rối gan chứa các sợi giao cảm và đối giao cảm hướng tâm và ly tâm; các sợi từ thần kinh lang thang được xem như là vận động cho hệ cơ của túi mật và các ống mật và ức chế cơ thắt của ống mật chủ.

Đám rối vị trái (left gastric plexus). Đám rối này chạy kèm theo động mạch vị trái dọc theo bờ cong của dạ dày và hòa nhập với những nhánh vị của thần kinh lang thang. Những thần kinh giao cảm của dạ dày vận động cho cơ thắt môn vị nhưng ức chế hệ cơ của thành dạ dày.

Đám rối lách (splenic plexus). Đám rối này được cấu thành từ những nhánh của đám rối tạng, hạch tạng bên trái và thần kinh lang thang phải. Nó đi theo động mạch cùng tên tới lách và chia thành các đám rối chi nhánh đi dọc theo các nhánh của động mạch lách, các sợi của đám rối chủ yếu là giao cảm và tận cùng ở các mạch máu và cơ trơn của bao lách và các bè lách

Đám rối mạc treo tràng trên (superior mesenteric plexus). Đám rối này là sự tiếp tục xuống dưới của đám rối tạng. Nó đi kèm theo động mạch mạc treo tràng trên vào mạc treo, chia thành các đám rối chi nhánh phân phối tới các phần mà động mạch cấp máu: tụy, hồng tràng và hồi tràng, manh tràng, đại tràng lên và đại tràng ngang. *Hạch mạc treo tràng trên* (superior mesenteric ganglion) nằm ở phần trên của đám rối, thường ở trên nguyên uỷ động mạch mạc treo tràng trên. Các thần kinh giao cảm ruột vận động cơ thắt hồi manh tràng nhưng ức chế cơ của thành ruột; một số sợi là sợi co mạch.

Đám rối động mạch chủ bụng (đám rối gian mạc treo - intermesenteric plexus). Đám rối này được cấu tạo bằng những nhánh từ đám rối và hạch tạng và tiếp nhận các nhánh từ các thần kinh tạng TL I, II. Nó nằm ở các mặt bên và mặt trước động mạch chủ. Nó gồm từ 4 đến 12 thần kinh gian mạc treo nối với nhau bằng các nhánh chéo. Nó liên tiếp ở trên với đám rối tạng, hạch tạng và các hạch chủ-thận, ở dưới với đám rối hạ vị trên. Từ đám rối này phát sinh ra các phần của các đám rối tinh hoàn, mạc treo tràng dưới, cánh chậu và hạ vị trên; nó cũng phân nhánh vào tĩnh mạch chủ dưới.

Đám rối mạc treo tràng dưới (inferior mesenteric plexus). Đám rối này chủ yếu là phần mở rộng của đám rối động mạch chủ nhưng cũng có cả sự đóng góp của các thần kinh tạng thắt lưng. Nó bao quanh động mạch mạc treo tràng dưới và các nhánh của động mạch này; phần chạy theo động mạch đại tràng trái chi phối cho phần trái của đại tràng ngang, đại tràng xuống và đại tràng sigma; phần chạy theo động mạch trực tràng trên chi phối cho trực tràng. Ở gần nguyên uỷ của động mạch treo tràng dưới có thể gặp hạch mạc treo tràng dưới nhưng thường thấy hơn là có những hạch nhỏ nằm rải rác ở quanh nguyên uỷ của động mạch. Các thần kinh giao cảm của đại tràng ức chế các cơ của thành đại tràng và trực tràng. Những nhánh từ các thần kinh tạng chậu hông (đối giao cảm) có thể đi lên qua, nhưng thường là ở gần, các đám rối hạ vị trên và mạc treo tràng dưới để phân nhánh vào ruột già từ nửa trái đại tràng ngang tới trực tràng; chúng là các sợi vận động cho cơ đại tràng. Cần nhấn mạnh rằng sự cung cấp thần kinh đối giao cảm cho phần xa của đại tràng phần lớn là bởi những nhánh trực tiếp này của các thần kinh tạng chậu hông, không qua đường các đám rối hạ vị và mạc treo tràng dưới.

2.3.2. Đám rối hạ vị trên (superior hypogastric plexus)

Đám rối hạ vị trên nằm ở trước chỗ chẻ đôi của động mạch chủ, tĩnh mạch chậu chung trái, các mạch cùng giữa, thân đốt sống thắt lưng V và ụ nhô xương cùng và ở giữa các động mạch chậu chung. Mặc dù còn được gọi là *thần kinh trước cùng*, nó hiếm khi là một dây thần kinh đơn lẻ và ở trước thắt lưng hơn là trước cùng. Nó nằm trong mô liên kết ngoài phúc mạc; có thể dễ dàng lột bỏ phúc mạc thành khối mặt trước của nó. Nó thay đổi về bề ngang và mức độ dày đặc của các thần kinh hợp nên nó và thường hơi lệch về một bên của đường giữa (thường về bên trái); rễ bám của mạc treo đại tràng sigma (chứa các mạch trực tràng trên) nằm về bên trái của phần dưới đám rối. Trong đám rối có các nơron nằm rải rác. Đám rối được hình thành bởi những nhánh từ đám rối động mạch chủ và từ các thần kinh tạng thắt lưng III và IV. Nó chia thành các *thần kinh hạ vị phải* và trái chạy xuống tới hai đám rối hạ vị dưới. Đám rối hạ vị trên cung cấp các nhánh tới các đám rối niệu quản, tinh hoàn, buồng trứng và chậu chung. Ngoài các sợi giao cảm, nó cũng có thể chứa các sợi đối giao cảm (từ các thần kinh tạng chậu hông) từ đám rối hạ vị dưới đi lên; nhưng những sợi này thường đi lên ở phía trái đám rối hạ vị trên và bắt chéo các nhánh sigma của các mạch mạc treo tràng dưới. Những sợi đối giao cảm này được phân phối một phần dọc theo các nhánh của động mạch mạc treo tràng dưới, một phần như các thần kinh sau phúc mạc độc lập và chi phối cho phần trái đại tràng ngang, góc đại tràng trái, đại tràng xuống và đại tràng sigma.

2.3.3. Các đám rối hạ vị dưới (inferior hypogastric plexus)

Đám rối hạ vị trên chia ra ở đầu dưới của nó thành các *thần kinh hạ vị phải* và trái, mỗi thần kinh đi xuống trong mô liên kết ngoài phúc mạc vào chậu hông ở trong động mạch chậu trong và các nhánh của nó, và trở thành *đám rối hạ vị dưới*. Mỗi thần kinh có thể là một sợi đơn hoặc một đám rối kéo dài của những sợi nối tiếp nhau. (Hiếm khi có thể phân biệt được thần kinh hạ vị với phần tiếp tục của nó là đám rối hạ vị dưới). Đám rối hạ vị dưới còn có sự tham gia của các thần kinh tạng chậu hông, nhưng đây chỉ là sự khác biệt nhỏ vì cả thần kinh hạ vị và đám rối hạ vị đều chứa các sợi giao cảm và đối giao cảm. Từ mỗi thần kinh hạ vị, các nhánh thần kinh có thể đi tới các đám rối tinh hoàn, buồng trứng và niệu quản hoặc tới các đám rối chậu trong và tới đại tràng sigma; mỗi thần kinh có thể nhận được sự tham gia của các thần kinh tạng thắt lưng dưới cùng từ hạch giao cảm thắt lưng dưới cùng.

Đám rối hạ vị dưới (đám rối chậu hông). Đám rối này nằm trong mô liên kết ngoài phúc mạc. Ở nam nó nằm ngoài trực tràng, túi tinh, tuyến tiền liệt và phần sau của bàng quang. Ở nữ, mỗi đám rối nằm ngoài trực tràng, cổ tử cung, vòm âm đạo và phần sau của bàng quang, mở rộng vào ở cả dây chằng rộng. Ở ngoài đám rối là các mạch chậu trong và các nhánh của chúng, cơ nâng hậu môn, cơ cụt và cơ bịt trong. Ở phía sau là các đám rối cùng và cụt và ở trên là động mạch bàng quang trên và phần tắc của động mạch rốn. Đám rối chứa nhiều hạch nhỏ. Mỗi đám rối được cấu tạo bởi một thần kinh hạ vị (chứa hầu hết các sợi giao cảm của đám rối, số sợi còn lại đi tới đám rối qua các nhánh từ các hạch) và các sợi đối giao cảm. Các sợi đối giao cảm tách ra từ các thần kinh tạng chậu hông. Các sợi giao cảm trước hạch có nguồn gốc từ ba đốt tuỷ ngực dưới và hai đốt tuỷ thắt lưng trên. Một số synap ở các hạch của các phần

thất lưng và cùng của thân giao cảm; số khác synap ở phần dưới của đám rối động mạch chủ và ở các đám rối hạ vị trên và dưới. Các sợi đối giao cảm trước hạch xuất phát từ các đốt tuỷ cùng từ 2 tới 4, đi tới các đám rối qua đường các thần kinh tạng chậu hông và synap trong đám rối hoặc trong thành của các tạng được đám rối chi phối. Nhiều nhánh được phân phối tới các tạng chậu hông và một số nhánh đi tới các tạng bụng, hoặc trực tiếp hoặc dọc theo các động mạch của chúng.

Các sợi đối giao cảm đi lên trong các đám rối hạ vị hoặc đi lên như là các sợi tách biệt để đạt tới đám rối mạc treo tràng dưới theo đường đám rối động mạch chủ. Theo con đường này đại tràng xuống và đại tràng sigma nhận được sự chi phối thần kinh đối giao cảm.

Đám rối trực tràng giữa. Đám rối này được tạo nên bởi các sợi từ phần trên của đám rối hạ vị dưới đi thẳng tới trực tràng hoặc đi theo động mạch trực tràng giữa tới trực tràng. Nó tiếp nối ở trên với đám rối trực tràng trên và kéo dài xuống dưới tới cơ thắt hậu môn trong. Sự cung cấp thần kinh cho trực tràng và ống hậu môn đến từ :

- Đám rối trực tràng trên;
- Đám rối trực tràng giữa;
- Các thần kinh trực tràng dưới (những nhánh của thần kinh thẹn).

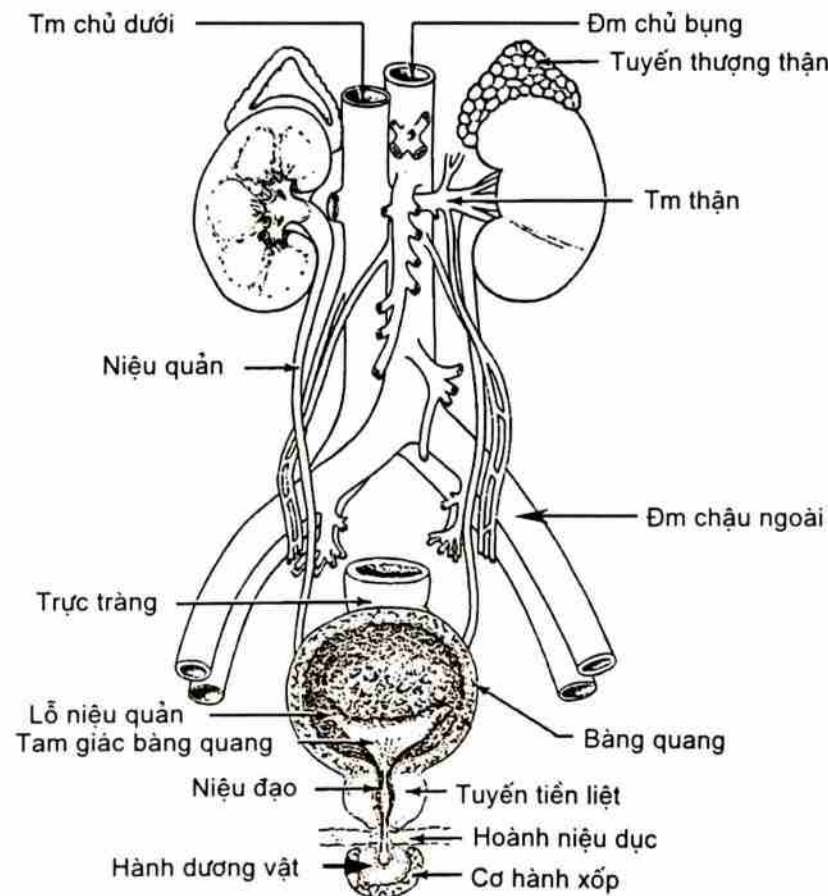
Các sợi đối giao cảm trước hạch từ các đám rối trực tràng synap với các nơron sau hạch trong đám rối áo cơ ruột khá phát triển, trong khi đó các sợi giao cảm hướng tâm đi qua đám rối mà không có sự chuyển tiếp. Những sợi giao cảm ly tâm trong các đám rối trực tràng ức chế hệ cơ tổng phân và ức chế cơ thắt. Các xung động đau được dẫn truyền trong các sợi giao cảm và đối giao cảm nhưng các sợi đối giao cảm hướng tâm và ly tâm đóng vai trò tích cực hơn trong sự tiết phân bình thường. Các thần kinh trực tràng dưới cung cấp các sợi vận động tới cơ thắt hậu môn ngoài và các sợi cảm giác (thân thể) tới phần dưới (phần da) của ống hậu môn.

HỆ TIẾT NIỆU: THẬN VÀ NIỆU QUẢN

MỤC TIÊU

1. *Mô tả được vị trí, kích thước, hình thể - liên quan và cấu tạo của thận và niệu quản; sự cung cấp mạch và thần kinh cho những cơ quan này.*
2. *Nêu được các liên hệ chức năng và lâm sàng thích hợp.*

Hệ tiết niệu (H.27.1) bao gồm hai thận là những cơ quan tạo ra nước tiểu, các niệu quản dẫn nước tiểu từ thận xuống bàng quang, nơi nước tiểu được giữ lại tạm thời, và niệu đạo là đường dẫn nước tiểu ra ngoài. Thận và phần trên niệu quản nằm ở bụng, sau phúc mạc; phần dưới niệu quản và bàng quang nằm trong chậu hông, dưới phúc mạc; niệu đạo nữ nằm ở sàn chậu hông nhưng phần lớn chiều dài niệu đạo nam nằm trong dương vật để đảm nhiệm cả các chức năng tiết niệu và sinh dục.



Hình 27.1. Sơ đồ hệ tiết niệu

1. THẬN (KIDNEY)

Hai thận là những cơ quan có nhiệm vụ bài tiết những sản phẩm cuối cùng của hoạt động chuyển hóa và nước thừa, thông qua đó kiểm soát nồng độ của những chất khác nhau trong các dịch cơ thể, giữ cho nước và điện giải trong các dịch mô ở trạng thái tương đối hằng định. Thận còn sản xuất hormon ảnh hưởng đến sự tạo hồng cầu.

1.1. Hình thể ngoài, kích thước và vị trí

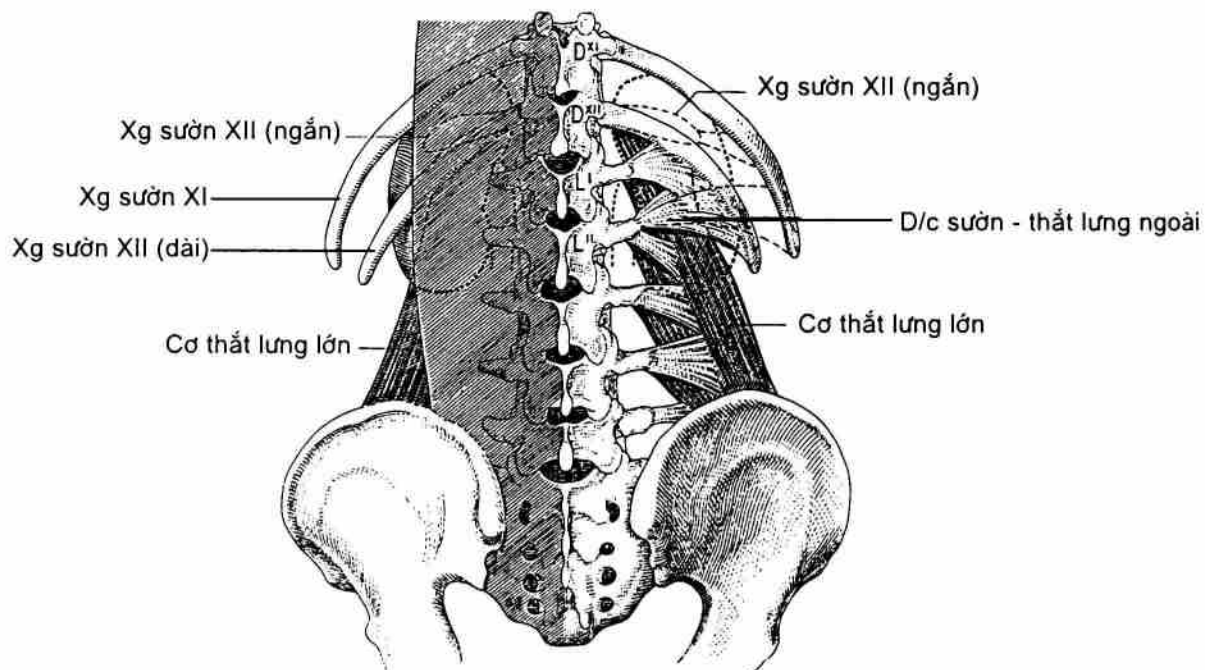
1.1.1. Hình thể ngoài

Thận có màu nâu đỏ, hình hạt đậu dẹt nên có *các mặt trước và sau, các bờ trong và ngoài và các cực trên và dưới*. Bờ trong lõm ở giữa tại *rốn thận* (hilum of kidney), nơi có các mạch thận đi vào và đi ra khỏi thận, và là nơi bề thận thoát ra ngoài để liên tiếp với niệu quản.

1.1.2. Kích thước

Mỗi thận có kích thước khoảng 11 cm chiều dài, 6 cm chiều rộng và 3 cm chiều dày (chiều trước-sau). Trọng lượng trung bình là 150 gam ở nam và 135 gam ở nữ.

1.1.3. Vị trí và đối chiếu (H.27.2)



Hình 27.2. Đối chiếu thận lên thành lưng

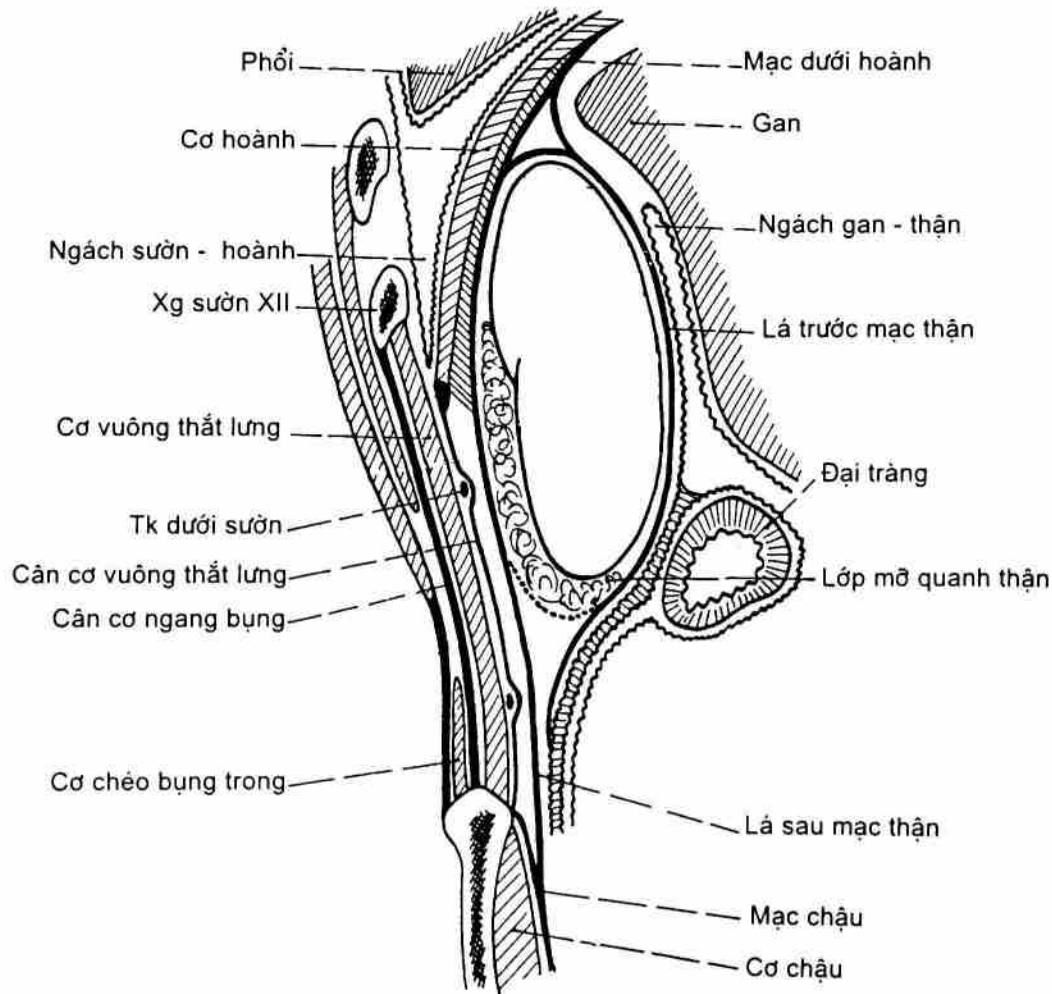
Các thận nằm sau phúc mạc, ở hai bên cột sống thắt lưng. Đầu trên của thận ngang mức bờ trên đốt sống ngực XII, đầu dưới ngang mức đốt sống thắt lưng III. Thận phải ở hơi thấp hơn thận trái, khoảng 1,25 cm. Đầu trên của thận phải chỉ ở

ngang mức xương sườn XII, đầu trên thận trái ở ngang mức xương sườn XI. Trục dọc của thận hướng về phía dưới-bên và trục ngang (trước - sau) hướng về phía sau-trong, vì thế mặt trước của thận còn được gọi là *mặt trước-ngoài*, mặt sau là *mặt sau-trong*. Ở tư thế nằm và chiếu lên mặt trước cơ thể, trung tâm rốn thận ở sát xỉ mặt phẳng ngang qua môn vị, cách đường giữa khoảng 5 cm. Cực trên của thận cách đường giữa 2,5 cm, cực dưới cách 7,5 cm. Chiều lên mặt sau cơ thể, trung tâm của rốn thận ở ngang mức bờ dưới của mòm gai đốt sống thắt lưng I, cực dưới của thận ở cách mào chậu 2,5 cm. Thận xuống thấp hơn khoảng 2,5 cm ở tư thế đứng; chúng dịch chuyển lên và xuống một chút trong lúc thở.

1.2. Liên quan (Các H27.3; H.27.4 và H.27.5)

1.2.1. Mặt trước

Thận phải. Mặt trước thận phải có những diện không được phúc mạc phủ mà tiếp xúc trực tiếp với các tạng khác: với tuyến thượng thận phải ở cực trên, góc đại tràng phải ở dưới và phần xuống tá tràng ở trong. Phần còn lại có phúc mạc phủ và áp vào ấn thận trên mặt tạng của gan.



Hình 27.3. Thiết đồ đứng dọc qua thận phải

Thận trái. Mặt trước thận trái liên quan với lách, tụy, dạ dày, tuyến thượng thận trái, góc đại tràng trái, đại tràng xuống và hồng tràng. Ở trung tâm mặt trước là một diện hình tứ giác tiếp xúc với thân tụy và các mạch lách. Ở trên diện này là một diện nhỏ tiếp xúc với tuyến thượng thận trái ở cực trên và một diện liên quan với lách chạy dọc phần trên bờ ngoài; giữa hai diện này là một diện hình tam giác liên quan với dạ dày. Ở dưới các diện tụy và lách, vùng hẹp phía ngoài liên quan với góc đại tràng trái và nơi bắt đầu của đại tràng xuống, vùng rộng bên trong liên quan với các quai hồng tràng. Các diện liên quan với dạ dày, lách và hồng tràng được phúc mạc phủ; các diện còn lại là vùng dính.

1.2.2. Mặt sau

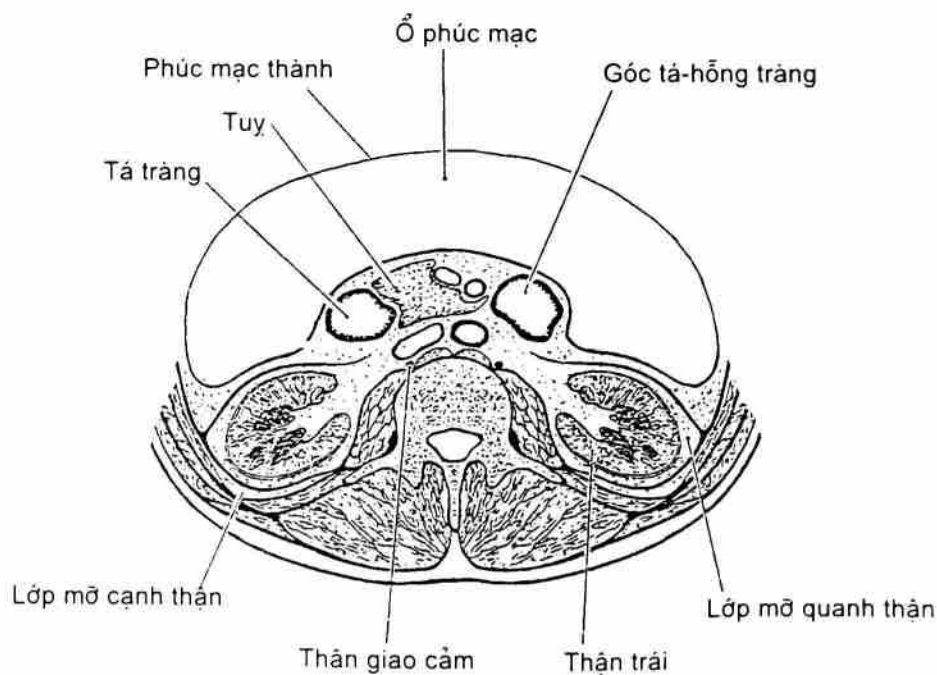
Xương sườn XII chia mặt sau thận thành hai phần liên quan: phần ngực ở trên xương sườn XII và phần thất lưng ở dưới xương sườn XII.

Phần ngực liên quan với cơ hoành; cơ hoành ngăn cách thận với ngách sườn-hoành của màng phổi và các xương sườn (xương sườn XII với thận phải, xương sườn XI và XII với thận trái).

Phần thất lưng. Thận liên quan qua thể mỡ cạnh thận với cơ thất lưng, cơ vòng thất lưng và cân cơ ngang bụng.

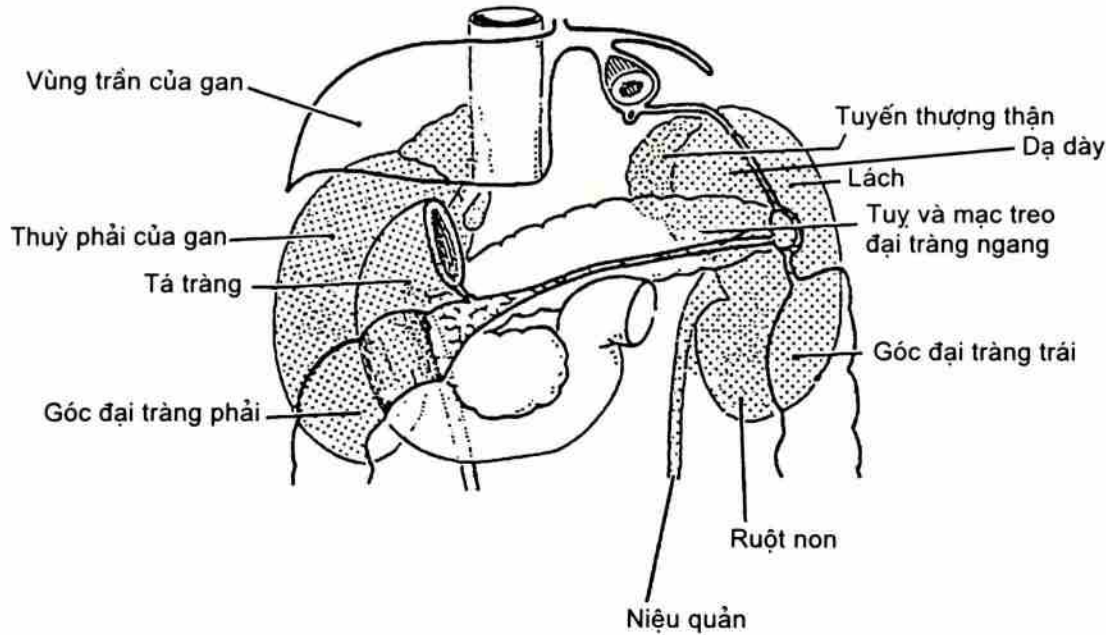
1.2.3. Các bờ của thận

Bờ ngoài (lateral border) của thận phải liên quan với gan, của thận trái liên quan với lách và đại tràng xuống.



Hình 27.4. Thiết đồ nằm ngang qua thận

Bờ trong (medial border) lồi ở phía các cực thận nhưng lõm ở giữa thành một khe gọi là *rốn thận*. Vị trí của các thành phần chính của rốn thận là: bể thận ở sau, động mạch thận ở giữa, và tĩnh mạch thận ở trước. Bờ trong liên quan với tuyến thượng thận cùng các cuống mạch của nó ở trên rốn thận và với đoạn đầu của niệu quản cùng các cuống mạch sinh dục ở dưới rốn thận. Rốn thận dẫn đến một khoang nằm ở trung tâm thận gọi là *xoang thận*. Xoang thận là nơi chứa các đài và bể thận cùng các mạch máu, thành xoang được lót bởi phần quặt vào của bao thận.



Hình 27.5. Các vùng liên quan của thận, nhìn từ trước

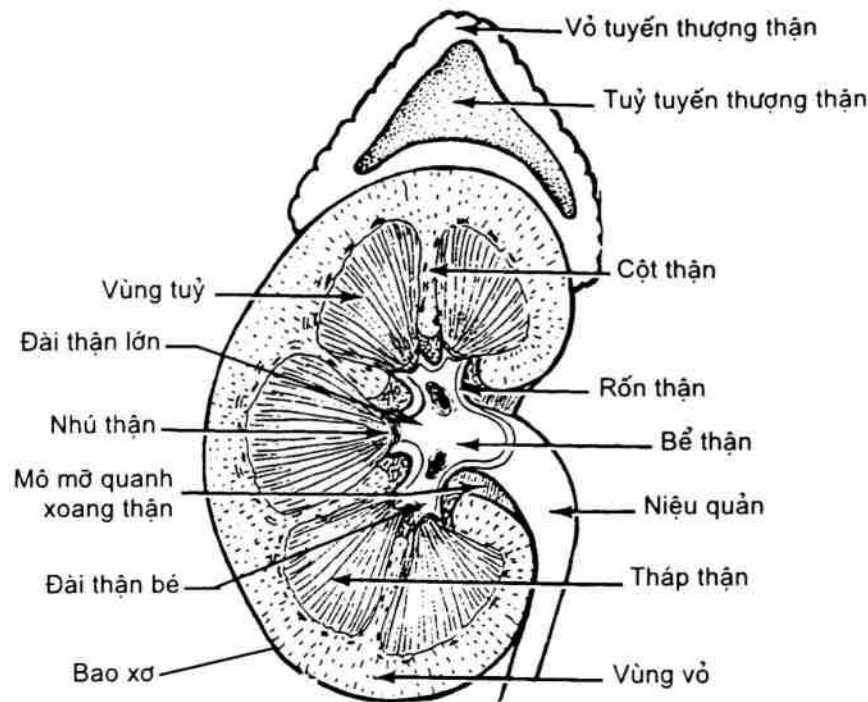
1.3. Các lớp mô quanh thận (H.27.4)

Thận và tuyến thượng thận được vùi trong một *bao mỡ*, gọi là *bao mỡ quanh thận* (perirenal fat capsule). Mô liên kết sợi bao quanh bao mỡ này dày đặc lại thành *mạc thận* (renal fascia). Mạc thận có một chẽ ngang ngăn cách thận với tuyến thượng thận.

Mạc thận. Mạc thận gồm hai lá trước và sau. Tại bờ ngoài thận, các lá trước và sau của mạc thận dính với nhau rồi hoà với mạc ngang. Về phía trong, lá trước đi trước các mạch máu của thận để hoà nhập vào mô liên kết bao quanh động mạch chủ bụng và tĩnh mạch chủ dưới, lá sau bám vào mạc của cơ thắt lưng lớn và vào cột sống. Một lớp mạc sâu nối lá trước với lá sau tại bờ trong của thận và các mạch thận phải xuyên qua chẽ mạc nối này; điều này giải thích cho việc vì sao nhiễm trùng ở một ổ thận không lan được qua đường giữa để tới ổ thận bên kia. Ở trên tuyến thượng thận, hai lá mạc thận dính với nhau và hoà lẫn với mạc dưới cơ hoành. Ở phía dưới, hai lá không dính nhau, lá trước mỏng đi tới mức không thể phân biệt được với mô ngoài phúc mạc của hố chậu, lá sau hoà lẫn với mạc chậu. Giữa lá sau của mạc thận và thành lưng có một khối mỡ nữa gọi là *thể mỡ cạnh thận* (pararenal fat body); trong thể mỡ này có chứa các thần kinh dưới sườn, chậu hạ vị và chậu bẹn.

1.4. Hình thể trong (H.27.6)

Cắt đứng ngang qua thận, ta thấy thận có hai phần: phần đặc ở xung quanh là *nhu mô thận*, phần giữa rỗng là *xoang thận* (renal sinus). Ngoài cùng, bọc lấy thận là một *bao xơ* (fibrous capsule).



Hình 27.6. Thiết đồ đứng ngang qua thận

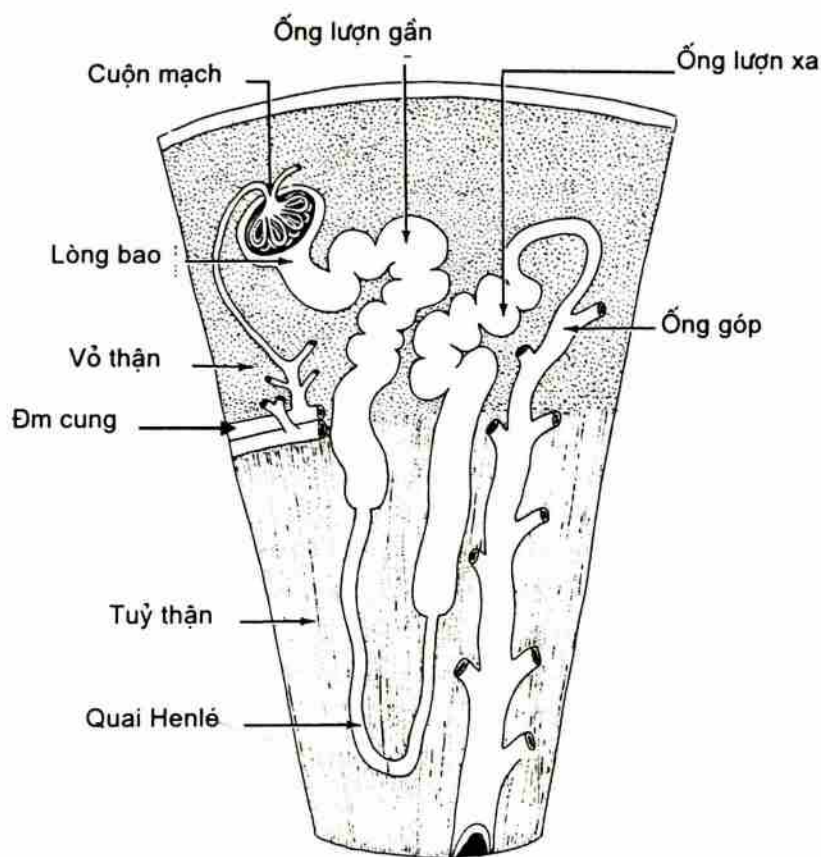
1.4.1. Nhu mô thận

Nhu mô thận gồm có hai vùng là *vùng tuỷ* và *vùng vỏ*.

Tuỷ thận (renal medulla). Tuỷ bao gồm các khối hình nón nhọn màu gọi là *các tháp thận* (renal pyramids). Nền của các tháp hướng ra phía bao xơ, đỉnh của chúng tập trung về xoang thận và nhô vào các đài nhỏ như những *nhú thận* (renal papilla), mỗi đài nhỏ chứa từ 1 tới 3 nhú. Mỗi tháp thận cùng với mô vỏ thận bao quanh tạo nên một *thùy thận* (renal lobe). Số lượng nhú thận biến đổi từ 5-11, thường gặp nhất là 8. Trên nhú thận có một diện, gọi là *diện sàng*, chứa các lỗ đổ của các *ống nhú*.

Vỏ thận (renal cortex). Vỏ thận gồm vùng mô thận nằm giữa bao xơ và nền của các tháp thận và vùng mô thận nằm giữa các tháp thận như là *các cột thận* (renal columns). Từ các nền của các tháp thận có *các tia tuỷ* (medullary rays) chạy về phía bao xơ và thuôn nhọn dần khi tiến gần tới bao xơ. Vùng mô sẫm màu hơn uốn lượn quanh các tia tuỷ và ngăn cách các tia tuỷ với nhau được gọi là *mê đạo vỏ* (cortical labyrinth). Phần mê đạo vỏ nằm ở vùng vỏ ngoài, sát bao xơ, được gọi là *vỏ của vỏ* (cortex corticis).

Về vi thể (H.27.7), nhu mô thận được cấu tạo bởi các đơn vị tạo ra nước tiểu gọi là các *nephron*. Mỗi *nephron* bao gồm một cấu trúc lọc huyết tương gọi là *tiểu thể thận* và một *ống thận* đảm nhiệm việc tái hấp thu chọn lọc các chất từ dịch lọc để tạo nước tiểu. Nước tiểu từ một số ống thận được tập trung về một *ống góp*, nhiều ống góp hợp thành một *ống nhú* mở vào một đài thận nhỏ tại đỉnh của một nhú thận. Tiểu thể thận gồm một *cuộn mạch* (glomerulus) và một *bao cuộn mạch*. Cuộn mạch nằm giữa một *tiểu động mạch tới* (afferent arteriole) và một *tiểu động mạch đi* (efferent arteriole); bao cuộn mạch là đầu tịt phình to của ống thận và cuộn mạch lồng sâu vào đầu phình tịt này.



Hình 27.7. Cấu trúc vi thể của thận

1.4.2. Các đài thận và bể thận

Các đài thận nhỏ, đài thận lớn và bể thận nằm trong xoang thận. Có 7-13 *đài thận nhỏ* (minor calices), mỗi đài là một cấu trúc hình loa kèn mà miệng loa gắn vào quanh nền của một (hiếm khi 2 hoặc 3) nhú thận. Các đài thận nhỏ hợp lại với nhau tạo nên 2 - 3 *đài thận lớn* (major calices). Các đài lớn hợp lại thành một khoang đơn hình phễu gọi là *bể thận* (renal pelvis). Bể thận thu nhỏ dần khi nó chạy về phía dưới-trong qua rốn thận để liên tiếp với niệu quản. Cũng có khi bể thận hoàn toàn nằm trong xoang thận và khi đó vùng tiếp nối bể thận-niệu quản nằm hoàn toàn trong xoang thận hoặc ở gần rốn thận.

1.5. Mạch và thần kinh của thận

1.5.1. Động mạch thận (renal artery)

Mỗi thận thường nhận được một động mạch thận tách thẳng góc từ mặt bên động mạch chủ bụng, ở ngay dưới nguyên ủy của động mạch mạc treo tràng trên và ngang mức đốt sống thắt lưng I. Trên đường tới rốn thận, động mạch thận phải đi sau tĩnh mạch chủ dưới, tĩnh mạch thận phải, đầu tụy và phần xuống tá tràng; động mạch thận trái đi sau tĩnh mạch thận trái, thân tụy và tĩnh mạch lách. Khi tới gần rốn thận, động mạch thận thường tận cùng bằng hai nhánh là **nhánh trước** (anterior branch) và **nhánh sau** (posterior branch). Nhánh trước thường tách 4 ra **động mạch phân thùy** đi vào thận ở trước bề thận, đó là *các động mạch phân thùy trên, trước-trên, trước-dưới và dưới*. Nhánh sau chạy vòng ở mép sau rốn thận và trở thành **động mạch phân thùy sau**. Các vùng thận được cấp máu bởi các động mạch phân thùy được gọi là các phân thùy thận: *phân thùy trên* chiếm phần trong của cực trên; *phân thùy dưới* chiếm toàn bộ hai mặt trước và sau của cực dưới; *phân thùy trước-trên* nằm ở mặt trước, ngay dưới phân thùy trên; *phân thùy trước-dưới* nằm ở mặt trước, ngay trên thùy dưới; *phân thùy sau* bao gồm toàn bộ vùng sau thận mà ở giữa các phân thùy trên và dưới.

Các động mạch phân thùy chia nhánh nhỏ dần ở trong thận và toàn bộ các nhánh phân chia của chúng được gọi chung là *các động mạch nội thận*. Các động mạch nội thận lớn nhất là *các động mạch gian thùy* (interlobar arteries) đi về phía vỏ ở quanh các tháp thận. Mỗi động mạch gian thùy chia đôi ở chỗ tiếp nối vỏ và tụy thận thành *các động mạch cung* (arcuate arteries) chạy trên mặt đáy của các tháp thận. Mỗi động mạch cung tách ra *các động mạch vỏ hình tia* (cortical radiate arteries) hay *các động mạch gian tiểu thùy* (interlobular arteries) chạy về phía vỏ thận, một số động mạch vỏ hình tia xuyên qua bề mặt thận và được gọi là *các động mạch xuyên hình tia* (perforating radiate arteries). Mỗi động mạch vỏ hình tia chia thành *các tiểu động mạch đến cuộn mạch*. Các tiểu động mạch đi của cuộn mạch đi vào tụy thận và mỗi động mạch chia thành *các tiểu động mạch thẳng* (straight arterioles).

Trước khi chia nhánh vào thận, động mạch thận cho một số nhánh cấp máu cho tụy thượng thận và niệu quản.

1.5.2. Tĩnh mạch thận

Các tĩnh mạch vỏ hình tia và các tiểu tĩnh mạch thẳng đổ về các tĩnh mạch cung; các tĩnh mạch cung đổ về các tĩnh mạch gian thùy. *Các tĩnh mạch nội thận* nối trên cùng *các tĩnh mạch bao thận* đổ về tĩnh mạch thận. Đổ về tĩnh mạch thận trái còn có tĩnh mạch thượng thận trái và tĩnh mạch tinh hoàn hoặc buồng trứng trái. Các tĩnh mạch thận nằm trước các động mạch thận và đổ gần như thẳng góc vào tĩnh mạch chủ dưới. Tĩnh mạch thận trái dài gấp ba tĩnh mạch thận phải (7,5 cm và 2,5 cm); nó đi sau tĩnh mạch lách và thân tụy, khi sắp tận cùng thì nằm trước động mạch chủ bụng.

1.5.3. Bạch mạch

Bạch mạch của thận đổ vào các hạch cạnh động mạch chủ bụng gần nơi phát nguyên của động mạch và tĩnh mạch thận.

1.5.4. Thần kinh

Đám rối thận (renal plexus) chạy vào thận và cho các nhánh nhỏ quay xung quanh động mạch thận.

2. NIỆU QUẢN (URETER) (H.27.1)

Các niệu quản là những ống cơ đẩy nước tiểu từ bể thận tới bàng quang bằng các co thắt nhu động của chúng. Mỗi niệu quản dài 25 - 28 cm, đi từ chỗ nối với bể thận tới lỗ niệu quản của bàng quang, và đường đi của nó được chia thành hai đoạn dài gần bằng nhau: *đoạn bụng* và *đoạn chậu hông*. Đường kính của niệu quản khoảng 3 mm nhưng hơi hẹp hơn tại ba nơi: chỗ nối với bể thận, chỗ bắt chéo trước các động mạch chậu và đoạn xuyên qua thành bàng quang (hẹp nhất). Sỏi từ thận rơi xuống niệu quản có thể bị kẹt lại ở các chỗ hẹp này.

2.1. Đoạn bụng (abdominal part)

Đoạn bụng đi từ bể thận tới đường cung xương chậu. Ở đoạn này, niệu quản đi xuống ở sau phúc mạc và trên mặt trước cơ thắt lưng lớn, được cơ này ngăn cách với đỉnh mỏm ngang các đốt sống thắt lưng cuối. Ở trước cơ thắt lưng lớn, nó bắt chéo trước thần kinh sinh dục đùi và bắt chéo sau các mạch tuyến sinh dục (tinh hoàn hoặc buồng trứng). Ngay trước khi đi vào chậu hông bé, nó bắt chéo trước động mạch chậu ngoài ở bên phải và động mạch chậu chung ở bên trái. Chỗ niệu quản bắt chéo các động mạch chậu ở cách đường giữa khoảng 4 - 5 cm. Đối chiếu lên thành bụng điểm, đầu niệu quản (do sỏi kẹt lại ở chỗ bắt chéo này) nằm ở chỗ nối các đoạn 1/3 ngoài và 1/3 giữa của đường nối hai gai chậu trước trên. Phía trong, niệu quản phải liên quan với tĩnh mạch chủ dưới, niệu quản trái liên quan với động mạch chủ bụng.

Niệu quản phải còn bị phân xuống tá tràng trùm lên và bị bắt chéo trước bởi các mạch đại tràng phải và hồi đại tràng. Niệu quản trái bắt chéo rẽ mạc treo đại tràng sigma và bị bắt chéo trước bởi các mạch đại tràng trái.

2.2. Đoạn chậu hông (pelvic part)

Đoạn này đi từ đường cung xương chậu tới lỗ niệu quản của bàng quang trong mô ngoài phúc mạc. Lúc đầu, nó đi xuống về phía sau-ngoài trên thành bên của chậu hông. Khi tới ngang mức gai ngồi, nó chạy vòng về phía trước-trong qua sàn chậu hông để tới đáy bàng quang. Ở thành bên chậu hông, nó đi cùng các mạch chậu trong và sau các mạch này là thân thắt lưng cùng và khớp cùng chậu. Ở phía ngoài, nó tiếp xúc với mạc cơ bịt trong và bắt chéo các mạch và thần kinh bịt. Đoạn thành chậu hông của niệu quản nữ nằm ngay sau buồng trứng và tạo nên giới hạn sau của hố buồng trứng. Ở đoạn sàn chậu hông, niệu quản nam bắt chéo sau-dưới ống dẫn tinh rồi chạy giữa bàng quang và cực trên tuyến tinh trước khi xuyên vào bàng quang; ở nữ, niệu quản đi qua nền dây chằng rộng, lướt ra trước ở bên ngoài phần trên âm đạo của cổ tử cung, ngay trên phần bên vòm âm đạo (nơi ta có thể sờ thấy sỏi niệu quản qua âm đạo), và bắt chéo phía sau-dưới động mạch tử cung ở nơi cách cổ tử cung khoảng 1,5 cm.

Khi tới bàng quang, niệu quản chạy xuyên trong thành bàng quang từ trên xuống dưới, từ ngoài vào trong. *Đoạn nội thành bàng quang* (intramural part) dài 2,2 cm và đổ vào bàng quang tại *lỗ niệu quản* (ureteric orifice). Hai lỗ niệu quản cách nhau khoảng 2,5 cm khi bàng quang rỗng.

2.3. Mạch và thần kinh

Niêu quản được cấp máu bởi các nhánh niệu quản của động mạch thận; động mạch sinh dục; động mạch bàng quang dưới hoặc động mạch tử cung.

Máu tĩnh mạch từ niệu quản đổ về các tĩnh mạch đi kèm động mạch.

Các nhánh thần kinh của niệu quản xuất phát từ đám rối hạ vị và đám rối thận.

BÀNG QUANG VÀ NIỆU ĐẠO HỆ SINH DỤC NAM

MỤC TIÊU

1. *Mô tả được vị trí, kích thước, hình thể - liên quan và cấu tạo của bàng quang và niệu đạo; sự cung cấp mạch và thần kinh cho những cơ quan này.*
2. *Mô tả được giải phẫu của các cơ quan sinh dục trong và ngoài của nam.*
3. *Nêu được các liên hệ chức năng và lâm sàng thích hợp.*

1. BÀNG QUANG (URINARY BLADDER) (Các H.28.1, H.28.2, 28.4)

Bàng quang chỉ là một túi cơ chứa nước tiểu nên vị trí, kích thước, hình thể và liên quan của nó thay đổi theo lượng nước tiểu chứa bên trong và tình trạng của các cơ quan lân cận.

1.1. Vị trí, dung tích

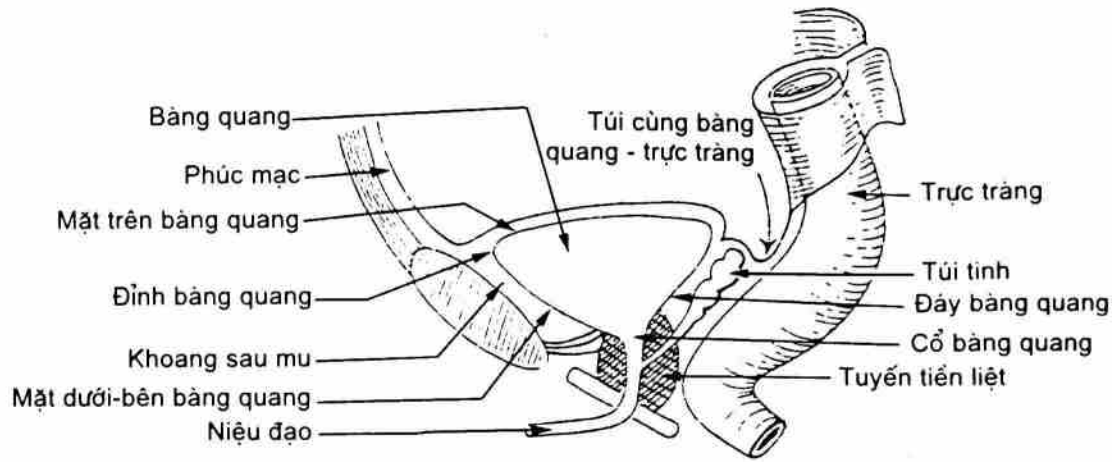
Khi rỗng, bàng quang người lớn nằm dưới phúc mạc, trong chậu hông bé, sau xương mu, trước các tạng sinh dục và trực tràng. Điểm cao nhất của bàng quang không vượt quá bờ trên xương mu. Khi bàng quang căng, nó vượt quá bờ trên xương mu và nằm sau thành bụng trước. Bàng quang trẻ mới sinh nằm sau thành bụng trước, kéo dài từ rốn tới xương mu như quả bầu, và chỉ tới sau tuổi dậy thì thì bàng quang mới hoàn toàn nằm trong chậu hông. Dung tích của bàng quang rất thay đổi, bình thường khi bàng quang chứa 250 - 300 ml nước tiểu thì ta cảm giác muốn đi tiểu. Khi bí đái, bàng quang có thể chứa tới 3 lít.

1.2. Hình thể ngoài và liên quan

Ở người trưởng thành, bàng quang rỗng gần có hình tứ diện gồm một *đỉnh* (apex of bladder) ở trước, một *đáy* (fundus of bladder) ở phía sau-dưới và một *thân* (body of bladder) nằm giữa đỉnh và đáy. Thân bàng quang khi không chứa nước tiểu gồm 3 mặt: mặt trên và hai mặt dưới-bên. Nơi gặp nhau của đáy và các mặt dưới-bên của bàng quang là *cổ bàng quang* (neck of bladder)

Mặt trên bàng quang có hình tam giác được giới hạn bởi ba bờ: hai bờ bên đi từ đỉnh tới chỗ niệu quản cắm vào bàng quang, bờ sau là bờ nối đầu sau của hai bờ bên. Ở nam, phúc mạc phủ toàn bộ mặt trên, mở rộng cả lên phần trên của đáy trước khi lật lên phủ bóng ống dẫn tinh và túi tinh rồi quạt lên mặt trước trực tràng, tạo nên *túi cùng trực tràng-bàng quang*; phúc mạc từ mặt trên cũng mở rộng sang hai bên vào các *hố cạnh bàng quang* và ra trước vào nếp rốn giữa. Mặt trên bàng quang nam tiếp xúc với đại tràng sigma và các khúc hồi tràng cuối cùng. Ở nữ, phúc mạc phủ gần tới bờ

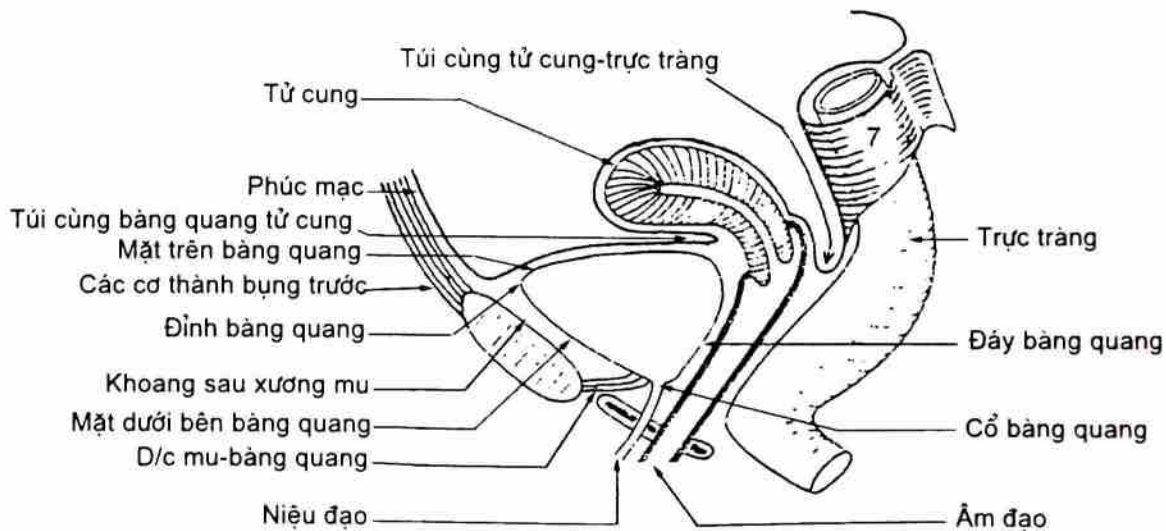
sau của mặt trên thì lật lên phủ mặt bàng quang của tử cung, bắt đầu từ ngang chỗ nối giữa thân và cổ tử cung, tạo nên *túi cùng bàng quang-tử cung*. Tử cung đè lên mặt trên bàng quang và cách bàng quang bằng túi cùng này. Phần sau của mặt trên, tức phần không có phúc mạc phủ, được ngăn cách với cổ tử cung bằng mô liên kết.



Hình 28.1. Thiết đồ đứng dọc chậu hông nam (sơ đồ)

Hai mặt dưới-bên của bàng quang gặp nhau ở phía trước. Mỗi mặt dưới-bên của bàng quang nam được ngăn cách với xương mu và dây chằng mu tiền liệt ở trước bởi khối mỡ chứa trong *khoang sau mu* (retropubic space). **Đỉnh bàng quang** là nơi các mặt dưới-bên và mặt trên hợp với nhau ở phía trước. Đây là nơi bám của *dây chằng rốn giữa*.

Đáy bàng quang có hình tam giác và hướng về phía sau-dưới. Ở nữ, nó liên quan mật thiết với thành trước âm đạo; ở nam giới, nó được ngăn cách với trực tràng bằng túi cùng trực tràng-bàng quang và ở dưới túi cùng này là các túi tinh và các bóng ống dẫn tinh. Vùng đáy bàng quang hình tam giác nằm giữa các bóng ống dẫn tinh được ngăn cách với trực tràng bằng vách trực tràng-bàng quang.



Hình 28.2. Thiết đồ đứng dọc chậu hông nữ (sơ đồ)

Cổ bàng quang là nơi thấp nhất và cố định nhất của bàng quang. Ở đây bàng quang mở vào niệu đạo bởi một lỗ gọi là *lỗ niệu đạo trong* (internal urethral orifice). Cổ bàng quang nam liên tiếp thẳng với đáy tuyến tiền liệt; cổ bàng quang nữ liên quan với phần mạc chậu bao quanh phần trên niệu đạo.

Bàng quang căng có thể phình lên trên tới ổ bụng, đẩy phúc mạc lên cao bằng cách tách phúc mạc thành khối vùng trên mu của thành bụng; khi đó các mặt dưới-bên nằm ngay sau vùng trên mu của thành bụng mà không có phúc mạc ngăn cách và ta có thể tiếp cận ngoại khoa vào bàng quang mà không cần qua phúc mạc. Khi bàng quang căng, chỗ cao nhất của bàng quang không phải là đỉnh bàng quang mà là một điểm ở mặt trên bàng quang và ở giữa chỗ cao nhất này và thành bụng trước có một ngách phúc mạc – ngách trên bàng quang.

1.3. Cấu tạo và hình thể trong

Từ nông vào sâu, các lớp tạo nên thành bàng quang là *áo thanh mạc* (serous coat), *tấm dưới thanh mạc* (subserous layer), *áo cơ* (muscular coat), *tấm dưới niêm mạc* (submucosa) và *áo niêm mạc* (mucosa). Áo thanh mạc và tấm dưới thanh mạc là hai lớp của phúc mạc phủ mặt trên bàng quang; ở phần còn lại của bàng quang, các lớp này được thay bằng mô liên kết. Áo cơ trơn của thành bàng quang được gọi là *cơ bức niệu* (detrusor), riêng cơ ở vùng tam giác bàng quang được gọi là *các cơ tam giác*. Cơ bức niệu cấu tạo bằng các bó cơ xếp như một lưới phức hợp (*phần không phân tầng*); ở cổ bàng quang, cơ bức niệu xếp thành một *tầng dọc ngoài*, một *tầng dọc trong* và một *tầng vòng ở giữa* (*phần cổ bàng quang*). Các cơ tam giác bao gồm *cơ tam giác nông* và *cơ tam giác sâu*. Áo niêm mạc của bàng quang không dính chặt vào áo cơ nên gấp nếp lại khi bàng quang rỗng, phẳng khi bàng quang căng. Có một vùng niêm mạc, gọi là *tam giác bàng quang* (trigone of bladder), dính chặt vào áo cơ và vì thế luôn luôn phẳng. Tam giác bàng quang nằm giữa ba lỗ: hai *lỗ niệu quản* (ureteric orifice) ở hai bên, trên mặt đáy bàng quang, và *lỗ niệu đạo trong* (internal urethral orifice) ở dưới, tại cổ bàng quang. Ở giữa hai lỗ niệu quản có một gờ niêm mạc gọi là *mào gian niệu quản* (interureteric crest).

1.4. Mạch máu và thần kinh

Động mạch. Bàng quang được cấp máu bởi *các động mạch bàng quang trên* (superior vesical arteries) và *động mạch bàng quang dưới* (inferior vesical artery), đều là những nhánh của động mạch chậu trong.

Tĩnh mạch. Các tĩnh mạch bàng quang đổ về *đám rối tĩnh mạch bàng quang* (vesical venous plexus) rồi về tĩnh mạch chậu trong.

Thần kinh tách từ đám rối bàng quang, một chi nhánh của đám rối hạ vị dưới.

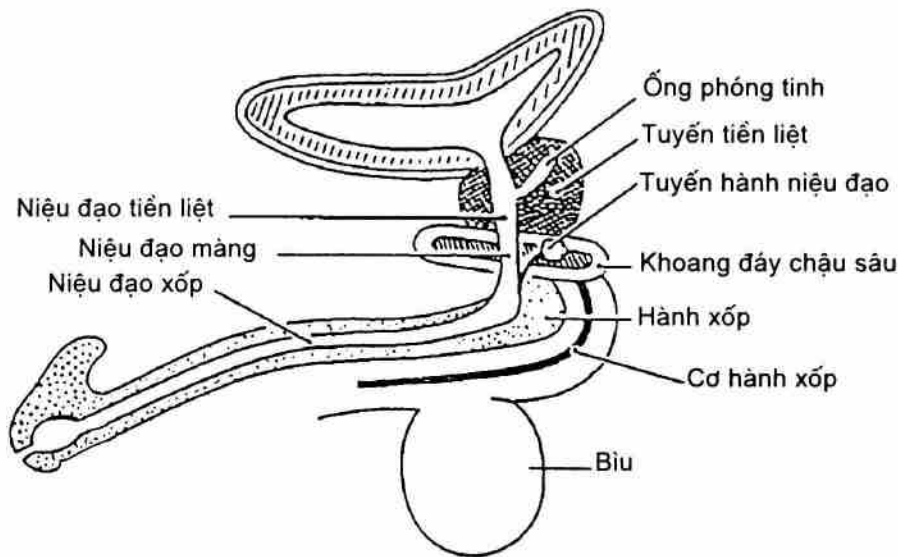
2. NIỆU ĐẠO (URETHRA)

Niệu đạo là ống dẫn nước tiểu từ bàng quang ra ngoài. Niệu đạo nam có chiều dài lớn gấp nhiều lần niệu đạo nữ và còn là đường dẫn tinh.

2.1. Niệu đạo nam (H.28.3)

Niệu đạo nam dài khoảng 18-20 cm, đi từ *lỗ niệu đạo trong* ở cổ bàng quang tới *lỗ niệu đạo ngoài* ở đỉnh quy đầu. Đường đi của niệu đạo được chia thành bốn đoạn: đoạn trước tiền liệt, đoạn tiền liệt, đoạn màng và đoạn xấp; niệu đạo có hai chiều cong khi dương vật mềm.

Đoạn trước tiền liệt (preprostatic part) còn được gọi là **đoạn nội thành** (intramural part) vì đoạn này nằm trong cổ bàng quang và chỉ tồn tại khi bàng quang đầy. Khi bàng quang đầy, cổ bàng quang đóng lại và lỗ niệu đạo trong ở cao hơn đáy tuyến tiền liệt, niệu đạo dài ra 1-1,5 cm. Khi bàng quang rỗng, cổ bàng quang mở ra thành hình phễu và lỗ niệu đạo trong đi xuống đến đáy tuyến tiền liệt, niệu đạo ngắn lại. Cơ trơn quanh cổ bàng quang và đoạn trước tiền liệt xếp thành một vòng cơ gọi là cơ thắt niệu đạo trong, hay cơ thắt trước tiền liệt, một cơ vừa có vai trò kiểm soát tiểu tiện vừa ngăn cản sự trào ngược của tinh dịch vào bàng quang lúc phóng tinh.



Hình 28.3. Niệu đạo nam

Đoạn tiền liệt (prostatic urethra) dài khoảng 3 cm, chạy qua tuyến tiền liệt từ đáy tuyến cho tới sát trước đỉnh tuyến, tức là đi gần mặt trước tuyến hơn là mặt sau. Trên thành sau của đoạn này có một mào giữa, gọi là *mào niệu đạo*, nhô vào lòng niệu đạo. Ở mỗi bên của mào niệu đạo có một chỗ lõm nông gọi là *xoang tiền liệt*; sàn của xoang có lỗ của các ống tuyến tiền liệt. Ở khoảng giữa chiều dài của mào niệu đạo lại có một chỗ nhô lên gọi là *gò tinh*; tại đây có lỗ mở ra của túi bầu dục tuyến tiền liệt ở giữa và các lỗ của các ống phóng tinh ở hai bên. Ở đoạn trên gò tinh của niệu đạo tiền liệt, tầng cơ vòng của áo cơ cũng tạo nên cơ thắt liên tiếp với cơ thắt đã tả ở đoạn trước tiền liệt.

Đoạn màng (membranous urethra) còn được gọi là **đoạn niệu đạo trung gian** (intermediate part of urethra) vì nó đi từ chỗ ra khỏi tuyến tiền liệt tới hành dương vật và không chỉ đi qua *màng đáy chậu*. Đoạn này chạy theo một đường cong lõm ra trước

và xuyên qua màng đáy chậu ở sau dưới khớp mu khoảng 2,5 cm. Vì phần sau của hành dương vật dính sát màng đáy chậu trong khi phần trước lại chạy xa màng đáy chậu, phần dưới màng đáy chậu của thành trước của niệu đạo không tiếp giáp cả với màng đáy chậu và hành dương vật. Thành trước của niệu đạo màng dài 2 cm trong khi thành sau chỉ dài 1,2 cm. Ngoài áo cơ trơn mỏng, còn có lớp cơ vân bọc ở ngoài niệu đạo màng, tạo nên *cơ thắt niệu đạo ngoài*. Cơ thắt này còn lấn vào cả phần xa của niệu đạo tiền liệt. Đoạn màng là đoạn ngắn nhất, khó giãn nhất và hẹp nhất của niệu đạo (trừ lỗ niệu đạo ngoài).

Đoạn xốp (spongy urethra) là phần niệu đạo nằm trong vật xốp dương vật, đi từ đầu dưới của đoạn màng tới lỗ niệu đạo ngoài và có thể dài tới 15 cm. Bắt đầu từ dưới màng đáy chậu, lúc đầu đoạn này tiếp tục đi theo chiều cong ra trước của niệu đạo màng tới trước bờ dưới khớp mu. Từ đây, khi dương vật mềm, niệu đạo cong xuống dưới ở phần tự do (di động) của dương vật. Nó giãn to ở chỗ bắt đầu như là *hố nội hành* (intrabulbar fossa) rồi lại giãn rộng ở quy đầu thành *hố thuyền*. Tuyến hành niệu đạo đổ vào niệu đạo xốp ở dưới màng đáy chậu khoảng 2,5 cm. Niêm mạc niệu đạo màng có nhiều lỗ của *các tuyến niệu đạo* và *các hốc niệu đạo*. Lỗ của các hốc hướng ra trước và có thể chặn đầu của catheter. Hốc lớn nhất nằm ở thành trên của hố nội hành.

Về **phương diện thực hành**, niệu đạo còn được chia làm 2 đoạn: đoạn di động là đoạn nằm trong thân dương vật, đoạn cố định là phần còn lại.

Hình thể trong và cấu tạo. Như đã mô tả ở từng đoạn, niệu đạo có ba chỗ phình là xoang tiền liệt, hố nội hành và hố thuyền. Những chỗ hẹp của niệu đạo là lỗ niệu đạo ngoài và đoạn màng. Thành niệu đạo được cấu tạo bằng hai lớp áo: áo niêm mạc và áo cơ. Những đặc điểm của các lớp áo này đã được nêu ở trên. Mô chun nằm dưới niêm mạc niệu đạo làm cho nó có khả năng chun giãn lớn.

Mạch và thần kinh

Động mạch. Niệu đạo được nuôi dưỡng bởi nhiều nhánh nhỏ xuất phát từ động mạch bàng quang dưới, động mạch trực tràng giữa, động mạch hành dương vật...

Tĩnh mạch. Máu tĩnh mạch ở niệu đạo đổ về tĩnh mạch thẹn trong.

Bạch mạch. Bạch mạch từ niệu đạo tiền liệt và niệu đạo màng đổ vào các hạch dọc động mạch thẹn trong rồi vào các hạch dọc theo động mạch chậu trong. Bạch mạch phần xốp đổ vào hạch bẹn sâu.

Thần kinh. Niệu đạo do các nhánh từ đám rối tiền liệt và thần kinh thẹn chi phối.

2.2. Niệu đạo nữ (H.28.2)

2.2.1. Đường đi

Niệu đạo nữ ngắn hơn so với niệu đạo nam, dài khoảng 3 - 4 cm, đi từ cổ bàng quang qua đáy chậu tới tận hết ở *lỗ niệu đạo ngoài* (external urethral orifice) ở tiền đình âm đạo.

2.2.2. Phân đoạn và liên quan

Niệu đạo nữ hoàn toàn cố định, tương ứng phần cố định ở nam giới, gồm 2 đoạn là đoạn chậu hông và đoạn đáy chậu.

Đoạn chậu hông: cũng có cơ thắt trơn niệu đạo.

Đoạn đáy chậu: chọc qua màng đáy chậu và có cơ thắt vân niệu đạo. Lỗ niệu đạo ngoài ở tiền đình âm đạo là nơi hẹp nhất của niệu đạo, nằm sau âm vật khoảng 2,5 cm và trước lỗ âm đạo.

3. CÁC CƠ QUAN SINH DỤC NAM (H.28.4)

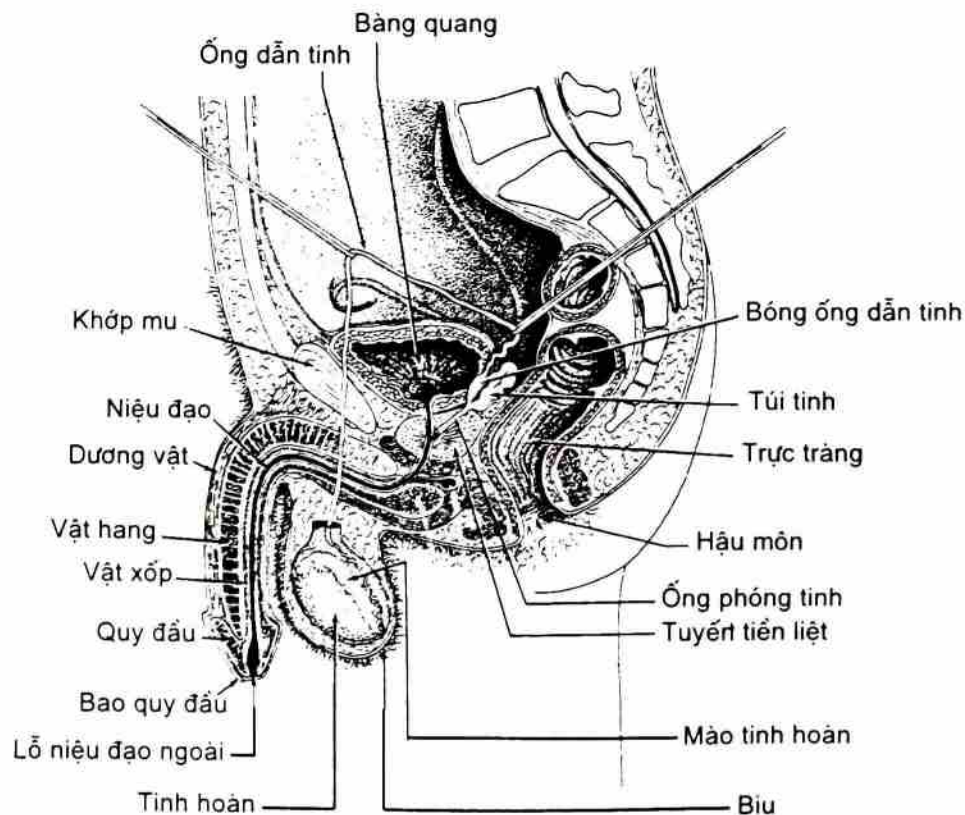
Các cơ quan sinh dục nam bao gồm các cơ quan sinh dục trong và các cơ quan sinh dục ngoài.

3.1. Các cơ quan sinh dục trong (male internal genitalia)

Các cơ quan sinh dục trong của nam là những cơ quan sinh dục nằm trong chậu hông, bao gồm tinh hoàn, mào tinh hoàn, ống dẫn tinh, tuyến tinh, tuyến tiền liệt và tuyến hành niệu đạo.

3.1.1. Tinh hoàn (testis) (H.28.5)

Tinh hoàn là một cơ quan sinh tinh trùng và tiết ra nội tiết tố nam testosteron.



Hình 28.4. Thiết đồ đứng dọc chậu hông nam: các cơ quan sinh dục nam

Hình thể ngoài

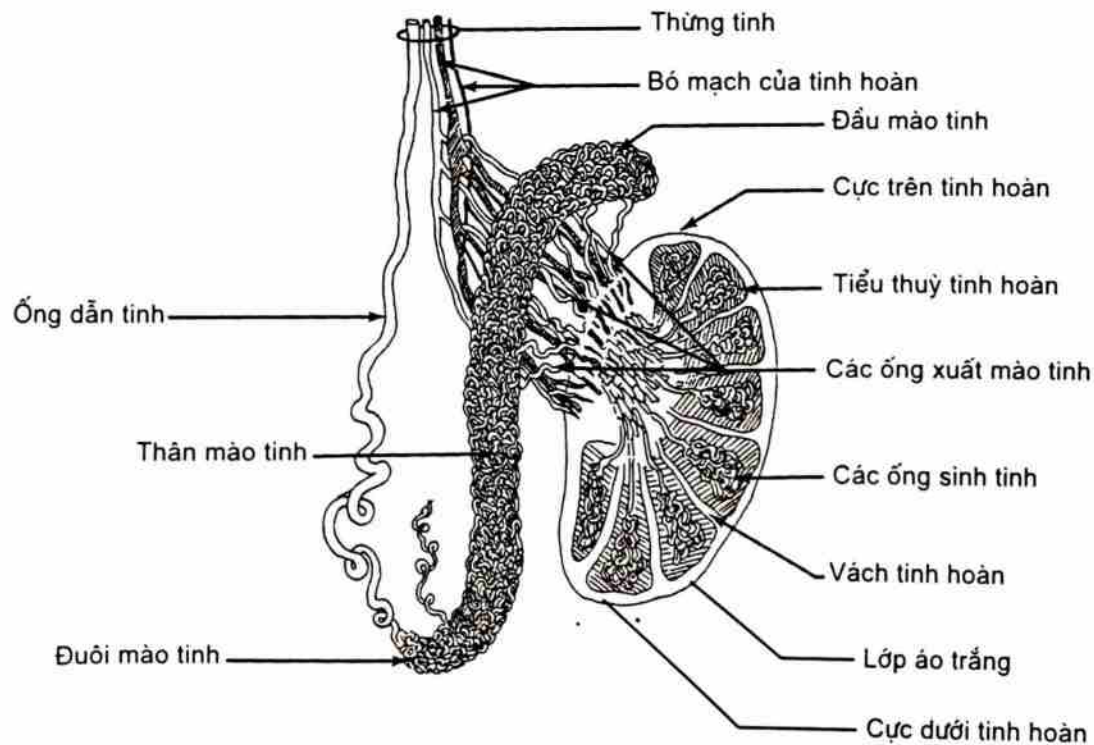
Có hai tinh hoàn nằm trong bìu, tinh hoàn trái thường thấp hơn tinh hoàn phải khoảng 1 cm. Tinh hoàn của thai nằm trên thành bụng sau; chúng đi xuống tới ống bẹn vào tháng thứ bảy rồi nhanh chóng đi vào bìu. Nếu một tinh hoàn chưa đi vào bìu sau khi sinh, nó có thể vẫn nằm trong ổ bụng, hoặc trong ống bẹn, hoặc đã di chuyển đến một nơi khác (lạc chỗ).

Tinh hoàn có hình elip, hơi dẹt theo hướng trong - ngoài. Nó có hai mặt là *mặt trong* và *mặt ngoài*, hai cực là *cực trên* và *cực dưới* và hai bờ là *bờ trước* và *bờ sau*. Mào tinh hoàn nằm dọc theo bờ sau-bên tinh hoàn. Cực dưới tinh hoàn được cột vào bìu bằng dây bìu. Ở người lớn, tinh hoàn dài 4,5 cm, dày (chiều giữa-bên) 2,5 cm và rộng (chiều trước-sau) 3 cm, nặng 10,5-14 gam.

Cấu tạo

Tinh hoàn được bọc bằng ba lớp áo, tính từ ngoài vào trong là: áo bọc tinh hoàn, áo trắng và áo mạch.

Áo bọc tinh hoàn. Lớp này là đầu dưới của mòm bọc phúc mạc, một cấu trúc được hình thành trước khi diễn ra sự đi xuống của tinh hoàn thai từ bụng tới bìu; sau sự đi xuống của tinh hoàn, phần gân của mòm bọc, đoạn từ lỗ bẹn sâu tới tinh hoàn, co lại và tắc, để lại một túi kín ở xa mà tinh hoàn lồng vào để tạo nên áo bọc của nó. Áo bọc gồm lá thành và lá tạng. *Lá tạng* phủ kín tinh hoàn, trừ bờ sau, rồi từ tinh hoàn lật lên phủ một phần mào tinh trước khi liên tiếp với lá thành; lá thành che phủ lớp sâu nhất của bìu.



Hình 28.5. Thiết đồ dọc qua tinh hoàn và mào tinh

Áo trắng là lớp bọc màu trắng xanh cấu tạo bằng các bó sợi collagen; nó được phủ ở ngoài bằng lá tạng của áo bọc tinh hoàn, trừ ở bờ sau tinh hoàn, nơi có các mạch máu và thần kinh đi vào. Tại bờ sau tinh hoàn, áo trắng nhô vào trong tinh hoàn như một vách dày nằm thẳng đứng gọi là *trung thất tinh hoàn*. Từ mặt trước và các mặt bên của trung thất tinh hoàn, nhiều *vách tinh hoàn* tỏa về phía bề mặt của tinh hoàn và gắn vào mặt sâu của áo trắng, chia tinh hoàn thành các *tiểu thùy* hình nón với nền của chúng ở bề mặt và đỉnh hội tụ về trung thất tinh hoàn.

Áo mạch. Áo này chứa một đám rối mạch máu trải trên mặt trong của áo trắng và bao bọc các vách tinh hoàn, tức là vây quanh tất cả các tiểu thùy tinh hoàn.

Tinh hoàn có 200 - 400 tiểu thùy. Mỗi tiểu thùy chứa 1 - 3 hoặc hơn *ống sinh tinh xoắn*, mỗi ống là một quai khép kín mà hai đầu đổ vào *ống sinh tinh thẳng* rồi vào *lưới tinh hoàn*. Mô liên kết giữa các ống sinh tinh chứa các tế bào kẽ (tế bào Leydig tiết testosterone). Mỗi tinh hoàn có 400-600 ống sinh tinh xoắn, mỗi ống dài 70-80 cm. Các ống sinh tinh thẳng là 20-30 ống lớn nhưng ngắn đi vào mô sợi của trung thất tinh hoàn; mạng lưới tiếp nối giữa các ống thẳng trong trung thất tinh hoàn gọi là *lưới tinh hoàn*. Ở cực trên của trung thất tinh hoàn, có 12-20 *ống xuất xuyên* qua áo trắng để đi vào mào tinh.

3.1.2. Mào tinh hoàn (epididymis) (H.28.5)

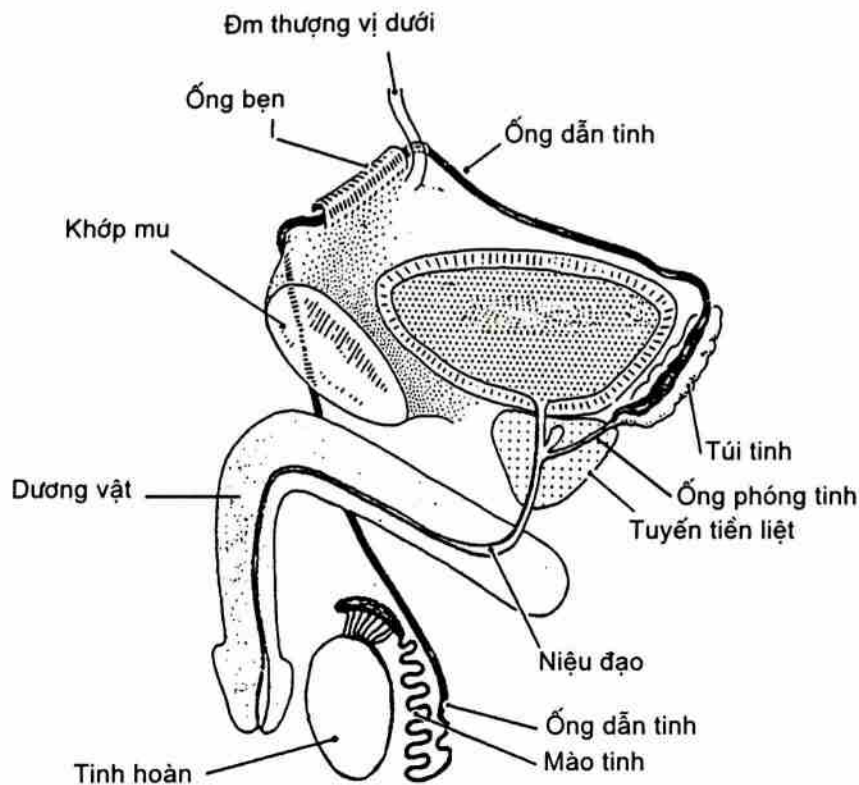
Mào tinh hoàn là đoạn đầu tiên của đường dẫn tinh trùng ra khỏi tinh hoàn. Nó là một ống dài nhưng được gấp và cuộn lại thành một khối hình chữ C gắn vào bờ sau-trên tinh hoàn. Mào tinh có ba phần: một **đầu** phình to ở trên gắn với cực trên của tinh hoàn bằng các ống xuất; một **thân** ở giữa ngăn cách với tinh hoàn bằng một túi bịt gọi là *xoang mào tinh*; và một **đuôi** dính vào tinh hoàn bởi các thớ sợi và chỗ lạt ra của áo bọc tinh hoàn. Ở bên trong mào tinh, các ống xuất cuộn lại thành hình các nón dài gọi là *tiểu thùy mào tinh*; các tiểu thùy này tạo nên đầu mào tinh. Tại nền các tiểu thùy mào tinh, các ống xuất đổ vào một ống đơn của mào tinh hoàn gọi là *ống mào tinh*. Ống mào tinh dài 6 m, có đường kính lớn dần về phía đuôi mào tinh; nó gấp khúc thành các quai và các quai này tạo nên thân và đuôi mào tinh. Tinh trùng chưa có khả năng thụ tinh khi ra khỏi tinh hoàn. Chúng trưởng thành tại mào tinh hoàn và khi rời khỏi đây thì có khả năng thụ tinh.

3.1.3. Ống dẫn tinh (ductus deferens) (H.28.6)

Ống dẫn tinh đi từ đuôi mào tinh đến mặt sau bàng quang thì kết hợp với ống tiết của túi tinh để tạo thành ống phóng tinh. Nó dài khoảng 40 cm, đường kính từ 2 - 3 mm nhưng lòng ống chỉ rộng khoảng 0,5 mm. Thành rất dày của ống dẫn tinh do ba lớp áo tạo nên: *áo ngoài* bằng mô liên kết, *áo cơ* dày và *áo niêm mạc*; có thể dễ dàng sờ thấy ống dẫn tinh nhờ áo cơ dày của nó.

Đường đi của ống dẫn tinh được chia thành nhiều đoạn: *đoạn bìu* đi dọc bờ sau tinh hoàn, *đoạn thừng tinh* nằm trong thừng tinh, *đoạn bẹn* nằm trong ống bẹn và *đoạn chậu hông* đi trong chậu hông. Ở đoạn chậu hông, lúc đầu nó uốn quanh mặt ngoài động mạch thượng vị dưới rồi đi ra sau và xuống dưới bất chéo các mạch chậu ngoài

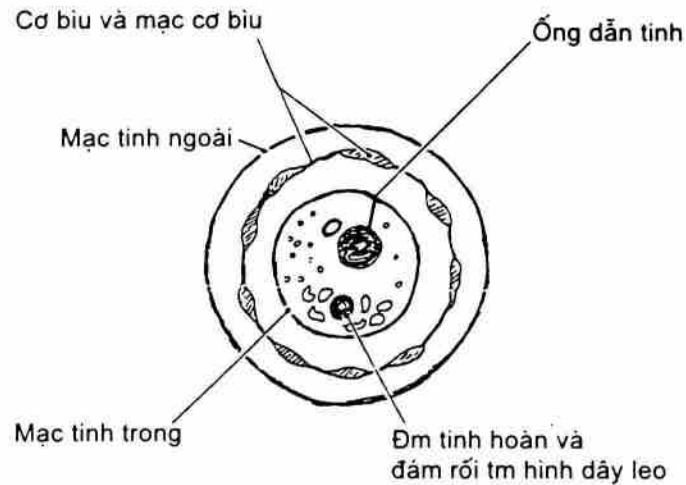
để đi vào chậu hông bé, nơi nó nằm ngoài phúc mạc. Trong chậu hông bé, nó tiếp tục đi ra sau ở thành bên chậu hông cho tới khi bắt chéo trước niệu quản để tới mặt sau bàng quang. Ở sau bàng quang, nó đi xuống ở sát dọc bờ trên-trong của túi tinh, dần tiến gần lại ống bên đối diện, và phình to ra thành *bóng ống dẫn tinh*. Cuối cùng ống dẫn tinh thu nhỏ lại và kết hợp với ống tiết của túi tinh tạo nên *ống phóng tinh*.



Hình 28.6. Ống dẫn tinh

Thừng tinh (spermatic cord) (H.28.7). Khi tinh hoàn đi xuống qua thành bụng tới bìu, nó kéo theo ống dẫn tinh và các mạch máu và thần kinh của nó. Các thành phần này tập hợp tại lỗ bẹn sâu để tạo nên thừng tinh. Thừng tinh đi từ lỗ bẹn sâu tới bờ sau tinh hoàn và là cấu trúc treo tinh hoàn trong bìu. Khi tinh hoàn và thừng tinh đi qua ống bẹn, các lớp của thành bụng bị kéo theo chúng và trở thành các lớp vỏ bọc của thừng tinh rồi thành các lớp của thành bìu. Từ nông vào sâu, ba lớp vỏ bọc đó cùng nguồn gốc của chúng là: (i) *mạc tinh ngoài* bắt nguồn từ cân cơ chéo bụng ngoài, (ii) *cơ bìu* và *mạc cơ bìu* bắt nguồn từ cơ chéo bụng trong và (iii) *mạc tinh trong* bắt nguồn từ mạc ngang.

Các thành phần của thừng tinh nằm trong ba lớp vỏ nói trên và bao gồm ống dẫn tinh, động mạch, tĩnh mạch, thần kinh của ống dẫn tinh; động mạch tinh hoàn, đám rối tĩnh mạch hình dây leo, bạch huyết và thần kinh của tinh hoàn; và di tích mòm bọc tinh hoàn.



Hình 28.7. Thiết đồ ngang qua thùng tinh

3.1.4. **Tuyến tinh** (seminal gland) (H.28.4 và H.28.8)

Tuyến tinh, vốn vẫn thường được gọi là *túi tinh* (seminal vesicle), đóng góp tới 70% lượng tinh dịch. Nó đóng vai trò quan trọng trong sinh sản vì, ngoài tác động tới sự trưởng thành và khả năng di chuyển của tinh trùng, nó còn có khả năng ức chế miễn dịch ở đường sinh dục nữ. Hai tuyến tinh nằm giữa bàng quang và trực tràng, mỗi tuyến gần có hình tháp, với kích thước khoảng 5 cm dài và 2 cm rộng, nền hướng lên trên, ra sau và sang bên. Tuyến tinh là một ống đơn gấp khúc. Khi ruồi thẳng, nó là một ống dài 10-15 cm với đường kính 3-4 mm. Đầu dưới của tuyến tinh thu hẹp vào một ống thẳng gọi là *ống tiết*. Ống này kết hợp với ống dẫn tinh cùng bên tạo thành *ống phóng tinh*. Mặt sau tuyến tinh liên quan với trực tràng, được ngăn cách với trực tràng bằng vách trực tràng-tiền liệt. Phức mạc trùm lên khối bàng quang - túi tinh - bóng ống dẫn tinh rồi lật lên trực tràng tạo nên *túi cùng bàng quang-trực tràng*.

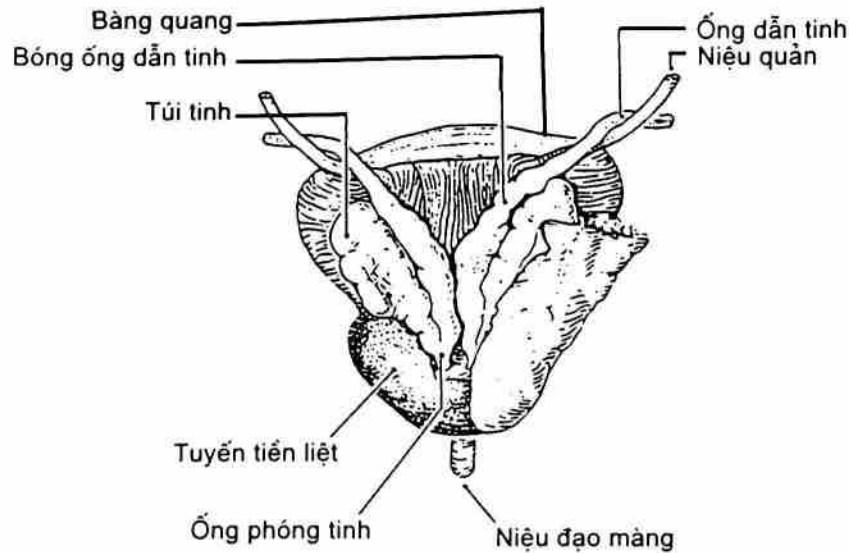
3.1.5. **Ống phóng tinh** (ejaculatory duct) (H.28.4 và H.28.8)

Ống phóng tinh ở mỗi bên do ống dẫn tinh và ống tiết của tuyến tinh hợp nên. Với chiều dài khoảng 2 cm, mỗi ống từ nền tuyến tiền liệt chạy về phía trước-dưới ở giữa thùy giữa và một thùy bên của tuyến để tận cùng bằng một lỗ nhỏ trên gò tinh, ngay bên ngoài lỗ của túi bầu dục tuyến tiền liệt. Càng gần đến chỗ tận cùng, nó càng tiến gần lại ống bên đối diện và đường kính của nó càng giảm.

Ống mào tinh, ống dẫn tinh, ống phóng tinh và niệu đạo nam hợp thành đường dẫn tinh

3.1.6. **Tuyến tiền liệt** (prostate) (H.28.4)

Tuyến tiền liệt là một khối hỗn hợp của mô tuyến và mô xơ-cơ rắn vây quanh đoạn đầu của niệu đạo nam. Nó nằm ở phần dưới của chậu hông bé, sau bờ dưới khớp mu và cung mu và trước trực tràng; có thể sờ thấy nó qua bóng trực tràng. Dịch tiết của tuyến tiền liệt được đổ vào xoang tiền liệt qua các *ống tiền liệt*; dịch này chiếm khoảng 25% lượng tinh dịch và góp phần vào sự vận động và sức sống của tinh trùng.



Hình 28.8. Túi tinh và liên quan của nó (nhìn từ sau)

Tuyến trông tựa một hình nón mà *đáy* ở trên, *đỉnh* ở dưới; các mặt nằm giữa đỉnh và đáy là *mặt trước*, *mặt sau* và *các mặt dưới-bên*. Nền liên tiếp với cổ bàng quang; niệu đạo đi vào nền ở gần bờ trước của nó. Mặt trước được ngăn cách với khớp mu bởi mô mỡ lỏng lẻo chứa một đám rối tĩnh mạch và được nối với các xương mu (ở gần bờ trên của mặt trước) bằng *dây chằng mu tiền-liệt*; niệu đạo thoát ra khỏi tuyến ở mặt này, ở trước-trên đỉnh tuyến. Mặt sau được ngăn cách với trực tràng bởi *vách trực tràng-tiền liệt*. Các mặt dưới-bên liên quan với cơ nâng hậu môn và được ngăn cách với cơ này bằng *đám rối tĩnh mạch tiền liệt* vùi trong mô liên kết. Các mô liên kết chứa mạch máu vây quanh các mặt của tuyến tiền liệt được xem như bao mạc riêng của nó. Nhu mô tuyến tiền liệt được bao bọc bởi một bao xơ chắc gọi là *bao tiền liệt*. Vùng tuyến tiền liệt nằm giữa niệu đạo và các ống phóng tinh được gọi là *thùy giữa*. Phần tuyến còn lại là *các thùy bên* phải và trái nối với nhau bằng *eo tiền liệt*; eo là vùng ít mô tuyến nằm trước niệu đạo. Nền tuyến tiền liệt có bề ngang 4 cm; tuyến có đường kính khoảng 3 cm ở chiều thẳng đứng và 2 cm ở chiều trước-sau. Trọng lượng của tuyến là 8gam.

3.1.7. Tuyến hành niệu đạo (bulbourethral gland)

Hai tuyến hành niệu đạo là hai khối tròn có đường kính khoảng 1 cm nằm trên màng đáy chậu, ở hai bên niệu đạo màng, và được vây quanh bởi các sợi của cơ thắt niệu đạo. Mỗi tuyến có một ống tiết dài khoảng 3 cm chạy chéo xuống dưới và ra trước, xuyên qua màng đáy chậu rồi đổ vào sàn của niệu đạo xóp.

3.1.8. Mạch và thần kinh của các cơ quan sinh dục trong

Các động mạch

Động mạch tinh hoàn tách từ động mạch chủ bụng ngang đốt sống thắt lưng II hoặc III. Nó chạy xuống ở sau phúc mạc và, từ lỗ bẹn sâu, đi trong thừng tinh vào bìu cấp máu cho tinh hoàn và mào tinh hoàn.

Động mạch ống dẫn tinh là nhánh của động mạch rốn. Nó cấp máu cho ống dẫn tinh, túi tinh và ống phóng tinh.

Tuyến tiền liệt được cấp máu bởi nhánh của các động mạch bàng quang dưới và trực tràng giữa.

Các tinh mạch. Các tinh mạch của tinh hoàn, ống dẫn tinh và cơ bìu đi kèm các động mạch. Trong thừng tinh, các tinh mạch này tạo nên đám rối tinh mạch hình dây leo. Các tinh mạch của tuyến tiền liệt tạo nên đám rối tinh mạch tiền liệt.

Thần kinh. Thần kinh tự chủ của tinh hoàn tách ra từ đám rối liên mạc treo tràng và đám rối thận; chúng tạo thành đám rối tinh hoàn. Đám rối thần kinh của ống dẫn tinh là chi nhánh của đám rối hạ vị dưới. Đám rối tiền liệt tách ra từ đám rối hạ vị.

3.2. Các cơ quan sinh dục ngoài (male external genitalia)

Dương vật, niệu đạo và bìu là các cơ quan sinh dục ngoài của nam.

3.2.1. Dương vật (penis) (H.28.4)

Hình thể ngoài. Dương vật gồm rễ, thân và quy đầu dương vật. *Rễ dương vật* (root of penis) nằm ở đáy chậu và dính vào xương mu bởi dây chằng treo dương vật. *Thân dương vật* (body of penis) hình trụ; khi cương, mặt trên của nó gọi là *mu dương vật* (dorsum of penis) và mặt dưới gọi là *mặt niệu đạo* (urethral surface). *Quy đầu dương vật* (glans penis) được bao bọc trong một nếp nửa da nửa niêm mạc có thể di động được gọi là *bao qui đầu* (prepuce; foreskin). Bao qui đầu ở trẻ em dài; ở người lớn có trường hợp bao qui đầu hẹp không thể trật lên được gọi là bệnh hẹp bao qui đầu. Ở đỉnh quy đầu có *lỗ niệu đạo ngoài*. Đáy của qui đầu lõm lên gọi là *vành qui đầu* (corona of glans). Rãnh nằm giữa thân dương vật và vành qui đầu là *cổ qui đầu* (neck of glans).

Cấu tạo. Dương vật do ba khối mô cương và các lớp bọc tạo nên. Hai khối mô cương hình trụ nằm song song ở trên là các *vật hang* (corpus cavernosum penis). Khối còn lại nằm trong rãnh ở mặt dưới hai vật hang là *vật xốp* (corpus spongiosum penis). Bên trong vật xốp chứa niệu đạo xốp. Phần sau vật xốp phình to thành *hành dương vật* (bulb of penis) còn đầu trước của nó liên tiếp với mô xốp của qui đầu. Cắt ngang thấy trong lòng vật hang và vật xốp như tổ ong, khi chứa đầy máu làm cho dương vật cương lên nên gọi là các tạng cương. Phần sau của các vật hang dính vào ngành dưới xương mu và được gọi là *trụ dương vật*. Các lớp bọc dương vật bọc quanh ba khối mô cương, bao gồm *mạc dương vật*, *tấm dưới da dương vật* và da.

Mạch và thần kinh dương vật

Động mạch. Các động mạch nông có nguồn gốc từ động mạch thẹn ngoài; các động mạch sâu (*động mạch mu dương vật*, *động mạch sâu dương vật*) tách từ động mạch thẹn trong.

Tinh mạch. Các tinh mạch dương vật đổ về *tinh mạch mu sâu dương vật*.

Thần kinh. Dương vật được chi phối bởi các nhánh thần kinh tách ra từ thần kinh thẹn và các nhánh từ đám rối thần kinh tự chủ trong chậu hông.

3.2.2. Bìu (scrotum) và các lớp bọc tinh hoàn

Bìu là một túi da rất sẫm màu do thành bụng trĩu xuống tạo thành. Nó được chia thành hai ngăn, mỗi ngăn chứa một tinh hoàn, một mào tinh và đầu tinh hoàn của một thừng tinh. Bìu nằm dưới khớp mu, sau dương vật, bìu trái thường xuống thấp hơn bìu phải.

Cấu tạo

Bìu cấu tạo bằng hai lớp: *lớp da* và *lớp mạc nông dưới da*; lớp mạc nông chứa cơ trơn *dartos*.

Ở dưới mạc nông là bốn lớp bọc tinh hoàn, trong đó ba lớp ngoài liên tiếp với ba lớp vỏ bọc của thừng tinh (mạc tinh ngoài, cơ bìu và mạc cơ bìu và mạc tinh trong). Trong cùng là áo bọc tinh hoàn (hay tinh mạc) do phúc mạc trĩu xuống tạo nên. Áo bọc tinh hoàn gồm 2 lá: lá thành áp sát vào lớp mạc tinh trong, lá tạng áp sát vào tinh hoàn. Giữa hai lá là một khoang tiềm tàng; khi tinh hoàn bị viêm hay bị chạm thương, khoang này có thể có nước, máu hoặc mủ.

Mạch máu và thần kinh

Động mạch là các nhánh động mạch thẹn ngoài, động mạch thừng tinh.

Tĩnh mạch. Các tĩnh mạch bìu trước đổ về tĩnh mạch đùi, tĩnh mạch bìu sau đổ về tĩnh mạch chậu trong.

Thần kinh tách từ các dây thần kinh chậu bẹn và thần kinh thẹn.

Bạch huyết đổ về chuỗi hạch bẹn nông.

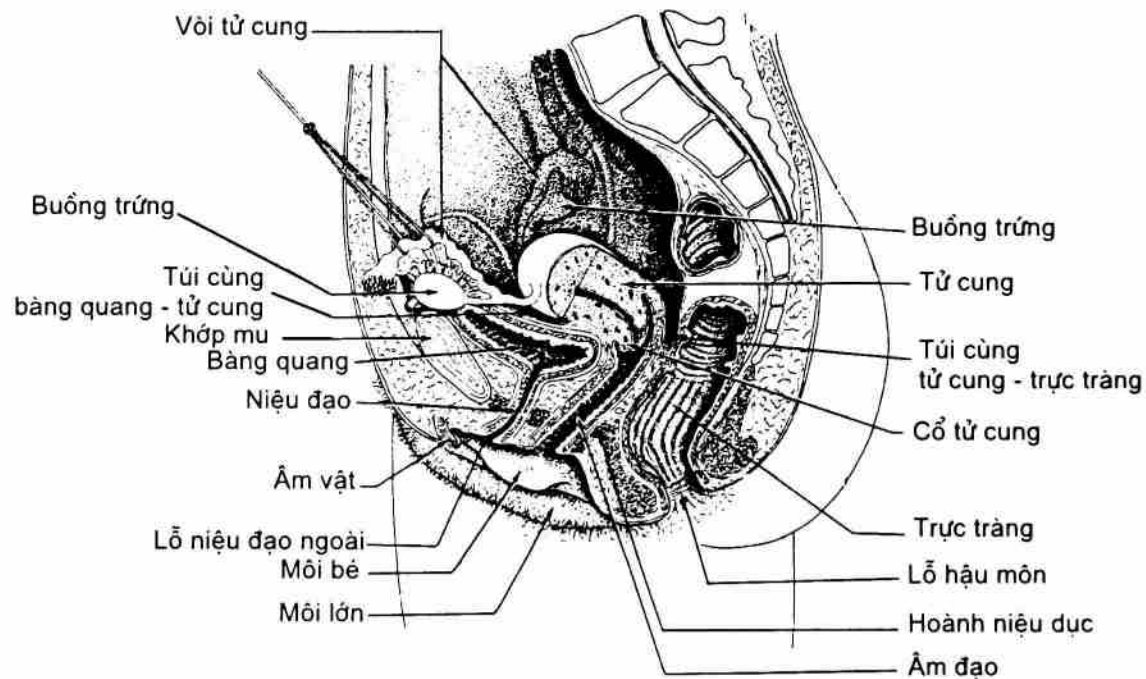
HỆ SINH DỤC NỮ

MỤC TIÊU

1. Mô tả được giải phẫu của các cơ quan sinh trong và ngoài của nữ.
2. Mô tả được sự cấp máu và thần kinh cho các tạng chậu hông.
3. Nêu được các liên hệ chức năng và lâm sàng thích hợp.

Đại cương về các cơ quan sinh dục nữ (H.29.1)

Hệ sinh dục nữ gồm các cơ quan sinh dục trong và ngoài. Các cơ quan sinh dục trong nằm trong chậu hông bé và bao gồm các buồng trứng, các vòi tử cung, tử cung và âm đạo. Các cơ quan sinh dục ngoài nằm ở trước và dưới cung mu và bao gồm gò mu, các môi lớn và bé của âm hộ, âm vật, hành tiền đình, các tuyến tiền đình lớn và tiền đình.



Hình 29.1. Thiết đồ đứng dọc chậu hông nữ
Các cơ quan sinh dục của nữ

1. CÁC CƠ QUAN SINH DỤC TRONG

Âm đạo, tử cung, hai vòi tử cung và hai buồng trứng là các cơ quan sinh dục trong của nữ.

1.1. Buồng trứng (ovary) (H.29.1 và H.29.2)

Buồng trứng là tuyến sinh dục vừa sản sinh ra noãn vừa tiết ra các nội tiết tố quyết định đặc điểm giới tính ở nữ.

Vị trí. Mỗi buồng trứng của phụ nữ chưa đẻ nằm ở một bên tử cung, phía sau và dưới phần ngoài vòi tử cung, trong hố buồng trứng ở thành bên chậu hông bé; buồng trứng bị lệch vị sau lần có chửa đầu tiên và thường không bao giờ trở về vị trí ban đầu.

Hình thể ngoài và liên quan. Buồng trứng hình hạt đậu dẹt, khoảng 3 cm chiều dài, 1,5 cm chiều rộng và 1 cm chiều dày; đo lường qua siêu âm, thể tích buồng trứng vào khoảng 11 cm³ ở phụ nữ trong độ tuổi sinh đẻ, 6 cm³ sau khi mãn kinh và 3 cm³ trước chu kỳ kinh đầu tiên. Nó có màu hồng xám, mặt nhẵn khi chưa sảy ra sự rụng trứng; sau đó, các mặt buồng trứng bị méo đi do sự hoá sẹo kế tiếp nhau của các thể vàng. Buồng trứng có các *mặt ngoài* và *trong*, các bờ là *bờ tự do* ở sau và *bờ mạc treo buồng trứng* ở trước, và các đầu là *đầu vòi* (đầu trên) và *đầu tử cung* (đầu dưới). **Mặt ngoài** tiếp xúc với phúc mạc thành trong *hố buồng trứng*. Hố được giới hạn ở trước bởi thừng động mạch rốn và ở sau bởi niệu quản và động mạch chậu trong; ngoài phúc mạc thành là mô ngoài phúc mạc chứa các mạch máu và thần kinh bị. Nơi mà mạch và thần kinh đi vào và ra khỏi buồng trứng trên mặt ngoài, gần bờ mạc treo, gọi là *rốn buồng trứng*. **Mặt trong** tiếp xúc với các tua vòi và liên quan với các quai ruột. **Bờ mạc treo** được gắn với mặt sau của dây chằng rộng bởi mạc treo buồng trứng; **bờ tự do** hướng ra sau, liên quan với các quai ruột. **Đầu vòi** là nơi bám của *dây chằng treo buồng trứng* và tua buồng trứng của vòi tử cung; **đầu tử cung** được buộc vào sừng tử cung bằng *dây chằng riêng buồng trứng*.

Các phương tiện giữ buồng trứng tại chỗ

Mạc treo buồng trứng (mesovarium) là một nếp phúc mạc ngăn nối mặt sau dây chằng rộng với bờ mạc treo buồng trứng của buồng trứng.

Dây chằng treo buồng trứng (suspensory ligament of ovary) đi từ đầu vòi của buồng trứng tới thành bên chậu hông, chứa các mạch máu và thần kinh của buồng trứng.

Dây chằng riêng buồng trứng (ligament of ovary) đi từ đầu tử cung của buồng trứng tới sừng tử cung; dây chằng này nằm trong dây chằng rộng và chứa một số sợi cơ trơn.

1.2. Vòi tử cung (uterine tube) (H.29.1 và H.29.2)

Có hai vòi tử cung, mỗi vòi là một ống dài khoảng 10 cm nằm ở một bên tử cung, trong bờ trên của dây chằng rộng. Vòi tử cung mở ở đầu trong của nó vào góc trên ngoài của buồng tử cung bằng *lỗ tử cung* và ở đầu ngoài vào ổ phúc mạc bằng *lỗ bụng*. Ở phụ nữ chưa đẻ, vòi tử cung đi từ tử cung ra ngoài tới tận đầu tử cung của buồng trứng, tiếp đó đi lên dọc bờ mạc treo của buồng trứng tới đầu vòi của buồng trứng rồi vòng quanh đầu này để đi xuống và tận cùng trên bờ tự do và mặt trong của buồng trứng. Từ ngoài vào trong, các đoạn của vòi là: (1) phễu vòi; (2) bóng vòi; (3) eo vòi và (4) phần tử cung. **Phễu vòi** (infundibulum) là đầu loe ra như một cái phễu của vòi tử cung; ở giữa phễu có *lỗ bụng* (abdominal ostium) của vòi, một lỗ rộng khoảng 3 mm khi giãn. Bờ ngoài vi của phễu kéo dài vào 12 -15 môm lồi như ngón tay gọi là các *tua vòi* (fimbriae); tua dài nhất trong các tua này gọi là *tua buồng trứng*

(ovarian fimbria) và nó thường gắn vào đầu vòi của buồng trứng. Các tua có tác dụng tóm bắt trứng rụng từ buồng trứng và dẫn trứng vào lòng vòi tử cung qua lỗ bụng. **Bóng vòi** (ampulla) là đoạn giãn rộng của vòi tạo nên hơn nửa chiều dài phía ngoài của vòi. Thành bóng vòi mỏng và đường kính rộng nhất của lòng bóng vào khoảng 1 cm. Bóng vòi thường là nơi diễn ra sự thụ tinh. **Eo vòi** (isthmus) là đoạn tròn, chắc, có thành cơ dày hơn và chiếm khoảng một phần ba chiều dài của vòi. Lòng eo vòi hẹp (đường kính 0,1 - 0,5 mm). **Phần tử cung** (uterine part) là đoạn nằm trong thành tử cung (*phần nội thành* - intramural part), dài khoảng 1 cm.

Cấu tạo

Vòi tử cung được bọc ở ngoài cùng bởi phúc mạc, gồm *lớp thanh mạc* và *tám dưới thanh mạc*. Dưới phúc mạc là *lớp cơ trơn* gồm tầng dọc ở ngoài và tầng vòng ở trong. Trong cùng là *lớp niêm mạc*. Niêm mạc gấp lại thành 4-5 nếp dọc lớn, trên mỗi nếp lớn lại có nhiều nếp nhỏ (nếp cấp hai), tạo nên một diện tích niêm mạc rộng; niêm mạc của vòi thuộc loại thượng mô có lông chuyển có tác dụng đẩy trứng về phía buồng tử cung. Trong quá trình di chuyển của trứng đã được thụ tinh, nếu nó bị nghẽn lại trong vòi vì một lý do nào đấy thì sẽ dẫn tới tình trạng chửa ngoài tử cung và vòi sẽ bị vỡ khi thai to ra.

Vòi tử cung được dây chằng rộng bao bọc và nếp phúc mạc thông xuống ở dưới vòi được gọi là *mạc treo vòi* (mesosalpinx). Giữa hai lá của mạc treo, dọc theo bờ dưới của vòi, có các nhánh vòi của động mạch tử cung và động mạch buồng trứng.

1.3. Tử cung (uterus) (H.29.1 và H 29.2)

Tử cung là một cơ quan rỗng; thành dày của nó chủ yếu do lớp cơ tạo nên. Tử cung thông ở trên với các vòi tử cung và ở dưới với âm đạo. Nếu sự thụ tinh đã xảy ra, túi phôi đang phát triển được vòi tử cung dẫn về buồng tử cung; túi này gắn vào niêm mạc tử cung và được giữ lại ở đây tới khi phát triển đầy đủ.

– **Vị trí.** Tử cung nằm trong chậu hông bé, giữa bàng quang và trực tràng; nó thông với các vòi tử cung ở trên và liên tiếp với âm đạo ở dưới.

– **Hình thể ngoài và phân chia.** Tử cung có hình quả lê, hơi dẹt trước sau. Nó được chia thành hai phần là *thân tử cung* (body of uterus) tạo nên 2/3 trên và 1/3 hẹp hơn ở dưới, ít dẹt mà có hình trụ, là *cổ tử cung* (cervix of uterus), gianh giới giữa hai phần là một chỗ hơi thắt lại, ngang mức với *lỗ trong giải phẫu*. Phần lõm tròn của thân ở trên chỗ đi vào của các vòi tử cung là *đáy tử cung* (fundus of uterus).

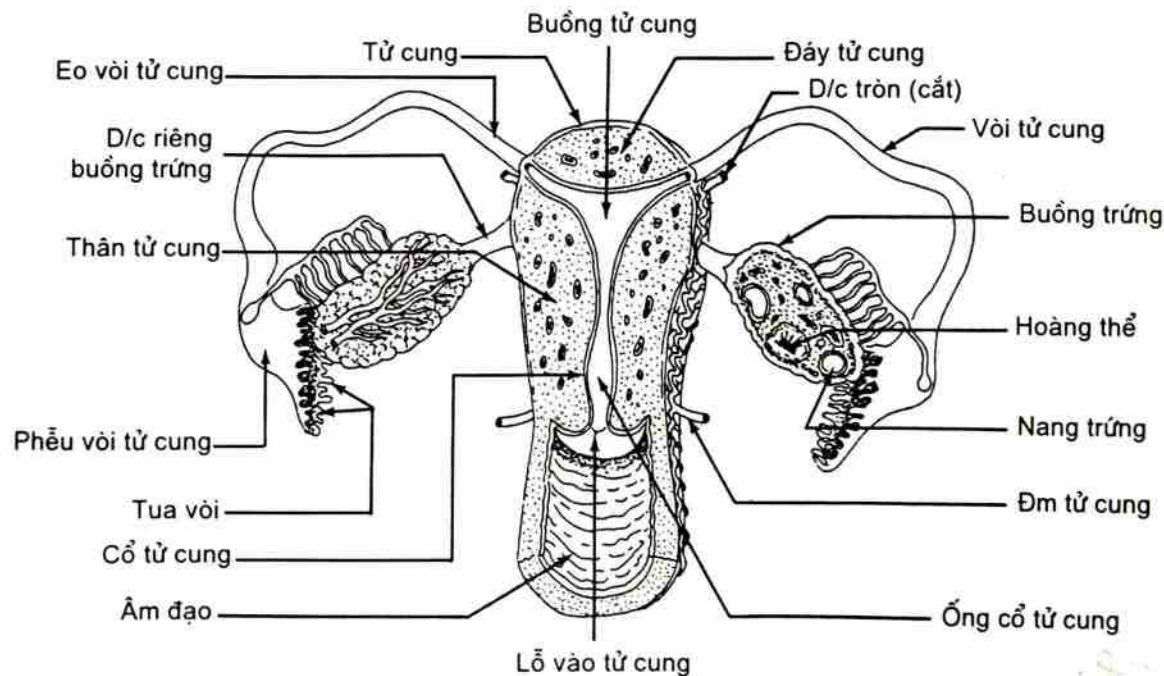
Thân có hình thang và hẹp dần từ trên xuống, có kích thước khoảng 4 cm chiều cao và 4,5 cm chiều rộng. Hai góc bên của thân được gọi là *siêng tử cung*, nơi tử cung tiếp nối với eo vòi tử cung. Thân tử cung dẹt trước-sau nên có hai *bờ bên* và hai *mặt* là *mặt bàng quang* và *mặt ruột*. **Mặt bàng quang**, tức mặt áp vào mặt trên bàng quang, được phúc mạc phủ. Phúc mạc phủ mặt này tới ngang eo tử cung thì lật lên bàng quang, tạo nên *nếp bàng quang tử cung*. Ở giữa bàng quang và thân tử cung là *túi cùng bàng quang tử cung*. **Mặt ruột** hướng lên trên và ra sau, liên quan với đại tràng sigma, các quai hồi tràng cuối cùng và trực tràng. Phúc mạc phủ mặt này còn kéo dài qua cổ tử cung tới phần ba trên âm đạo rồi lật lên phủ mặt trước trực tràng tạo nên *túi cùng tử*

cung trực tràng. Đáy như một vòm hướng ra trước, liên quan với các quai ruột non; phúc mạc phủ đáy liên tiếp với phúc mạc của các mặt tử cung. Các bờ bên tử cung là nơi phúc mạc tử cung liên tiếp với dây chằng rộng; động mạch tử cung chạy ở dọc bờ bên, giữa hai lá của dây chằng rộng. Ở đầu trên của bờ bên, vòi tử cung đi vào thân tử cung và điểm tiếp nối vòi thân được gọi là *sừng tử cung* (uterine horn); ở sau dưới của sừng là nơi bám của dây chằng riêng buồng trứng và ở trước dưới là chỗ bám của dây chằng tròn.

Cổ dài khoảng 2,5 cm và rộng nhất ở giữa. Âm đạo bám quanh cổ tử cung, chia nó thành *phần trên âm đạo* (supravaginal part) và *phần âm đạo* (vaginal part). Đoạn 1/3 trên của cổ tử cung (thuộc phần trên âm đạo) là đoạn thắt hẹp và được gọi là *eo tử cung*.

Phần trên âm đạo của cổ được vây quanh bởi *mô cận cổ tử cung* (thuộc mô liên kết) và được ngăn cách ở trước với phần sau của mặt trên bàng quang bởi mô liên kết này. Trong mô cận cổ tử cung ở hai bờ bên, động mạch tử cung bắt chéo trước niệu quản ở cách cổ tử cung khoảng 1,5 cm. Ở phía sau, qua túi cùng tử cung trực tràng, cổ tử cung liên quan với trực tràng, nhưng có thể được ngăn cách với trực tràng bằng một quai hồi tràng.

Phần âm đạo của cổ tử cung như một đĩa lồi (hay mồm cá mè) nhô vào âm đạo, với một lỗ ở giữa gọi là *lỗ ngoài tử cung* (external os of uterus), hay *lỗ tử cung*. Ở phụ nữ chưa sinh đẻ, lỗ ngoài là một lỗ tròn, nhưng sau khi sinh con nó là một khe ngang nằm giữa các các môi trước và sau. Lỗ ngoài thông âm đạo với ống cổ tử cung. Phần âm đạo cùng với thành âm đạo xung quanh giới hạn nên một vòm âm đạo (vaginal fornix); vòm được chia thành 3 phần: *phần trước*, *phần sau* và các *phần bên*.



Hình 29.2. Thiết đồ đứng ngang tử cung

Hướng. Tử cung vừa gấp ra trước và ngả (đổ) ra trước. Gấp ra trước nghĩa là trục của thân tử cung hợp với trục của cổ tử cung một góc 120° hướng ra trước. Ngả ra trước nghĩa là trục của thân tử cung hợp với trục của âm đạo (hay trục của chậu hông) một góc 90° hướng ra trước. Tư thế này giúp cho tử cung không bị sa xuống âm đạo.

Hình thể trong và cấu tạo

Khoang rộng bên trong tử cung là một khoang hẹp so với thành dày của tử cung. Nó được chia thành *buồng tử cung* (uterine cavity) và *ống cổ tử cung* (cervical canal); hai phần này thông nhau qua *lỗ trong giải phẫu* (anatomical internal os), một lỗ nằm ngang mức chỗ thắt giữa thân và cổ tử cung ở mặt ngoài. **Buồng tử cung** rất dẹt theo chiều trước-sau, chỉ là một khe hẹp trên mặt cắt đứng dọc hoặc nằm ngang. Trên mặt cắt đứng ngang, nó có hình tam giác với hai góc bên là nơi thông với các vòi tử cung và góc dưới là lỗ trong giải phẫu. **Ống cổ tử cung** trông gần như một hình thoi chạy dọc từ lỗ trong giải phẫu tới lỗ ngoài và rộng nhất ở phần giữa. Trên các thành trước và sau của nó nổi lên hai gờ dọc mà từ đó có các nếp, gọi là *các nếp lá cọ* (palmate folds), chạy chéo lên trên và sang bên như các nhánh của một cành cây. Các nếp trên các thành đối nhau đan cài vào nhau để đóng kín ống cổ tử cung. Phần eo tử cung hoà nhập vào thân tử cung trong tháng thứ hai của thai kì và tạo nên “đoạn dưới tử cung”. Niêm mạc của eo tử cung trải qua những biến đổi theo chu kì kinh nguyệt nhưng niêm mạc của phần cổ tử cung dưới eo thì không. Đường chuyển tiếp niêm mạc tại giới hạn dưới của eo được gọi là *lỗ trong mô học* (histological internal os).

Thành tử cung gồm ba lớp mô, lần lượt từ ngoài vào trong là:

Lớp phúc mạc, gồm *lớp thanh mạc* và *tấm dưới thanh mạc*. Ở mặt trước, phúc mạc chỉ phủ tới eo tử cung; về phía sau, phúc mạc phủ tới phần trên âm đạo.

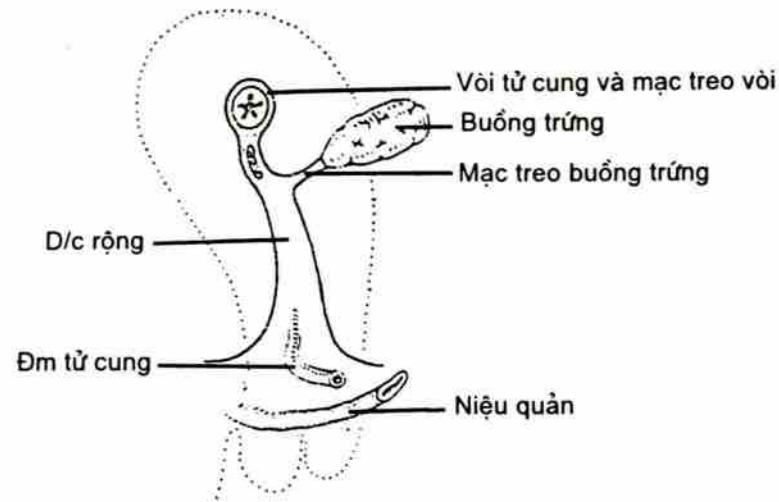
Lớp cơ gồm ba tầng trong đó tầng giữa là tầng cơ rới, gồm các thớ cơ đan chéo chằng chịt ôm quanh các mạch máu; khi lớp cơ này co có tác dụng cầm máu sau đẻ. Cổ tử cung không có lớp cơ rới.

Lớp niêm mạc dày mỏng theo giai đoạn của chu kỳ kinh nguyệt, có nhiều tuyến tiết ra chất nhầy. Hàng tháng, dưới ảnh hưởng của sự thay đổi nội tiết tố, niêm mạc bong ra làm chảy máu tạo nên kinh nguyệt.

Các phương tiện giữ tử cung tại chỗ

Ngoài vị trí - hướng chiều của tử cung, hoành chậu hông và thể đáy chậu là những yếu tố giữ tử cung tại chỗ thông qua việc giữ âm đạo. Ngoài ra, tử cung còn được giữ bởi các dây chằng.

Các *dây chằng rộng* (broad ligament of uterus) (H.30.3) là hai nếp phúc mạc đi từ các bờ bên tử cung tới thành bên chậu hông, nối phúc mạc tử cung với phúc mạc thành chậu. Nó có hai mặt và bốn bờ. Các bờ trong và ngoài lần lượt liên tiếp với phúc mạc của tử cung và thành bên chậu hông; bờ trên ôm lấy vòi tử cung; bờ dưới, còn được gọi là nền dây chằng rộng, là nơi hai lá trước và sau của dây chằng quạt ra trước và sau liên tiếp với phúc mạc thành. Trong nền dây chằng rộng có động mạch tử cung bắt chéo phía trước niệu quản ở cách cổ tử cung 1,5 cm; cần thận trọng để tránh cạp vào niệu quản khi kẹp động mạch tử cung để cầm máu trong thủ thuật cắt bỏ tử cung. Các phần hợp nên dây chằng rộng là *mạc treo tử cung*, *mạc treo vòi tử cung* và *mạc treo buồng trứng*.



Hình 29.3. Liên quan của niệu quản và đm tử cung trong đáy dây chằng rộng (nhìn bên)

Các **dây chằng tròn** (round ligament of uterus) là những dải dài khoảng 10-15 cm, từ trước-dưới sừng tử cung chạy ra ngoài, xuống dưới và ra trước qua thành chậu và ống bẹn rồi toả ra tận cùng ở mô dưới da của gò mu và môi lớn. Một số mạch bạch huyết của tử cung đi theo dây chằng tròn và đổ vào các hạch bạch huyết bẹn nông.

Các dây chằng của cổ tử cung. Mô liên kết dày đặc nằm ở sàn chậu hông và tạo nên yếu tố chống đỡ quan trọng cho tử cung. Mô này tạo nên ba cặp dây chằng từ ngoại vi cổ tử cung toả hình tia ra sau, ra trước và sang bên tới thành xương của chậu hông. Các **dây chằng tử cung-cùng** từ mặt sau cổ tử cung chạy ra sau, mỗi dây ở một bên của trực tràng, và bám vào mặt trước xương cùng; chúng đội phức mạc lên thành các **nếp tử cung-trực tràng**. Các **dây chằng ngang cổ tử cung** từ bờ bên cổ tử cung và phần bên vòm âm đạo chạy tới thành bên chậu hông; chúng là những dây chằng lớn nhất và quan trọng nhất về lâm sàng. Các **dây chằng mu-cổ tử cung** từ mặt trước của cổ tử cung và phần trên âm đạo chạy ra trước bám vào mặt sau của các xương mu.

1.4. Âm đạo (vagina) (H.29.1)

Âm đạo là cơ quan giao hợp và đường để thai nhi từ tử cung ra ngoài. Nó là một ống xơ-cơ được lót bằng thượng mô lát tầng không sừng hoá, đi từ tiền đình âm đạo tới tử cung. Âm đạo nằm sau bàng quang và niệu đạo, trước trực tràng và ống hậu môn, gồm có hai thành trước và sau, hai bờ bên và hai đầu trên và dưới.

Thành trước dài khoảng 7,5 cm, liên quan với đáy bàng quang ở trên và niệu đạo ở dưới.

Thành sau dài khoảng 9 cm, đoạn trên được ngăn cách với trực tràng bằng túi cùng trực tràng-tử cung, đoạn giữa ngăn cách với trực tràng bởi **vách trực tràng-âm đạo**, và đoạn dưới được ngăn cách với ống hậu môn bởi thể đáy chậu.

Đầu trên bám vào cổ tử cung và cùng với phần âm đạo của cổ tử cung giới hạn nên vòm âm đạo; phần bên của vòm này liên quan với niệu quản lúc niệu quản đi tới đáy bàng quang.

Đầu dưới mở vào tiền đình âm đạo. Ở trình nữ, lỗ dưới âm đạo được đậy bởi một màng niêm mạc thủng ở giữa gọi là *màng trinh* (hymen). Xung quanh đầu dưới âm đạo có hành tiền đình và cơ hành xếp bao quanh như một cơ thất âm đạo. Lỗ âm đạo ở phía sau lỗ niệu đạo ngoài.

1.5. Mạch và thần kinh của các cơ quan sinh dục trong

Các động mạch. Có hai động mạch chính:

Động mạch buồng trứng (ovarian artery) tách từ động mạch chủ bụng; nó đi theo dây chằng treo buồng trứng đến đầu vòi của buồng trứng thì chia làm hai nhánh là *nhánh vòi tử cung* và *nhánh buồng trứng*; chúng tiếp nối với các nhánh cùng tên của động mạch tử cung.

Động mạch tử cung (uterine artery)

Nguyên ủy và đường đi. Động mạch này tách từ động mạch chậu trong và đi qua ba đoạn: (1) đoạn thành bên chậu hông (là giới hạn dưới của hố buồng trứng); (2) đoạn trong nền dây chằng rộng, đi giữa hai lá của dây chằng rộng, bắt chéo trước niệu quản ở cách cổ tử cung 1,5 cm; (3) đoạn bờ bên tử cung đi lên ngoằn ngoèo dọc bờ bên của tử cung, khi tới sừng tử cung thì tận cùng bằng hai nhánh là *nhánh buồng trứng* và *nhánh vòi tử cung*, tiếp nối với các nhánh tương ứng của động mạch buồng trứng.

Nhánh bên. Động mạch tách ra nhiều nhánh bên cho âm đạo, niệu quản, bàng quang, cổ tử cung và thân tử cung.

Tĩnh mạch. Tĩnh mạch đổ vào các đám rối tĩnh mạch buồng trứng và tử cung rồi đổ về tĩnh mạch chậu trong.

Bạch huyết đổ vào chuỗi hạch cạnh động mạch tử cung, hay động mạch âm đạo, cuối cùng đổ vào các hạch chậu trong.

Thần kinh tách ra từ đám rối hạ vị dưới.

2. CÁC CƠ QUAN SINH DỤC NGOÀI CỦA NỮ (H.29.4)

Các cơ quan sinh dục ngoài của nữ gồm có âm hộ và âm vật.

2.1. Âm hộ (pudendum; vulva)

Âm hộ gồm có gò mu, môi lớn, môi bé và tiền đình âm đạo.

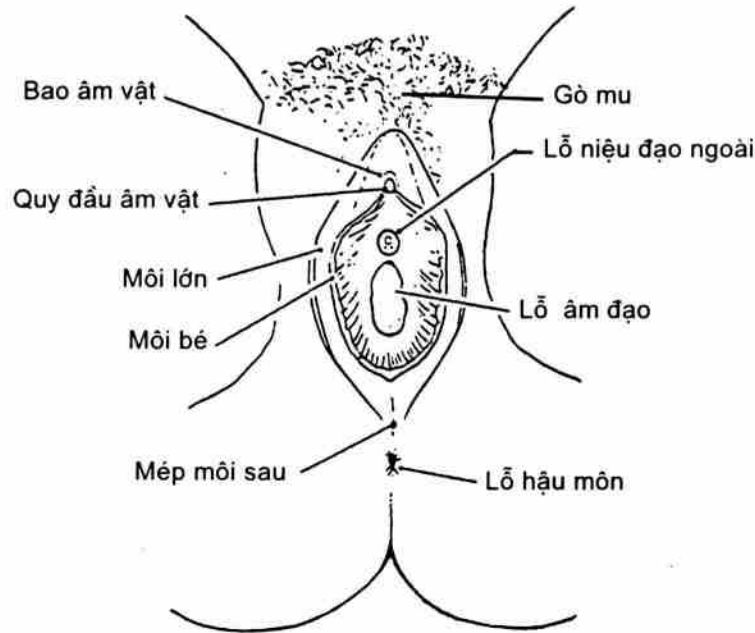
Gò mu (mons pubis) là một gò lồi liên tiếp với thành bụng ở trên, với hai môi lớn ở dưới và ngăn cách với đùi bởi nếp lằn bẹn.

Môi lớn (labium majus) là hai nếp da lớn tạo nên giới hạn bên của âm hộ. Khoảng nằm giữa hai môi là *khe âm hộ*. Hai môi gặp nhau ở trước tạo thành *mép môi trước*, nơi có nhiều lông mu che phủ, và liên tiếp với nhau ở phía sau tại *mép môi sau*, nơi cách hậu môn khoảng 3 cm.

Môi bé (labium minus) là hai nếp da nhỏ hơn, nằm giữa các môi lớn và ngăn cách với môi lớn bởi rãnh gian môi. Ở đầu trước, môi bé tách ra thành một nếp nhỏ

bao lấy âm vật tạo nên *bao âm vật* (prepuce of clitoris); đầu sau hai môi dính với nhau tạo nên *hãm môi âm hộ* (frenulum of labia minora).

Tiền đình âm đạo (vestibule) là một khoảng lõm nằm giữa mặt trong hai môi bé, sau âm vật và trước hãm môi âm hộ. Mở thông vào tiền đình có lỗ niệu đạo ngoài ở trước, lỗ âm đạo ở sau và những ống tiết của các tuyến tiền đình lớn.



Hình 29.4. Các cơ quan sinh dục ngoài của nữ

2.2. Âm vật (clitoris)

Âm vật tương đương với dương vật ở nam giới và được tạo nên bởi hai vật hang. Âm vật nằm trước tiền đình âm đạo, dưới khớp mu, trên lỗ niệu đạo. Phía dưới âm vật có một nếp niêm mạc gọi là *hãm âm vật* (frenulum of clitoris).

2.3. Tuyến tiền đình lớn (greater vestibular gland)

Có hai tuyến lớn tiết ra chất nhầy nằm ở hai bên tiền đình âm đạo, mỗi tuyến có ống dẫn đổ vào tiền đình, được gọi là các tuyến tiền đình lớn.

2.4. Mạch và thần kinh của cơ quan sinh dục ngoài

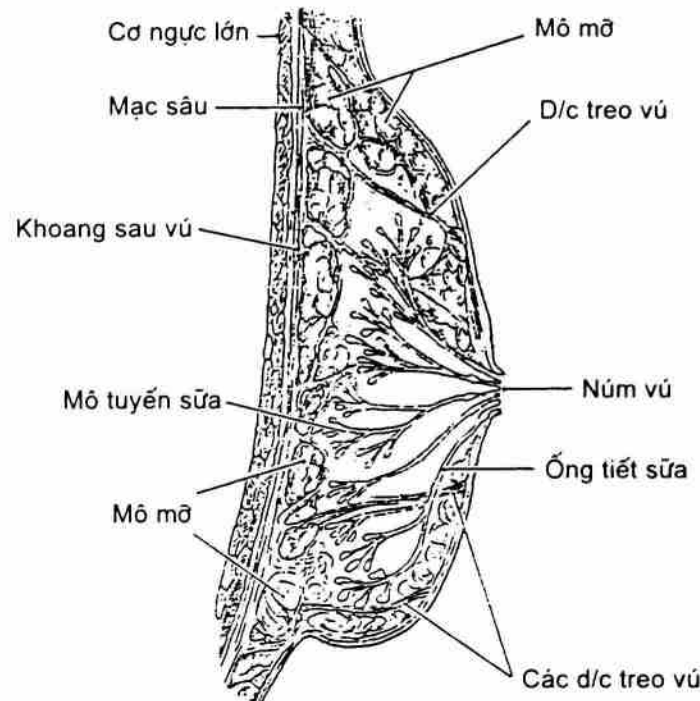
Động mạch là các nhánh từ động mạch thẹn ngoài và động mạch thẹn trong. **Tĩnh mạch** đổ về tĩnh mạch thẹn trong và tĩnh mạch thẹn ngoài. **Bạch huyết** đổ về các hạch bẹn nông và các hạch chậu. **Thần kinh** là các nhánh của các dây thần kinh chậu bẹn, sinh dục đùi và thần kinh bẹn.

3. TUYẾN VÚ (breast) (H.29.5)

Vú là hai tuyến tiết sữa nằm ở ngực, trước các cơ ngực, đi từ xương sườn III đến xương sườn VI.

Hình thể ngoài

Vú có hình mâm xôi; ở giữa mặt trước của vú có một lõi tròn gọi là **núm vú** hay **nhú vú** (nipple), nơi có nhiều lỗ của các ống tiết sữa. Xung quanh núm vú là một vùng da sẫm màu hơn gọi là **quầng vú** (areola). Trên bề mặt quầng vú có nổi lên nhiều cục nhỏ do những tuyến bã ở quầng vú đẩy lõi lên.



Hình 29.5. Tuyến vú

Cấu tạo

Mỗi vú có từ 15-20 thùy **mô tuyến sữa**, mỗi thùy do một số tiểu thùy tạo nên: ống tiết của các tuyến sữa chạy theo hình nan hoa từ chu vi hướng vào núm vú. Khi rạch trích áp xe vú, phải rạch theo hướng song song với hướng đi của các ống sữa để tránh cắt đứt các ống tuyến sữa.

Ở bề mặt và giữa các tuyến sữa là những mô mỡ và áp xe có thể xảy ra ở đây.

Mạch và thần kinh

Động mạch là các nhánh tách từ động mạch ngực trong và động mạch ngực ngoài.

Tĩnh mạch đổ về các tĩnh mạch ngực trong và tĩnh mạch ngực ngoài.

Bạch huyết đổ về ba chuỗi hạch là chuỗi hạch nách, chuỗi hạch ngực trong và chuỗi hạch trên đòn.

Thần kinh là những nhánh trên đòn của đám rối cổ nông và các nhánh xiên của các dây thần kinh gian sườn từ II đến VI.

ĐẠI CƯƠNG VỀ HỆ THẦN KINH, CÁC MÀNG NÃO TUỖ

MỤC TIÊU

1. Trình bày được những kiến thức chung nhất về hệ thần kinh: tế bào và mô thần kinh, các loại nơron và mối liên hệ giữa các nơron, các phần của hệ thần kinh, cấu tạo của thần kinh trung ương và ngoại vi...
2. Mô tả được các màng não-tuỷ.
3. Nêu được những liên hệ chức năng và lâm sàng thích hợp.

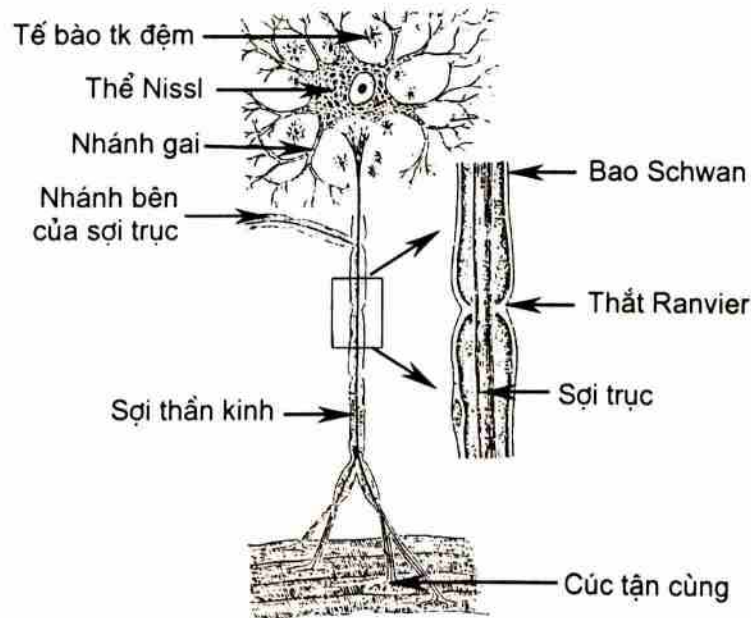
1. ĐẠI CƯƠNG

Hệ thần kinh - một mạng lưới phức tạp, có tổ chức cao của hàng tỷ nơron - có ba chức năng cơ bản là *cảm giác* (thu nhận các kích thích từ bên ngoài và bên trong cơ thể, dẫn truyền các thông tin cảm giác về cơ quan phân tích), *xử lý thông tin* (phân tích, tổng hợp các thông tin đưa vào để đưa ra quyết định và lưu giữ thông tin nếu cần) và *vận động* (thực hiện những đáp ứng thích hợp trước các kích thích. Hệ thần kinh là cơ sở vật chất của nhận thức và trí nhớ; nó khởi phát tất cả các vận động theo ý muốn.

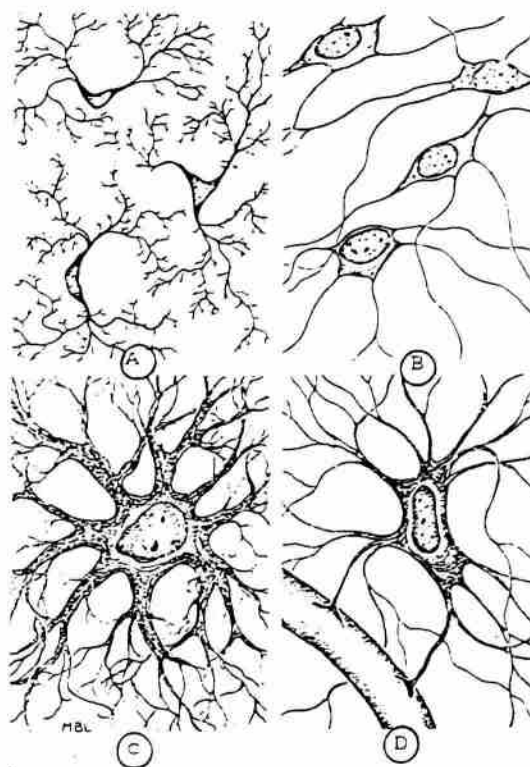
1.1. Tế bào và mô thần kinh

Mô thần kinh do các nơron và các tế bào thần kinh đệm tạo nên.

1.1.1. Nơron hay tế bào thần kinh chính thức (H.30.1)



Hình 30.1. Nơron chính thức



Hình 30.2. Các tế bào thần kinh đệm của hệ thần kinh trung ương
 A. Vi đệm bào; B. Tế bào ít nhánh;
 C. Tế bào sao đệm nguyên sinh chất; D. Tế bào sao đệm sợi

Đơn vị cấu tạo nên mô thần kinh là *tế bào thần kinh*, hay còn được gọi là *neuron*. Mỗi neuron bao gồm một *thân* và các nhánh từ thân mọc ra là *nhánh (sợi) trục* và các *nhánh gai*. Đặc điểm của neuron là có khả năng phát ra và dẫn truyền xung động thần kinh dọc theo thân và các nhánh của chúng. Xung động từ nhánh gai được dẫn truyền về thân, xung động từ thân được dẫn truyền tới đầu tận cùng của nhánh trục.

Các thân neuron có hình dạng và kích thước khác nhau. Trong bào tương của thân neuron có những đám lưới nội nguyên sinh tạo thành các *thể Nissl*. Thân neuron là thành phần chính tạo nên *chất xám* của hệ thần kinh. Những khối chất xám trong não và tủy sống mà có cùng chức năng được gọi là *nhân* (nucleus), những khối chất xám ở thần kinh ngoại vi được gọi là *hạch* (ganglion).

Mỗi neuron chỉ có một nhánh trục nhưng số nhánh gai thì thay đổi tùy loại neuron. Nhánh gai thường ngắn hơn nhánh trục và phân nhánh nhiều. Neuron có một nhánh gai và một nhánh trục là neuron hai cực, có từ hai nhánh gai trở lên là neuron đa cực. Neuron của các hạch cảm giác ngoại vi chỉ có một nhánh từ thân mọc ra nên được gọi là neuron một cực; nhánh này rời thân một đoạn ngắn thì chia thành một nhánh chạy ra ngoại vi, một nhánh chạy vào thân não và tủy sống, cả hai nhánh có đặc điểm cấu tạo của nhánh trục (ta vẫn quen gọi nhánh chạy ra ngoại vi là nhánh gai). Hầu hết các nhánh trục được bọc bằng một bao chất béo, có màu trắng, gọi là *bao myelin*; các nhánh gai thường không có bao myelin; các nhánh có bao myelin tạo nên *chất trắng* của hệ thần kinh. Chất trắng trong thần kinh trung ương được chia thành các *bó* (fasciculus); nếu

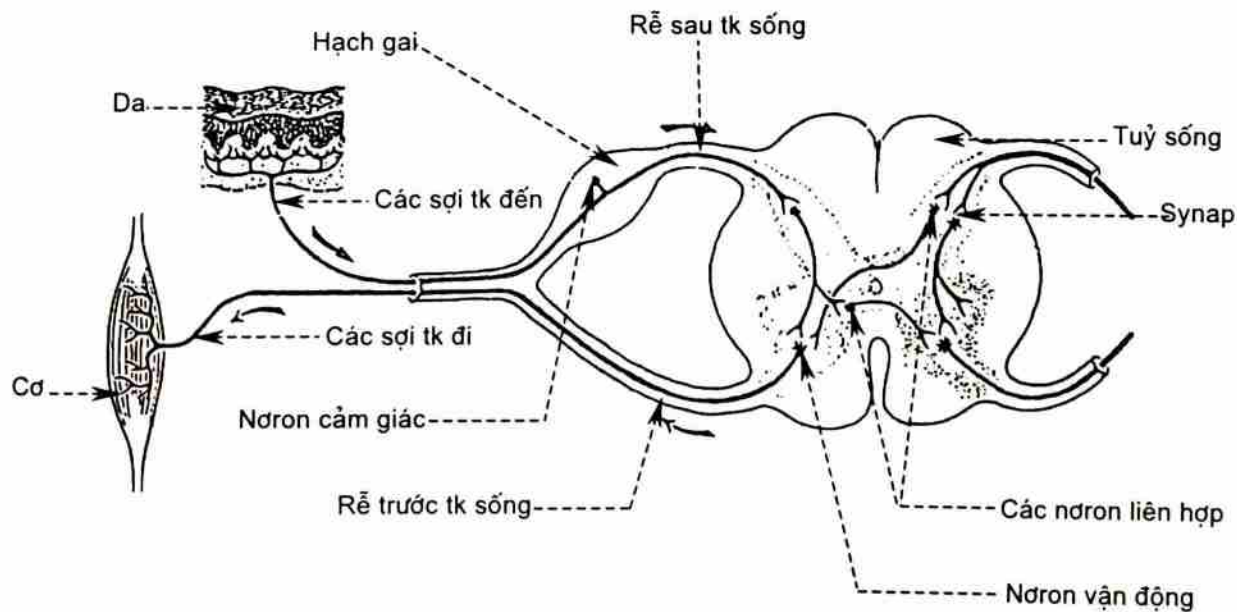
các sợi trong một bó có cùng điểm xuất phát, cùng điểm tận cùng và dẫn truyền cùng loại thông tin thì bó đó được gọi là *dải* (tracts). Những bó chất trắng (nhánh trục) ở thần kinh ngoại vi được gọi là *thần kinh* hay *dây thần kinh*. Những nhánh trục và gai mà không có bao myelin có mặt ở cả chất xám của hệ thần kinh. Ở các thần kinh ngoại vi, các nhánh trục còn được bọc bằng một bao gọi là bao Schwann do các tế bào Schwann tạo nên.

1.1.2. Các tế bào thần kinh đệm (H.30.2)

Các tế bào thần kinh đệm (neuroglia) khác với các tế bào thần kinh chính thức ở chỗ chúng không có tính dễ bị kích thích và dẫn truyền mà chỉ đóng vai trò chống đỡ và nuôi dưỡng cho các tế bào thần kinh chính thức. Các tế bào thần kinh đệm trong thần kinh trung ương bao gồm: *các đại bào đệm* (macroglia), *các tế bào sao* (astrocytes), *các tế bào ít nhánh* (oligodendroglia), *các tế bào nội tuỷ* (ependymal cells) và *các vi bào đệm* (microglia); chúng tạo nên khoảng một nửa thể tích của thần kinh trung ương. Các tế bào sao ngăn cách các mạch máu với nơron thần kinh, cùng với thành mạch tạo nên *hàng rào máu-não*; các tế bào ít nhánh tạo nên bao myelin của các sợi trục trong thần kinh trung ương. Loại tế bào thần kinh đệm có mặt phổ biến ở thần kinh ngoại vi là *tế bào Schwann*; chúng tạo nên *bao myelin* và *bao Schwann* của các nhánh trục. Cho đến nay, sự hiểu biết về chức năng của các tế bào thần kinh đệm chưa đầy đủ và chưa thống nhất.

1.2. Các loại nơron

1.2.1. Nơron cảm giác (H.30.3)



Hình 30.3. Cung phản xạ của tủy

Thân của các nơron cảm giác là tế bào một cực nằm ở hạch cảm giác của các dây thần kinh sọ và thần kinh sống ở bên ngoài thần kinh trung ương. Các nhánh đi ra ngoài vi (mà ta quen gọi là nhánh gai), tạo thành dây thần kinh cảm giác hoặc thành phần cảm giác của các dây thần kinh hỗn hợp; chúng chia nhánh và đầu tận cùng của mỗi nhánh là *bộ phận tiếp nhận cảm giác* (sensory receptors) nằm ở da, niêm mạc, các nội tạng và trong cơ; bộ phận cảm giác ở một số giác quan chuyên biệt là các tế bào đặc biệt kết hợp với đầu tận cùng của các nhánh gai mà không phải đơn thuần là đầu tận cùng của nhánh gai. Các sợi trục chạy về tuỷ sống và não. Những cảm giác truyền về tuỷ sống và thân não được các nơron cảm giác ở hai phần này dẫn truyền tới tiểu não hoặc đại não, hoặc được các nơron liên hợp tiếp nhận và xử lý.

1.2.2. Nơron vận động

Các thân nơron vận động cơ bám xương nằm ở nhân vận động thần kinh sọ và thần kinh sống (nơron vận động dưới); chúng tiếp nhận xung động từ nơron nằm ở vỏ đại não (nơron vận động trên) đi xuống. Sợi trục của các nơron vận động dưới đi tới các cơ, tạo nên các dây thần kinh vận động hoặc thành phần vận động của các dây thần kinh hỗn hợp. Các thân nơron vận động cơ trơn, cơ tim và các tuyến nằm ở các nhân tự chủ trong thần kinh trung ương và các hạch tự chủ ở ngoại vi.

1.2.3. Nơron liên hợp

Các *nơron liên hợp* (interneurons) nằm trong não và tuỷ sống, chiếm tới 90% số nơron của thần kinh trung ương. Chúng nằm giữa các nơron cảm giác và các nơron vận động, đóng vai trò *trung tâm tích hợp* (integration center).

1.2.4. Mối liên hệ giữa các nơron

Về mặt giải phẫu, giữa đầu tận cùng nhánh trục của nơron này và thân hoặc nhánh gai của nơron kia có một khoảng gián đoạn hẹp gọi là *synap*. Khi xung động thần kinh đi tới đầu tận cùng nhánh trục thì đầu này giải phóng ra các chất dẫn truyền thần kinh đi qua khe synap đến tác động và gây ra xung động ở nơron tiếp sau. Theo cách này, xung động thần kinh được dẫn truyền liên tục qua hàng loạt nơron. Nhờ hệ thần kinh, cơ thể có được những đáp ứng thích hợp trước những thay đổi (kích thích) của môi trường. Sự đáp ứng này gọi là *phản xạ*. Về bản chất, một phản xạ là luồng dẫn truyền liên tục của xung động thần kinh qua các loại nơron kể trên theo một chiều nhất định. Con đường mà xung động thần kinh đi qua gọi là *cung phản xạ*. Một *cung phản xạ* đầy đủ bao gồm 5 thành phần: 1. bộ phận tiếp nhận cảm giác, 2. nơron cảm giác, 3. một hoặc nhiều nơron liên hợp, 4. nơron vận động và 5. bộ phận thực hiện đáp ứng phản xạ (cơ hoặc tế bào tuyến - effectors). Bộ phận tiếp nhận cảm giác là đầu tận cùng của nhánh gai hoặc tế bào cảm thụ đặc biệt liên hệ với đầu tận cùng nhánh gai. Số nơron trung gian thay đổi theo mức độ phức tạp của phản xạ. Phản xạ càng phức tạp thì càng nhiều nơron trung gian; ở phản xạ đơn giản nhất, nơron cảm giác liên hệ thẳng với nơron vận động, không có nơron trung gian.

1.3. Sự phân chia hệ thần kinh

Hệ thần kinh được chia thành hai phần: phần (hay hệ) thần kinh trung ương và phần (hay hệ) thần kinh ngoại vi.

Phần trung ương bao gồm não và tuỷ sống; phần ngoại vi bao gồm các hạch, các dây thần kinh và các bộ phận tiếp nhận cảm giác nằm ngoài thần kinh trung ương. Trong phần thần kinh ngoại vi, các hạch và các sợi thần kinh tự chủ (chi phối cơ trơn, cơ tim và các tuyến) hợp nên *phần tự chủ của thần kinh ngoại vi*. Ở vùng hạ đồi, một số nơron vừa có khả năng tiếp nhận và dẫn truyền xung động, vừa có khả năng chế tiết ra các hormon để giải phóng vào hệ tuần hoàn; chúng được gọi là *thần kinh tiết* (xem Hệ nội tiết).

1.4. Sự thoái hoá và tái tạo thần kinh

Nhánh trục của thần kinh ngoại vi được bọc bằng bao Schwann (ở ngoài) và bao myelin (ở trong). Khi nhánh trục và các bao bị đứt, đoạn nhánh trục và bao myelin ở sau chỗ đứt bị thoái hoá. Nếu các đầu chỗ đứt áp sát nhau, các đầu của bao Schwann liền lại tạo nên một ống rỗng; đoạn nhánh trục ở trước chỗ đứt mọc dài ra tiến vào ống rỗng này, bao Schwann tạo nên bao myelin mới và nhánh trục được tái sinh. Nhánh trục trong thần kinh trung ương không tái tạo theo cách này được vì không có bao Schwann. Sự tái tạo các nơron mới từ các tế bào mầm còn đang được nghiên cứu.

2. PHẦN NGOẠI VI CỦA HỆ THẦN KINH (peripheral nervous system)

2.1. Đại cương

Những *dây thần kinh* (nerve) và những *hạch* (ganglion) nằm ngoài thần kinh trung ương tạo nên *phần ngoại vi của hệ thần kinh*. Tuỳ theo vị trí nguyên uỷ, các dây thần kinh ngoại vi được phân chia thành: các *dây thần kinh sọ* (cranial nerves), gồm mười hai đôi thoát ra từ não và các *dây thần kinh sống* (spinal nerves), gồm 31 đôi thoát ra từ tuỷ sống. *Phần tự chủ* (autonomic division) của hệ thần kinh ngoại vi bao gồm các hạch tự chủ và các sợi thần kinh tự chủ đi lẫn trong các dây thần kinh sọ và sống.

Mỗi dây thần kinh do các *sợi thần kinh* (nerve fibres) tạo nên. Mỗi sợi thần kinh chính là móm kéo dài của một tế bào thần kinh mà thân tế bào của nó nằm trong thần kinh trung ương hoặc trong một hạch nào đó của thần kinh ngoại vi. Về mặt chức năng, ta có thể gặp ba loại sợi thần kinh trong các thần kinh ngoại vi (H.30.3):

Các sợi thần kinh đi (efferent nerve fibres) hay *sợi vận động* dẫn truyền các xung động từ thần kinh trung ương tới các cơ bám xương. Thân tế bào của các sợi này nằm ở chất xám của tuỷ sống và thân não.

Các sợi thần kinh đến (afferent nerve fibres) hay *sợi cảm giác* dẫn truyền các xung động phát sinh từ những bộ phận thụ cảm khác nhau ở da, cơ, khớp và các giác quan đặc biệt tới thần kinh trung ương. Thân tế bào của các sợi này nằm ở *hạch cảm giác của các thần kinh sọ và thần kinh sống* (craniospinal sensory ganglia).

Các sợi thần kinh tự chủ (autonomic nerve fibres) đi lẫn trong thần kinh ngoại vi đảm nhiệm việc chi phối hoạt động của các cơ trơn, cơ tim và các tuyến. Những sợi này cũng là các sợi đi (vận động) mà thân tế bào của chúng nằm ở thân não và tuỷ sống (*sợi trước hạch* - preganglionic nerve fibres) hoặc ở hạch tự chủ ngoại vi (*sợi sau hạch* - postganglionic nerve fibres). Những sợi không thuộc hệ tự chủ trong dây thần kinh ngoại vi được gọi là *các sợi thần kinh thân thể* (somatic nerve fibres).

Trong mỗi dây thần kinh, các sợi thần kinh hợp thành các bó. Sợi thần kinh, bó sợi thần kinh và cả dây thần kinh đều được mô liên kết bao bọc: lớp mô liên kết mỏng bọc quanh mỗi sợi thần kinh là *màng trong thần kinh* (endoneurium). Lớp mô liên kết bao quanh một bó sợi thần kinh là *màng quanh thần kinh* (perineurium). *Màng trên thần kinh* (epineurium) là lớp mô liên kết bao quanh một dây thần kinh.

2.2. Các thần kinh sống

Có 31 đôi *dây thần kinh sống* (spinal nerves) rời khỏi ống sống qua các lỗ gian đốt sống. Các lỗ gian đốt sống do các đốt sống kế cận nhau tạo nên. Các thần kinh sống được gọi tên và phân nhóm theo các đốt sống có liên quan với chúng: tám đôi dây thần kinh sống cổ, mười hai đôi thần kinh sống ngực, năm đôi thần kinh sống thắt lưng, năm đôi thần kinh sống cùng và một đôi thần kinh sống cụt.

Mặc dù chỉ có bảy đốt sống cổ nhưng lại có tám đôi thần kinh sống cổ vì đôi thứ nhất rời khỏi ống sống ở giữa xương chẩm và đốt cổ I, và đôi thứ tám thoát ra ở dưới đốt sống cổ VII. Từ đó trở xuống, các thần kinh sống được gọi tên và mang số của đốt sống nằm ngay phía trên.

Các thần kinh sống thắt lưng, cùng và cụt thoát ra khỏi tuỷ sống ở đoạn cuối của tuỷ sống (đoạn ở ngang mức đốt sống thắt lưng I). Chúng chạy xuống dưới bên trong ống sống và trong khoang dưới nhện, tạo nên một bó thần kinh trông giống như đuôi ngựa nên được gọi là *đuôi ngựa* (cauda equina). Các thần kinh này rời khỏi ống sống ở ngang mức bờ dưới các đốt sống thắt lưng và cùng tương ứng.

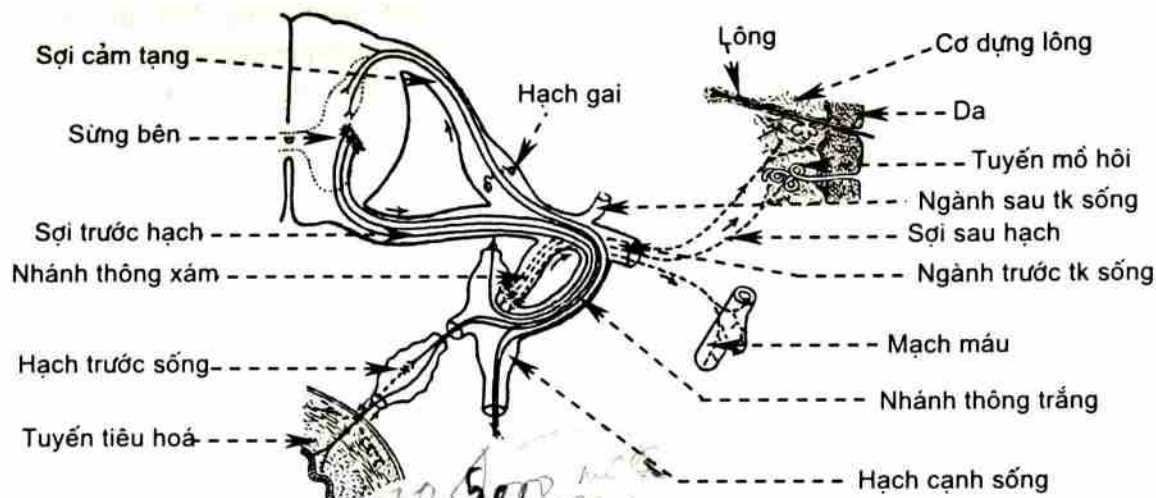
Mỗi thần kinh sống được tạo nên bởi sự kết hợp của hai rễ. *Rễ trước* (anterior root; motor root) hay *rễ vận động* do các sợi thần kinh đi tạo nên. Về thực chất, các sợi này chính là nhánh trục của những nơron thần kinh ở cột trước chất xám tuỷ sống. Ngoài ra, ở đoạn tuỷ ngực và thắt lưng trên, rễ trước còn chứa các sợi thần kinh tự chủ trước hạch mà bản chất là các nhánh trục của những tế bào cột bên của chất xám tuỷ sống. *Rễ sau* (posterior root; sensory root) hay *rễ cảm giác* do các sợi thần kinh đến tạo nên. Trên rễ sau có hạch cảm giác thần kinh sống hay hạch sống (spinal ganglion). Hạch này chứa các nơron một cực. Những nhánh ngoại vi của các nơron hạch phân bố tới các cấu trúc (tạng và thân thể) ở ngoại vi, những nhánh trung ương chạy qua rễ sau vào tuỷ sống. Những xung động cảm giác từ ngoại vi chạy vào thần kinh trung ương theo các nhánh này.

Khi chưa phân chia, thần kinh sống được gọi là *thân thần kinh sống* (trunk of spinal nerve). Ngay sau khi ló ra từ lỗ gian đốt sống, mỗi thân thần kinh sống chia ra thành bốn nhánh:

Nhánh màng tuỷ (meningeal branch) hay nhánh quạt ngược;

Nhánh thông (ramus communicans) là nhánh nối thân thần kinh sống với thân giao cảm. Có hai loại nhánh thông: *nhánh trắng* chứa các sợi giao cảm trước hạch từ dây thần kinh sống chạy tới các hạch của thân giao cảm, *nhánh xám* chứa các sợi giao cảm sau hạch từ các hạch của thân giao cảm chạy tới dây thần kinh sống;

Nhánh sau (posterior ramus) đi ra sau rồi chia thành các nhánh trong và ngoài để chi phối cho da và các cơ sâu ở mặt sau đầu, cổ và thân;



Hình 30.4. Thần kinh sống và thần kinh giao cảm

Nhánh trước (anterior ramus) chi phối cho mặt trước - bên của đầu, cổ, thân, chi trên và chi dưới. Các nhánh trước của các thần kinh sống cổ, thắt lưng và cùng nối lại với nhau ở gần nguyên uỷ của chúng để tạo thành các *đám rối* (plexus) cổ, thắt lưng, cùng và cụt. Tại các đám rối này, các sợi thần kinh được nhóm lại và sắp xếp lại trước khi tiếp tục đến chi phối cho da, xương, cơ và khớp. Những dây thần kinh từ các đám rối đi ra được đặt tên theo vùng mà chúng chi phối hoặc theo vị trí và đường đi của chúng. Những nhánh trước của các thần kinh sống ngực II-XII không tham gia tạo thành các đám rối và được gọi là các *thần kinh gian sườn* (intercostal nerves). Chúng chi phối cho cơ và da của thành ngực trước-bên và thành bụng trước - bên (NVII - NXII).

2.3. Các màng não - tuỷ (meninges) (H.30.5)

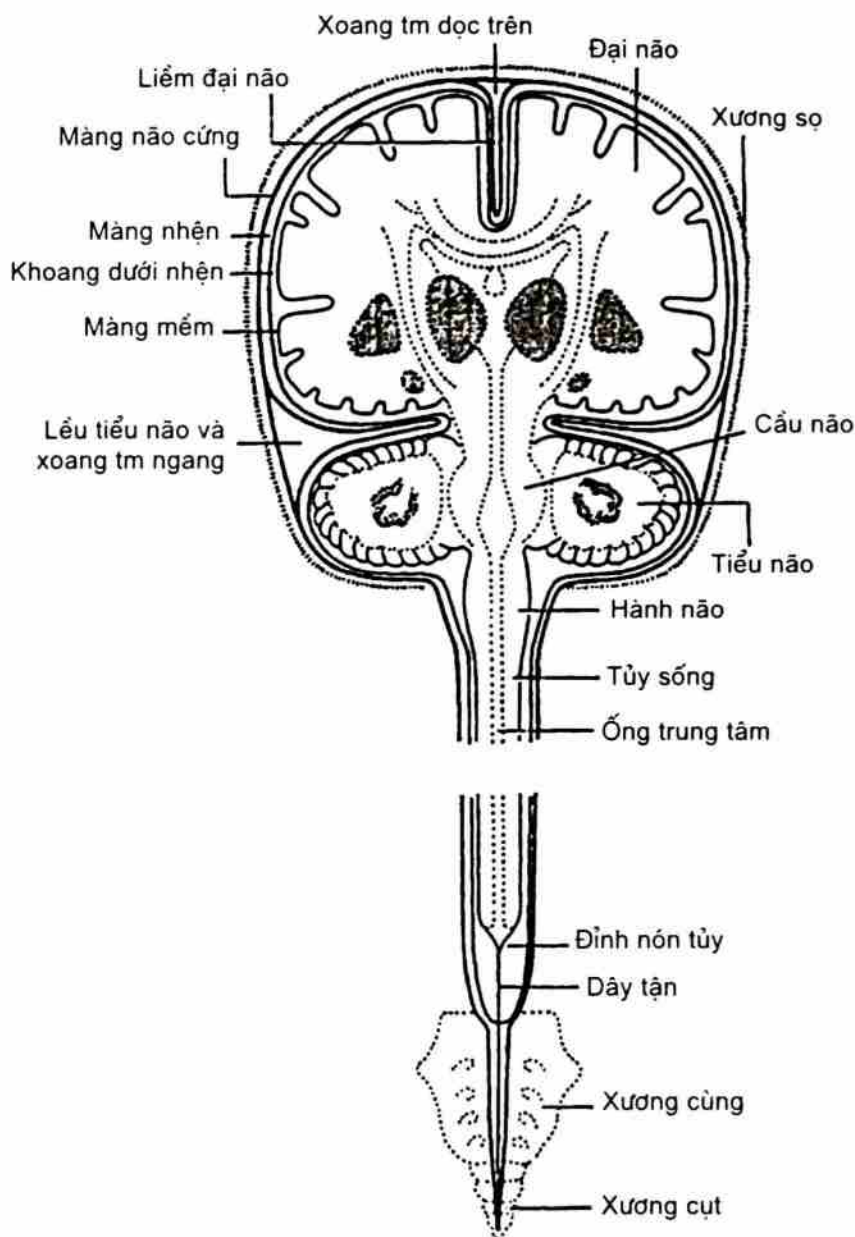
Não và tuỷ sống được bao bọc bởi ba lớp màng từ ngoài vào là *màng cứng*, *màng nhện* và *màng mềm*. Những màng này có tác dụng nâng đỡ, nuôi dưỡng và bảo vệ cho não - tuỷ. Giữa màng nhện và màng mềm có một khoang chứa đầy dịch não tuỷ.

2.3.1. Màng cứng (dura mater)

Màng não cứng (cranial dura mater). Màng não cứng cấu tạo bằng mô liên kết collagen. **Mặt ngoài** của nó dính với cốt mạc nội sọ, trừ những nơi có xoang tĩnh mạch màng cứng đi giữa màng cứng và xương sọ (cũng có những mô tả cho rằng cốt mạc nội sọ là lớp ngoài của màng não cứng). **Mặt trong** có những vách đi vào trong ngăn cách các phần của não: *liềm đại não* ngăn cách hai bán cầu đại não, *liềm tiểu não* ngăn cách đại não với tiểu não, *hoành yên tạo* thành mái hố tuyến yên. **Các xoang tĩnh mạch màng cứng** đi giữa màng cứng và cốt mạc nội sọ (thường dọc theo chỗ bám của các vách màng cứng vào xương sọ) hoặc đi trong màng cứng. Xoang tĩnh mạch màng cứng chỉ được lót bên trong bằng lớp nội mô.

Màng tuỷ cứng (spinal dura mater) (Hình 30.6). Màng tuỷ cứng không dính với thành xương xung quanh như màng não cứng mà ngăn cách với thành ống sống bằng

khoang ngoài cứng, một khoang chứa mỡ và đám rối tĩnh mạch spong. Nó cũng không có những vách tiến vào trong và không có xoang tĩnh mạch như màng não cứng. Trông toàn bộ, màng tủy cứng như một túi kéo dài từ quanh lỗ chẩm tới ngang đốt sống cùng II. Từ đây trở xuống, nó bao quanh dây tủy rồi dính vào xương cụt.



Hình 30.5. Màng não tủy

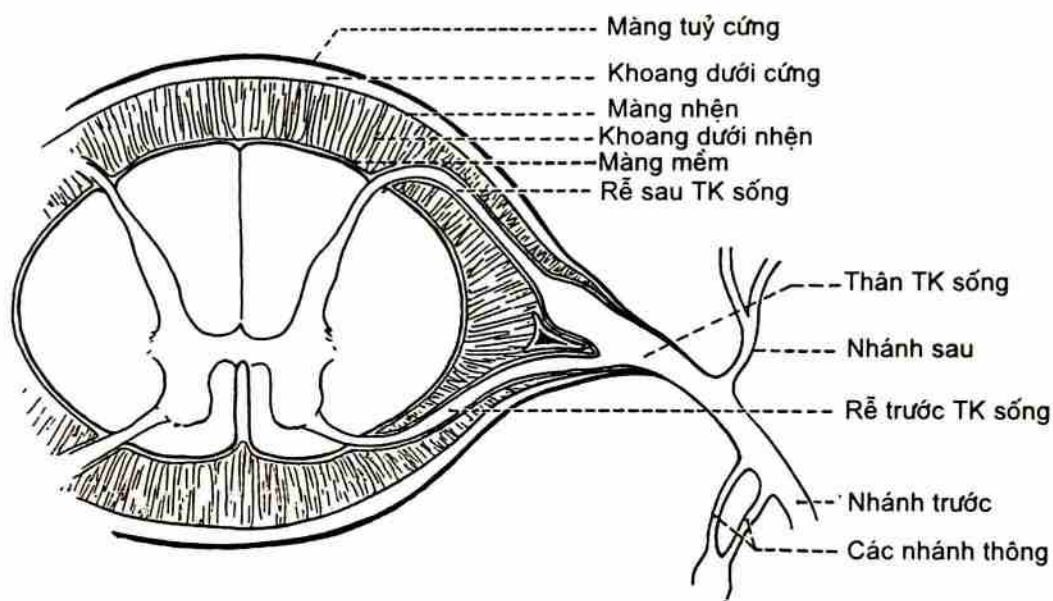
2.3.2. Màng nhện (arachnoid mater)

Đây là một màng mỏng nằm giữa màng cứng và màng mềm nhưng ngăn cách với màng mềm bằng *khoang dưới nhện* chứa *đầy dịch não tủy*. Có những dải mô liên kết băng qua khoang dưới nhện nối màng nhện với màng mềm. Màng nhện não áp sát mặt trong màng não cứng và bẻ mặt các vách màng não cứng; màng nhện tủy lót mặt trong

ống màng cứng. Khoảng dưới nhện của não có những chỗ giãn rộng, tạo nên các *bể dưới nhện*. Khoảng này thông với hệ thống não thất qua các lỗ giữa và bên ở mái não thất bốn, và liên hệ với các xoang tĩnh mạch màng cứng bằng các *hạt màng nhện*. Hạt màng nhện là những móm của màng nhện lồi vào xoang màng cứng có tác dụng dẫn lưu dịch não tủy từ khoang dưới nhện về xoang tĩnh mạch.

2.3.3. Màng mềm (pia mater)

Màng mềm là màng mô liên kết chứa nhiều vi mạch bọc sát bề mặt não và tủy sống. *Màng não mềm* lách cả vào các khe của bán cầu não; nó dày lên ở quanh các não thất và tạo nên các *tấm mạch mạc* và các *đám rối mạch mạc*. *Màng tủy mềm* trở thành *dây tạn* kể từ đỉnh nón tủy trở xuống. Màng mềm có vai trò nuôi dưỡng các neuron của não và tủy sống.



Hình 30.6. Sơ đồ các lớp màng tủy và khoang dưới nhện tủy

TUỶ SỐNG

MỤC TIÊU

1. Mô tả được vị trí, giới hạn, kích thước, phân đoạn, hình thể ngoài và cấu tạo của tuỷ sống.
2. Trình bày được những tiếp nối của tuỷ sống với thần kinh ngoại vi và phần còn lại của thần kinh trung ương.
3. Nêu được những liên hệ chức năng và lâm sàng thích hợp

1. VỊ TRÍ VÀ KÍCH THƯỚC

Tuỷ sống là phần thần kinh trung ương nằm trong ống sống nhưng không chiếm hết chiều dài ống sống. Ở trên, tuỷ sống liên tiếp với hành não ở ngang mức bờ trên đốt sống cổ I; đầu dưới tuỷ sống ở ngang mức bờ trên đốt sống thắt lưng II. Ống sống có những đoạn cong nhưng tuỷ sống lại có xu hướng chạy thẳng. Dây tận cùng (filum terminale) chạy tiếp theo tuỷ sống qua phần dưới ống sống tới tận xương cụt. Đoạn ống sống ở dưới đốt sống thắt lưng II chỉ có dây tận cùng và các rễ thần kinh sống từ thắt lưng II trở xuống. Do vậy, thường chọc vào ống sống để lấy dịch não tuỷ ở đoạn này, tốt nhất là ở giữa các đốt sống thắt lưng IV và V.

Bao quanh tuỷ sống là các màng tuỷ và dịch não tuỷ; khoảng nằm giữa màng tuỷ cứng và ống sống chứa mỡ và các búi tĩnh mạch.

Tuỷ sống dài 45 cm, nặng 30 gam; đường kính của tuỷ sống thay đổi theo từng đoạn.

2. HÌNH THỂ NGOÀI (H 31.1)

Tuỷ sống có hình trụ dẹt, màu trắng xám, có hai chỗ phình là *phình cổ* (cervical enlargement) tương ứng với nguyên uỷ đám rối thần kinh cánh tay và *phình thắt lưng-cùng* (lumbosacral enlargement) tương ứng với nguyên uỷ đám rối thần kinh thắt lưng-cùng. Đầu dưới của tuỷ sống thu hẹp lại như một hình nón nên được gọi là *nón tuỷ* (conus medullaris).

Tuỷ sống được chia thành 5 đoạn và nhiều *đốt* (segment) (H.31.1)

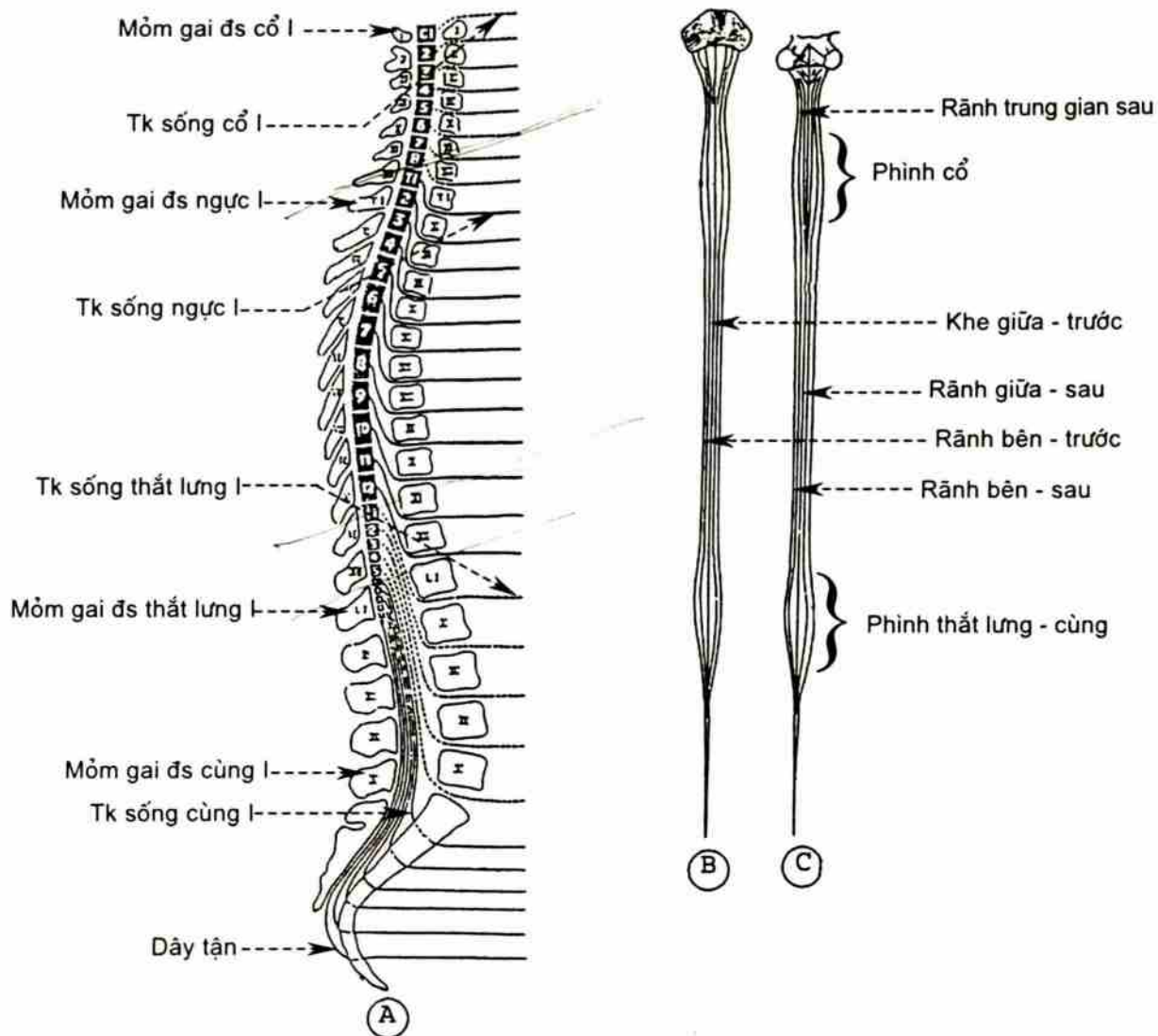
Đoạn cổ (cervical part) gồm tám đốt, là nơi thoát ra các đôi rễ thần kinh cổ I - VIII.

Đoạn ngực (thoracic part) gồm mười hai đốt, là nơi thoát ra các đôi rễ thần kinh ngực I - XII.

Đoạn thắt lưng (lumbar part) gồm năm đốt, là nơi thoát ra các đôi rễ thần kinh thắt lưng I - V.

Đoạn cùng (sacral part) gồm năm đốt, là nơi thoát ra các đôi rễ thần kinh cùng I - V.

Đoạn cụt (coccygeal part) gồm ba đốt là nơi thoát ra các đôi rễ thần kinh cụt I - III. Thường thì các rễ thần kinh cụt II và III kém phát triển nên trên thực tế chỉ có tổng cộng ba một đôi rễ thần kinh sống.

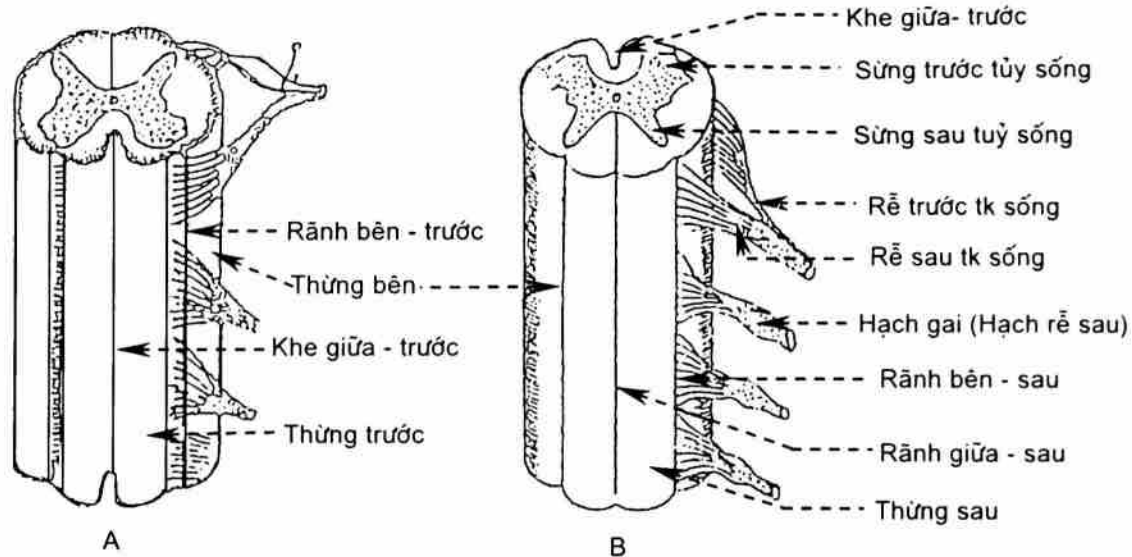


Hình 31.1. Hình thể ngoài và phân đoạn tuỷ sống
(A. Mặt bên B. Mặt trước C. Mặt sau)

Hình ngoài tuỷ sống được chia thành hai nửa bởi *khe giữa-trước* (median anterior fissure) và *rãnh giữa-sau* (posterior median sulcus). Khe thì sâu và rộng, có màng tuỷ mềm lách vào; rãnh thì nông, tiếp giáp với *vách giữa-sau* (posterior median septum). (H.31.2)

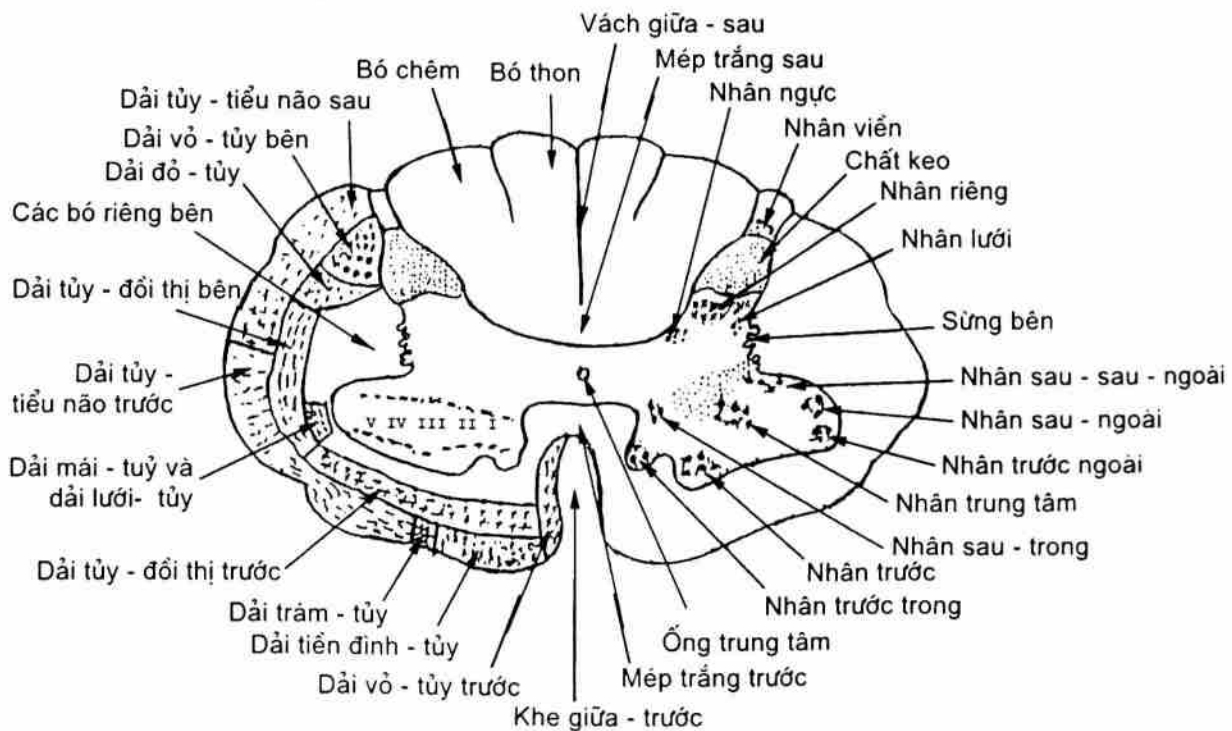
Mặt bên của mỗi nửa tuỷ sống có hai rãnh: *rãnh bên-trước* (anterolateral sulcus), nơi thoát ra các *rễ trước* (anterior root), và *rãnh bên-sau* (posterolateral sulcus), nơi đi vào của các *rễ sau* (posterior root). Các rãnh bên lại chia mỗi nửa tuỷ sống thành 3

thừng (funiculi of spinal cord): *thừng trước* (anterior funiculus) ở giữa khe giữa-trước và rãnh bên-trước; *thừng bên* (lateral funiculus) ở giữa các rãnh bên-trước và sau; và *thừng sau* (posterior funiculus) ở giữa rãnh bên-sau và rãnh giữa-sau. Ở các đoạn tuỷ cổ và ngực trên, giữa thừng sau còn có *rãnh trung gian sau* (posterior intermediate sulcus) ngăn cách bó thon và bó chêm.



Hình 31.2. Hình thể ngoài tuỷ sống
A. Nhìn từ trước B. Nhìn từ sau

3. HÌNH THỂ TRONG



Hình 31.3. Thiết đồ ngang qua tuỷ sống

Tủy sống là nơi đi qua của các bó chất trắng dẫn truyền xung động thần kinh từ ngoại vi về não và ngược lại; tủy sống cũng là trung tâm của phản xạ tủy. Tủy sống được cấu tạo bằng chất trắng bọc ở ngoài và chất xám ở trong; ở giữa chất xám có ống trung tâm. (H.31.3)

3.1. Chất xám (grey substance)

Trên thiết đồ cắt ngang qua tủy sống, chất xám có hình chữ H, mỗi bên có ba chỗ lõm được gọi là các sừng: *sừng trước* (anterior horn), *sừng bên* (lateral horn) và *sừng sau* (posterior horn). Các sừng chạy liên tục theo chiều dài của tủy sống tạo nên các *cột chất xám* (grey columns): *cột trước*, *cột sau* và *cột trung gian* nằm giữa các cột trước và sau. Các sừng chính là mặt cắt của các cột; riêng sừng bên là phần lõm sang phía bên của cột trung gian ở đoạn tủy từ ngực I đến thắt lưng III. Vùng chất xám nằm ngang nối cột trung gian ở hai bên được gọi là *mép xám*.

Ống trung tâm (central canal): nằm giữa mép xám, chia mép xám thành *mép xám trước* và *mép xám sau*. Ống chạy dọc suốt chiều dài tủy sống, đầu trên thông với não thất bốn, phần nằm trong nón tủy phình rộng gọi là *thất tận cùng* (terminal ventricle).

Sừng trước chứa thân của các nơron vận động mà nhánh trục của chúng đi tới các cơ bám xương. Đây cũng là nơi tận cùng của các sợi của các dải vô-tủy và các dải đi xuống khác. Các nơron trong cột trước tạo thành nhiều nhân.

Sừng sau được chia từ sau ra trước thành bốn phần: *đỉnh* (apex), *chỏm* (head), *cổ* (neck) và *nền* (base). Đây là nơi tận cùng của các sợi từ rễ sau (rễ cảm giác) thần kinh sống. Nhánh trục của các nơron sừng sau tạo nên các dải cảm giác chạy lên não. Các nhân của sừng sau bao gồm *nhân viền*, *chất keo* và *nhân riêng*.

Sừng bên và **cột trung gian** là vùng chất xám trung gian nằm giữa cột trước và cột sau. Vùng chất xám này được chia thành: *chất trung gian trung tâm* (central intermediate substance) nằm sát ống trung tâm và *chất trung gian bên* (lateral intermediate substance) nằm ngoài chất trung gian trung tâm. Trong chất trung gian bên có *nhân trung gian bên* (intermediolateral nucleus). Cột nhân này chứa thân của các nơron vận động tự chủ mà nhánh trục của chúng đi tới các hạch giao cảm ở ngoại vi và chỉ thấy rõ ở các đốt tủy từ cổ VIII đến thắt lưng III. Ở các đốt tủy từ cùng II đến cùng IV, cột trung gian chứa các *nhân đối giao cảm cùng* (sacral parasympathic nuclei). *Nhân ngực sau* (posterior thoracic nucleus) là một nhân của cột trung gian nằm sát với bờ trong của nền sừng sau.

3.2. Chất trắng (white substance)

Chất trắng bao quanh chất xám, được các sừng trước và sau chia thành ba *thừng* (funiculus) *trước*, *bên* và *sau*. Mỗi thừng chứa các *bó* và *dải*. Tên gọi của một dải là một từ ghép chỉ nơi xuất phát (đế trước) và tận cùng (đế sau) của các sợi trong dải đó, vị trí của dải và hướng đi các sợi. Dải có hướng đi lên là dải cảm giác, hướng đi xuống là dải vận động.

Ở thừng trước có **dải vỏ-tủy trước** (anterior corticospinal tract) dẫn truyền vận động có ý thức, **dải tủy-đồi thị trước** (anterior spinothalamic tract) dẫn truyền cảm giác xúc giác thô sơ và một số các dải khác.

Ở thừng bên có **dải vỏ-tủy bên** (lateral corticospinal tract) dẫn truyền vận động có ý thức, **dải đỏ-tủy** (rubospinal tract) dẫn truyền vận động không có ý thức (thuộc hệ ngoại tháp), **dải tủy-đồi thị bên** (lateral spinothalamic tract) dẫn truyền cảm giác đau và nhiệt, **dải tủy-tiểu não trước** (anterior spinocerebellar tract) và **dải tủy-tiểu não sau** (posterior spinocerebellar tract) dẫn truyền cảm giác bản thể không ý thức.

Ở thừng sau có **bó thon** (gracile fasciculus) và **bó chêm** (cuneate fasciculus). Những bó này chủ yếu chứa các sợi dẫn truyền cảm giác xúc giác tinh tế và cảm giác bản thể có ý thức.

Mép trắng trước (anterior white commissure) nằm sau khe giữa-trước, trước mép xám trước.

Mép trắng sau (posterior white commissure) nằm ở đầu trước vách giữa-sau.

THÂN NÃO VÀ TIỂU NÃO

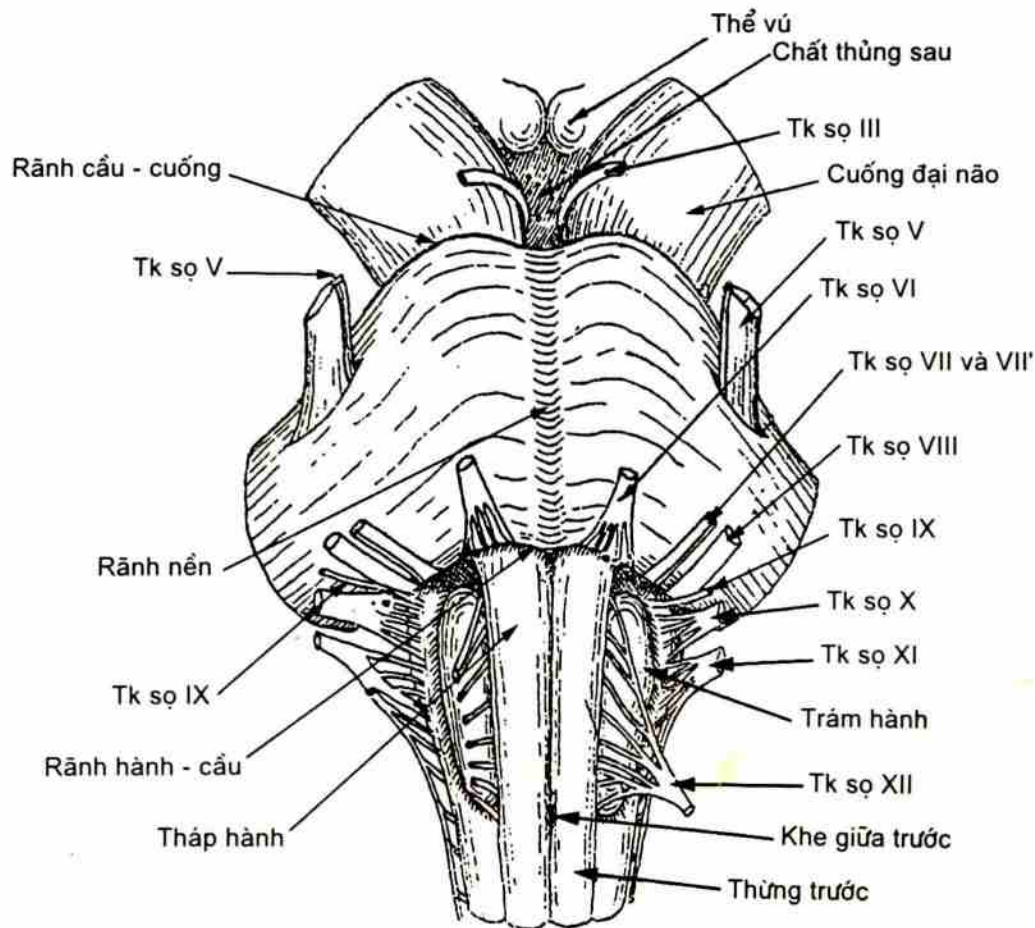
MỤC TIÊU

1. Mô tả được hình thể ngoài, cấu tạo và những tiếp nối của thân não với các thần kinh sọ và phần còn lại của thần kinh trung ương.
2. Mô tả được hình thể ngoài, cấu tạo và những tiếp nối của tiểu não.
3. Nêu được những liên hệ chức năng và lâm sàng thích hợp.

1. THÂN NÃO (BRAINSTEM)

Thân não gồm hành não, cầu não và trung não.

1.1. Hình thể ngoài (Các H.32.1 và 32.2)



Hình 32.1. Mặt trước thân não

1.1.1. Hành não (medulla oblongata; bulb)

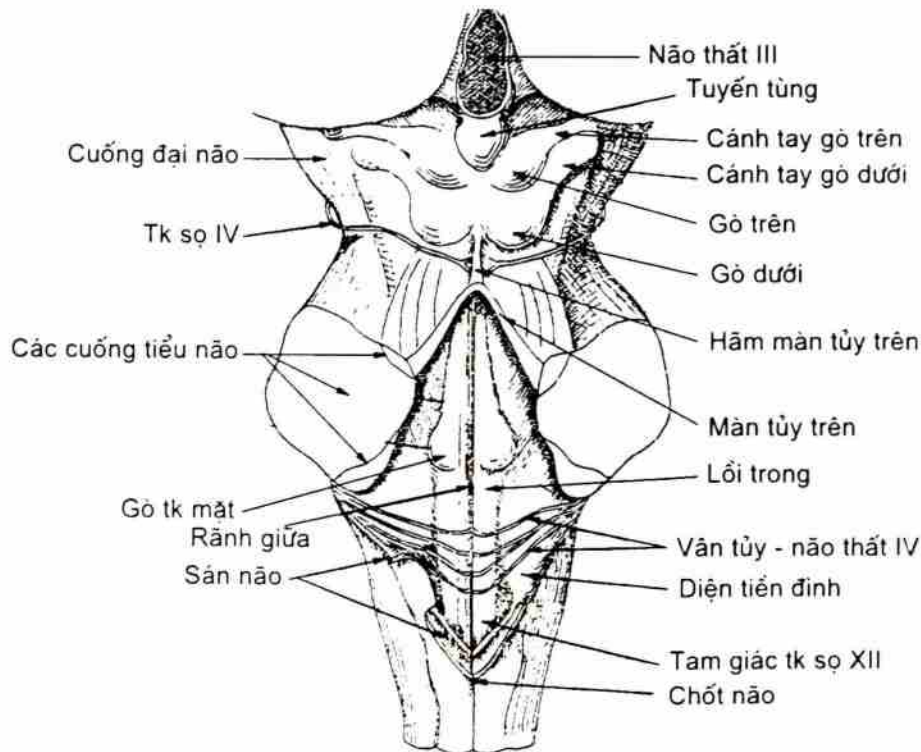
Hành não là phần dưới cùng của thân não; đầu dưới của nó liên tiếp với tủy sống. Hành não dài khoảng 2,5 cm, nằm trong vùng lỗ lớn xương chẩm và to dần ra từ dưới lên trên.

Mặt ngoài hành não có các khe và rãnh giống như ở tủy sống. Các khe rãnh này chia mỗi nửa hành não (theo chiều dọc) thành ba phần.

Phần trước là một khối lồi nằm kề với *khe giữa-trước* (anterior median fissure) có tên là *tháp-hành* (pyramid).

Phần bên nằm giữa *rãnh bên-trước* (anterolateral sulcus) và *rãnh bên-sau* (posterolateral sulcus). Nửa dưới của phần này giống như thùy bên ở tủy sống nhưng nửa trên phình to thành *trám hành* (inferior oliva). Đoạn rãnh bên-trước nằm trước trám hành là *rãnh trước trám* (pre-olivary sulcus), nơi chui ra của các rễ thần kinh sọ XII. Đoạn rãnh bên-sau nằm sau trám hành là *rãnh sau trám* (retro-olivary sulcus), nơi chui ra của các thần kinh sọ IX, X và XI.

Phần sau hành não nằm giữa *rãnh bên-sau* và *rãnh giữa-sau* (posterior median sulcus): ở phía dưới có *bó chêm* và *củ chêm* (cuneate tubercle), *bó thon* và *củ thon* (gracile tubercle); ở phía trên có *cuống tiểu não dưới* (inferior cerebellar peduncle) đi chéo lên trên và ra ngoài vào tiểu não. Củ chêm và củ thon tương ứng với những nhân cùng tên nằm sâu bên dưới. Ở mặt trước, đầu trên hành não ngăn cách với cầu não bằng *rãnh hành-cầu* (medullopontine sulcus), nơi có các thần kinh sọ VI, VII và VIII đi ra.



Hình 32.2. Mặt sau của thân não

1.1.2. Cầu não (pons)

Cầu não nằm giữa hành não và trung não. Mặt trước cầu não nằm trên mỏm nền xương chẩm, mặt sau ngăn cách với tiểu não bởi não thất IV và nối với tiểu não bằng các cuống tiểu não giữa.

Ở mặt trước có một rãnh chạy dọc trên đường giữa gọi là *rãnh nền* (basilar sulcus); rãnh là nơi động mạch nền chạy qua. Phía trên, cầu não ngăn cách với trung não bởi rãnh cầu-cuống. Mặt bên liên tiếp với mặt trước và thu hẹp dần thành *cuống tiểu não giữa* (middle cerebellar peduncle). Thân kinh sinh ba chui ra khỏi cầu não ở giữa mặt trước và mặt bên. Mặt sau cầu não là phần trên của sán não thất IV.

1.1.3. Trung não (mesencephalon; midbrain)

Trung não nằm giữa cầu não ở dưới và gian não ở trên. Trong trung não có trung tâm dưới vỏ của thị giác và thính giác; mặt ngoài có các dây thần kinh sọ III và IV chui ra. Ở trung não, thất não IV thu hẹp thành cống trung não.

Ở giữa mặt trước trung não có *hố gian cuống* (interpeduncular fossa); sán của hố này là *chất thủng sau* (posterior perforated substance) - nơi có dây thần kinh sọ III chui ra. Hai bên hố gian cuống là *các cuống đại não* (cerebral peduncle) chạy chéo từ dưới lên trên.

Phần sau trung não là *mái trung não* (tectum of middle brain); ở đây có bốn gò (còn gọi là củ não sinh tư), mỗi bên hai gò. *Gò trên* (superior colliculus) là trung tâm dưới vỏ của thị giác nối với *thể gối ngoài* (lateral geniculate corpus) qua *cánh tay gò trên* (brachium of superior colliculus). *Gò dưới* (inferior colliculus) là trung tâm dưới vỏ của thính giác nối với *thể gối trong* (medial geniculate corpus) qua *cánh tay gò dưới* (brachium of inferior colliculus).

1.2. Hình thể trong thân não

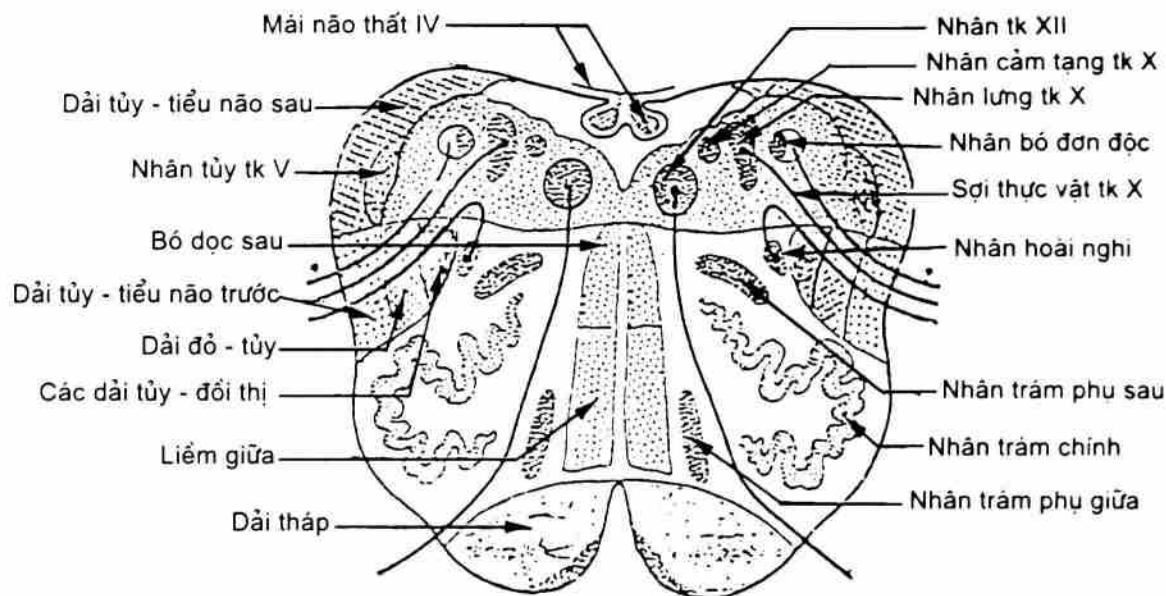
1.2.1. Hành não (H.32.3)

Hành não có các trung tâm điều khiển các chức năng hô hấp và tuần hoàn, các trung tâm phản xạ nhai, nuốt và nôn

Về cấu tạo, nửa dưới hành não gần giống với tuỷ sống, nhưng nửa trên có các cấu trúc rất khác với tuỷ sống.

1.2.1.1. Chất xám

Chất xám của hành não bao gồm:



Hình 32.3. Thiết đồ ngang qua hành não

Nhân của các dây thần kinh sọ: nhân thần kinh XII, nhân hoài nghi (nucleus ambiguus) (nhân vận động của các thần kinh sọ IX, X và XI), nhân tủy thần kinh V (nhân cảm giác), các nhân bó đơn độc (nuclei of solitary tract) (nhân cảm giác của các thần kinh sọ VII, IX và X) và nhân lưng (sau) thần kinh X.

Nhân thon (gracile nucleus) và **nhân chêm** (cuneate nucleus): nơi dừng của các bó cùng tên.

Các nhân khác: nhân trám chính (principal olivary nucleus), nhân trám phụ giữa (medial accessory olivary nucleus) và nhân trám phụ sau (posterior accessory olivary nucleus). Các nhân trám hợp nên phức hợp trám dưới (inferior olivary complex). Ngoài ra còn có các nhân lưới (reticular nuclei) của cấu tạo lưới.

1.2.1.2. Chất trắng

Chất trắng ở hành não gồm ba loại sợi.

Các sợi từ tủy sống đi lên trong các dài: dài tủy - đối thị trước và dài tủy - đối thị bên, dài tủy - tiểu não trước và dài tủy - tiểu não sau, bó thon và bó chêm, dài tủy trám và tủy lưới. Các sợi trong bó thon và bó chêm dừng ở nhân thon và nhân chêm: tiếp đó các sợi từ hai nhân này bắt chéo đường giữa rồi đi lên tạo thành liềm giữa (medial lemniscus).

Các sợi từ những tầng não ở cao hơn đi xuống hành não hoặc xuống tủy sống qua hành não:

Dài tháp nằm ở tháp hành: nó chứa các sợi vỏ-tủy (corticospinal fibres) và các sợi vỏ-nhân hành (bulbar corticonuclear fibres). Ở phần dưới hành não, 70 - 90% số sợi vỏ-tủy bắt chéo sang bên đối diện tại **bắt chéo tháp** (decussation of pyramids) - rồi đi xuống tạo thành dài vỏ-tủy bên; số sợi còn lại đi thẳng xuống tủy sống tạo nên dài

vỏ-tủy trước. Các sợi vỏ-nhân hành tận cùng ở nhân vận động của các thân kinh sọ ở hành não.

Các dải đỏ-tủy, lưới-tủy, mái tủy, hạ đồi-tủy, tiền đình-tủy (lần lượt xuất phát từ nhân đỏ, cấu tạo lưới thân não, mái trung não, hạ đồi thị và các nhân tiền đình).

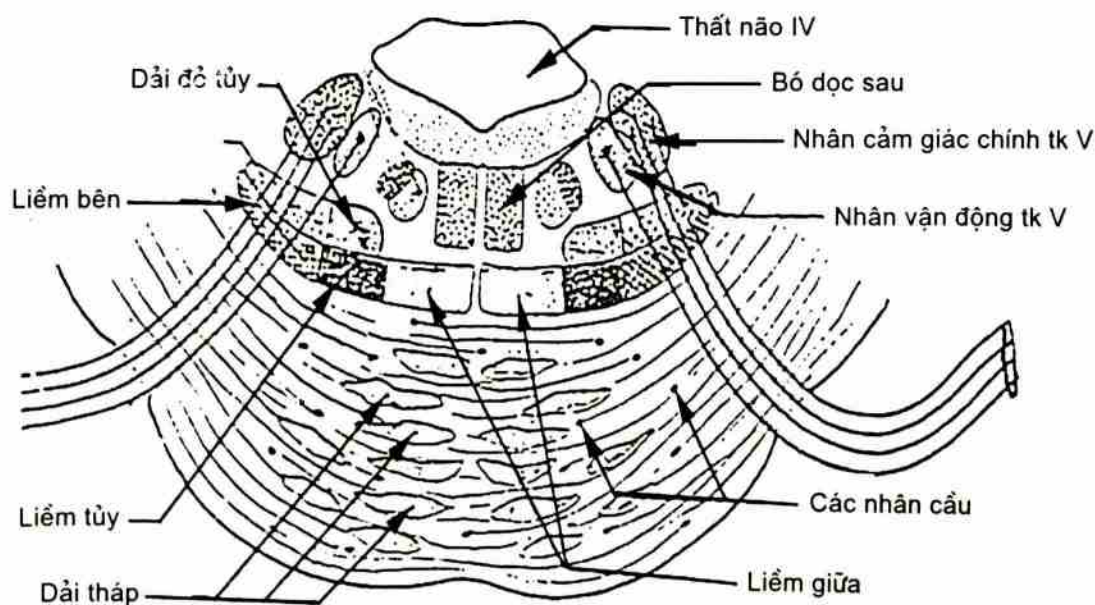
Các sợi liên hợp đi trong hai bó: *bó dọc giữa* (medial longitudinal fasciculus) và *bó dọc sau* (posterior longitudinal fasciculus).

1.2.2. Cấu não (H.32.4)

Trên thiết đồ cắt nằm ngang, cầu não có hai phần: phần nền cầu ở trước và trần cầu ở sau

Phần nền cầu (*basilar part of pons*) chứa các sợi chạy dọc, các sợi chạy ngang và các nhân cầu (pontine nuclei). Các sợi cầu ngang (transverse pontine fibres) là các sợi cầu-tiểu não (pontocerebellar fibres) đi từ các nhân cầu vào bán cầu tiểu não bên đối diện. Các sợi cầu dọc chủ yếu chứa các sợi vỏ-tủy, các sợi vỏ-nhân và các sợi vỏ-cầu.

Trần cầu (*tegmentum of pons*). Chất xám của trần cầu bao gồm nhân của các thân kinh sọ từ V đến VIII: nhân cảm giác (chính) và nhân vận động của thân kinh V, nhân thân kinh VI (vận động), các nhân thân kinh VII (gồm nhân thân kinh mặt, nhân nước bọt trên, nhân lệ ty và nhân bó đơn độc) và các nhân thân kinh VIII (gồm các nhân tiền đình và các nhân ốc tai). Ngoài nhân của các thân kinh sọ, chất xám của trần cầu còn có nhân trám trên (superior olivary nucleus) và các nhân lưới. Chất trắng của trần cầu xuất hiện thêm các liềm: liềm bên (lateral lemniscus) chứa những sợi từ các nhân ốc tai đi lên, liềm tủy (spinal lemniscus) nằm ngoài liềm giữa chứa các sợi tủy - đôi thị và các sợi khác từ tủy sống đi lên và liềm sinh ba (trigeminal lemniscus) chứa các sợi từ nhân cảm giác của thân kinh V đi lên.

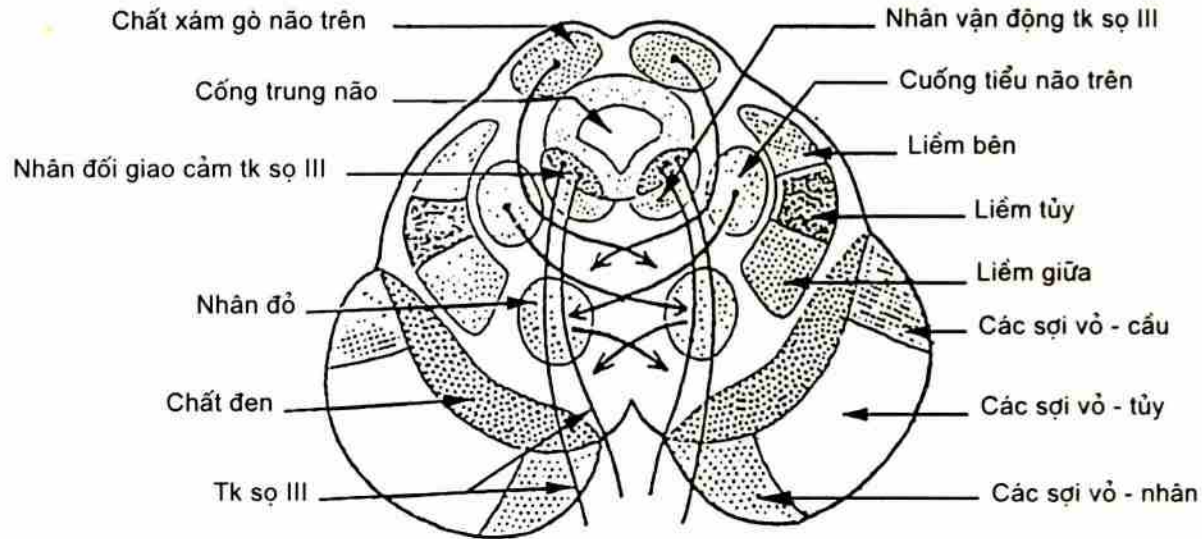


Hình 32.4. Thiết đồ ngang qua cầu não

1.2.3. Trung não (mesencephalon) (H.32.5)

Trên thiết đồ cắt ngang, trung não có hai phần: cuống đại não ở trước và mái trung não ở sau. Cuống đại não lại bao gồm hai phần ngăn cách nhau bởi *chất đen*: trước là nền cuống, sau là trần trung não.

Nền cuống đại não (basis of peduncle): là phần chất trắng nằm trước trước *chất đen* (substantia nigra). Các loại sợi đi qua nền cuống bao gồm: *các sợi vỏ-tủy* chiếm 3/5 giữa, *các sợi vỏ-nhân* chiếm 1/5 trong (hai loại sợi này tạo nên *dải tháp*) và *các sợi vỏ-cầu* (corticopontine fibres) chiếm 1/5 ngoài.



Hình 32.5. Thiết đồ ngang trung não

Trần trung não (tegmentum of midbrain). Chất xám của trần trung não bao gồm: *chất xám trung tâm* (central grey substance) bao quanh ống trung não; *nhân thần kinh rỗng rọc* (nhân vận động thần kinh IV), *nhân thần kinh vận nhãn* (nhân vận động của thần kinh III) và *các nhân vận nhãn phụ* (đối giao cảm) ở trước chất xám trung tâm. Các nhân khác là *nhân trung não thần kinh V*, *nhân đỏ* (red nucleus) và các nhân của cấu tạo lưới.

Ngoài các liềm (giữa tủy và bên) như ở cầu não, chất trắng của trần trung não còn có các dải từ nhân đỏ và mái trung não đi xuống: *dải mái-hành* (tectobulbar tract), *dải đỏ-tủy* (rubospinal tract) và *dải mái-tủy* (tectospinal tract).

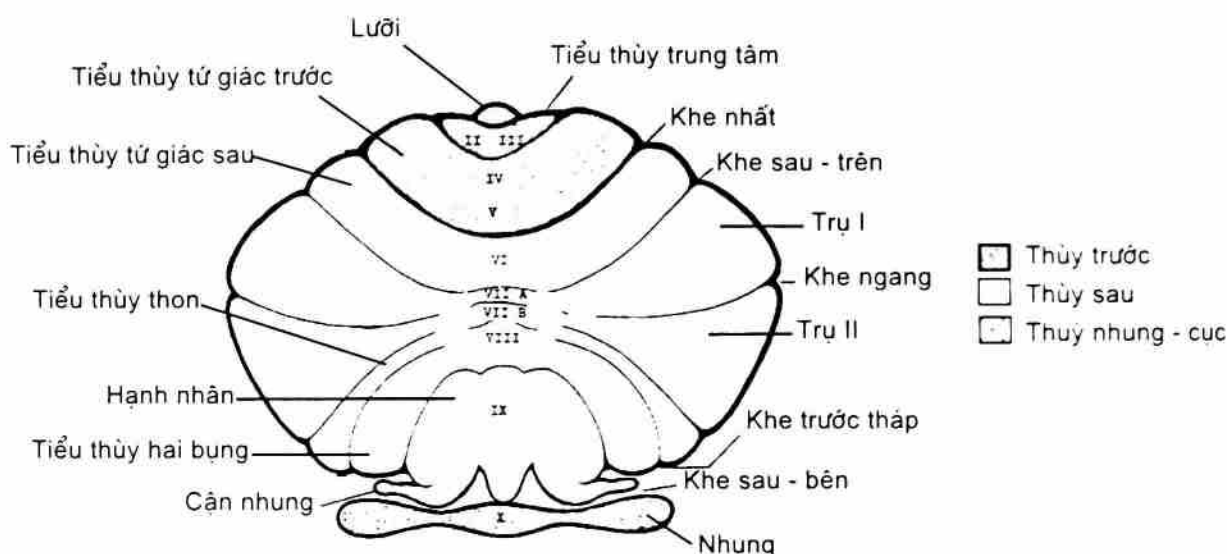
Cống trung não (aqueduct of midbrain). Ống trung não là ống nhỏ, ở dưới thông với thất não IV, ở trên thông với thất não III.

Mái trung não (tectum of midbrain). Các gò của mái trung não chủ yếu chứa chất xám: *các nhân gò dưới* (nuclei of inferior colliculus) và các *tầng xám* của gò trên.

2.2. Hình thể ngoài

Tiểu não bao gồm một phần thắt hẹp ở giữa, được gọi là *nhộng tiểu não* (vermis of cerebellum), và hai khối bên lớn gọi là các *bán cầu tiểu não* (hemisphere of cerebellum). Ở mặt dưới, khoảng lõm sâu giữa hai bán cầu là *thung lũng tiểu não* (vallecula of cerebellum). Trên bề mặt tiểu não có nhiều *khe tiểu não* (cerebellar fissures) chia tiểu não thành các *lá tiểu não* (folia of cerebellum). Các khe sâu chia tiểu não thành các thùy. Trong mỗi thùy lại có các khe nông hơn chia nhộng và các bán cầu thành những phần hoặc tiểu thùy.

Từ trước ra sau, nhộng tiểu não được chia thành 10 phần được mang tên và đánh số từ I đến X. Đó là: *lưỡi tiểu não* (I); *tiểu thùy trung tâm*, phần trước và phần sau (II và III); *đỉnh*, phần trước và phần sau (IV và V); *chéch* (VI); *lá nhộng* (VII A) và *củ nhộng* (VII B); *tháp* (VIII); *lưỡi gà* (IX) và *cục* (X).



Hình 32.7. Sơ đồ các khe, các thùy và các tiểu thùy của tiểu não (Từ I đến X: các phần của nhộng tiểu não)

Bán cầu tiểu não cũng được chia thành các phần có tên và được đánh số từ H II đến H X (tương ứng với các tiểu thùy II đến X của nhộng). Đó là *cánh tiểu thùy trung tâm*, phần trước và phần sau (H II và H III); *tiểu thùy tứ giác trước*, phần trước và phần sau (H IV và H V); *tiểu thùy tứ giác sau* (H VI); *tiểu thùy bán nguyệt trên* hay trụ I của *tiểu thùy hình quai* (H VII A); *tiểu thùy bán nguyệt dưới* hay trụ II của *tiểu thùy hình quai* (H VII B); *tiểu thùy thon* (H VII B); *tiểu thùy hai bụng* (H VIII); *hạnh nhân tiểu não* (H IX) và *nhung* (H X).

Nhung của bán cầu (H X) nối với cục của nhộng (X) và tạo nên *thùy nhung - cục* (floculonodular lobe). Phần còn lại của tiểu não gọi là *thân tiểu não* (body of cerebellum). Thân ngăn cách với thùy nhung cục bởi *khe sau - bên*. Thân tiểu não lại được chia thành *thùy trước* và *thùy sau* bởi *khe nhất* (primary fissure), mỗi thùy do một số tiểu thùy của nhộng và của bán cầu hợp nên. Ở thùy sau, chéch của nhộng tiểu

não (VI) cùng tiểu thùy tứ giác sau (H VI) hợp nên *tiểu thùy đơn*. Tiểu não có nhiều khe và nhiều thùy, lại cuộn tròn lại, nên rất khó quan sát. Để cho dễ thấy, Hình 32.7 là sơ đồ tiểu não ở dạng duỗi phẳng ra.

2.3. Hình thể trong

Bề mặt tiểu não được phủ bằng một lớp chất xám gọi là *vỏ tiểu não* (cerebellar cortex). Ở dưới vỏ là *chất trắng*. Vùi trong chất trắng là *các nhân tiểu não* (cerebellar nuclei). Chất xám vỏ tiểu não dày 1,2 mm, trong đó có chứa các tế bào Purkinje. Các nhân tiểu não bao gồm *nhân răng* (dentate nucleus), các *nhân xen* (interpositus nucleus) và *nhân đỉnh* (fastigial nucleus).

Khối chất trắng được chất xám của vỏ bao quanh gọi là *thể tuỷ*. Hình ảnh của *các lá chất trắng* từ thể tuỷ chạy vào các nếp (lá) chất xám (lớn và nhỏ) trên bề mặt tiểu não trông như các cành cây nên được gọi là *cây đời* (arbor vitae).

2.4. Các cuống tiểu não (cerebellar peduncles) (H.32.2 và H.32.6 B)

Cuống tiểu não là đường dẫn truyền từ ngoài vào tiểu não và từ tiểu não đi ra ngoài, có ba đôi:

Cuống tiểu não trên (superior cerebellar peduncle) nối tiểu não với trung não, chủ yếu chứa các sợi từ nhân răng và nhân xen của tiểu não tới nhân đỏ và đôi thị; dải tuỷ-tiểu não trước đi vào tiểu não qua cuống tiểu não trên.

Cuống tiểu não giữa (middle cerebellar peduncle) nối tiểu não với cầu não, chứa các sợi trực từ các nhân cầu đi vào tiểu não.

Cuống tiểu não dưới (inferior cerebellar peduncle) nối tiểu não với hành não, chứa các sợi trực từ các nhân trám dưới và tuỷ sống (dải tuỷ tiểu não sau) đi vào vỏ tiểu não.

2.5. Chức năng của tiểu não

Chức năng của tiểu não là điều hoà hoạt động của cơ bám xương ở dưới mức ý thức, tiếp nhận và phân tích cảm giác thăng bằng. Tổn thương tiểu não dẫn đến sự vận động vụng về, mất phối hợp, dáng đi lảo đảo và mất khả năng thực hiện các động tác nhịp nhàng, đều đặn và chính xác.

CÁC THẦN KINH SỢ

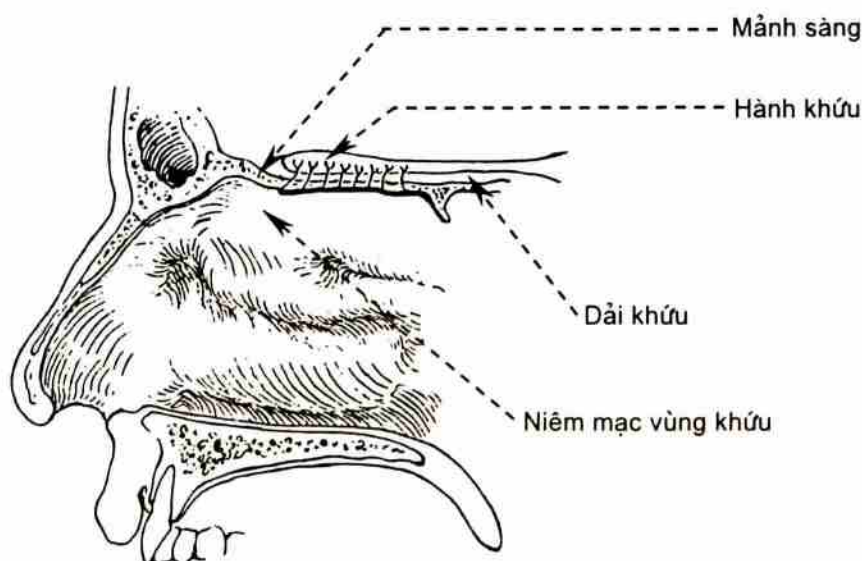
MỤC TIÊU

1. *Mô tả được sơ lược giải phẫu của các thần kinh sợ thoát ra ở thân não (không kể thần kinh VIII): loại (hoặc các loại) sợi, nguyên uỷ, nơi thoát ra khỏi thân não, đường đi-liên quan (chú ý nơi thoát ra khỏi sọ) và vùng chi phối.*
2. *Nêu được những liên hệ chức năng và lâm sàng thích hợp.*

Các thần kinh sợ gồm 12 đôi vừa được đánh số vừa được gọi theo tên. Các chữ số la mã chỉ ra trình tự (từ trước ra sau, từ trên xuống dưới) mà ở đó các thần kinh đi ra khỏi não. Nguyên uỷ hư của một thần kinh sợ là vùng não mà ở đó các thần kinh sợ hiện ra hoặc nơi mà thần kinh bám vào não. Với các thần kinh sợ có chức năng vận động, nguyên uỷ của các sợi vận động (sợi đi) là những đám tế bào nằm sâu trong thân não (nhân vận động). Nguyên uỷ các thần kinh sợ cảm giác là những đám tế bào ở bên ngoài não, thường ở những hạch mà ta có thể coi như tương đương với hạch gai của thần kinh sống. Một số thần kinh sợ còn chứa cả các *sợi thần kinh tự chủ* (autonomic nerve fibres)

1. THẦN KINH KHỨU GIÁC (olfactory nerve) (thần kinh I) (H.33.1)

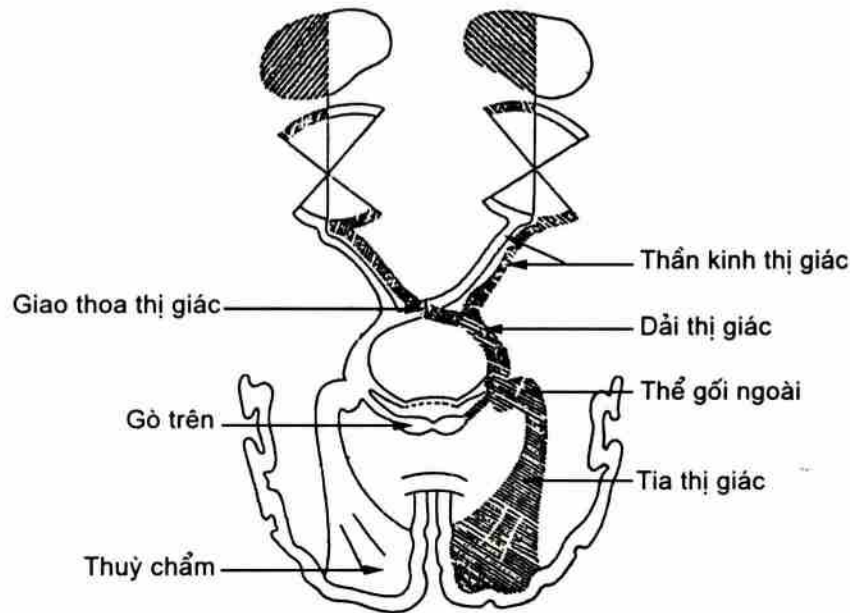
Thần kinh khứu giác bắt đầu từ các tế bào cảm thụ khứu giác ở phần trên của *niêm mạc mũi*. Những mòm trung ương của các tế bào này chạy lên qua mảnh sàng của xương sàng tới hành khứu. Các thân nơron ở *hành khứu* cho các sợi đi về phía sau qua dải khứu tới vùng nhận thức khứu giác ở thùy thái dương của não.



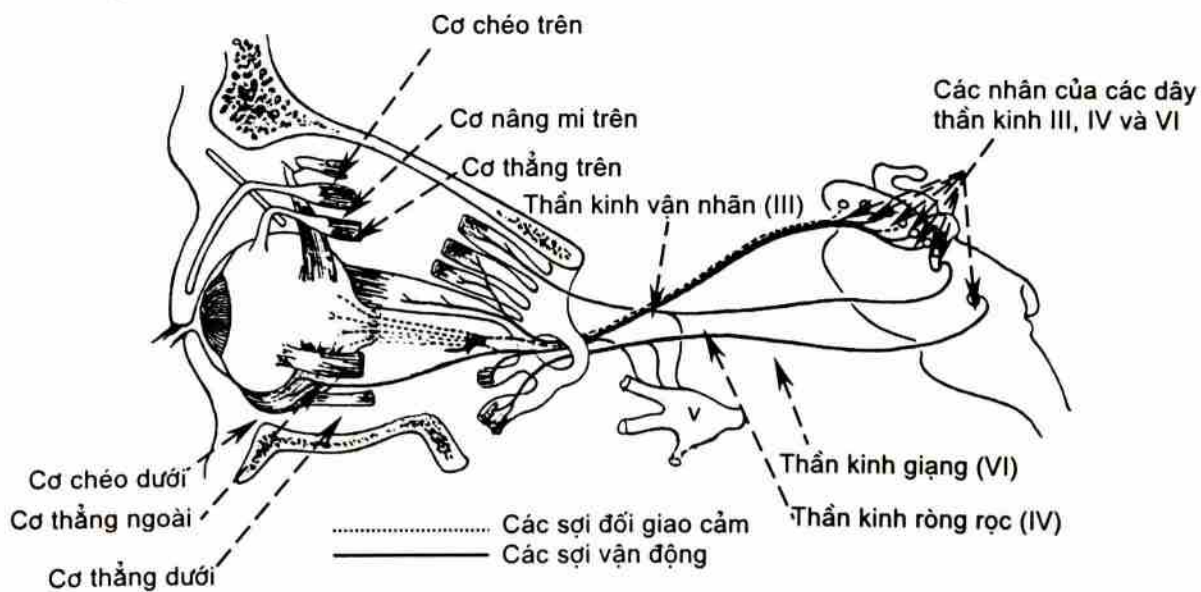
Hình 33.1. Thần kinh khứu giác

2. THẦN KINH THỊ GIÁC (optic nerve) (II) (H.33.2)

Các sợi của *thần kinh thị giác* bắt nguồn từ những neuron ở *võng mạc mắt*. Thần kinh thị giác rời nhãn cầu chạy ra sau và vào trong qua phần sau ổ mắt. Sau đó thần kinh đi qua *ống thị giác* của xương bướm vào hộp sọ. Những sợi có nguồn gốc từ võng mạc mũi (võng mạc giữa) bắt chéo với các sợi bên đối diện tại *giao thoa thị giác*. Từ giao thoa thị giác, các sợi bắt chéo và không bắt chéo (sợi từ võng mạc thái dương) tiếp tục đi về phía sau trong *dải thị giác* để tới *thể gối ngoài* và *gò trên*. Các thân neuron ở thể gối ngoài cho sợi đi tới vỏ não của rãnh chửa (thuộc thủy chẩm). Thủy chẩm là trung khu thị giác của vỏ não.



Hình 33.2. Thần kinh thị giác



Hình 33.3. Các dây thần kinh vận nhãn, ròng rọc và giàng

3. THẦN KINH VẬN NHÃN (oculomotor nerve) (thần kinh III) (H.33.3)

Thần kinh vận nhãn là một *thần kinh vận động* (motor nerve) mà nguyên uỷ là *nhân thần kinh vận nhãn* ở trung não. Các sợi tự chủ trong thần kinh vận nhãn là các sợi đối giao cảm trước hạch có nguồn gốc từ *các nhân tự chủ* trong trung não. Thần kinh vận nhãn thoát ra ở mặt trước trung não, tại *rãnh thần kinh vận nhãn*, rồi chạy ra trước qua thành bên xoang hang và khe ổ mắt trên vào ổ mắt. Nó chi phối:

Vận động thân thể: cơ nâng mí trên và bốn cơ ngoài nhãn cầu là *cơ chéo dưới* và *các cơ thẳng trên, dưới, trong*.

Vận động tự chủ: cơ thể mi và cơ thắt của mống mắt.

4. THẦN KINH RÒNG RỌC (trochlear nerve) (thần kinh IV) (H.33.3)

Thần kinh ròng rọc là một *thần kinh vận động* mà nguyên uỷ là *nhân thần kinh ròng rọc* ở trung não. Nó thoát ra ở mặt sau trung não và chạy qua khe ổ mắt trên vào ổ mắt. Nó vận động cho *cơ chéo trên*.

5. THẦN KINH SINH BA (trigeminal nerve) (thần kinh V) (H.33.4)

Thần kinh sinh ba là thần kinh cảm giác chính cho đầu mặt và vận động cho các cơ nhai. Nó là một thần kinh hỗn hợp do một *rễ cảm giác* lớn và một *rễ vận động* nhỏ tạo nên; rễ cảm giác nối hạch sinh ba với mặt trước-bên của cầu não.

5.1. Nguyên uỷ

- **Của rễ vận động:** nhân vận động thần kinh sinh ba ở cầu não.
- **Của rễ cảm giác:** là các *ngọn* một cực của *hạch sinh ba*, các sợi ngoại biên tạo nên các thần kinh mắt (V1), hàm trên (V2) và hàm dưới (V3), các sợi trung ương chạy vào thân não ở mặt trước bên cầu não và tận cùng ở:
 - + *Nhân cảm giác chính thần kinh sinh ba* ở cầu não.
 - + *Nhân tuỷ thần kinh sinh ba* đi từ nhân cảm giác chính ở cầu não đến tận chất keo của đoạn tuỷ cổ trên.

Nhân trung não thần kinh sinh ba được xem như chứa các tế bào một cực giống như hạch sinh ba mà nhánh ngoại vi đi tới các cơ mặt, các cơ ngoài nhãn cầu và các cơ nhai.

5.2. Nơi đi ra khỏi não (nguyên uỷ hư): mặt trước bên cầu não

5.3. Thần kinh mắt (ophthalmic nerve)

Thần kinh mắt cảm giác cho nhãn cầu, phần trước niêm mạc ổ mũi, mí trên, da vùng trán-đỉnh và một số xoang cạnh mũi.

Đường đi và liên quan

Từ bờ trước hạch sinh ba, nó đi ra trước qua thành ngoài xoang tĩnh mạch hang, ở dưới các thần kinh III và IV, tới khe ổ mắt trên và chia ra ở đây thành các nhánh tận.

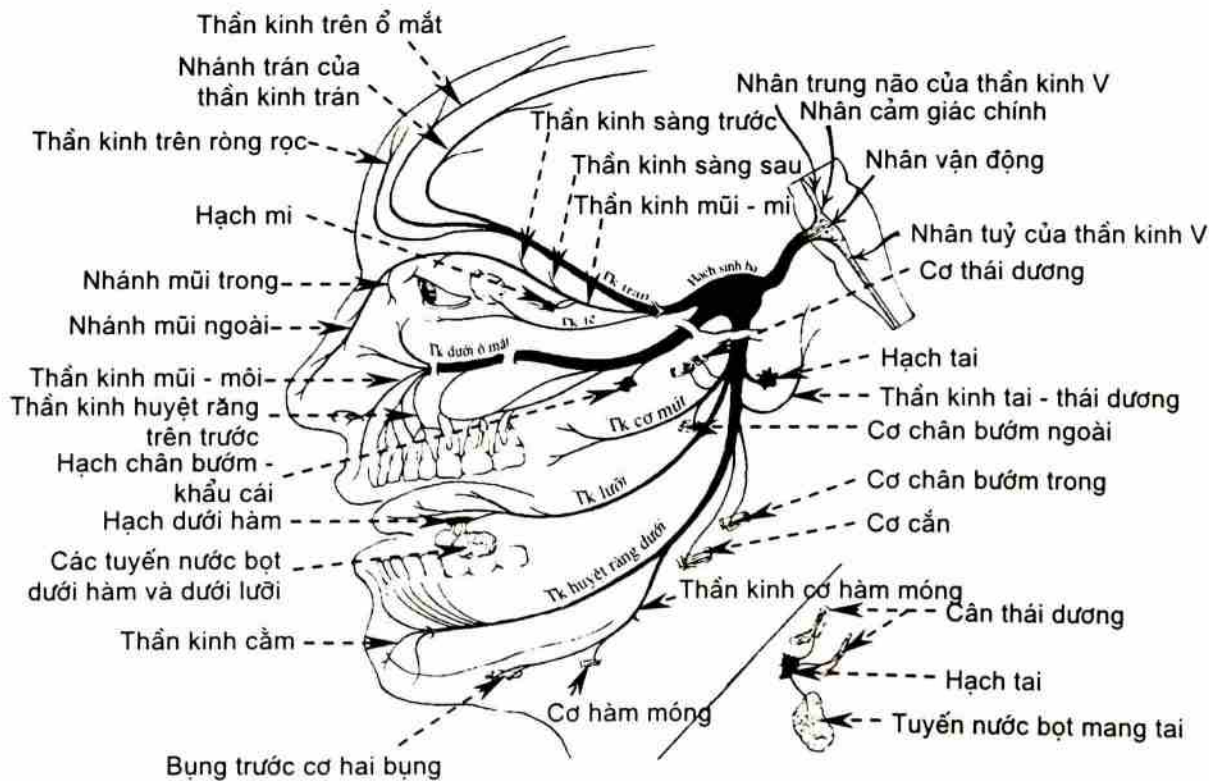
Nhánh bên: nhánh lều tiểu não (tentorial nerve).

Các nhánh tận

+ *Thần kinh lệ (lacrimal nerve)* đi ra trước dọc bờ trên cơ thẳng ngoài đến tuyến lệ, xuyên qua tuyến lệ và phân nhánh vào kết mạc mí trên và góc mắt trên-ngoài. Thần kinh lệ tiếp nối với thần kinh gò má của thần kinh hàm trên.

+ *Thần kinh trán (frontal nerve)* chạy ra trước ở dưới trần ổ mắt và chia thành *thần kinh trên ròng rọc (supratrochlear nerve)* và *thần kinh trên ổ mắt (supra-orbital nerve)*; cả hai thần kinh này đều vòng quanh bờ trên ổ mắt để phân phối vào da của mí trên và vùng trán đỉnh.

+ *Thần kinh mũi mi (nasociliary nerve)* chạy vào trong và bắt chéo trên thần kinh thị giác. Nó tách ra các nhánh: (1) *nhánh nối với hạch mi (communicating branch with ciliary ganglion)* và *các thần kinh mi dài (long ciliary nerves)* đi vào nhãn cầu; (2) *thần kinh sàng sau (posterior ethmoidal nerve)* đi tới xoang bướm và các xoang sàng sau; (3) *thần kinh sàng trước (anterior ethmoidal nerve)* phân phối vào niêm mạc ổ mũi (bằng các nhánh mũi trong, bao gồm các nhánh mũi giữa và các nhánh mũi bên) và sống mũi (bằng nhánh mũi ngoài); (4) *thần kinh dưới ròng rọc (infratrochlear nerve)* phân phối vào góc mắt trong (phần trong của các mí mắt) và phần trên sống mũi. Các thần kinh sàng trước và dưới ròng rọc là những nhánh cuối cùng (nhánh tận) của thần kinh mũi mi.



Hình 33.4. Thần kinh sinh ba

5.4. Thần kinh hàm trên (maxillary nerve)

Thần kinh hàm trên cảm giác cho răng-lợi hàm trên, ổ mũi, vòm miệng, tị hầu, mí dưới, môi trên, cánh mũi và da của gò má và phần trước thái dương.

Đường đi và liên quan

Thần kinh hàm trên đi ra trước ở phần dưới cùng của thành ngoài xoang hang rồi đi qua lỗ tròn để đến hố chân bướm-khẩu cái, nơi nó nằm ngoài hạch chân bướm-khẩu cái; tiếp đó, nó đi ngang ra ngoài trong khe ổ mắt dưới và liên quan với động mạch hàm trên; cuối cùng, nó quặt ra trước, đi trong ống dưới ổ mắt với tên gọi là *thần kinh dưới ổ mắt* (cùng các mạch dưới ổ mắt) rồi thoát ra ở lỗ dưới ổ mắt.

Các nhánh bên

- Trong hố sọ: nhánh màng não (meningeal branch) cảm giác vùng hố sọ giữa.
- Trong hố chân bướm-khẩu cái
 - + Thần kinh gò má (zygomatic nerve) chia thành nhánh gò má thái dương (zygomaticotemporal branch) và nhánh gò má mặt (zygomaticofacial branch). Các nhánh này chạy qua các lỗ trên xương gò má để đi tới da phần trước vùng thái dương và vùng gò má.
 - + Các nhánh hạch tới hạch chân bướm khẩu cái (ganglionic branches to pterygopalatine ganglion) đi tới hạch chân bướm khẩu cái; từ hạch trở đi, các sợi cảm giác cùng với các sợi tự chủ sau hạch đi trong các nhánh: (1) các nhánh ổ mắt đi tới xoang bướm và xoang sàng sau, (2) các nhánh mũi sau trên ngoài (giữa) và trên trong (bên) đến phần sau-trên của thành ngoài và thành trong ổ mũi, (3) thần kinh mũi-khẩu cái chạy theo vách mũi rồi đi qua lỗ răng cửa tới phần trước khẩu cái cứng, (4) thần kinh khẩu cái lớn (greater palatine nerve) đi xuống trong một ống và thoát ra ở một lỗ cùng tên rồi phân phối vào phần sau khẩu cái cứng, còn tách ra các nhánh mũi sau-dưới trên đường đi, (5) các thần kinh khẩu cái nhỏ (lesser palatine nerves) đi xuống trong những ống ống cùng tên xẻ trong mảnh thẳng đứng xương khẩu cái và phân phối vào khẩu cái mềm và hạnh nhân, và (6) thần kinh hầu (pharyngeal nerve) đi tới niêm mạc tị hầu.
 - + Các nhánh huyết răng trên-sau.
- Trong ống dưới ổ mắt
 - + Các nhánh huyết răng trên giữa:
 - + Các nhánh huyết răng trên-trước.

Các nhánh tận

Nhánh tận của thần kinh hàm trên là thần kinh dưới ổ mắt. Nó chia ra ở lỗ dưới ổ mắt thành các nhánh mí dưới, các nhánh mũi ngoài (cho cánh mũi), các nhánh mũi trong, và các nhánh môi trên.

Hạch chân bướm khẩu cái (pterygopalatine ganglion)

Hạch chân bướm khẩu cái nằm ở hố chân bướm khẩu cái, cạnh đường đi của thần kinh hàm trên. Đây là trạm chuyển tiếp của đường vận động tiết dịch cho tuyến lệ và các tuyến tiết nhầy của niêm mạc mũi, miệng và hầu. Các nhánh đến hạch bao gồm *thần kinh ống chân bướm* (rễ đối giao cảm), *rễ giao cảm* và *nhánh hạch tới hạch chân bướm khẩu cái* của thần kinh hàm trên (rễ cảm giác); thần kinh ống chân bướm là một thần kinh do *thần kinh đá lớn* của thần kinh mặt (chứa các sợi đối giao cảm trước hạch sẽ tận cùng ở hạch chân bướm khẩu cái) và thần kinh đá sâu của thần kinh lười hầu (chứa các sợi giao cảm sau hạch) hợp nên. Các thần kinh từ hạch đi chứa các sợi cảm giác, giao cảm và đối giao cảm sau hạch.

5.5. Thần kinh hàm dưới (mandibular nerve)

Thần kinh hàm dưới do hai phần tạo nên: rễ vận động và một nhánh của hạch sinh ba.

Đường đi và liên quan

Hai phần của thần kinh hàm dưới chui qua lỗ bầu dục ra ngoài sọ, rồi nối với nhau thành một thân chung trước khi chia nhánh.

Các nhánh bên

- *Nhánh màng não* (meningeal branch) đi trở lại hố sọ giữa qua lỗ gai.
- *Thần kinh tới cơ chân bướm trong* (nerve to medial pterygoid) vận động cho cả cơ căng màn khẩu cái và cơ căng màng nhĩ.
- *Các nhánh tới hạch tai*, hay rễ cảm giác của hạch tai.
- *Thần kinh cơ cắn* (masseteric nerve).
- *Các thần kinh thái dương sâu* (deep temporal nerves) *trước* và *sau* vận động cơ thái dương. Thần kinh thái dương sâu sau thường tách từ cùng một thân chung với thần kinh cơ cắn; thần kinh thái dương sâu trước thường cùng thân chung với thần kinh má.
- *Thần kinh má* (buccal nerve) phân phối vào da và niêm mạc má.
- *Thần kinh tới cơ chân bướm ngoài* (nerve to lateral pterygoid)
- *Thần kinh tai-thái dương* (auriculotemporal nerve) chạy ra sau vào phần trên tuyến mang tai rồi cùng các mạch thái dương nông đi lên vào da vùng thái dương. Nó phân nhánh vào loa tai, ống tai ngoài, màng nhĩ, tuyến mang tai và da vùng thái dương.

Nhánh tận

- *Thần kinh lười* (lingual nerve) chạy ra trước và xuống dưới ở giữa ngành hàm dưới và cơ chân bướm trong. Tới dưới niêm mạc miệng, nó vòng quanh ống tuyến dưới hàm từ ngoài vào trong và tận cùng ở hai phần ba trước của lưỡi. Thần kinh lười mang các sợi cảm giác chung cho 2/3 trước lưỡi. Đi trong thần kinh lười còn có các sợi vị giác và các sợi đối giao cảm trước hạch của thừng nhĩ. Các sợi tự chủ của thừng nhĩ rời khỏi thần kinh lười qua đường *thần kinh dưới lưỡi* để đi tới hạch dưới hàm.

- *Thần kinh huyết răng dưới* (inferior alveolar nerve) đi vào lỗ hàm dưới, chạy qua ống hàm dưới rồi tận cùng ở lỗ cằm. Nó tách ra *thần kinh cơ hàm móng* (trước khi đi vào ống hàm dưới), các nhánh cho răng-lợi hàm dưới và *thần kinh cằm*; thần kinh cằm phân nhánh vào cằm và môi dưới. Thần kinh cơ hàm móng còn vận động cho bụng trước cơ hai bụng.

6. THẦN KINH GIANG (abducent nerve) (thần kinh VI) (H.33.3)

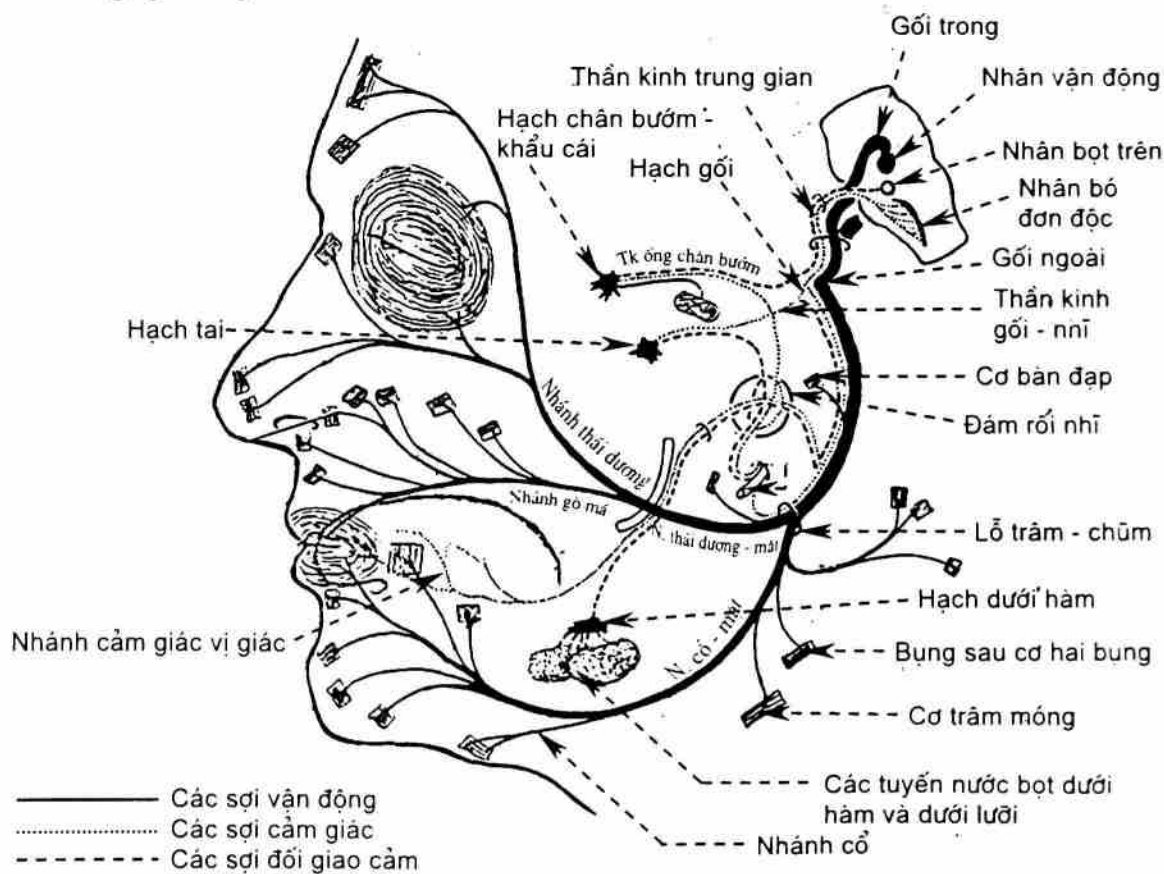
Thần kinh giang là một *thần kinh vận động* mà nguyên uỷ là *nhân thần kinh dạng* ở trần cầu não, gần sàn não thất bốn. Nó đi ra khỏi thân não tại *rãnh hành-cầu* và ra khỏi hộp sọ tại *khe ổ mắt trên* để vận động cho *cơ thẳng ngoài*.

7. THẦN KINH MẶT (facial nerve) (thần kinh VII) (H.33.5)

Thần kinh mặt là thần kinh vận động các cơ bám da mặt, cảm giác vị giác cho hai phần ba trước lưỡi, và vận động tiết dịch cho tuyến lệ, các tuyến nước bọt dưới hàm và dưới lưỡi và các tuyến nhầy ở niêm mạc mũi, miệng, hầu.

Thần kinh mặt là một thần kinh hỗn hợp gồm các sợi vận động, cảm giác và tự chủ; các sợi cảm giác và tự chủ của thần kinh mặt tạo nên một rễ nhỏ gọi là *thần kinh trung gian* (intermediate nerve)

7.1. Nguyên uỷ



Hình 33.5. Thần kinh mặt

- **Của các sợi vận động:** *nhân thần kinh mặt* (motor nucleus of facial nerve) ở cầu não.
- **Của các sợi cảm giác:** là các nơron *hạch gối* (geniculate ganglion), các sợi ngoại biên đi trong thừng nhĩ, các sợi trung ương chạy vào qua thần kinh trung gian và tận cùng ở 1/3 trên của *nhân bố đơn độc*.
- **Của các sợi tự chủ:** là *nhân bọt trên* (superior salivatory nucleus) và *nhân lệ tị* (lacrimal nucleus) ở cầu não. Nhân bọt trên cho sợi trước hạch đi tới hạch dưới hàm; nhân lệ tị cho sợi trước hạch đi tới hạch chân bướm-khẩu cái.

7.2. Nơi đi ra khỏi não: rãnh hành-cầu, giữa các thần kinh VI và VIII.

7.3. Đường đi và liên quan

Thần kinh mặt đi qua ba đoạn: đoạn trong sọ, đoạn trong xương đá và đoạn ngoài sọ.

- **Đoạn trong sọ:** Thần kinh mặt cùng thần kinh VIII đi từ rãnh hành cầu qua hố sọ sau tới lỗ ống tai trong. Đoạn này của thần kinh đi trong khoang dưới nhện.
- **Đoạn trong xương đá.** Thần kinh mặt đi qua ống tai trong và ống thần kinh mặt.
 - + **Trong ống tai trong.** Trong ống tai trong, các sợi của thần kinh VIII nằm dưới, thần kinh trung gian (chứa các sợi cảm giác và tự chủ) nằm giữa, các sợi vận động của thần kinh mặt nằm trên.
 - + **Trong ống thần kinh mặt.** Ống chứa thần kinh mặt gồm ba đoạn là đoạn mê đạo, đoạn nhĩ và đoạn chũm.
 - **Đoạn mê đạo:** thần kinh mặt đi giữa ốc tai và tiền đình, thẳng góc với trục xương đá.
 - **Đoạn nhĩ:** thần kinh mặt đi ra sau trong thành xương ngăn cách hòm nhĩ và tiền đình, song song với trục xương đá. Đoạn nhĩ gấp góc với đoạn mê đạo và tạo với đoạn mê đạo *gối* (geniculum) *thần kinh mặt*, nơi có *hạch gối*. Đoạn này của ống thần kinh mặt lồi vào hòm nhĩ tạo nên *lồi ống thần kinh mặt* ở ngay trên cửa sổ tiền đình.
 - **Đoạn chũm:** ống thần kinh mặt hướng xuống dưới và ra ngoài, đi qua thành xương ngăn cách hòm nhĩ và hang chũm, và tận cùng tại lỗ châm chũm. Ống thần kinh mặt ở đoạn này đi ở dưới ống thông hang và sau nền mòm thấp.
- **Đoạn ngoài sọ.** Từ lỗ trâm chũm, thần kinh mặt hướng ra trước, bắt chéo mặt ngoài mòm trâm và đi vào tuyến mang tai; nó chia thành các nhánh tận trong tuyến. Thần kinh mặt là thành phần đi nông nhất trong tuyến, sâu hơn lần lượt là tĩnh mạch sau hàm dưới và động mạch cảnh ngoài.

7.4. Sự phân nhánh

Các nhánh bên

- **Các nhánh ở đoạn trong xương đá:** thần kinh đá lớn, thần kinh cơ bàn đạp, nhánh nối với đám rối nhĩ và thừng nhĩ.

- + *Thần kinh đá lớn* (greater petrosal nerve) tách ra ở ngang hạch gối. Nó đi vào sọ qua một lỗ ở mặt trước xương đá rồi kết hợp với *thần kinh đá sâu* của thần kinh IX tạo nên *thần kinh ống chân bướm*. Thần kinh ống chân bướm đi qua ống chân bướm tới hạch chân bướm khẩu cái. Thần kinh đá lớn chứa các sợi đối giao cảm trước hạch của thần kinh mặt và các sợi này tận cùng ở hạch chân bướm khẩu cái. Các sợi sau hạch từ hạch chân bướm khẩu cái đi theo hai đường:
 - Các sợi đến vận tiết tuyến lệ lần lượt đi qua: các nhánh hạch tới hạch chân bướm khẩu cái của thần kinh hàm trên, thần kinh hàm trên, nhánh gò má của thần kinh hàm trên, nhánh nối của thần kinh gò má với thần kinh lệ và thần kinh lệ.
 - Các sợi đến vận tiết các tuyến nhầy ở niêm mạc mũi, vòm miệng và hầu đi theo các nhánh của hạch chân bướm khẩu cái tới các vùng này.
 - + *Thần kinh cơ bàn đạp* (nerve to stapedius) tách ra ở đoạn ba ống thần kinh mặt. Cơ bàn đạp co làm chùng màng nhĩ và giảm áp lực tai trong.
 - + *Nhánh nối với đám rối nhĩ* (communicating branch to with tympanic plexus).
 - + *Thừng nhĩ* (chorda tympani). Thừng nhĩ tách ra ngay trước khi thần kinh mặt thoát ra khỏi sọ ở lỗ trâm chũm. Nó đi vào hòm nhĩ qua một ống xương nhỏ, tiếp đó đi ở mặt trong của phần trên màng nhĩ rồi đi ra khỏi hòm nhĩ qua khe trai-đá. Ở ngoài sọ, thừng nhĩ đi theo thần kinh lưỡi, một nhánh của thần kinh hàm dưới. Thừng nhĩ chứa các nhánh ngoại vi của các nơron cảm giác của hạch gối và các sợi đối giao cảm trước hạch xuất phát từ nhân nước bọt trên. Các sợi cảm giác đi tới nhận cảm giác vị giác ở 2/3 trước của lưỡi. Các sợi tự chủ rời khỏi thần kinh lưỡi đi tới hạch dưới hàm. Sợi sau hạch từ hạch dưới hàm đi tới các tuyến dưới hàm và dưới lưỡi.
- *Các nhánh bên ở đoạn ngoài sọ:*
- + *Thần kinh tai sau* (posterior auricular nerve) đi đến các cơ tai và bụng cằm cơ cằm trán.
 - + *Nhánh hai bụng* tới bụng sau cơ hai bụng và *nhánh trâm-móng* tới cơ trâm-móng.
 - + *Nhánh nối với thần kinh lưỡi hầu*.

Các nhánh tận

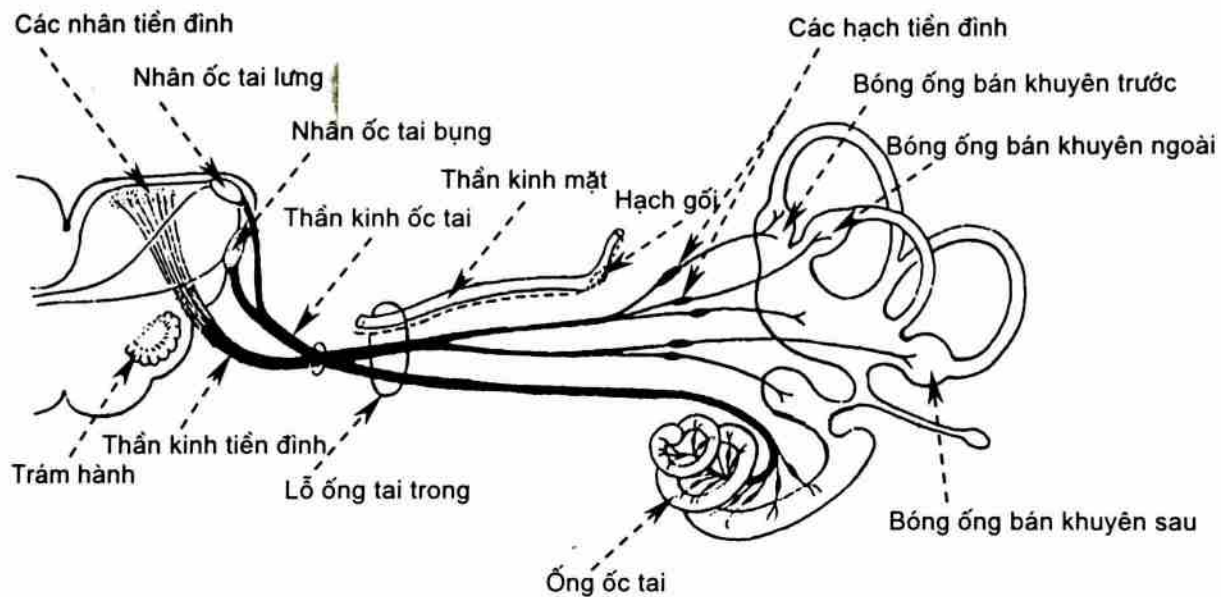
Các nhánh tận là những nhánh tách ra trong tuyến mang tai và đến vận động các cơ bám da của mặt và cổ, bao gồm *các nhánh thái dương* (temporal branches), *các nhánh gò má* (zygomatic branches), *các nhánh má* (buccal branches), *nhánh bờ hàm dưới* (marginal mandibular branch) và *nhánh cổ* (cervical branch).

8. THẦN KINH TIỀN ĐÌNH-ỐC TAI (vestibulocochlear nerve) (thần kinh VIII) (H.33.5)

Thần kinh cảm giác này bao gồm hai phần riêng biệt là *thần kinh tiền đình* và *thần kinh ốc tai*.

Nguyên uỷ của *thần kinh ốc tai* (thính giác) là các tế bào của *hạch ốc tai*. Các nhánh ngoại vi tận cùng ở *cơ quan xoắn*; các nhánh trung ương tạo nên thần kinh ốc tai và chạy vào *cầu não* qua *rãnh hành-cầu* để tận cùng ở các *nhân ốc tai lưng* và *bụng*.

Nguyên uỷ của *thần kinh tiền đình* là các tế bào của *hạch tiền đình*. Các nhánh ngoại vi chạy tới thượng mô thần kinh ở bóng của các ống bán khuyên, soan nang và cầu nang; các nhánh trung ương tạo nên thần kinh tiền đình. Các sợi đi qua *rãnh hành-cầu* vào tận cùng ở các *nhân tiền đình* ở *cầu não* và *hành não*. Thần kinh tiền đình tham gia vào sự duy trì *tư thế* và *thăng bằng*.

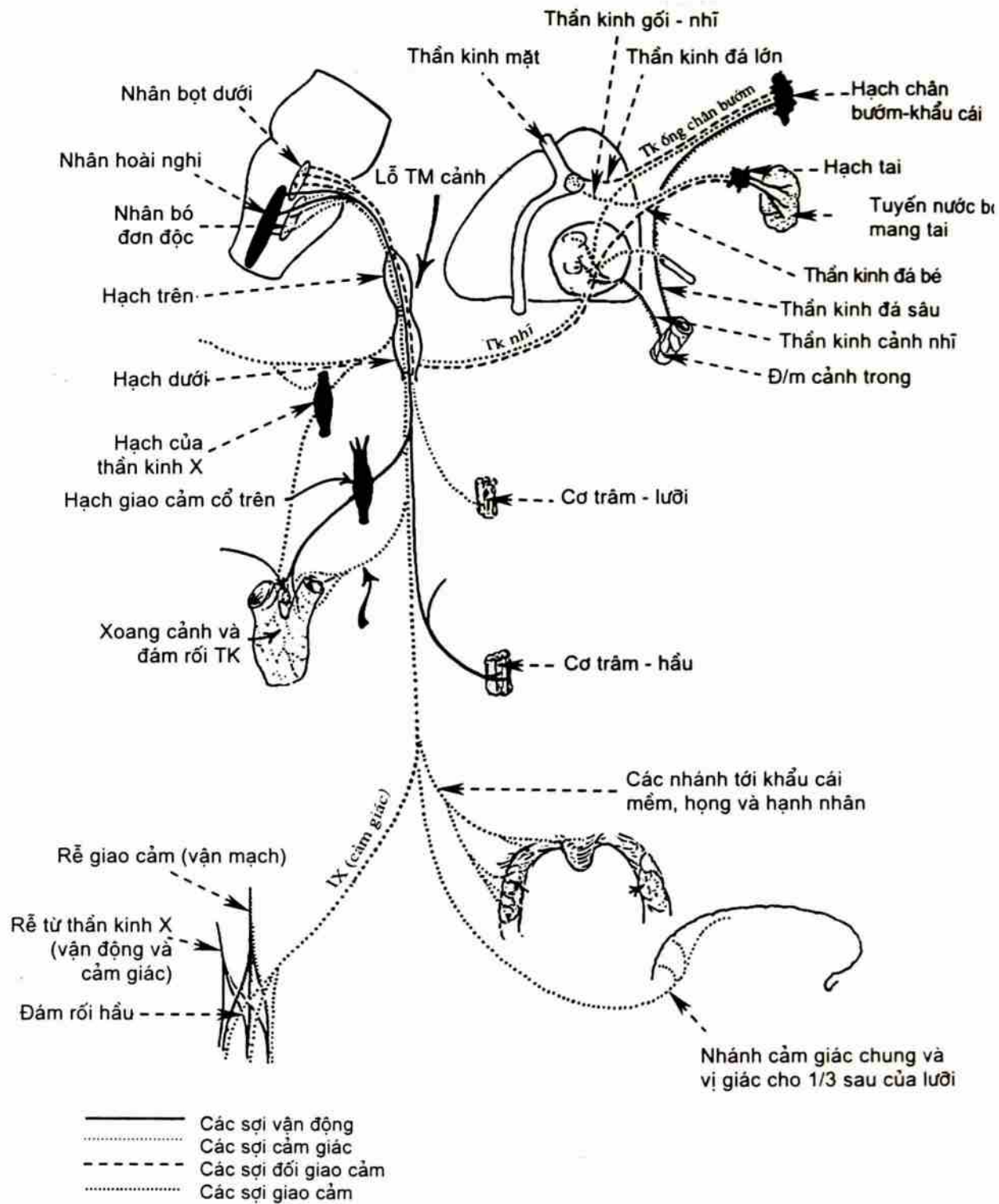


Hình 33.6. Thần kinh tiền đình - ốc tai

9. THẦN KINH LƯỠI-HẦU (GLOSSOPHARYNGEAL NERVE) (IX) (H.33.6)

Thần kinh lưỡi-hầu là một thần kinh hỗn hợp. Nó thoát ra khỏi hành não tại rãnh sau trám hành và đi ra khỏi sọ qua lỗ tĩnh mạch cảnh.

Các sợi vận động xuất phát từ *nhân hoài nghi* và đi tới vận động cho *cơ trám hầu*. **Các sợi cảm giác** bắt nguồn từ các tế bào của các *hạch trên* và *dưới* nằm ở lỗ tĩnh mạch cảnh. Các sợi trung ương chạy vào tận cùng ở *nhân bó đơn độc* ở hành não. Các sợi ngoại vi thu nhận cảm giác từ phần ba sau lưỡi, hạnh nhân khẩu cái và hầu, khẩu cái mềm, xoang cảnh và tiểu thể cảnh. **Các sợi đối giao cảm trước hạch** bắt nguồn từ *nhân bọt dưới* ở hành não. Chúng vận động tiết dịch cho tuyến mang tai (qua trung gian của hạch tai).

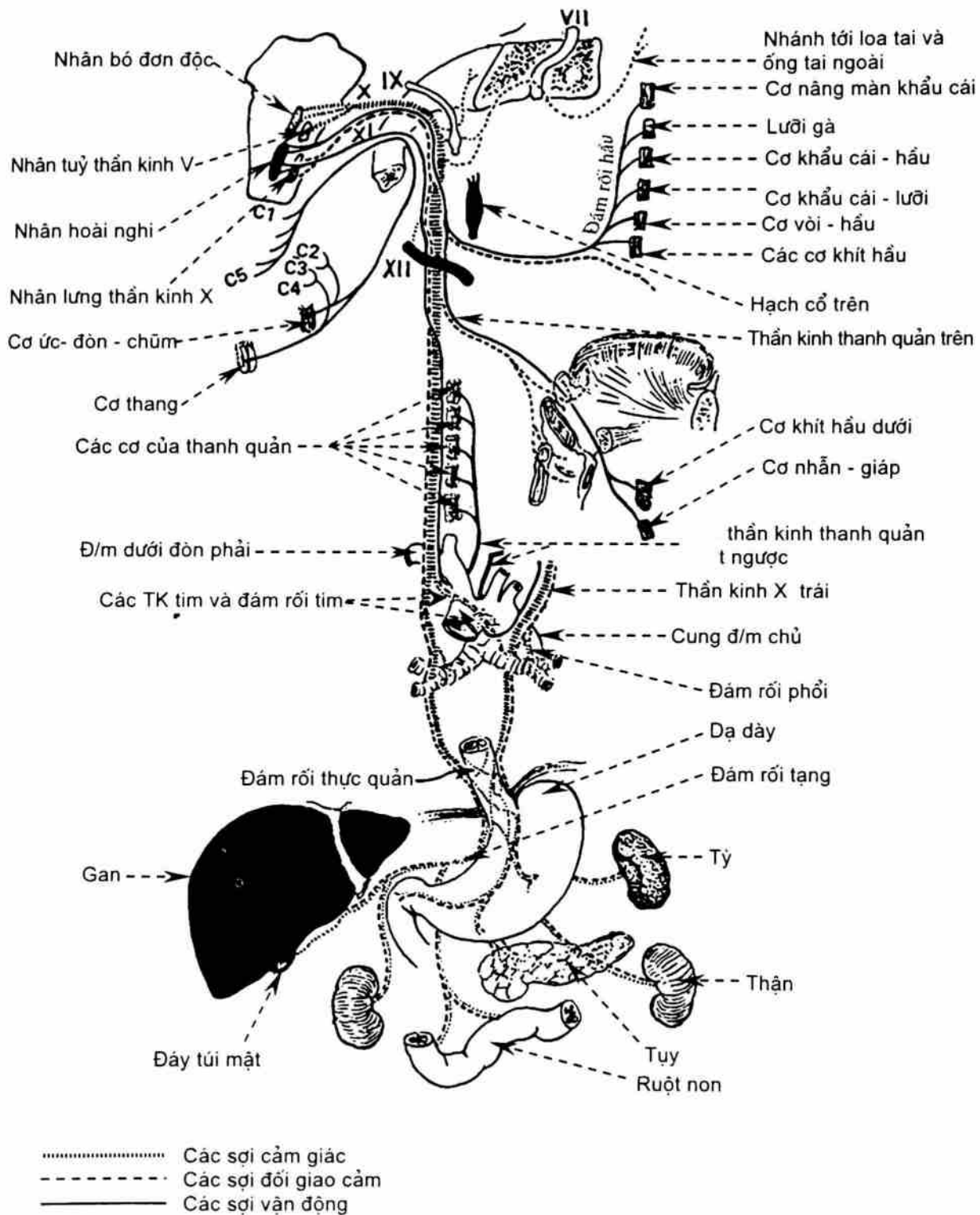


Hình 33.7. Thần kinh lưỡi hầu

10. THẦN KINH LANG THANG (vagus nerve) (thần kinh X) (H.33.8)

Thần kinh lang thang là một thần kinh hỗn hợp thoát ra khỏi hành não tại *rãnh sau trám hành* và đi ra khỏi sọ qua *lỗ tĩnh mạch cảnh*.

Các sợi vận động bắt nguồn từ nhân hoài nghi ở hành não và đi tới vận động cho các cơ của khẩu cái mềm, hầu và thanh quản.



Hình 33.8. Thần kinh lang thang

Các sợi tự chủ đối giao cảm trước hạch xuất phát từ *nhân sau* (nhân lưng) thần kinh lang thang ở hành não. Chúng đi tới tận cùng ở các hạch tận của các tạng ngực và bụng. Các sợi sau hạch từ các hạch tận đi tới cơ trơn và tuyến của các tạng ngực và bụng (trừ tạng chậu hông).

Nguyên uỷ của **các sợi cảm giác** (tạng) là những tế bào của *hạch trên* và *hạch dưới* nằm ở lỗ tĩnh mạch cảnh. Các sợi ngoại vi đi tới hầu, thanh quản, các tạng ngực và các tạng bụng. Các sợi trung ương chạy vào tận cùng ở nhân bó đơn độc ở hành não.

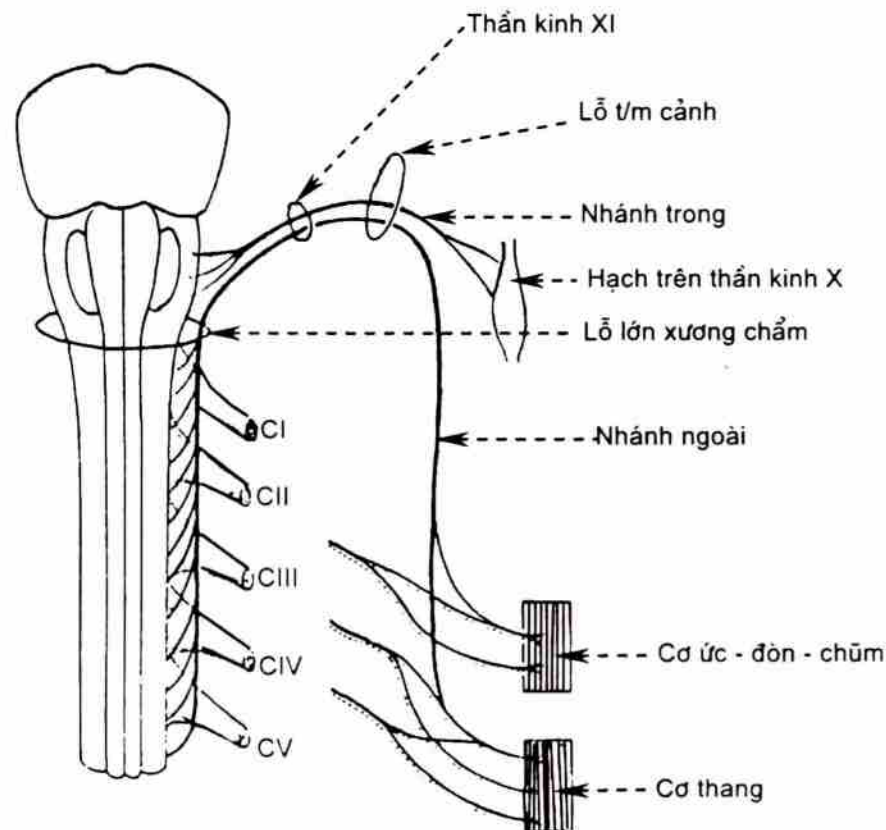
11. THÂN KINH PHỤ (accessory nerve) (thần kinh XI) (H.33.9)

Thần kinh phụ là một thần kinh vận động thoát ra khỏi hành não tại *rãnh sau trám hành* và đi ra khỏi sọ qua *lỗ tĩnh mạch cảnh*.

Thần kinh phụ do hai rễ tạo nên, *rễ sọ* và *rễ sống*.

Rễ sọ bắt nguồn từ *nhân hoài nghi* ở hành não. Sau khi ra khỏi sọ rễ này tách ra khỏi thần kinh phụ để đi theo thần kinh lang thang tới vận động cho các cơ nội tại của thanh quản.

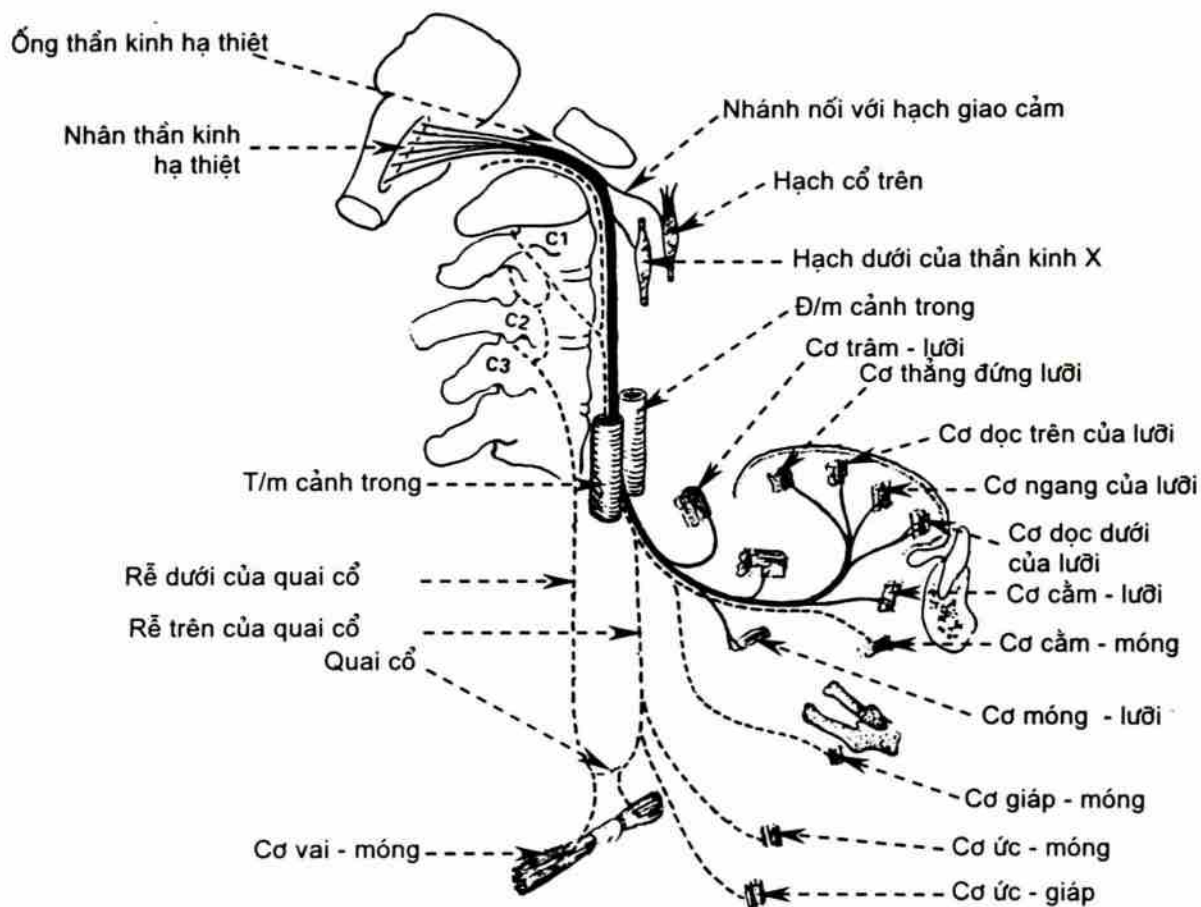
Rễ sống bắt nguồn từ sừng trước của 5 đốt tủy cổ trên cùng và đi lên qua lỗ lớn xương chẩm vào trong sọ. Các sợi của rễ sống vận động cho cơ thang và cơ ức đòn chũm.



Hình 33.9. Thần kinh phụ

12. THẦN KINH HẠ THIỆT (hypoglossal nerve) (thần kinh XII) (H.33.10)

Thần kinh hạ thiệt là một thần kinh vận động đi ra khỏi hành não tại rãnh trước trám hành và đi ra khỏi sọ qua ống thần kinh hạ thiệt. Các sợi của thần kinh hạ thiệt xuất phát từ nhân thần kinh hạ thiệt ở hành não và đi đến vận động cho các cơ lưỡi.



Hình 33.10. Thần kinh hạ thiệt

GIAN NÃO, CÁC NÃO THẤT III VÀ IV

MỤC TIÊU

1. Trình bày được vị trí, giới hạn và các phần hợp nên gian não.
2. Mô tả được vị trí, hình thể, cấu tạo và những tiếp nối của đồi thị và các vùng quanh đồi thị.
3. Mô tả được các não thất II và IV. Nêu được những liên hệ chức năng và lâm sàng thích hợp.

1. GIAN NÃO (diencephalon) (H.34.1)

Gian não cùng đoạn não phát triển từ *não trước* (prosencephalon). Trong quá trình phát triển, đoạn não phát triển rất nhanh thành hai bán cầu đại não nên bắt buộc phải cong lại, đè lên và ôm lấy gian não. Khi phát triển đầy đủ, gian não nằm trên trung não và giữa hai bán cầu đại não. Gian não gồm: đồi thị, các vùng quanh đồi thị và não thất III.

1.1. Đồi thị (thalamus)

Đồi thị là trạm chuyển tiếp của đường dẫn truyền cảm giác tới vỏ não; đồi thị cũng là trạm dừng của các con đường từ thể vân và tiểu não đi tới đại não.

Hình thể ngoài và liên quan

Đồi thị là một khối hình bầu dục, dài 4 cm, rộng 2 cm, cao 2,5 cm. Đồi thị gồm bốn mặt và hai đầu.

Mặt trên được giới hạn bởi *vân tận* (stria terminalis) ở ngoài và *vân tủy đồi thị* (stria medullaris of thalamus) ở trong. Vân tận nằm tại nơi tiếp giáp giữa đồi thị và nhân đuôi. Phần ngoài của mặt trên đồi thị góp phần tạo nên sàn não thất bên.

Mặt ngoài dính liền vào bán cầu đại não, tiếp giáp với nhân đuôi ở trên và bao trong ở dưới.

Mặt trong: một phần ba sau của mặt trong liên quan với các gò não trên và mép sau, hai phần ba trước là thành bên của não thất III. *Mép dính gian đồi thị* (interthalamic adhesion) nối liền mặt trong của hai đồi thị ở khoảng 80% não người. Mặt trong đồi thị ngăn cách với vùng hạ đồi bởi *rãnh hạ đồi* (hypothalamic sulcus).

Mặt dưới tiếp giáp với vùng hạ đồi ở phía trước trong và vùng dưới đồi ở phía sau ngoài.

Đầu trước nhỏ hơn đầu sau, nằm gần đường giữa hơn và được gọi là *củ trước đồi thị* (anterior thalamic tubercle); ở trước củ trước đồi thị là *lỗ gian não thất* (interventricular foramen).

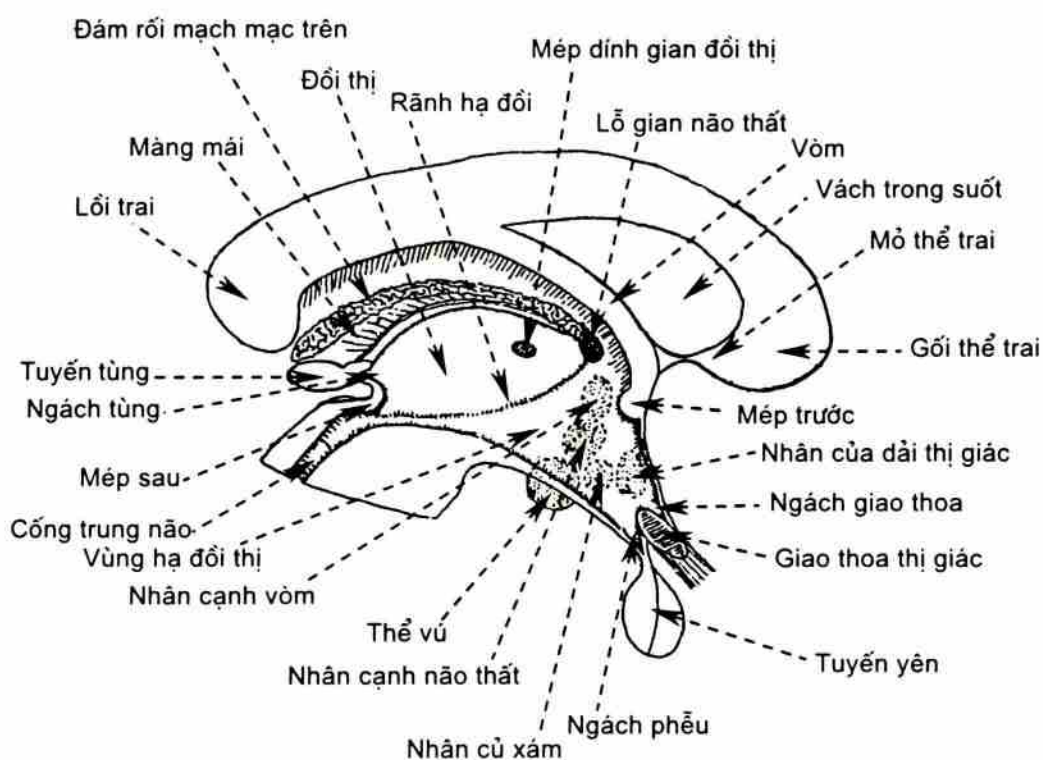
Đầu sau lớn gọi là **đôi chẩm** (pulvinar) dựa lên trung não.

Hình thể trong

Đôi thị chủ yếu cấu tạo bằng các nhân xám nhưng cũng có một số lá chất trắng.

Chất trắng của đôi thị bao gồm các lá tủy đôi thị, các dải và các bó của đôi thị. Lá tủy ngoài là lớp chất trắng nằm ở mặt ngoài đôi thị, ngăn cách đôi thị với bao trong. Lá tủy trong hình chữ Y nằm bên trong đôi thị, gồm một lá sau và hai lá trước, chia đôi thị thành ba phần trước, trong và ngoài.

Chất xám của đôi thị bao gồm nhiều nhân nằm trong ba phần của đôi thị. Các nhân này gồm các nhân tận cùng của tất cả các đường cảm giác trước khi lên vỏ não, các nhân thuộc cấu tạo lưới và các nhân liên hợp chức năng vận động.



Hình 34.1. Vùng hạ đôi thị và các nhân vùng hạ đôi thị

1.2. Vùng trên đôi (epithalamus)

Vùng này gồm tuyến tùng và cuống thể tùng.

Tuyến tùng (pineal gland). Tuyến tùng trông giống quả tùng, dài 7-8 mm, rộng 3-6 mm, nặng 0,15-0,20 gr. Về chức năng, người ta xếp nó vào loại *thần kinh chế tiết* có chức năng ức chế sinh dục. Khi tổn thương gây phì đại cơ quan sinh dục và tăng hoạt động sinh dục.

Cuống thể tùng (habenula). Cuống thể tùng có hình tam giác nên còn gọi là *tam giác cuống thể tùng* (habenular trigone). Hai bên là hai cuống, ở giữa có màng mỏng gọi là

mép cuống (habenular commissure). Phía sau có hai nhân: *nhân cuống thể trong* và *ngoài* (medial and lateral habenular nuclei).

1.3. Vùng sau đồi (metathalamus)

Vùng này liên quan chặt chẽ với vùng mái của trung não, bao gồm hai thể gối ở mỗi bên: thể gối trong và thể gối ngoài.

1.4. Vùng dưới đồi thị (subthalamus)

Vùng dưới đồi thị ở dưới đồi thị, ngăn cách với vùng hạ đồi thị bởi *cột vòm* (column of fornix). Chất xám của vùng này bao gồm *nhân dưới đồi thị* (subthalamic nucleus) và *vùng bất định* (zona incerta). Nhân dưới đồi thị phối hợp với các nhân nền, tiểu não và vỏ đại não trong kiểm soát sự vận động của cơ thể.

1.5. Vùng hạ đồi thị (hypothalamus)

Hình thể ngoài

Vùng hạ đồi thị là phần gian não nằm ở hai thành bên của não thất ba, dưới rãnh hạ đồi, và liên tiếp với nhau ngang qua sàn não thất ba. Vùng hạ đồi đi từ bờ sau của thể vú tới giao thoa thị giác và được giới hạn ở hai bên bởi các dải thị giác. Hạ đồi thị tiếp giáp với đồi thị ở trên, với vùng dưới đồi thị ở phía sau-ngoài và vùng trước thị ở phía trước. Tính từ trước ra sau, các thành phần của vùng hạ đồi bao gồm *giao thoa thị giác*, *củ xám*, *tuyến yên thần kinh* (bao gồm *phễu* và *phần thần kinh của tuyến yên*) và *thể vú*. *Phễu*, hay *cuống tuyến yên*, bám vào *củ xám*. Vùng trước thị cũng được coi như một phần của vùng hạ đồi.

Cấu tạo

Vùng hạ đồi được chia thành các vùng trước, lưng, trung gian, bên và sau. Theo hướng trong-ngoài, hạ đồi thị được chia thành vùng quanh não thất, vùng giữa và vùng bên. Mỗi vùng của hạ đồi thị theo các cách chia kể trên đều bao gồm rất nhiều nhân. Chất trắng của hạ đồi thị bao gồm nhiều bó đến và đi liên hệ giữa hạ đồi thị với các vùng não khác.

Chức năng

Vùng hạ đồi nằm trên tuyến yên, liên hệ với thùy sau tuyến yên bằng các sợi thần kinh và với thùy trước tuyến yên bằng hệ mạch cửa. Hạ đồi thị điều khiển sự sản xuất hormone ở tuyến yên, điều hoà hệ thần kinh tự chủ, điều hoà việc ăn uống và chuyển hoá, điều hoà nhịp ngày đêm, kiểm soát thân nhiệt, điều hoà các hành vi và cảm xúc cùng hệ viền.

2. CÁC NÃO THẤT III VÀ IV

2.1. Não thất III (third ventricle) (H.34.2)

Não thất III là khoang đơn nằm dọc giữa gian não, dài 2,5 - 4cm, rộng 0,5 - 1cm, cao 2,5 - 3 cm. Có thể ví não thất III như một hình tháp với bốn thành, một đáy và một đỉnh.

Hai thành bên

Trên mỗi thành bên có *rãnh hạ đồi thị* (hypothalamic sulcus) đi từ *lỗ gian não thất* (interventricular foramen) đến lỗ của cống trung não. Rãnh này ngăn cách hai tầng của thành bên: tầng trên là mặt trong đồi thị, tầng dưới là mặt trong vùng hạ đồi.

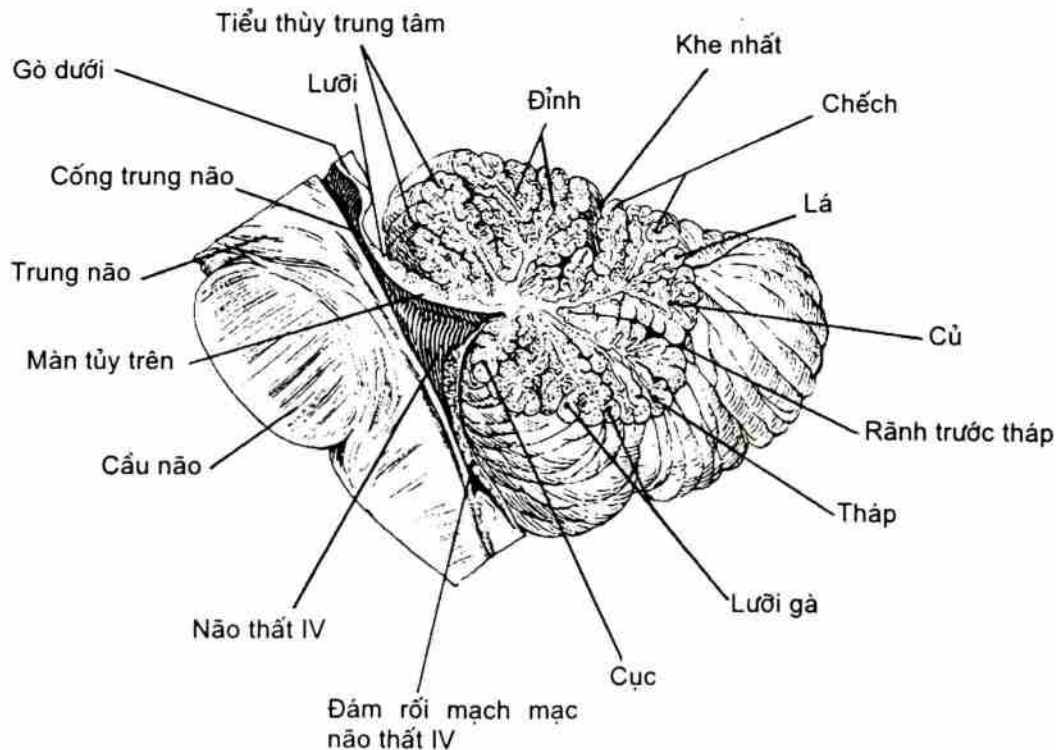
Thành trước từ trên xuống dưới có: hai cột của vòm, *mép trước* (anterior commissure), *mảnh cùng* (lamina terminalis) và *giao thoa thị giác* (chiasma). Ở giữa mảnh cùng và giao thoa thị giác là *ngách trên thân kinh thị* (supra-optic recess).

Thành trên hay **mái não thất ba**: ở giữa thành trên là một màng rất mỏng gọi là màng mái não thất III, ở hai bên màng mái là hai cuống thể tùng. *Tám mạch mạc* (choroid membrane) và *đám rối mạch mạc* (choroid plexus) nằm trên màng mái, ở giữa màng mái và vòm.

Thành sau-dưới từ sau ra trước có *mép cuống tùng* (habenular commissure), *đáy tuyến tùng*, *mép sau*, *lỗ cống trung não*, *chất thừng sau*, *thể vú* và *củ xám*. Ở trên mép cuống tùng có *ngách trên tuyến tùng* (suprapineal recess), ở dưới có *ngách tùng* (pineal recess). Tại củ xám có *ngách phễu* (infundibular recess) tương ứng với đỉnh não thất ba.

2.2. Não thất IV (fourth ventricle) (H.34.2)

Não thất IV nằm giữa hành não và cầu não ở phía trước, tiểu não ở phía sau. Nó có một nền, một mái và các ngách bên.



Hình 34.2. Não thất IV

2.2.1. Nền não thất IV hay hố trám (rhomboid fossa)

Nền có hình trám, do mặt sau cầu não và phần trên mặt sau hành não tạo nên. Ở dọc giữa nền có *rãnh giữa* (median sulcus) đi từ góc dưới tới góc trên của nền, chia nền thành hai nửa hình tam giác. *Rãnh giới hạn* (sulcus limitans) từ góc dưới chạy chéo lên trên và ra ngoài chia mỗi nửa thành hai phần: phần ngoài là *diện tiền đình* (vestibular area), phần trong là một gờ lồi gọi là *lồi trong* (medial eminence). Diện tiền đình tương ứng với vùng chứa các nhân tiền đình nằm bên dưới. Phần trên của lồi trong to và tròn, được gọi là *gò thần kinh mặt* (facial colliculus); gò này do gó trong thần kinh mặt và nhân thần kinh VI tạo nên; phần dưới thuôn hẹp, được gọi là *tam giác thần kinh hạ thiệt* vì nằm trên nhân của thần kinh này. Trên rãnh giới hạn có hai hõm là *hõm dưới* (inferior fovea) ứng với vùng có nhân thần kinh X và *hõm trên* (superior fovea) ứng với vùng của nhân thần kinh V. Ở nửa dưới của nền có *vân tuỷ của não thất bốn* (medullary stria of fourth ventricle) từ các ngách bên chạy ngang vào rãnh giữa. Từ vùng giữa của nền chạy ngang sang hai góc bên là các *ngách bên* (lateral recess) của não thất, đầu mỗi ngách có một *lỗ bên* (lateral aperture) mở vào khoang dưới nhện.

2.2.2. Mái não thất IV (roof of fourth ventricle)

Phần trên của mái là *màn tuỷ trên* (superior medullary velum). Màn này có hình tam giác mà hai cạnh bên dính vào hai cuống tiểu não trên còn góc trên gắn vào rãnh giữa hai gò não dưới và được gọi là *hãm màn tuỷ trên* (frenulum of superior medullary velum). Cạnh còn lại (cạnh dưới) dính vào đầu trước của nhộng tiểu não (lưỡi). Phần dưới mái não thất IV là *màn tuỷ dưới* (inferior medullary velum). Nó cũng có hình tam giác mà cạnh trên dính vào cục não, hai cạnh bên vào hai cuống tiểu não dưới. Trên màn tuỷ dưới có một lỗ gọi là *lỗ giữa* (median aperture) thông não thất IV với khoang dưới nhện. Giữa màn tuỷ dưới và tiểu não có *tấm mạch mạc* (choroid membrane) và *đám rối mạch mạc* (choroid plexus).

Não thất IV thông với cống trung não và ống trung tâm của tuỷ sống lần lượt tại các góc trên và dưới của nó.

2.3. Sự lưu thông của nước não tuỷ

Nước não tuỷ được sinh ra bởi các đám rối mạch mạc, chủ yếu ở não thất bên. Dịch từ các não thất bên đi qua hai lỗ gian não thất xuống não thất III, từ não thất III qua cống trung não xuống não thất IV, từ não thất IV qua lỗ giữa và hai lỗ bên ra khoang dưới nhện, từ khoang dưới nhện thẩm thấu qua các hạt màng nhện trở về tĩnh mạch.

ĐẠI NÃO

MỤC TIÊU

1. Mô tả được các rãnh não, các thùy não và hồi não và nêu được những vùng chức năng chính của vỏ não.
2. Mô tả được cấu tạo và những tiếp nối của bán cầu đại não, các sợi mép và các mép gian bán cầu.
3. Nêu được những liên hệ chức năng và lâm sàng thích hợp.

Đại não là phần lớn nhất của não, dài 16 cm, rộng 14 cm và cao 12 cm. Đại não nằm trong hộp sọ, chiếm toàn bộ tầng trước và tầng giữa của hộp sọ, ở tầng sau thì đè lên lều tiểu não và tiểu não.

1. HÌNH THỂ NGOÀI (các H.35.1, 35.2 và 35.3)

Đại não ngăn cách với tiểu não và trung não bằng *khe não ngang* (transverse cerebral fissure), nơi có đám rối mạch mạc của các não thất III và bên lách vào. *Khe não dọc* (longitudinal cerebral fissure) chia đại não thành *các bán cầu* (cerebral hemisphere) phải và trái. Mỗi bán cầu có ba: mặt trên - ngoài, mặt dưới và mặt trong. Mặt trong của hai bán cầu nối với nhau chủ yếu bởi thể trai. Bề mặt mỗi bán cầu được các *rãnh não* chia thành các *thùy não* và các *hồi não*.

1.1. Các rãnh gian thùy

Mặt trên-ngoài có 3 rãnh: *rãnh bên* (lateral sulcus) từ hố não bên ở mặt dưới cắt ngang qua bờ dưới đi vào mặt trên-ngoài bán cầu và chia thành ba nhánh trước, lên và sau; *rãnh trung tâm* (central sulcus) từ khoảng giữa bờ trên chạy xuống mặt ngoài; *rãnh đỉnh-chẩm* (parieto-occipital sulcus) chủ yếu ở mặt trong nhưng có một đoạn ngắn chạy ra mặt ngoài. Ba rãnh ngăn cách phần nằm ở mặt trên-ngoài của các thùy trán, đỉnh, thái dương và chẩm.

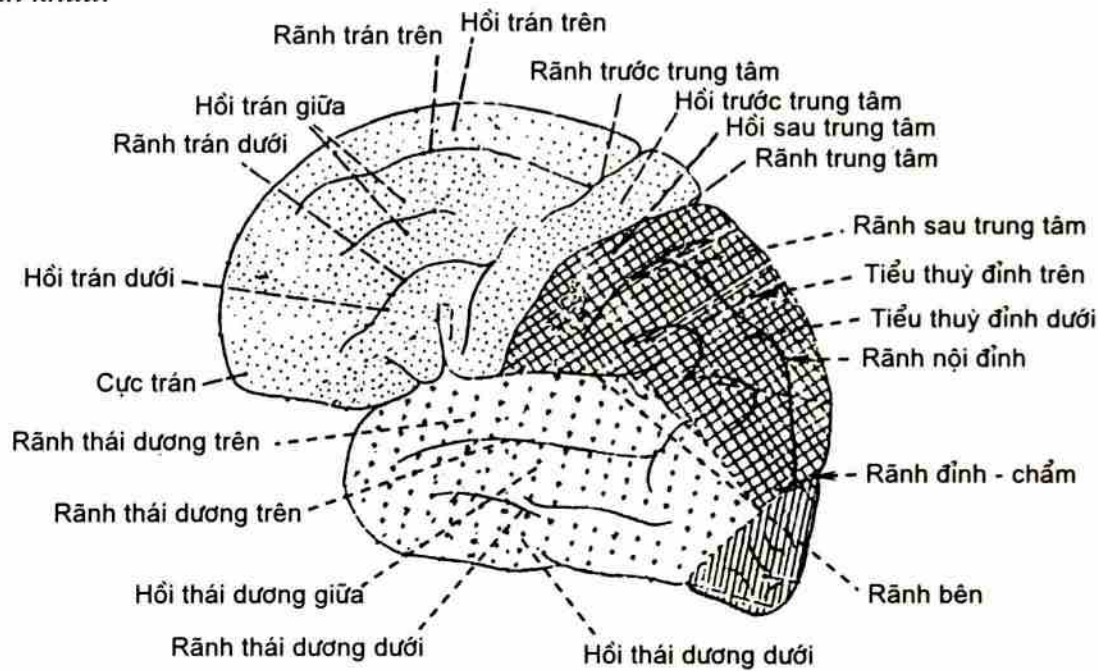
Mặt trong có ba rãnh: *rãnh đai* (cingulate sulcus) và *rãnh dưới đỉnh* (subparietal sulcus) chạy liên tiếp nhau ở khoảng giữa thể trai và bờ trên bán cầu; *rãnh đỉnh-chẩm* (parieto-occipital sulcus) từ bờ trên bán cầu chạy về phía lồi thể trai. Đoạn đầu của rãnh bên (hố não bên) chia mặt dưới bán cầu thành hai phần: trước là mặt dưới thùy trán, sau là phần thái dương-chẩm

Mặt dưới có *rãnh bên phụ* ngăn cách thùy viên và thùy thái dương.

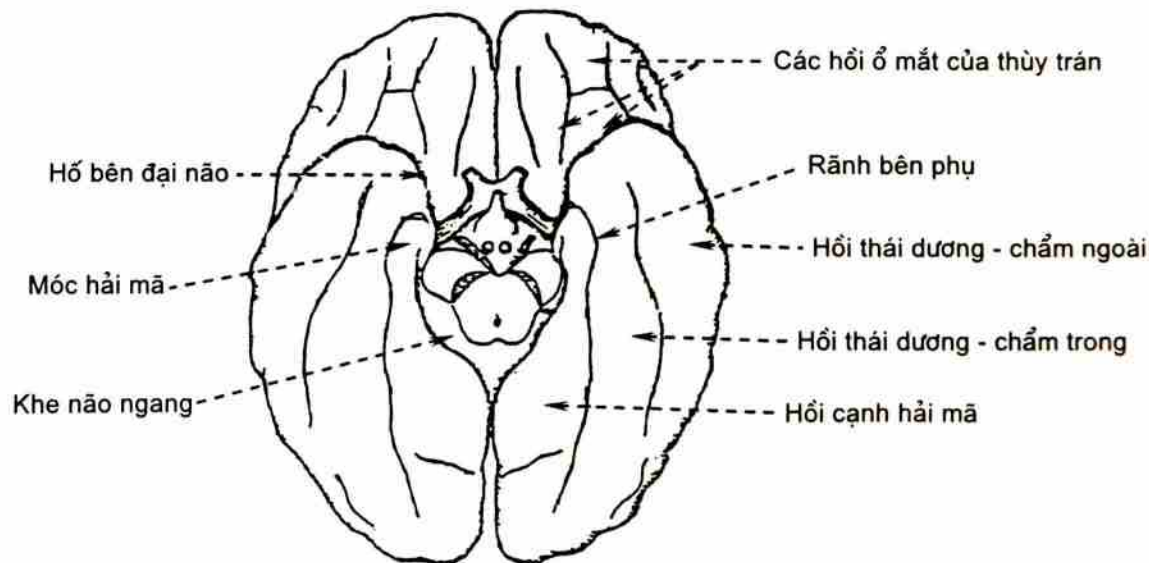
1.2. Các thùy và các hồi não

Các rãnh gian thùy chia bề mặt đại não thành 5 thùy.

1.2.1. Thùy trán (frontal lobe) nằm ở cả ba mặt của bán cầu. Ở mặt ngoài, nó nằm trước rãnh trung tâm và trên rãnh bên. Phần ở mặt trong bán cầu của thùy trán nằm trên rãnh đai. Mặt dưới thùy trán nằm trước hố não bên. Mặt ngoài thùy trán có ba rãnh: *rãnh trước trung tâm* (precentral sulcus), *rãnh trán trên* (superior frontal sulcus) và *rãnh trán dưới* (inferior frontal sulcus); các rãnh này chia mặt ngoài thùy trán thành 4 hồi: *hồi trước trung tâm* (precentral gyrus), *hồi trán trên* (superior frontal gyrus), *hồi trán giữa* (middle frontal gyrus) và *hồi trán dưới* (inferior frontal gyrus). Phần thùy trán nằm ở mặt trong bán cầu được gọi là *hồi trán trong* (medial frontal gyrus); phần nằm ở mặt dưới bán cầu là *các hồi ổ mắt* (orbital gyri) ngăn cách với *hồi thẳng* bởi *rãnh khúu*.



Hình 35.1. Mặt ngoài của bán cầu đại não

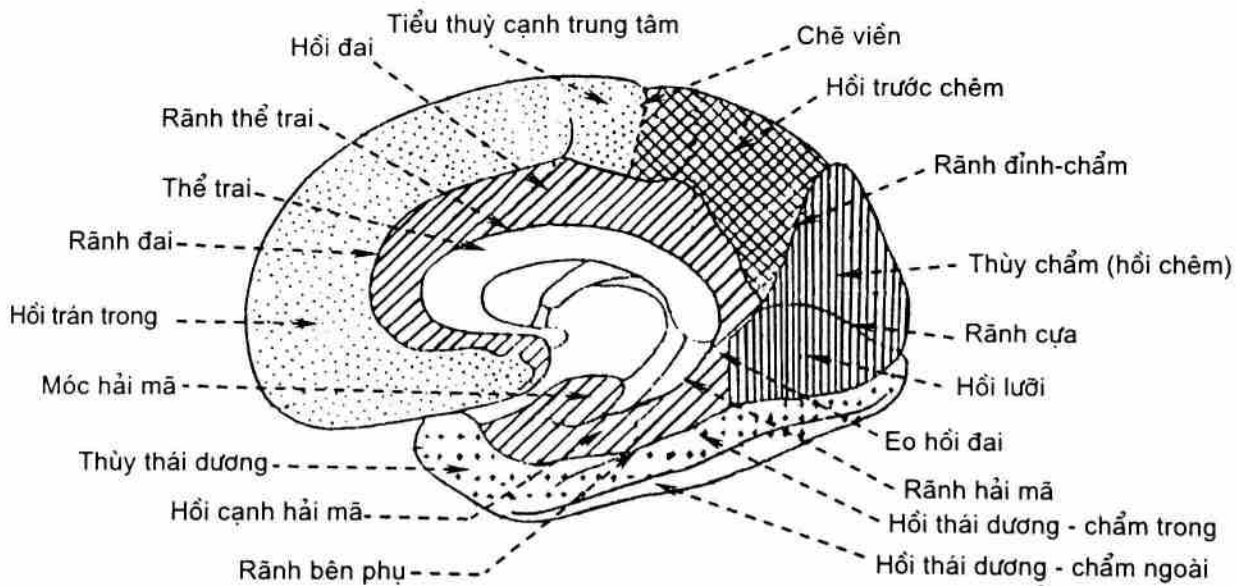


Hình 35.2. Mặt dưới của bán cầu đại não

1.2.2. Thùy đỉnh (parietal lobe): được giới hạn bởi rãnh trung tâm và rãnh bên ở mặt ngoài; rãnh dưới đỉnh và rãnh đỉnh-chẩm ở mặt trong. Mặt ngoài thùy đỉnh có 2 rãnh, *rãnh sau trung tâm* (postcentral sulcus) và *rãnh nội đỉnh* (intraparietal sulcus), chia mặt này thành *hồi sau trung tâm* (postcentral gyrus), *tiểu thùy đỉnh trên* (superior parietal lobule) và *tiểu thùy đỉnh dưới* (inferior parietal lobule). Phần nằm ở mặt trong bán cầu của thùy đỉnh được gọi là *hồi trước chêm* (precuneus). Phần lấn vào mặt trong bán cầu của các hồi trước và sau trung tâm được gọi là *tiểu thùy cạnh trung tâm* (paracentral lobule).

1.2.3. Thùy chẩm (occipital lobe) nằm ở phần sau của cả ba mặt bán cầu đại não; nó ngăn cách với thùy đỉnh bằng rãnh đỉnh-chẩm nhưng không có ranh giới với thùy thái dương ở mặt dưới và mặt ngoài. Mặt ngoài thùy chẩm có *rãnh chẩm ngang* (transverse occipital sulcus) và *rãnh nguyệt* (lunate sulcus). Mặt dưới thùy chẩm có *hồi lưỡi* và phần sau của *các hồi chẩm-thái dương trong và ngoài* (medial/lateral occipitotemporal gyrus). Mặt trong thùy chẩm có *hồi chêm* (cuneus) nằm giữa rãnh chừa và rãnh đỉnh-chẩm.

1.2.4. Thùy đảo (insular lobe) nằm ở mặt ngoài của bán cầu nhưng bị vùi sâu trong rãnh não bên, bị các phần (gọi là nắp) của thùy trán, đỉnh và thái dương trùm lên. Các rãnh trong thùy đảo chia thùy này thành *hồi đảo dài* (long gyrus of insula) và *các hồi đảo ngắn* (short gyri of insula).



Hình 35.3. Mặt trong của bán cầu đại não

1.2.5. Thùy thái dương (temporal lobe) nằm ở mặt ngoài và mặt dưới bán cầu đại não, ngăn cách với thùy trán và thùy đỉnh bởi rãnh bên. Đầu trước thùy thái dương là *cực thái dương*. *Rãnh thái dương trên* (superior temporal sulcus) và *rãnh thái dương dưới* (inferior temporal sulcus) chia mặt ngoài thùy thái dương thành *hồi thái dương*

trên (superior temporal gyrus), *hồi thái dương giữa* (middle temporal gyrus) và *hồi thái dương dưới* (inferior temporal gyrus). Mặt dưới thùy thái dương được *rãnh bên phụ* ngăn cách với *hồi cạnh hải mã* (parahippocampal gyrus) của *thùy viền* và được *rãnh chẩm - thái dương* chia thành hai hồi: *hồi chẩm-thái dương trong* và *hồi chẩm-thái dương ngoài*.

1.2.6. Thùy viền (limbic lobe). Vùng não vây quanh lưng thể trai được gọi là *hồi đai* (cingulate gyrus). Vùng não nằm phía trong rãnh bên phụ là *hồi cạnh hải mã*. Đầu trước *hồi cạnh hải mã* uốn lại thành *móc* (uncus). Hồi đai, *hồi cạnh hải mã* và vùng dưới mô thể trai tạo thành một thùy não vây quanh các mép liên bán cầu gọi là *thùy viền*.

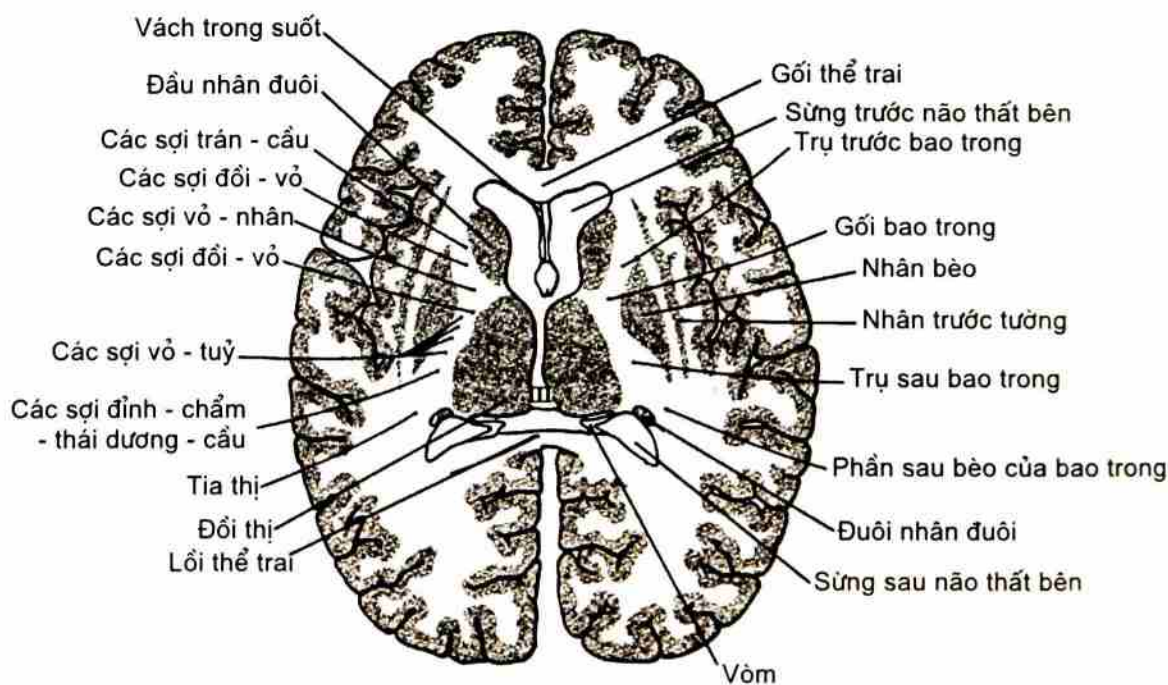
2. HÌNH THỂ TRONG (H.35.4 và H.35.5)

Bán cầu đại não được cấu tạo bằng chất xám và chất trắng. Trong mỗi bán cầu có một não thất bên.

2.1. Chất xám

Chất xám của bán cầu nằm ở vỏ đại não và ở các nhân nền.

2.1.1. Vỏ đại não (cortex cerebri). Đây là mô thần kinh cao cấp nhất, mới nhất, là nơi nhận tất cả các đường cảm giác và cũng là nơi xuất phát của các đường vận động. Vỏ não là cơ sở mọi hoạt động tinh thần.



Hình 35.4. Thiết đồ nằm ngang qua đại não cho thấy vị trí của bao trong (bên phải) và các loại sợi tạo nên bao trong (trái)

Bề mặt vỏ não người có diện tích khoảng 22.000 cm², trong đó khoảng hai phần ba vùi trong các rãnh não. Chiều dày trung bình ở giữa các hồi là 2.6 mm, ở các rãnh là 1,4 mm. Lớp chất xám ở vỏ não chứa khoảng 10 tỷ nơron trong tổng số 14 tỷ nơron của cơ thể.

Hiện nay đã xác định được một số vùng chức năng của vỏ đại não: vùng vận động theo ý muốn (hệ tháp) ở hồi trước trung tâm; vùng cảm giác thân thể ở hồi sau trung tâm; vùng thị giác ở hồi chêm và rãnh chạ; vùng thính giác ở mặt trên hồi thái dương trên ...

2.1.2. Các nhân nền (basal nuclei): bao gồm nhân đuôi, nhân bèo, nhân trước tường và thể hạnh nhân.

Nhân đuôi (caudate nucleus): có hình móng ngựa, uốn quanh đôi thị và được thất não bên vây quanh; ba phần của nó là *đầu*, *thân* và *đuôi*.

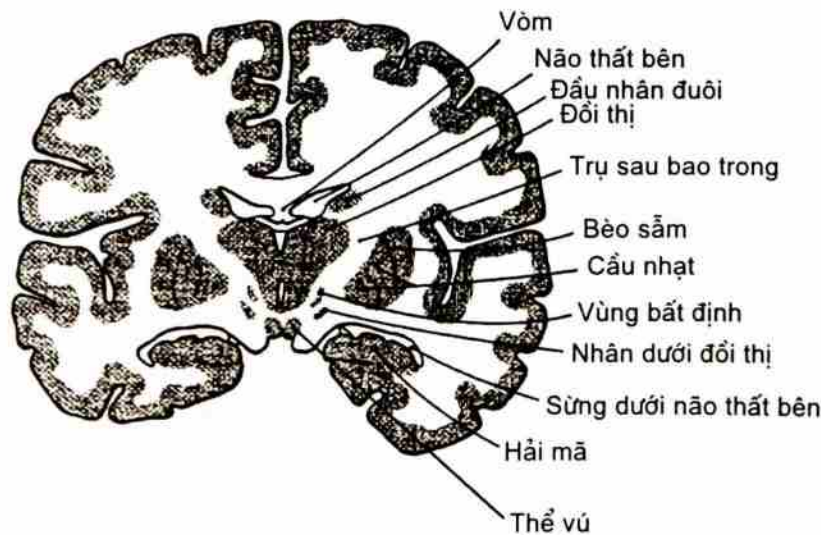
Nhân bèo (lentiform nucleus): nằm ở ngoài nhân đuôi, trong nhân trước tường. Nó được *lá tuỷ ngoài* (lateral medullary lamina) và *lá tuỷ trong* (medial medullary lamina) chia thành ba khối. Khối ngoài to gọi là *bèo sẫm* (putamen), hai khối trong nhỏ và nhạt màu gọi là *cầu nhạt trong* (globus pallidus medial segment) và *cầu nhạt ngoài* (globus pallidus lateral segment).

Nhân trước tường (claustrum): có chiều dày là 2-3 mm, chức năng chưa thật rõ ràng.

Thể hạnh nhân (amygdaloid body) hay còn được gọi là phức hợp hạnh nhân (amygdaloid complex) vì bao gồm nhiều nhân hạnh nhân.

2.2. Chất trắng

Chất trắng trong đại não do ba loại sợi tạo nên: các sợi hướng tâm và ly tâm, các sợi liên hợp của mỗi bán cầu đại não và các sợi mép.



Hình 35.5. Thiết đồ đứng ngang qua đại não

2.2.1. Các sợi hướng tâm và ly tâm hay các sợi chiếu. Các sợi này bao gồm những sợi từ đồi thị đi lên các vùng của vỏ bán cầu đại não và từ các vùng của bán cầu đại não đi xuống gian não, thân não, tiểu não và tuỷ sống. Khi các sợi này đi giữa đồi thị và thể vân (nhân đuôi, nhân bèo), chúng tạo nên *bao trong* (internal capsule). Trên thiết đồ cắt đứng ngang qua thể vú, bao trong chạy giữa đồi thị và nhân bèo. Trên thiết đồ cắt nằm ngang qua gối và lõi thể trai, bao trong chạy giữa đầu nhân đuôi và đồi thị ở trong, nhân bèo ở ngoài. Bao trong có 3 phần: *trụ trước* (anterior limb) chạy giữa đầu nhân đuôi và nhân bèo, *trụ sau* (posterior limb) chạy giữa đồi thị và nhân bèo và *gối bao trong* (genu of internal capsule) nằm giữa hai trụ.

2.2.2. Các sợi mép. Đây là các sợi liên hợp giữa hai bán cầu và chúng tạo nên các mép mép liên bán cầu, bao gồm thể trai, vòm và mép trước.

Thể trai (corpus callosum): chiếm hầu hết các sợi mép nối các vùng tương ứng của hai bán cầu; nó dài 8 cm, dày 1 cm, rộng 1 cm ở phía trước và 2 cm ở phía sau. Các phần của thể trai là *mỏ* (rostrum), *gối* (genu), *thân* (trunk) và *lõi* (splenium) thể trai.

Vòm (fornix), hay *thể tam giác*, được cấu tạo bởi các sợi đi từ hải mã và móc của hồi cạnh hải mã tới thể vú của vùng hạ đồi. Vòm bao gồm một *thân* (body) hình tam giác mà đỉnh ở trước, hai *cột* (column) và hai *trụ* (crus). Mỗi cột từ góc trước của thân chạy vòng quanh cực trước của đồi thị rồi chạy xuống dưới và ra sau tới thể vú. Nó cùng với cực trước đồi thị giới hạn nên lỗ gian não thất. Mỗi trụ là một tập hợp sợi trục từ các nơron của móc và hải mã đi tới góc sau-bên của thân.

Mép trước (anterior commissure) chứa các sợi mép nối các trung tâm khứu giác của hai bán cầu với nhau.

2.2.3. Các sợi liên hợp trong mỗi bán cầu. Các sợi này bao gồm các sợi ngắn liên hợp các hồi não nằm kề nhau và các sợi dài liên hợp các thùy não với nhau. Các sợi ngắn là *các sợi cung đại não* (arcuate fibres). Các sợi dài tạo nên các bó như: *bó đai* (cingulum) nối thùy trán với thùy thái dương, *bó móc* (uninate fasciculus) nối thùy trán với đầu trước thùy thái dương, *bó dọc trên* (superior longitudinal fasciculus) nối thùy trán với thùy chẩm và thùy thái dương, *bó dọc dưới* (inferior longitudinal fasciculus) nối thùy chẩm với thùy thái dương ... *Bao ngoài* (external capsule) và *bao ngoài cùng* (extreme capsule) có thể cũng do các sợi liên hợp tạo nên.

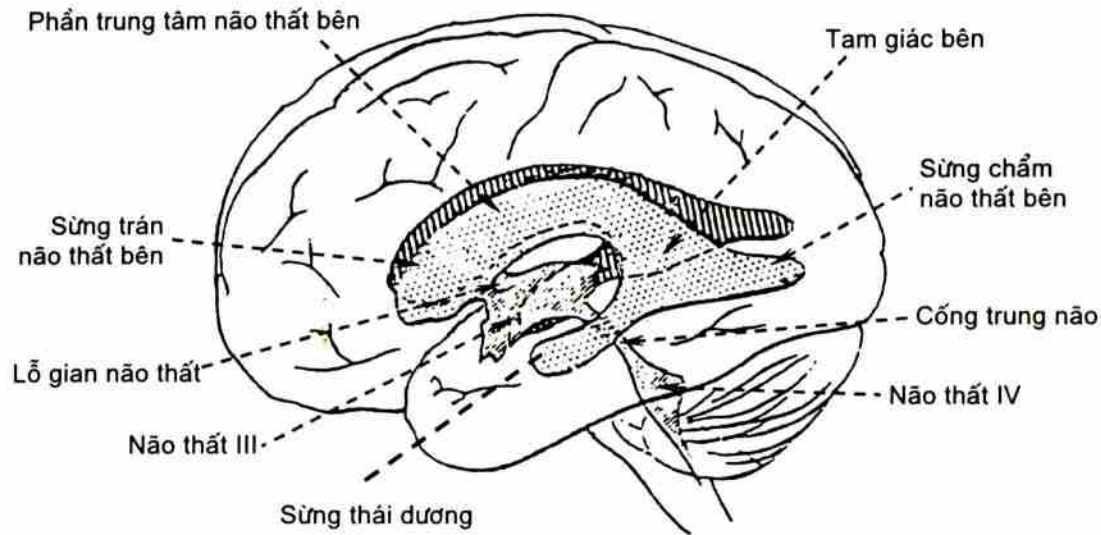
3. NÃO THẤT BÊN (lateral ventricle) (H.35.6)

Mỗi bán cầu đại não có một khoang chứa dịch não tuỷ gọi là thất não bên. Khoang này có hình cung uốn quanh nhân đuôi và đồi thị. Có thể chia mỗi thất não bên thành năm phần: sừng trán, phần trung tâm, tam giác bên, sừng thái dương và sừng chẩm. Mỗi não thất bên thông với não thất III bởi lỗ gian não thất.

Sừng trán (frontal horn) hay sừng trước là phần nằm trước lỗ gian não thất của thất não bên, trong thùy trán. Trên mặt cắt nằm ngang, sừng trán có hình tam giác với ba thành: thành trước - trên là thể trai; thành trong là vách trong suốt (ngăn cách hai não thất bên); thành dưới - ngoài do đầu nhân đuôi tạo nên.

Phần trung tâm (central part) hay thân (body) đi từ lỗ gian não thất tới tam giác bên, ngang mức với lồi thể trai.

Phần trung tâm, tam giác bên và sừng thái dương của thất não bên chứa đám rối mạch mạc.



Hình 35.6. Các não thất

Tam giác bên (collateral trigone) hay ngã ba là phần mở rộng của não thất bên nằm gần lồi thể trai, nơi mà phần trung tâm não thất bên hội tụ với các sừng thái dương và chẩm.

Sừng thái dương (temporal horn) hay sừng dưới từ tam giác bên chạy xuống dưới và ra trước vào thùy thái dương rồi tận cùng ở sau cực thái dương khoảng 2cm. Sừng thái dương có hai thành: thành trên-ngoài tạo nên bởi tia thị, thảm trai (một trong các tia của thể trai đi trong bán cầu) và đuôi nhân đuôi; thành dưới-trong do hải mã (sừng Amon) và tua (fimbria) của hải mã tạo nên. Hải mã là phần vỏ não cổ nhất bị gấp vào trong não thất dọc theo rãnh hải mã. Tua hải mã chạy ở các mặt trên và trong của hải mã; nó chứa các sợi từ móc chạy tới lồi trai để trở thành trụ của vòm. **Lồi bên** (collateral eminence) là gò lồi ở thành dưới-trong do rãnh bên phụ ấn vào.

Sừng chẩm (occipital horn) hay sừng sau của thất não bên từ tam giác bên chạy ra sau vào thùy chẩm và hẹp dần từ trước ra sau. Sừng chẩm có hai thành trên-ngoài và dưới-trong, cả hai đều do các sợi của thể trai tạo nên. Ở thành dưới - trong có gờ lồi dọc do rãnh chẩm ấn vào gọi là *cựa* (calcarine spur).

HỆ THẦN KINH TỰ CHỦ

MỤC TIÊU

1. Trình bày được khái niệm về thần kinh tự chủ, các chặng nơron vận động tự chủ từ thần kinh trung ương tới cơ quan đích, sự phân chia thần kinh tự chủ.
2. Mô tả được các phân giao cảm và đối giao cảm của thần kinh tự chủ.
3. Nêu được những liên hệ chức năng và lâm sàng thích hợp.

Hệ thần kinh tự chủ được nói đến ở bài này là phần tự chủ của hệ thần kinh ngoại vi (autonomic division; autonomic part of peripheric nervous system).

1. ĐẠI CƯƠNG

1.1. Thần kinh tự chủ và thần kinh thân thể

Hệ thần kinh được chia thành hai phần: *hệ thần kinh thân thể* (somatic nervous system) và *hệ thần kinh tự chủ* (autonomic nervous system). Thần kinh thân thể hay tự chủ đều có các phần ngoại vi và trung ương, các thành phần cảm giác (đến) và vận động (đi). Ở hệ thần kinh thân thể, các nơron cảm giác chuyển về não các cảm giác chuyên biệt (nhìn, nghe, ngửi, nếm và thăng bằng) và các cảm giác thân thể (các cảm giác đau, nhiệt, xúc giác và bản thể). Tất cả các cảm giác này đều có thể nhận thức (biết) được. Những nơron vận động của thần kinh thân thể chi phối cho cơ bám xương và gây ra các cử động tự ý. Ở hệ thần kinh tự chủ, các nơron cảm giác dẫn truyền cảm giác từ các thụ cảm hoá học hoặc cơ học ở các tạng và mạch máu về những trung tâm tích hợp ở thần kinh trung ương. Thông thường, ta không nhận thức được các cảm giác này. Các nơron vận động tự chủ điều hoà (kích thích hoặc ức chế) hoạt động của các tạng, cụ thể là tác động đến cơ tim, cơ trơn (ở các thành tạng và các thành mạch) và các tuyến. Nói chung, ta không thể thay đổi được sự tác động của thần kinh tự chủ (hay đáp ứng tự chủ) theo ý muốn vì nơi khởi đầu của các đáp ứng tự chủ nằm ở dưới mức vỏ não. Chẳng hạn, ta không thể tự ý thay đổi tần số tim hay sự co bóp của dạ dày. Chính vì hệ thần kinh tự chủ hoạt động một cách tự động, không nằm dưới sự kiểm soát của vỏ não nên nó mới được gọi là “tự chủ”. Tuy nhiên các hệ tự chủ và thân thể có mối liên hệ mật thiết về cấu trúc và chức năng. Ví dụ, những cảm giác của thần kinh thân thể cũng ảnh hưởng tới các đáp ứng của các nơron vận động tự chủ.

Thuật ngữ “tự chủ” là một từ tiện lợi hơn là thích hợp. Ý niệm về sự tự chủ tuyệt đối của phần này của hệ thần kinh chỉ là sự lầm tưởng vì nó đáp ứng với những thay đổi trong các hoạt động thân thể một cách mật thiết. Trong lúc những liên hệ của nó với các thành phần thân thể không phải bao giờ cũng rõ ràng, bằng chứng chức năng về những phản xạ tạng do các biến cố thân thể gây nên thì nhiều.

Con đường trung ương đến tạng khác con đường từ trung ương tới thân ở chỗ nó bị gián đoạn bởi các synáp ở ngoại vi, ít nhất có hai nơron nằm xen giữa các tiếp nối trung ương và cơ quan tác động (hiệu ứng) ở ngoại vi. Thân của nơron thứ nhất nằm ở các nhân tạng của các thần kinh sọ và ở cột xám bên của tuỷ sống; các sợi trục của chúng, vốn hay biến đổi nhưng thường có một bao myelin mỏng, đi theo các thần kinh sọ và thần kinh sống tới các hạch ngoại vi, nơi chúng synáp với các sợi gai của thân các nơron thứ hai (nơron hạch). Các sợi trục của nơron thứ hai (hay nơron hiệu ứng - effector) thường là không có myelin và chi phối cho cơ trơn hoặc các tế bào tuyến. Ở các con đường đi tới ngoại vi có hai nơron tiếp nối synáp với nhau tại hạch tự chủ, *nơron trước hạch* và *nơron sau hạch*. Các sợi thần kinh tự chủ vận động gồm hai loại: *các sợi thần kinh trước hạch* (preganglionic nerve fibres) và *các sợi thần kinh sau hạch* (postganglionic nerve fibres). Số lượng nơron sau hạch nhiều hơn nhiều; một nơron trước hạch có thể synáp với 15-20 nơron sau hạch, cho phép những tác động tự chủ có thể lan toả rộng. Sự không cân xứng giữa các nơron trước và sau hạch ở phần giao cảm thì lớn ở phần đối giao cảm của hệ thần kinh tự chủ.

Những con đường từ tạng về giống với các con đường từ thân thể về; những tế bào nguyên uỷ của các sợi cảm tạng và cảm giác thân thể là các nơron một cực ở các hạch cảm giác thần kinh sọ và hạch rễ sau thần kinh sống. Các mòm ngoại vi được phân phối qua các hạch hoặc đám rối tự chủ, hoặc có thể qua các thần kinh thân thể mà không có gián đoạn. Các mòm trung ương của chúng đi kèm theo các sợi cảm giác thân thể qua rễ sau thần kinh sống tới thần kinh trung ương. Ở bài này, chúng ta chỉ mô tả **thành phần vận động** (đi) của thần kinh tự chủ ở ngoại vi.

1.2. Phân chia hệ thần kinh tự chủ

Hệ thần kinh tự chủ có thể được chia thành hai phần chính khác nhau về cấu trúc và chức năng: *giao cảm* (sympathic part) và *đối giao cảm* (parasympathic part). Hầu hết các cơ quan được chi phối kép, tức là chúng nhận được các xung động đến từ cả các nơron giao cảm và đối giao cảm. Nói chung, tác dụng của hai phần trên một cơ quan có tính đối kháng nhau: một phần kích thích trong khi phần kia lại ức chế.

Gần đây, một phần khác của hệ thần kinh tự chủ đã được thừa nhận: *hệ thần kinh ruột* (enteric nervous system).

1.3. Cấu tạo của hệ thần kinh tự chủ

Trung ương của hệ thần kinh tự chủ.

Hoạt động tự chủ ở ngoại vi được tích hợp tại các mức cao hơn ở thân não và não, bao gồm các nhân khác nhau của cấu tạo lưới thân não, đồi thị và hạ đồi thị, thùy viền và vỏ não mới trước trán, cùng với những con đường đi lên và đi xuống kết nối những vùng này. Bài này chỉ giới thiệu phần ngoại vi của hệ thần kinh tự chủ.

Về cấu tạo, thần kinh tự chủ ở ngoại vi bao gồm các hạch tự chủ, các sợi thần kinh tự chủ và các đám rối tự chủ.

Các hạch tự chủ (autonomic ganglion): hạch của thần kinh giao cảm là *hạch giao cảm* (sympathic ganglion), hạch của thần kinh đối giao cảm là *hạch đối giao cảm*

(parasympathic ganglion). Những hạch tự chủ là những trạm chuyển tiếp; tuy nhiên, một phần nhỏ các sợi đi qua một hoặc nhiều hạch mà không synap, trong đó một số là các sợi ly tâm đang trên đường đi tới một hạch khác và số khác là các sợi cảm giác từ các tạng và các tuyến. Các sợi trực trước hạch có thể synap với nhiều nơron sau hạch để đạt được sự phát tán rộng và có lẽ là để khuếch đại hoạt động giao cảm, một đặc điểm không giống về mức độ với các hạch đối giao cảm. Sự phát tán có thể đạt được bởi:

- * Nhiều synap của các sợi thần kinh trước hạch
- * Trung gian dẫn truyền của các interneuron
- * Sự khuếch tán trong hạch của các chất dẫn truyền được sản xuất tại chỗ (tác động cận tiết) hoặc bởi một đáp ứng tại chỗ với một chất được sản xuất ở nơi khác.

Các đám rối tự chủ (autonomic plexus) là những mạng lưới chằng chịt của các sợi thần kinh giao cảm và đối giao cảm. Trong đám rối có thể có các hạch tự chủ.

2. PHẦN GIAO CẢM (H.36.1 và H.36.2)

Hệ giao cảm bao gồm hai thân giao cảm và những nhánh, những đám rối và những hạch chi nhánh của chúng. Hệ giao cảm có phạm vi phân bố rộng hơn nhiều so với hệ đối giao cảm vì, ngoài việc phân bố tới các cơ quan được thần kinh đối giao cảm chi phối, nó còn chi phối cho tất cả các tuyến mồ hôi, các cơ dựng lông và thành cơ của nhiều mạch máu.

Các sợi trước hạch là những sợi trục của những thân tế bào ở cột xám bên của tất cả các đốt tuỷ ngực và hai hoặc ba đốt tuỷ thắt lưng trên. Tại đó, các thân tế bào tạo nên các nhóm nơron trung gian giữa và trung gian bên.

2.1. Các hạch giao cảm (sympathetic ganglia)

Các hạch giao cảm là những tập hợp tế bào nằm trên thân giao cảm và trong các đám rối tự chủ; một số tế bào hạch nằm rải rác trong các đám rối. Những hạch nguyên thủy trên thân giao cảm tương ứng về số với những hạch trên các rễ sau thần kinh sống; nhưng những hạch liền kề nhau có thể dính lại và ở người hiếm khi có nhiều hơn 22 hoặc 23 hạch và đôi khi có ít hơn. Những hạch phụ (các hạch chi nhánh) trong các đám rối tự chủ lớn (như hạch tạng, hạch mạc treo tràng trên, hạch mạc treo tràng dưới.) có nguồn gốc từ những hạch của thân giao cảm; chúng ta thường gọi chúng là *các hạch trước sống*.

2.1.1. Các thân giao cảm (sympathetic trunk)

Đây là hai thùng thần kinh không đều có gắn các hạch trải dài từ nền sọ tới xương cụt. Mỗi thân bao gồm các *hạch thân giao cảm* (ganglion of sympathetic trunk) nối với nhau bằng các *nhánh gian hạch* (interganglionic branches). Ở cổ, mỗi thân nằm sau bao cảnh và trước các mòm ngang đốt sống cổ; ở ngực, mỗi thân nằm trước các chòm sườn; ở bụng, nó nằm trước-bên các thân đốt sống thắt lưng và ở chậu hông nằm ở trước xương cùng, phía trong các lỗ cùng trước. Ở trước xương cụt, hai thân gặp nhau ở một *hạch đơn* nằm trên đường giữa.

Các hạch giao cảm cổ có số lượng thường chỉ là 3 do dính nhau; từ cực trên của hạch cổ trên tách ra *thần kinh cảnh trong* đi qua ống động mạch cảnh vào hộp sọ trông như phần nối dài của thân giao cảm. Có từ 10 - 12 (thường là 11) *hạch ngực*, 4 *hạch thất lưng* và 4 hoặc 5 *hạch cùng* ở vùng xương cùng.

Các hạch ngực và ba hạch thất lưng trên của thân giao cảm (những hạch nằm ngang mức với vùng chứa nơron vận động giao cảm ở cột xám bên của tuỷ sống) được nối với các dây thần kinh sống bằng các nhánh thông trắng và xám; những hạch khác chỉ được nối với các dây thần kinh sống liền kề bằng các nhánh thông xám.

2.1.1.1. Các hạch cổ và phần sọ-cổ của hệ giao cảm

Phần cổ của mỗi thân giao cảm chứa ba hạch được nối liền nhau: hạch cổ trên, hạch cổ giữa và hạch cổ-ngực. Chúng gửi các nhánh thông xám tới tất cả các thần kinh sống cổ nhưng không tiếp nhận nhánh thông trắng nào từ các thần kinh này. Những sợi trước hạch cho đầu và cổ đi ra khỏi tuỷ sống trong năm thần kinh sống ngực trên (chủ yếu là ba thần kinh ngực trên), chạy lên trong thân giao cảm để synáp trong các hạch cổ. Những sợi trước hạch đi tới các hạch cổ đi trong các nhánh thông trắng của các thần kinh sống ngực trên để tới các hạch giao cảm ngực tương ứng rồi đi qua các hạch này lên cổ.

Hạch cổ trên (superior cervical ganglion). Hạch này là hạch lớn nhất trong ba hạch cổ, nằm sát cạnh các đốt sống cổ II và III. Ở trước nó là động mạch cảnh trong và bao cảnh, ở sau nó là cơ dài đầu. Thần kinh cảnh trong từ hạch cổ trên chạy lên vào hộp sọ. Đầu dưới của hạch được nối với hạch cổ giữa bằng một nhánh gian hạch. Các nhánh của hạch cổ trên gồm ba nhóm trong (giữa), ngoài (bên) và trước.

- Các nhánh ngoài gồm các nhánh thông xám đi tới bốn thần kinh sống cổ trên và tới một số thần kinh sọ; một nhánh – gọi là *thần kinh tĩnh mạch cảnh* (jugular nerve) - chạy lên tới nền sọ và tách đôi
- Các nhánh trong của hạch cổ trên là các nhánh thanh quản-hầu và nhánh tim.
- + Các nhánh thanh quản-hầu (laryngopharyngeal branches) chi phối cho tiêu thể cảnh và chạy tới thành bên của hầu, cùng với các nhánh của thần kinh lưỡi-hầu và thần kinh lang thang tạo nên đám rối hầu.
- + *Thần kinh tim cổ trên* (superior cervical cardiac nerve) đi tới đám rối tim.
- Các nhánh trước của hạch cổ trên chạy tới và phân nhánh quanh động mạch cảnh chung, động mạch cảnh ngoài và các nhánh của động mạch cảnh ngoài, tạo nên một đám rối bao quanh mỗi động mạch. Đám rối bao quanh động mạch mặt tách ra một nhánh nhỏ tới *hạch dưới hàm* (*rễ giao cảm của hạch dưới hàm*); đám rối quanh động mạch màng não giữa tách một nhánh vào *hạch tai* (*rễ giao cảm của hạch tai*). Nhiều sợi đi dọc động mạch cảnh ngoài và các nhánh của nó, cuối cùng rời khỏi động mạch để đi tới các tuyến mồ hôi ở mặt qua đường các nhánh của thần kinh sinh ba.
- *Thần kinh cảnh trong* (internal carotid nerve). Thần kinh này chứa các sợi sau hạch bắt nguồn từ các nơron của hạch cổ trên và tạo nên phần sọ của hệ giao

cảm. Nó tách ra từ hạch cổ trên, chạy lên ở sau động mạch cảnh trong và chia ra trong ống động mạch cảnh thành các nhánh, một ở trong và một ở ngoài động mạch. *Nhánh ngoài* lớn hơn tách ra các nhánh nhỏ tới động mạch cảnh trong và tạo nên phần ngoài của đám rối cảnh trong; nhánh trong cũng tách ra những nhánh nhỏ tới động mạch và tạo nên phần trong của đám rối cảnh trong. Đám rối cảnh trong bao quanh động mạch cảnh trong và đi theo các nhánh của động mạch này. Nó tách ra các nhánh đi tới một số hạch đối giao cảm của sọ và những nhánh này được coi là *rễ giao cảm* của những hạch này. Nhánh đi tới hạch chân bướm-khẩu cái là *thần kinh đá sáu*; nhánh này xuyên qua sụn che lấp lỗ rách và cùng với thần kinh đá lớn tạo nên *thần kinh ống chân bướm*. Thần kinh ống chân bướm đi qua ống chân bướm tới *hạch chân bướm-khẩu cái*. Các *thần kinh cảnh nhĩ* tách ra ở thành sau ống động mạch cảnh và tiếp nối với nhánh nhĩ của thần kinh lưỡi hầu. Nhánh tới hạch mi tách ra từ phần trước của đám rối và đi vào ổ mắt qua khe ổ mắt trên: các sợi của nó đi qua hạch mi mà không synap và đi theo các thần kinh mi ngắn để được phân phối tới các mạch máu của nhãn cầu.

Các sợi sau hạch có liên quan tới phần sọ rời tuy sống chủ yếu ở đốt tuỷ ngực I, chạy tới và đi qua hạch cổ ngực rồi đi lên trong thân giao cảm cổ để chuyển tiếp ở hạch cổ trên.

Hạch cổ giữa (middle cervical ganglion). Đây là hạch nhỏ nhất trong số ba hạch. Nó thường nằm ở ngang mức đốt sống cổ VI, ở trước hoặc ngay trên động mạch giáp dưới. Các nhánh sau hạch của nó chạy vào các thần kinh sống cổ V và VI. Hạch này cũng tách ra các nhánh cho tuyến giáp và tim. Nó được nối với hạch cổ-ngực bởi hai thùng: thùng sau thường tách ra để bao quanh động mạch đốt sống; thùng trước tạo nên một quai vòng ở trước rồi ở dưới phần đầu của động mạch dưới đòn. Quai này được gọi là *quai dưới đòn*.

- Các nhánh giáp đi kèm theo động mạch giáp dưới tới tuyến giáp,
- *Thần kinh tim cổ giữa* (middle cervical cardiac nerve) là nhánh giao cảm lớn nhất đi tới đám rối tim.

Hạch cổ-ngực (hạch sao) (cervicothoracic ganglion; stellate ganglion). Hạch này được hình thành bởi sự dính lại của hai hạch cổ dưới và hạch ngực I. Thân giao cảm chạy ra sau tại chỗ nối của đoạn cổ với đoạn ngực và vì vậy trục dọc của hạch cổ-ngực hầu như nằm theo hướng trước-sau. Hạch nằm ở trên hoặc ngay bên ngoài bờ ngoài cơ dài cổ, giữa nền của mỏm ngang đốt cổ VII và cổ của xương sườn thứ nhất: trước hạch là các mạch đốt sống. Về phía dưới, nó được ngăn cách với mặt sau của vòm màng phổi bởi màng trên màng phổi; thân sườn-cổ phân nhánh ở gần cực trên của nó. Về phía ngoài là động mạch gian sườn trên.

Một *hạch đốt sống* (vertebral ganglion) nhỏ có thể có mặt trên thân giao cảm ở trước hoặc ở trước-trong nguyên uỷ của động mạch đốt sống và ở ngay trên động mạch dưới đòn. Khi có mặt, nó có thể tham gia hình thành quai dưới đòn và cũng được gắn với hạch cổ-ngực bởi các sợi bao quanh động mạch đốt sống. Nó thường được xem như là một phần tách rời của hạch cổ giữa hoặc hạch cổ-ngực. Giống như hạch cổ giữa, nó có thể cung cấp các nhánh thông xám tới các thần kinh sống cổ IV và V. Hạch cổ-

ngực gửi các nhánh thông xám tới các thần kinh sống cổ VII, cổ VIII và ngực I và tách ra một nhánh tim và các nhánh mạch.

- *Thần kinh tim cổ dưới* (inferior cervical cardiac nerve) đi xuống ở sau động mạch dưới đòn và dọc theo mặt trước khí quản tới đám rối tim.
- *Các nhánh tới mạch máu* tạo nên những đám rối quanh động mạch dưới đòn và các nhánh của nó. Các nhánh cho động mạch dưới đòn có nguồn gốc từ hạch cổ-ngực và kéo dài tới phần đầu tiên của động mạch nách; một số ít sợi có thể đi xa hơn.

2.1.1.2. Các hạch ngực (thoracic ganglia)

Thân giao cảm ngực chứa số lượng hạch hầu như ngang bằng với số lượng thần kinh sống ngực. Hạch ngực I thường dính với hạch cổ dưới tạo nên hạch cổ-ngực; trừ hai hoặc ba hạch dưới cùng, các hạch ngực nằm áp vào các chòm sườn, sau màng phổi sườn; hai hoặc ba hạch dưới cùng nằm kề sát ngoài thân của các đốt sống tương ứng. Ở phía dưới, thân giao cảm ngực đi sau dây chằng cung trong (hoặc qua trụ cơ hoành) để trở thành thân giao cảm thất lưng. Các hạch ngực thì nhỏ và được nối liền với nhau bởi các nhánh gian hạch. Có hai hoặc trên hai nhánh thông (trắng và xám) nối mỗi hạch với thần kinh sống tương ứng của nó, nhánh trắng chạy vào thần kinh ở xa (tuỷ sống) hơn nhánh xám.

- *Những nhánh trong* từ năm hạch ngực trên thì rất nhỏ, phân phối vào động mạch chủ ngực và các nhánh của nó. Trên động mạch chủ, chúng tạo nên *đám rối động mạch chủ ngực* cùng với những nhánh nhỏ đến từ thần kinh tạng lớn.
- *Các nhánh phổi ngực* (thoracic pulmonary branches) là những nhánh từ các hạch ngực II tới VI đi vào đám rối phổi sau.
- *Các nhánh tim ngực* (thoracic cardiac branches) là những nhánh từ các hạch ngực II tới V, đi tới phần sâu của đám rối tim. Những nhánh nhỏ của các thần kinh tim và phổi này đi tới thực quản và khí quản.
- Những nhánh trong từ bảy hạch ngực dưới thì lớn. Chúng phân nhánh vào động mạch chủ và kết hợp lại để tạo nên các thần kinh tạng lớn, bé và dưới. Thần kinh tạng dưới không luôn có mặt.
- + *Thần kinh tạng lớn* (greater splanchnic nerve), vốn chủ yếu bao gồm các sợi vận động trước hạch có myelin và các sợi cảm tạng, được tạo nên bởi các nhánh từ các hạch ngực từ năm tới chín hoặc mười. Nó chạy chéo xuống trên các thân đốt sống, cung cấp các nhánh tới động mạch chủ xuống và xuyên qua trụ cơ hoành cùng bên để tận cùng chủ yếu ở hạch tạng, một phần ở hạch chủ-thận và tuyến thượng thận. Một *hạch tạng ngực* tồn tại trên thần kinh ở đối diện với các đốt sống ngực XI hoặc XII.
- + *Thần kinh tạng bé* (lesser splanchnic nerve), vốn do các nhánh từ các hạch ngực chín và mười (đôi khi mười và mười một) và từ đoạn thân giao cảm giữa hai hạch tạo nên, xuyên qua cơ hoành cùng với thần kinh tạng lớn rồi chạy vào hạch chủ-thận.

- + *Thần kinh tạng dưới cùng* (lowest splanchnic nerve) từ hạch ngực dưới cùng đi vào bụng cùng với thân giao cảm để tận cùng ở đám rối thận.

2.1.1.3. Các hạch thắt lưng (lumbar ganglia)

Phần thắt lưng của thân giao cảm thường bao gồm bốn hạch nối liền nhau, chạy trong mô liên kết ngoài phúc mạc ở trước cột sống và dọc theo bờ trong cơ thắt lưng lớn. Nó liên tục về phía trên với thân giao cảm ngực ở sau dây chằng cung trong; về phía dưới nó chạy sau động mạch chậu chung và trở thành thân giao cảm chậu hông.

Nhánh trước của các thần kinh sống thắt lưng I, II và đôi khi cả III gửi *các nhánh thông trắng* tới các hạch tương ứng. *Các nhánh thông xám* từ tất cả các hạch đi tới các dây thần kinh sống thắt lưng.

Thường có 4 *thần kinh tạng thắt lưng* (lumbar splanchnic nerves) từ các hạch tới gia nhập vào các đám rối tạng, gian mạc treo (chủ bụng) và hạ vị trên. Thần kinh tạng thắt lưng thứ nhất (từ hạch thứ nhất) tham gia vào các đám rối tạng, thận và gian mạc treo. Thần kinh thứ hai - từ hạch thứ hai và đôi khi từ hạch thứ ba - tham gia vào phần dưới của đám rối gian mạc treo; thần kinh thứ ba thoát ra từ hạch thứ ba hoặc thứ tư và đi trước các mạch chậu chung tới gia nhập vào đám rối hạ vị trên. Thần kinh tạng thắt lưng thứ tư mà bao giờ cũng từ hạch thắt lưng dưới cùng, chạy sau các mạch chậu chung để gia nhập vào phần dưới của đám rối hạ vị trên hoặc “thần kinh” hạ vị.

Các nhánh mạch từ tất cả các hạch thắt lưng tham gia đám rối liên mạc treo (động mạch chủ). Các sợi của các thần kinh tạng thắt lưng dưới chạy tới các động mạch chậu chung, tạo nên một đám rối tiếp tục đi dọc theo các động mạch chậu trong và ngoài cho tới tận đoạn gần của động mạch đùi. Nhiều sợi sau hạch trong các nhánh xám nối các hạch thắt lưng với các thần kinh sống đi trong thần kinh đùi tới các nhánh cơ, nhánh bì và nhánh hiển của nó để cung cấp các sợi co mạch tới động mạch đùi và các nhánh của động mạch đùi. Các sợi sau hạch khác đi qua đường thần kinh bịt tới động mạch bịt.

2.1.1.4. Các hạch cùng (sacral ganglia)

Thần giao cảm cùng nằm trong mô ngoài phúc mạc, trước xương cùng, trong hoặc trước các lỗ cùng trước, và có bốn hoặc năm hạch nối liền nhau. Ở trên, nó liên tục tới thân giao cảm thắt lưng; ở dưới, hai thân hội tụ tại *hạch đơn* (ganglion impar) ở trước xương cụt. *Những nhánh thông xám* đi từ các hạch tới các thần kinh sống cùng và cụt nhưng các nhánh thông trắng thì vắng mặt. Các nhánh trong tiếp nối với nhau ngang qua đường giữa; những nhánh nhỏ từ hai hạch đầu tiên (được gọi là *các thần kinh tạng cùng*) gia nhập vào đám rối hạ vị dưới (đám rối chậu hông) hoặc “thần kinh” hạ vị; các nhánh khác tạo nên một đám rối trên động mạch cùng giữa. Tiểu cầu cụt được chi phối bởi đoạn quai nằm giữa hai thân.

Các nhánh mạch. Qua những nhánh xám nhiều sợi sau hạch đi tới các rễ của đám rối cùng, đặc biệt là những rễ tạo nên thần kinh chày, để được vận chuyển tới động mạch khoeo và các nhánh của nó ở cẳng chân và bàn chân. Những nhánh khác được vận chuyển trong các thần kinh thẹn, mông trên và mông dưới tới các động mạch tùy hành những thần kinh này.

Những sợi trước hạch cho chi dưới có nguồn gốc từ ba đốt tuỷ ngực dưới và hai hoặc ba đốt tuỷ thất lưng trên. Chúng đi tới các hạch ngực dưới và thất lưng trên qua các nhánh thông trắng; một số đi xuống trong thân giao cảm để synap trong các hạch thất lưng, từ đó các sợi sau hạch đi theo thần kinh đùi để tới chi phối cho các động mạch đùi và các nhánh của nó; các sợi khác đi xuống để synap ở hai hoặc ba hạch cùng trên, từ đó các sợi sau hạch đi theo thần kinh chày tới chi phối cho động mạch khoeo và các nhánh của nó ở cẳng chân và bàn chân. Như vậy, có thể thực hiện việc cắt bỏ thần kinh giao cảm của các mạch ở chi dưới bằng cách cắt bỏ ba hạch thất lưng trên và các nhánh gian hạch giữa chúng, làm gián đoạn tất cả các sợi trước hạch tới chi dưới.

2.1.2. Các hạch trước sống (prevertebral ganglia)

Đây là một số hạch nằm trước cột sống, sát với nguyên uỷ các động mạch lớn của bụng. *Hạch tạng* (coeliac ganglia), *hạch mạc treo tràng trên* (superior mesenteric ganglion), *các hạch chủ-thận* (aorticorenal ganglia) và *hạch mạc treo tràng dưới* (inferior mesenteric ganglion) là các hạch trước sống.

2.2. Những đường liên hệ của các nơron giao cảm vận động

2.2.1. Các sợi trước hạch. Các sợi trước hạch là những sợi trục của những *thân tế bào ở cột xám bên* của tất cả các đốt tuỷ ngực và hai hoặc ba đốt tuỷ thất lưng trên. Tại đó, các thân tế bào tạo nên các nhóm nơron trung gian giữa và trung gian bên. Các sợi trục được bọc myelin, với đường kính 1,5 - 4,0 μm , và thoát khỏi tuỷ sống qua các *rẽ trước* để đi tới các *thần kinh sống*. Ở chỗ bắt đầu của các nhánh trước thần kinh sống, các sợi rời khỏi thần kinh sống theo đường *các nhánh thông trắng* để gia nhập vào hoặc là các hạch tương ứng của thân giao cảm hoặc là các đoạn gian hạch của thân. Nguồn ra này chỉ hạn định ở vùng ngực-thất lưng, các nhánh thông trắng chỉ có ở 14 đôi dây thần kinh sống ở đoạn này. Khi đi tới thân giao cảm, các sợi trước hạch có thể:

(1) Tiếp xúc synap với những nơron ở hạch gần nhất;

(2) Đi qua hạch này, chạy lên hoặc xuống trong chuỗi hạch giao cảm để tận cùng ở một hạch khác; lưu ý rằng các sợi trước hạch không tách đôi thành các nhánh lên và xuống. Một sợi trước hạch duy nhất có thể, qua các nhánh bên và nhánh tận, tạo synap với những nơron ở một số hạch hoặc tận cùng chỉ ở một hạch.

(3) Chúng có thể đi qua hạch gần nhất, đi lên hoặc đi xuống mà không synap, và thoát khỏi thân giao cảm tại một trong những nhánh hướng vào trong của thân để tận cùng tại những synap trong những hạch của các đám rối tự chủ (chủ yếu nằm trên đường giữa, chẳng hạn như ở quanh các động mạch thân tạng và mạc treo tràng).

2.2.2. Các sợi sau hạch. Sợi trục của các tế bào hạch chính là *những sợi sau hạch* nhỏ không có myelin được phân phối tới các cơ quan tác động (đích) theo các cách khác nhau.

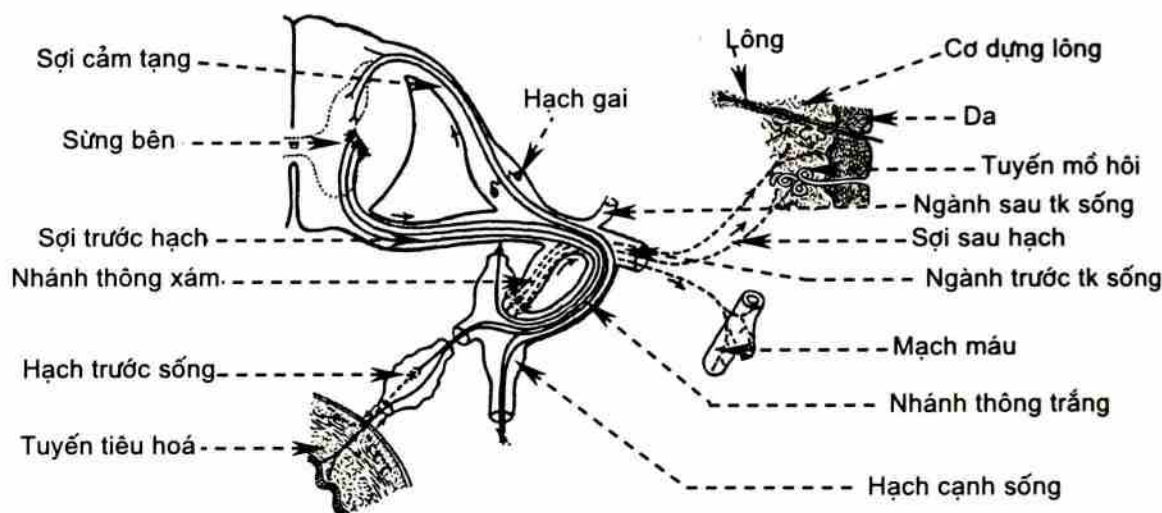
(1) Các sợi từ một hạch nào đó của thân giao cảm có thể trở lại dây thần kinh sống đã cung cấp sợi trước hạch qua một *nhánh thông xám*. Các sợi này thường gia nhập dây thần kinh ở ngay trước (gần tuỷ sống hơn) nhánh thông trắng, rồi theo đường

các nhánh trước và sau của thần kinh sống để được phân phối tới các mạch máu, các tuyến mồ hôi, cơ dựng lông... ở vùng chi phối của chúng.

(2) Các sợi sau hạch có thể đi trong một nhánh trong của một hạch để đi tới các tạng.

(3) Các sợi có thể chi phối cho các mạch máu liền kề hoặc chạy dọc theo các mạch máu để tới vùng phân phối ngoại vi của các mạch máu.

(4) Chúng có thể đi lên hoặc đi xuống trước khi rời khỏi thân giao cảm như các trường hợp (1), (2) hoặc (3).



Hình 36.1. Thần kinh sống và thần kinh giao cảm

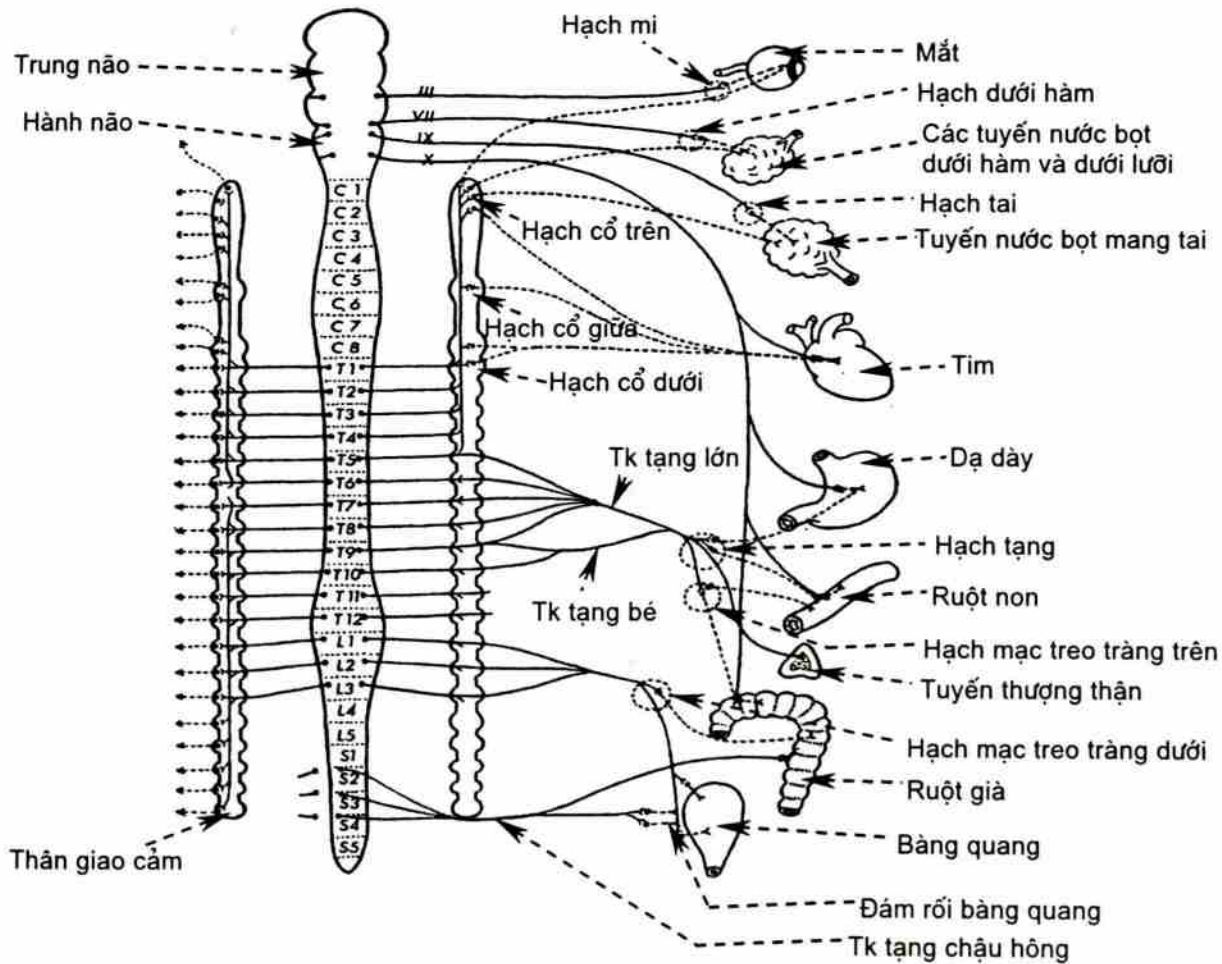
2.2.3. Ý nghĩa chức năng. Các sợi sau hạch mà chạy trở lại dây thần kinh sống cung cấp các sợi co mạch cho các mạch máu, các sợi vận tiết cho các tuyến mồ hôi và các sợi vận động cho cơ dựng lông ở tiết đoạn da của thần kinh sống. Những sợi chạy theo các thần kinh vận động tới các cơ vân có lẽ chỉ là các sợi giãn mạch. Hầu hết, nếu không phải là tất cả, các thần kinh ngoại vi chứa các sợi giao cảm sau hạch. Những sợi đi tới các tạng liên quan đến co mạch nói chung, giãn phế quản và tiểu phế quản, thay đổi sự chế tiết của các tuyến, giãn đồng tử, ức chế sự co cơ của đường tiêu hoá, v.v. Một sợi trước hạch có lẽ synap với các nơron sau hạch ở chỉ một hệ thống tác động (đích); do đó mà các tác động như vận tiết mồ hôi và vận mạch có thể là tách biệt nhau.

3. PHẦN ĐỐI GIAO CẢM (H.36.2)

Các sợi đối giao cảm trước hạch là sợi trục của các thân nơron nằm ở thân não và tủy sống. Ở thân não, các thân nơron đối giao cảm nằm ở nhân đối giao cảm của các thần kinh sọ III (các nhân tạng), VII (nhân lệ ty và nhân bọt trên), IX (nhân bọt dưới) và X (nhân lưng). Ở tủy sống, chúng nằm ở các nhân đối giao cảm cùng của các đốt tủy từ cùng II tới cùng IV. Các sợi trước hạch từ các nhân đối giao cảm của các

thần kinh sọ và từ các nhân đối giao cảm cùng đi tới các hạch đối giao cảm ngoại vi. Các sợi đối giao cảm sau hạch từ hạch đối giao cảm ngoại vi đi tới tạng (cơ quan) hoặc các tuyến.

Các sợi trục đối giao cảm trước hạch được bọc bằng myelin và có mặt ở các thần kinh vận nhãn, mặt, lưỡi-hầu, lang thang và ở các thần kinh sống cùng II tới IV. Ở phần sọ (cranial part) của hệ thần kinh đối giao cảm có 4 hạch nhỏ ở ngoại vi: hạch mi (ciliary ganglion), hạch chân bướm-khẩu cái (pterygopalatine ganglion), hạch dưới hàm (submandibular ganglion), hạch dưới lưỡi (sublingual ganglion) và hạch tai (otic ganglion), tất cả được mô tả cùng với các thần kinh sọ có liên quan. Những hạch này chỉ đơn thuần là những hạch trung chuyển đường dẫn truyền đối giao cảm ra ngoại vi, không giống với các hạch cảm giác của các thần kinh sinh ba, mặt, lưỡi hầu và lang thang, tất cả chỉ chuyên đảm nhiệm việc dẫn truyền xung động cảm giác và chỉ chứa các thân nơron cảm giác. Đi qua các hạch đối giao cảm sọ còn có các sợi cảm giác, hay rễ cảm giác, và các sợi giao cảm sau hạch, hay rễ giao cảm, nhưng những sợi này không bị gián đoạn (tiếp xúc synap) ở hạch. Các sợi đối giao cảm sau hạch thường không có myelin và ngắn hơn các sợi giao cảm, vì những hạch mà từ đó chúng xuất phát nằm ở trong hoặc gần các tạng mà chúng chi phối.



Hình 36.2. Hệ thần kinh tự chủ

(1) Các sợi đối giao cảm trước hạch của *thần kinh vận nhãn* bắt đầu tại trung não ở *các nhân vận nhãn phụ* (Edinger - Westphal) và đi ra theo *thần kinh vận nhãn* và *nhánh cơ chéo dưới* của thần kinh vận nhãn để đi tới *hạch mi*. Chúng synap tại đó, các sợi sau hạch rời đi trong *các thần kinh mi ngắn*. Các thần kinh này xuyên qua cùng mạc rồi chạy ra trước trong khoang quanh mạch mạc tới *cơ thể mi* và *cơ thắt đồng tử*. Các sợi trục sau hạch này thường có một bao myelin mỏng.

(2) *Thần kinh mặt* chứa các sợi trục đối giao cảm trước hạch của những neuron mà thân của chúng nằm ở *nhân nước bọt trên* và *nhân lệ ty*. Các sợi này ra khỏi thân não trong *thần kinh trung gian*. Những sợi xuất phát từ nhân nước bọt trên rời khỏi thân chính của thần kinh mặt cùng với *thùng nhĩ* ngay trước khi thần kinh mặt đi tới lỗ châm chũm. Thùng nhĩ chạy qua hòm nhĩ để tới *thần kinh lười*, một nhánh của thần kinh hàm dưới. Theo cách này, các sợi được đưa tới *hạch dưới hàm* và *hạch dưới lười*, những nơi phát sinh các sợi vận tiết sau hạch cho các tuyến nước bọt dưới hàm và dưới lười. Sự kích thích thùng nhĩ làm giãn các tiểu động mạch ở cả hai tuyến ngoài tác dụng vận tiết trực tiếp. Những sợi trục đối giao cảm vận tiết tuyến lệ của thần kinh mặt (từ nhân lệ ty) đi theo đường *nhánh đá lớn* của thần kinh mặt rồi theo *thần kinh ống chân bướm*, cuối cùng synap ở *hạch chân bướm-khẩu cái*. Những sợi trục sau hạch đi tới tuyến lệ theo thần kinh gò má và tới các tuyến của khẩu cái và mũi theo các nhánh hạch.

(3) *Thần kinh lười-hầu* chứa các sợi vận tiết đối giao cảm trước hạch cho tuyến mang tai. Những sợi này xuất phát ở *nhân bọt dưới* và đi lần lượt theo *thần kinh lười-hầu* rồi *nhánh nhĩ* của nó. Chúng đi qua *đám rối nhĩ* và *thần kinh đá bé* để tới *hạch tai*, nơi chúng chuyển tiếp. Các sợi sau hạch chạy theo *các nhánh nối* để tới *thần kinh tai-thái dương* và mượn đường thần kinh này đi tới tuyến mang tai. Kích thích thần kinh đá bé gây nên các tác động giãn mạch và vận tiết.

(4) *Thần kinh lang thang* chứa các sợi trước hạch đối giao cảm phát sinh từ *nhân lưng thần kinh lang thang*; chúng đi trong thần kinh lang thang và các nhánh phổi, tim, thực quản, dạ dày, ruột... của nó. Những sợi ly tâm chuyển tiếp tại những hạch nhỏ ở thành các tạng. Sự thiếu cân xứng về số lượng các sợi trước hạch so với các sợi sau hạch ở thần kinh lang thang lớn hơn ở các thần kinh sọ khác. Các nhánh tim làm chậm chu kỳ tim. Chúng gia nhập các đám rối tim và chuyển tiếp tại những hạch phân bố tự do trên cả hai tâm nhĩ trong mô dưới lá tạng của ngoại tâm mạc thanh mạc. Các sợi tận cùng phân phối tới các tâm nhĩ và bó nhĩ-thất và tập trung quanh nút xoang-nhĩ và, ở mức độ ít hơn, nút nhĩ thất. Trước đây, người ta cho rằng chỉ có thể thông qua nút nhĩ-thất thần kinh lang thang mới có thể ảnh hưởng tới các tâm thất; tuy vậy, vẫn còn các sợi sau hạch đối giao cảm thừa thớt trực tiếp đi tới các tâm thất. Những nhánh nhỏ hơn của các động mạch vành được chi phối chủ yếu qua đường thần kinh lang thang; các động mạch lớn hơn nhận được sự chi phối kép, trong đó phần giao cảm là chủ yếu. Các nhánh phổi vận động cho các sợi cơ trơn của phế quản và tiểu phế quản và do đó là tác nhân co phế quản; những chuyển tiếp bằng synap xảy ra tại những hạch của các đám rối phổi. Các nhánh vị vận tiết và vận động cơ trơn của dạ dày, ngoại trừ cơ thắt môn vị vốn chịu sự ức chế của thần kinh lang thang. Các nhánh ruột có tác động tương tự lên ruột non, manh tràng, ruột thừa, đại tràng lên, góc đại tràng phải và hầu hết đại tràng ngang; chúng vận tiết cho các tuyến, vận động áo cơ ruột nhưng ức chế cơ thắt hồi-manh tràng. Các điểm chuyển tiếp bằng synap nằm trong các đám rối áo cơ ruột (Auerbach) và dưới niêm mạc (Meissner).

(5) Ở *phần chậu hông* (pelvic part) của hệ đối giao cảm, những nhánh trước của các thần kinh sống cùng II, III và IV tách ra *các thần kinh tạng chậu hông* tới các tạng chậu. Những thần kinh này liên kết với các nhánh của các đám rối giao cảm chậu hông. Có những hạch nhỏ (*hạch chậu hông*) nằm ở những điểm liên kết hai loại nhánh và ở thành các tạng. Trong những hạch này, các sợi đối giao cảm cùng chuyển tiếp synap.

Các thần kinh tạng chậu hông vận động cho cơ của thành trực tràng và bàng quang nhưng ức chế cơ thắt bàng quang, phân phối các sợi giãn mạch tới mô cương của dương vật và âm vật, làm giãn mạch của tinh hoàn và buồng trứng và gây giãn mạch (và có thể là ức chế) tử cung và các vòi tử cung. Những sợi nhỏ từ các thần kinh tạng chậu hông đi lên trong đám rối hạ vị để cung cấp những sợi vận tạng cho đại tràng sigma và đại tràng xuống, góc đại tràng trái và đoạn tận cùng của đại tràng ngang.

CÁC ĐƯỜNG DẪN TRUYỀN THẦN KINH

MỤC TIÊU

1. *Mô tả được các đường dẫn truyền vận động và cảm giác chính của hệ thần kinh, thông qua đó tích hợp được các phần riêng rẽ của hệ thần kinh.*
2. *Nêu được những liên hệ chức năng và lâm sàng thích hợp.*

1. ĐẠI CƯƠNG

Các nơron vận động và cảm giác của hệ thần kinh có nhiệm vụ dẫn truyền các xung động vận động từ thần kinh trung ương tới các cơ và tuyến ở ngoại vi và các xung động cảm giác từ các cơ quan cảm thụ ở ngoại vi về thần kinh trung ương. Để làm được điều này, các nơron vận động được sắp xếp thành chuỗi sao cho các sợi trục của chúng hướng về ngoại vi, sợi trục của nơron cuối cùng của chuỗi tiếp xúc với cơ hoặc tuyến; các nơron cảm giác được xếp theo chiều ngược lại. Chuỗi sắp xếp như vậy của các nơron được gọi là các đường dẫn truyền thần kinh.

2. CÁC ĐƯỜNG DẪN TRUYỀN CẢM GIÁC

Có nhiều loại cảm giác: các cảm giác nông từ da (xúc giác, cảm giác đau và nhiệt), cảm giác từ gân - cơ - khớp (cảm giác bản thể/cảm giác sâu), cảm giác từ các nội tạng và cảm giác từ các giác quan chuyên biệt. Các đường dẫn truyền khứu giác, thị giác và thính giác đã được mô tả ở các bài 14-16. Phần này chỉ nói về các đường cảm giác nông ở da và cảm giác bản thể.

2.1. Các đường dẫn truyền cảm giác nông

Cảm giác nông được ba nơron dẫn truyền về vỏ đại não (H.37.1).

Nơron 1 có thân nằm ở hạch gai (hạch rễ sau) hoặc hạch cảm giác của một số thần kinh sọ (chủ yếu là thần kinh V). Các sợi của nơron 1 dẫn truyền xung động cảm giác từ da tới nơron 2 ở tuỷ sống hoặc thân não.

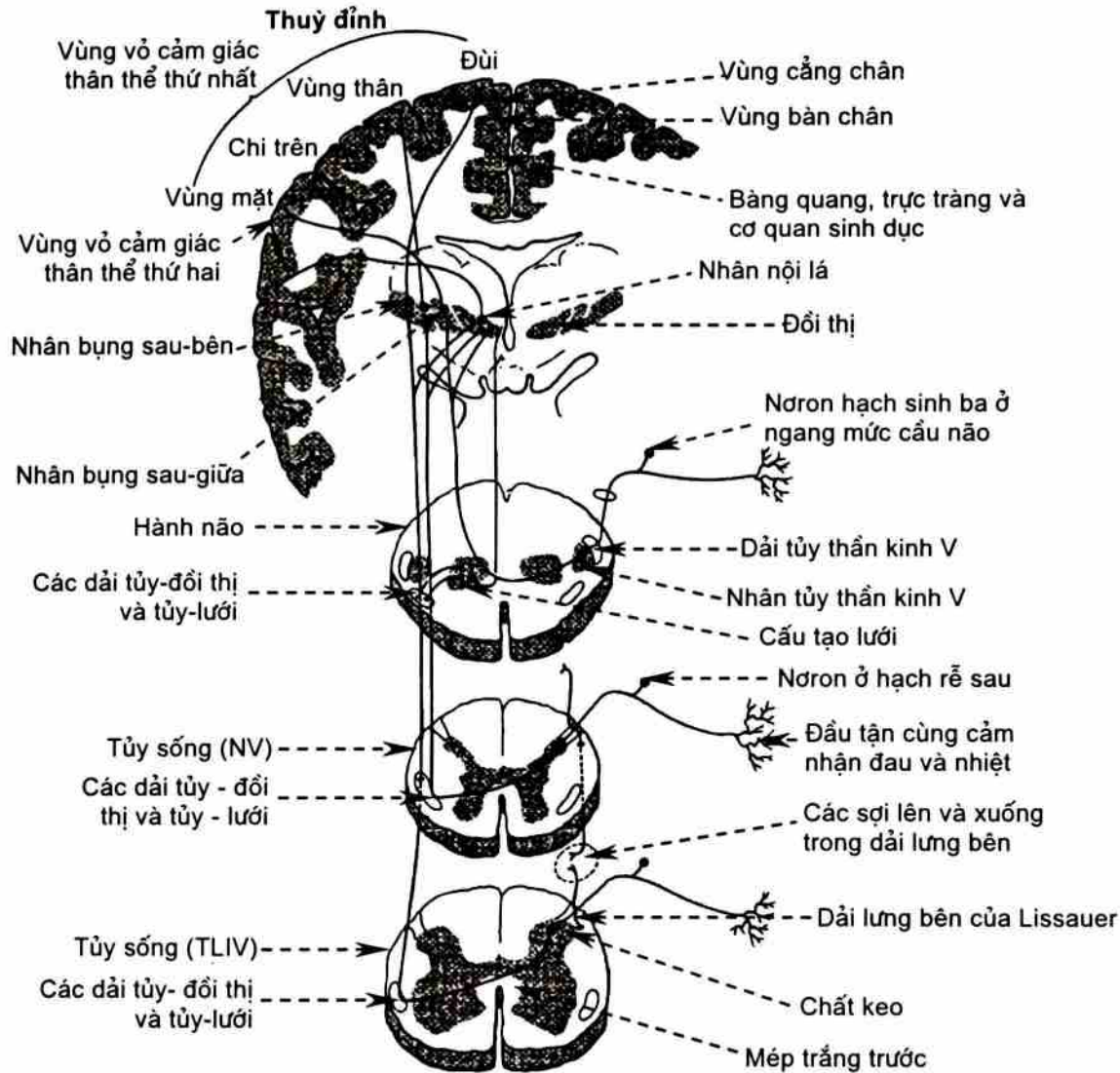
Nơron 2 có thân nằm ở sừng sau chất xám của tuỷ sống hoặc ở các nhân cảm giác của thần kinh sọ V. Sợi trục của chúng bắt chéo đường giữa trước khi đi lên tới đồi thị. Những sợi từ tuỷ sống đi lên tạo nên các *dải tuỷ-đồi thị trước* (dẫn truyền xúc giác) và *bên* (dẫn truyền cảm giác đau và nhiệt); những sợi từ các nhân thần kinh V đi lên tạo nên *liềm sinh ba*.

Nơron 3 là nơron của đồi thị và sợi trục của chúng đi lên vỏ não hồi sau trung tâm qua đường bao trong.

2.2. Đường cảm giác bản thể

Ngoài các sợi dẫn truyền cảm giác bản thể từ gân - cơ - khớp, đường này còn chứa cả các sợi dẫn truyền cảm giác áp lực ở da. Cảm giác bản thể cho ta nhận biết

được vị trí của các bộ phận cơ thể, cảm giác áp lực cho phép ta phân biệt được các vật tiếp xúc với da (cảm giác xúc giác tinh tế). Đích đến của đường dẫn truyền cảm giác bản thể là vỏ tiểu não (không có ý thức) hoặc vỏ đại não (có ý thức).



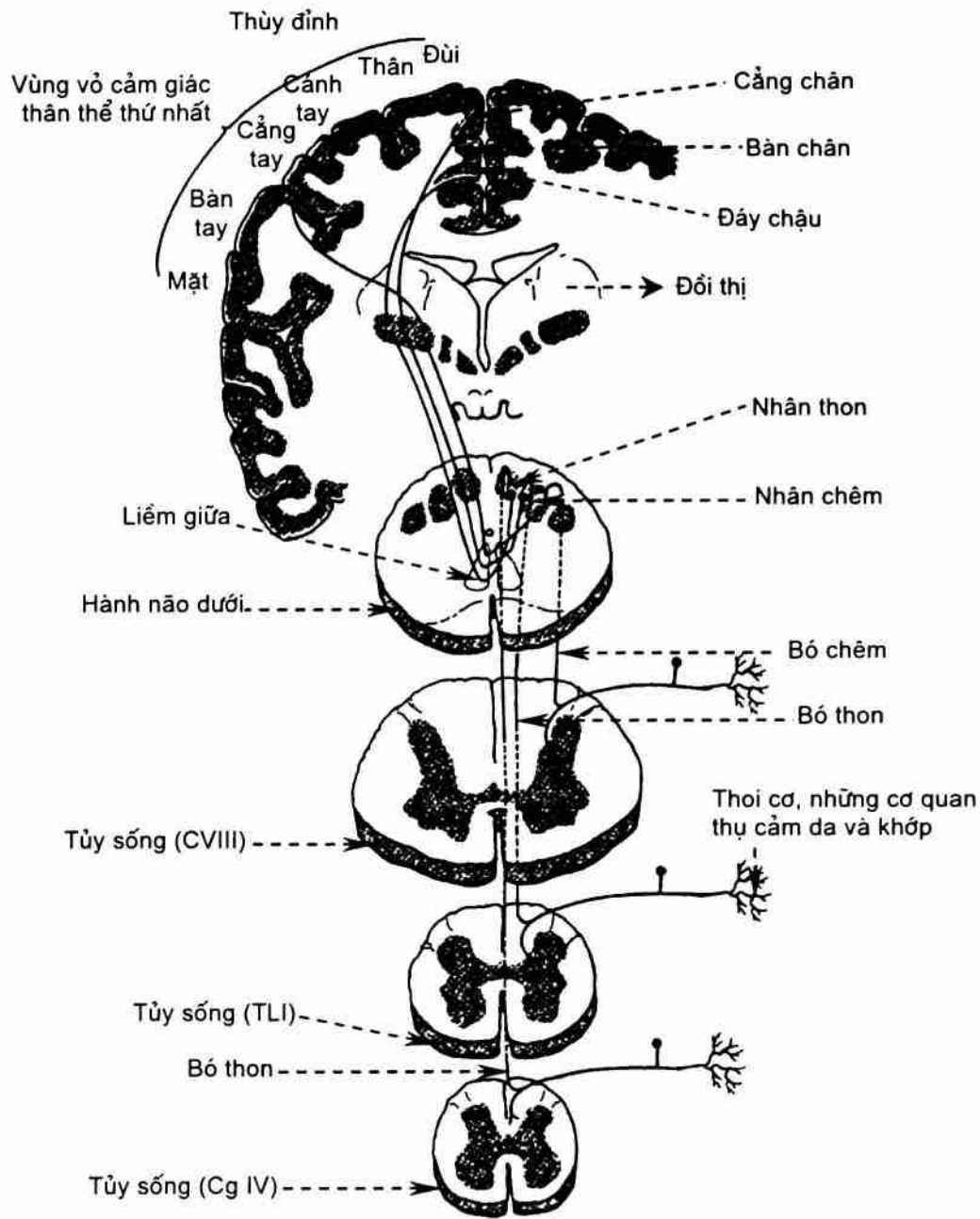
Hình 37.1. Đường dẫn truyền cảm giác đau và nhiệt

Đường dẫn truyền cảm giác bản thể có ý thức (H.37.2) gồm ba nơron.

Nơron 1 cũng nằm ở hạch gai. Điểm khác với đường cảm giác nông là sợi trục của nơron 1 không tận cùng ở sừng sau tủy sống mà đi lên trong các bó chêm và thon tới các nhân thon và chêm ở hành não.

Thân nơron 2 ở các nhân thon và chêm cho sợi trục bắt chéo đường giữa rồi đi lên đôi thị tạo nên liềm giữa.

Nơron 3 cho sợi trục chạy lên vỏ não hồi sau trung tâm qua đường bao trong.

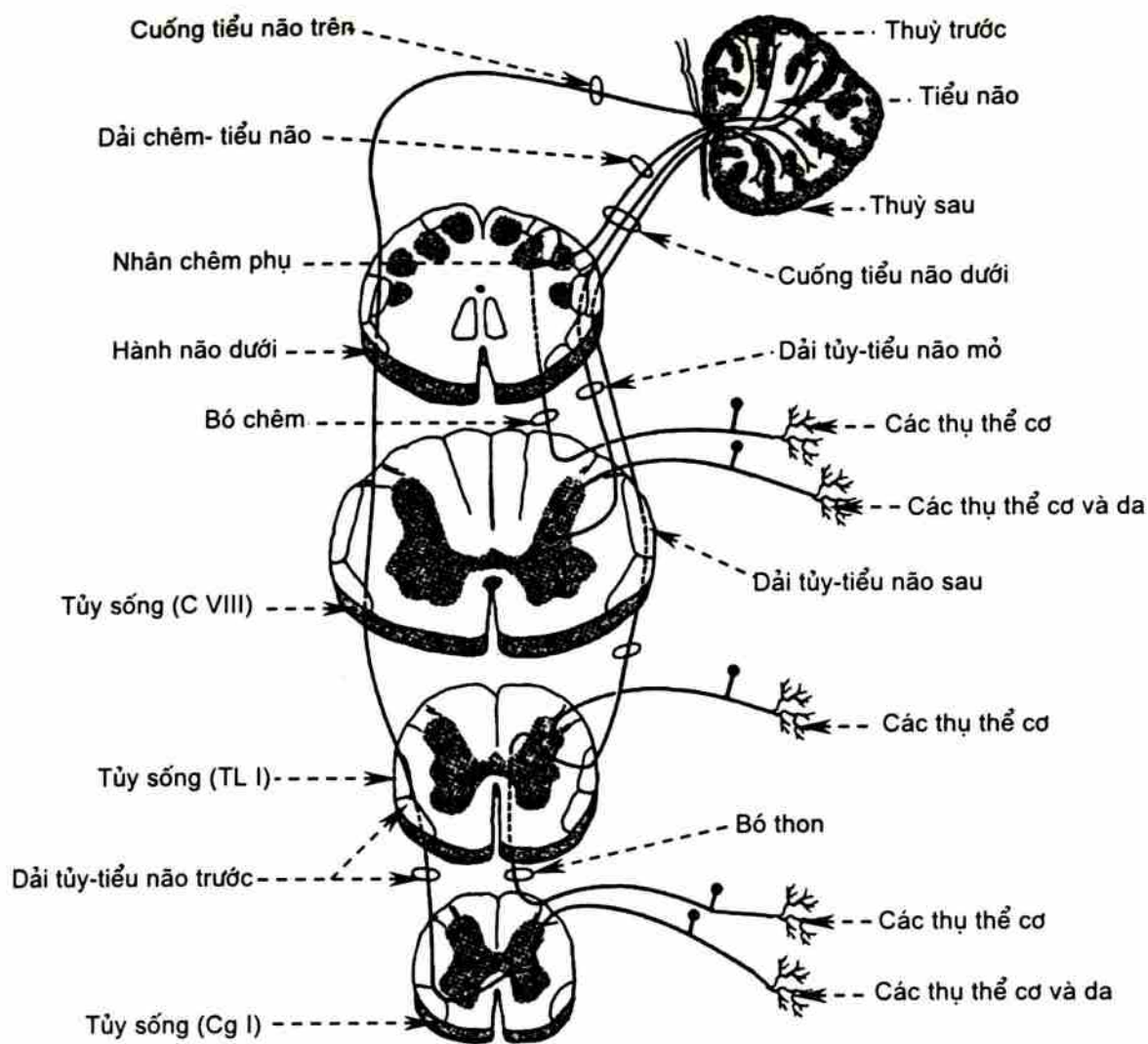


Hình 37.2. Đường dẫn truyền các cảm giác bản thể, rung động và phân biệt xúc giác qua bó thon và bó chêm

Đường dẫn truyền cảm giác bản thể không có ý thức (H.37.3) gồm hai nơron:

Nơron 1 ở hạch gai cho sợi trục đi vào tận cùng ở sừng sau của chất xám tuỷ sống.

Nơron 2 nằm ở sừng sau tuỷ sống cho sợi trục đi lên tới vỏ của nhộng tiểu não (bắt chéo hoặc không bắt chéo). Những sợi bắt chéo tạo nên *dải tuỷ - tiểu não trước*, những sợi không bắt chéo tạo nên *dải tuỷ - tiểu não sau* và *dải tuỷ tiểu não mở* (với đoạn tuỷ cổ). Dải trước đi vào tiểu não qua cuống tiểu não trên, dải sau qua cuống tiểu não dưới.



Hình 37.3. Đường dẫn truyền cảm giác từ thụ thể cơ học ở khớp, da và cơ tới tiểu não

3. CÁC ĐƯỜNG VẬN ĐỘNG

Đường này có thể không hoặc có ý thức.

3.1. Khái quát về đường vận động có ý thức (H.37.4)

Đường vận động có ý thức do hai nơron vận động tạo nên. Thân nơron vận động trên nằm ở hồi trước trung tâm (vùng vận động thân thể) cho sợi trục đi xuống tới nhân vận động các thân kinh sọ hoặc sừng trước tủy sống bên đối diện, tạo nên dải tháp. Những sợi của dải tháp mà đi tới các nhân vận động thân kinh sọ gọi là các sợi vô-nhân, các sợi tới tủy sống là các sợi vô-tủy. Khi tới hành não dưới, phần lớn các sợi vô-tủy của dải tháp bắt chéo rồi tiếp tục đi xuống tủy sống, tạo nên dải vô-tủy bên; những sợi không bắt chéo ở hành não tạo nên dải vô-tủy trước. Thân nơron vận động

dưới nằm ở sừng trước của tuỷ sống hoặc nhân vận động thần kinh sọ cho sợi đi tới các cơ vân ở ngoại vi.

3.2. Khái quát về đường vận động không có ý thức (ngoại tháp)

Đường ngoại tháp là con đường từ cấu tạo lưới của thân não đi xuống tuỷ sống qua các bó lưới-tuỷ giữa và bên. Vỏ đại não có đường liên hệ với cấu tạo lưới của thân não nhưng đường liên hệ này còn chịu ảnh hưởng của thể vân, nhân dưới đồi thị, chất đen và tiểu não qua những vòng tiếp nối phức tạp. Những trung tâm của các phản xạ thính giác (ở gò dưới của mái trung não), thị giác (ở gò trên của mái trung não), tư thế (nhân tiền đình) và trương lực cơ (nhân đỏ) cũng cho các dải sợi đi tới sừng trước tuỷ sống (các dải mái-tuỷ, kẽ-tuỷ, tiền đình-tuỷ và đỏ-tuỷ). Những đường phản xạ này cũng được mô tả như là các đường ngoại tháp.

3.3. Mô tả chi tiết các đường vận động (đọc thêm)

Khoa học thần kinh hiện đại đã thu được nhiều kiến thức mới về các con đường đi lên và đi xuống. Dưới đây xin giới thiệu chi tiết về các đường đi xuống từ vỏ não để giúp thấy được phần nào tính phức tạp của chúng.

3.3.1. Các diện vận động của vỏ não

Vùng vỏ vận động thứ nhất

Dựa trên các khác biệt về cấu trúc tế bào, Brodmann chia vỏ não thành 52 diện (vùng) giải phẫu. **Diện vận động thứ nhất** hay **diện 4 của Brodmann**, nằm ở hồi trước trung tâm và tiểu thùy cạnh trung tâm của thùy trán. Nó trải dài từ rãnh bên tới bờ trên của bán cầu và lấn một đoạn ngắn vào mặt trong của thùy trán tới phần trước tiểu thùy cạnh trung. Diện vỏ vận động bên trái chi phối nửa phải của cơ thể và diện vỏ vận động bên phải chi phối nửa cơ thể bên trái. Các nơron ở phần thấp nhất của diện này chi phối cho các cơ thanh quản và lưỡi, các nơron ở các vùng kế tiếp, theo trình tự lên cao hơn, chi phối cho các cơ mặt, ngón tay cái, bàn tay, cẳng tay, cánh tay, ngực, bụng, đùi, cẳng chân, bàn chân và đáy chậu. Các nơron chi phối cho các cơ cẳng chân, bàn chân và đáy chậu nằm ở tiểu thùy cạnh trung tâm. Ở người, các diện chi phối cho các cơ bàn tay, lưỡi và thanh quản lớn một cách không cân xứng (với độ lớn của các cơ của ba vùng này) và phù hợp với mức độ kiểm soát vận động rất tinh vi của não với các nhóm cơ này. Một bản đồ chức năng của vùng vỏ vận động giống như một hình ảnh cơ thể méo mó, lộn ngược và đảo ngược phải-trái. Bản đồ chức năng này được gọi là **người lùn cân đối**.

Các diện liên hợp vận động của vỏ não

Ngay trước vùng vỏ vận động thứ nhất là diện **vỏ tiền vận động**, vốn là **diện 6 của Brodmann** nằm ở mặt bên của bán cầu. Diện tiền vận động chứa một người lùn cân đối giống với hình ảnh cơ thể ở diện 4. Phần lấn vào mặt trong bán cầu của diện 6 nằm ngay trước tiểu thùy cạnh trung tâm. Phần này của diện 6 là **diện vận động phụ**, vốn cũng chứa một bản đồ chức năng của các vận động cơ thể.

Các vùng khác của vỏ não mà có thể ảnh hưởng đến sự vận động bao gồm các diện 3, 1 và 2 của Brodmann trên **hồi sau trung tâm**, và **diện vận động thứ hai** nằm ở

nơi mà các hồi trước và sau trung tâm liên tiếp với nhau tại đầu dưới của rãnh trung tâm. Diện cuối cùng này gổi lên **diện vỏ cảm giác thân thể thứ hai**. Diện 8 của Brodmann ở hồi trán giữa cũng có vai trò kiểm soát vận động. Vùng này, với tên gọi là **các trường mắt trán**, chứa các nơron ảnh hưởng chuyên biệt lên các cử động mắt.

Các nơron vận động trên

Theo nghĩa chặt chẽ nhất, các nơron vận động trên nằm ở các diện vận động của vỏ đại não. Các nơron này có thể ảnh hưởng hoặc trực tiếp lên các nơron vận động dưới nằm ở tuỷ sống và nhân vận động của các thân kinh sọ, hoặc gián tiếp qua các nhóm nơron khác ở thân não, và các nhóm này được xem như là các nơron vận động trên của thân não (bao gồm cấu tạo lưới, nhân đỏ, gò trên, nhân kẽ của Cajal). Các nơron vận động trên tiếp nối synap trực tiếp lên các nơron vận động dưới hặc gián tiếp qua các interneuron (nơron liên hợp)

3.3.2. Các nơron vận động dưới

Các nơron vận động dưới là chặng cuối cùng của đường dẫn truyền xung động vận động từ thân kinh trung ương tới cơ và liên kết trực tiếp với các cơ qua các tiếp nối thân kinh-cơ (các bản tận cùng vận động). Thân tế bào của chúng nằm ở sừng trước của tuỷ sống và nhân vận động của các thân kinh sọ (trong thân kinh trung ương), các sợi trục của chúng tiếp nối synap với các sợi cơ ngoài thoi cơ và trong thoi cơ. Các nơron vận động dưới gồm hai loại chính: nơron alpha chi phối các sợi cơ ngoài thoi cơ (các sợi gây ra cử động), các nơron gamma chi phối các sợi cơ trong thoi cơ (qua đó điều hoà sự nhạy cảm của thoi cơ dành cho sự điều chỉnh tính dễ bị kích thích của nơron alpha qua các sợi cảm giác Ia và nhóm II).

3.3.3. Dải vỏ-tuỷ và dải vỏ-nhân

Dải (hay các sợi) vỏ-tuỷ

Dải vỏ-tuỷ, vốn cùng với các sợi vỏ-nhân được gọi chung là dải tháp, kiểm soát các cử động chủ yếu mang tính kĩ năng của các cơ nằm ở phần xa của các chi và kích thích các nơron vận động alpha, beta và gamma mà chi phối các cơ gấp ở xa. Khoảng chừng một phần ba các sợi trục trong dải vỏ-tuỷ bắt nguồn từ vùng vỏ vận động thứ nhất (diện 4). Khoảng 10% các sợi trục này (hoặc 3% các sợi vỏ-tuỷ) xuất phát từ các tế bào tháp lớn (**tế bào Betz**), vốn nằm ở lớp thứ năm của các diện 4 và 6). Khoảng một phần ba khác của các sợi trong dải vỏ-tuỷ xuất phát từ các vùng tiền vận động và vận động phụ ở diện 6, và một phần ba còn lại của các sợi bắt nguồn từ thùy đỉnh, chủ yếu ở các diện 3, 1 và 2 của hồi sau trung tâm. Cùng với nhau, những vùng vỏ này đóng góp vào các đường vỏ-tuỷ và vỏ-nhân và được gọi chung là **vỏ cảm giác-vận động**.

Các sợi vỏ-tuỷ đi qua trụ sau của bao trong và vùng giữa của cuống đại não, hay trụ đại não. Sau đó, chúng đi trong những bó nhỏ ở phần nền cầu não và cuối cùng lại tập trung thành một bó để tạo nên tháp hành. Con đường vỏ-tuỷ mang tên là **dải tháp** vì nó đi qua tháp hành chứ không phải vì nó xuất phát từ các tế bào tháp ở vỏ não. Ở hành não dưới, hầu hết các sợi vỏ-tuỷ bắt chéo tới bên đối diện. Chỗ bắt chéo này được gọi là **bắt chéo vận động** hay **bắt chéo tháp**. Khoảng 90% số sợi bắt chéo ở mức này và đi xuống qua tuỷ sống như là **dải vỏ-tuỷ bên**; dải này đi trong thừng bên qua tất cả các đốt tuỷ và tiếp xúc synap ở mặt bên của các lá từ IV đến VIII. Nhiều tế bào trong

các lá VII và VIII là các interneuron mà sợi trục của chúng synap với các neuron vận động alpha và gamma ở lá IX. Chỉ một ít sợi (có lẽ là xuất phát từ các tế bào Betz) synap trực tiếp lên các neuron vận động alpha, beta và gamma ở lá IX. Những neuron vận động này chi phối cho các cơ ở phần xa của các chi (bàn tay và bàn chân).

Số 10% các sợi vô-tủy mà không bắt chéo ở hành não đi xuống trong thừng trước của các đoạn tủy cổ và ngực trên như là **dài vô-tủy trước**. Dài này không đi xuống quá đoạn tủy ngực trên. Ở các đốt tủy mà nó đi qua, hầu hết các sợi bắt chéo qua mép trắng trước trước khi chúng synap với các interneuron và các neuron vận động ở bên đối diện; một số lượng nhỏ các sợi trục trong dài vô-tủy trước tận cùng ở cùng bên so với các tế bào vô não nguyên uỷ. Càng đi xuống thấp, số lượng các sợi trong các dài vô-tủy càng giảm dần khi mà ngày càng có nhiều sợi bắt chéo để tới nơi tận cùng.

Các sợi vô tủy mà tận cùng ở nền sừng sau (các lá IV, V và VI) có thể ảnh hưởng tới các cung phản xạ tại chỗ và các tế bào nguyên uỷ của những đường cảm giác đi lên. Qua hệ thống này, vô não có thể kiểm soát cường độ vận động phản xạ và có thể làm thay đổi luồng thông tin cảm giác đi tới não.

Các neuron vô mà tách ra các sợi vô-tủy sử dụng glutamate như là một chất dẫn truyền thần kinh và kích thích các neuron mà chúng synap. Tuy nhiên, các sợi vô-tủy có thể gây ra các tác động hoặc kích thích hoặc ức chế lên các neuron vận động dưới. **Các tác động kích thích** có được từ những tiếp nối trực tiếp (đơn synap) với các neuron vận động dưới, và **các tác động ức chế** xảy ra qua các tiếp nối synap lên các interneuron ức chế. Nhiều interneuron làm trung gian cho các tác động ức chế sử dụng glycine như là chất dẫn truyền thần kinh. Sự hoạt hoá các sợi vô-tủy nói chung gây ra các điện thế kích thích sau synap ở các neuron vận động của các cơ gấp và các điện thế ức chế sau synap ở các neuron vận động của các cơ duỗi.

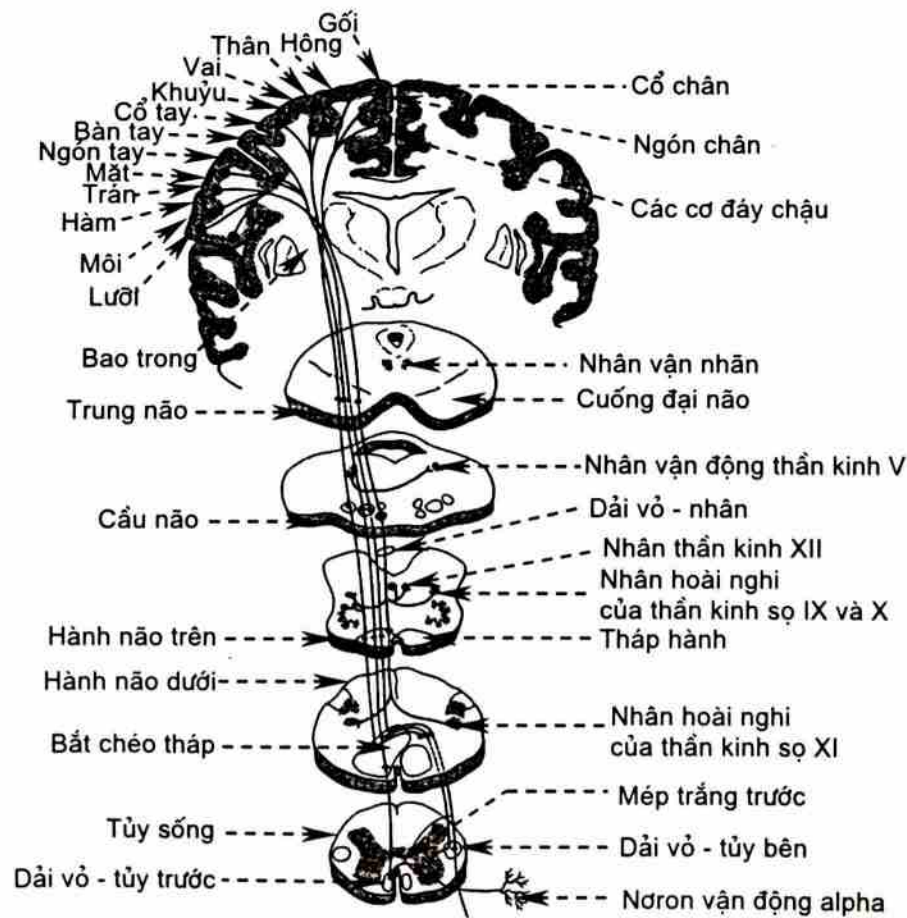
Dài (hay các sợi) vô-nhân

Các sợi vô-nhân phát sinh từ các neuron ở phần dưới của vùng vô cảm giác-vận động ở mặt bên bán cầu và từ diện 8 của Brodmann. Các sợi trục đi cùng với các sợi vô-tủy nhưng gần đường giữa hơn các sợi vô-tủy, qua gối của bao trong, cuống đại não, nền cầu não và tháp hành. Các sợi tận cùng tại thân não, nơi chúng tác động lên các nhân vận động của các thần kinh sọ III (vận nhãn), IV (ròng rọc), V (sinh ba), VI (giàng), VII (mặt), IX (lưỡi-hầu), X (lang thang), XI (phụ) và XII (hạ thiệt). Các sợi từ diện 8 của vô não, còn gọi là **các trường mắt trán** (frontal eye fields), gây nên các cử động mắt một cách gián tiếp bằng cách synap với các tế bào ở cấu tạo lưới cầu não, rồi sợi trục của các neuron của cấu trúc này lại đi tới nhân của các thần kinh sọ III, IV và VI. Các sợi vô-nhân từ vùng vô chi phối cho vùng mặt của các diện 4 và 6 tận cùng ở các interneuron nằm liền kề các neuron vận động chi phối cho các cơ vẫn còn lại (không phải các cơ ngoài nhãn cầu). Các sợi trục phân phối tới nhân vận động của các thần kinh sọ ở cùng bên và bên đối diện, ngoại trừ phần nhân thần kinh mặt mà chi phối các cơ biểu hiện nét mặt ở vùng mặt dưới thì nhận được các sợi hầu như hoàn toàn đến từ bên đối diện. Nhân thần kinh hạ thiệt nhận được các sợi chủ yếu là từ bên đối diện; nhân thần kinh phụ nhận được các sợi chủ yếu là cùng bên. Trái với liệt Bell, trong đó toàn bộ cơ mặt ở cùng bên với tổn thương bị liệt, tổn thương đường vô nhân chủ yếu dẫn tới liệt các cơ vùng mặt dưới (liệt vận động tự ý) bên đối diện (liệt mặt trung ương).

Giống như dải vỏ-tủy, dải vỏ-nhân cũng có những sợi tận cùng trên những neuron chuyển tiếp cảm giác. Ở thân não, những nhân chuyển tiếp này bao gồm nhân thon, nhân chêm, các nhân cảm giác của thần kinh sinh ba và nhân của dải đơn độc.

3.3.4. Các đường lưới-tủy và vỏ-lưới

Dải lưới-tủy giữa (lưới-tủy cầu) phát sinh từ những neuron của cấu tạo lưới giữa của cầu não (các nhân cầu đuôi và cầu miệng). Các sợi trục đi xuống chủ yếu ở cùng bên và tận cùng trực tiếp và gián tiếp trên các neuron vận động alpha và gamma ở tất cả các mức tủy. Dải này có tác động lên hệ cơ trực với xu hướng duỗi rõ rệt và nó còn tăng cường tác động của dải tiền đình-tủy bên. Tác động của vỏ não lên cấu tạo lưới cầu não chỉ là tối thiểu; cấu tạo lưới cầu cũng chịu ảnh hưởng từ thông tin đa cảm giác từ các nguồn sinh ba và cảm giác thân thể. **Dải lưới-tủy bên (lưới-tủy hành)** bắt nguồn từ cấu tạo lưới giữa của hành não (nhân tế bào khổng lồ) và chịu sự chi phối mạnh mẽ bởi các sợi vỏ-lưới, đặc biệt là từ các vùng vỏ vận động, tiền vận động và vận động phụ. Các sợi trục của dải lưới-tủy bên tận cùng ở cả hai bên, trực tiếp và gián tiếp, trên các neuron vận động alpha và gamma ở tất cả các mức tủy. Dải lưới-tủy bên thiên về tác động lên cơ gấp, tăng cường ảnh hưởng của dải vỏ-tủy và dải đỏ-tủy. Các dải lưới-tủy có vai trò quan trọng trong điều hoà trương lực cơ bản của hệ cơ và tư thế. Chúng không được tổ chức theo kiểu định khu thân.



Hình 37.4. Đường vỏ tủy và một số sợi của đường vỏ nhân

3.3.5. Dải dò-tủy

Nhân dò tiếp nhận các sợi đến từ vùng vỏ não vận động cùng bên và hoạt động như là một hệ thống vô-tủy gián tiếp. Các sợi trục của dải dò-tủy bắt chéo tại bắt chéo trần bụng của trung não và đi xuống trong phần bên thân não và thừng bên của tủy sống, nơi chúng hoà trộn rộng rãi với các sợi trục của dải vô-tủy bên. Dải dò-tủy tận cùng trực tiếp và gián tiếp trên các nơron vận động alpha và gamma ở tủy sống, đặc biệt là những nơron liên quan đến cử động gấp của các chi. Dải dò-tủy giúp gây ra các cử động gấp đối với chi dưới nhưng giúp kiềm chế các cử động gấp đối với chi trên. Các tổn thương dải dò-tủy thường xảy ra kết hợp với tổn thương dải vô-tủy; các sợi vô-dò cũng tổn thương cùng với các sợi vô-tủy ở bao trong và cuống đại não. Những tổn thương này dẫn đến liệt cứng nửa người bên đối diện. Các tổn thương thân não ở dưới mức nhân dò dẫn đến tình trạng mất não (co cứng cơ dưới).

3.3.6. Các dải tiền đình-tủy

Dải tiền đình-tủy bên phát sinh từ nhân tiền đình bên và tận cùng trực tiếp và gián tiếp lên các nơron vận động alpha và gamma mà liên quan đến hệ cơ dưới, đặc biệt là hệ cơ ở phần gần của các chi. Nếu hệ cơ dưới khỏe đối trọng này mà không bị kiềm chế bởi các tiếp nối đi xuống từ nhân dò và tiểu não, sẽ sinh ra một tình trạng tăng trương lực cơ dưới thường trực. **Dải tiền đình-tủy giữa** phát sinh từ nhân tiền đình giữa và có vai trò ức chế các nơron vận động alpha và gamma mà kiểm soát hệ cơ trực và cơ của cổ. Các sợi của dải này tận cùng chủ yếu trên các interneuron ở sừng trước của đoạn tủy cổ. Hai dải tiền đình-tủy này giữ ổn định và phối hợp vị trí của đầu, cổ và thân; chúng cũng là đường phản xạ quan trọng giúp thân não kiểm soát trương lực và tư thế. Các dải tiền đình-tủy hoạt động cùng với các dải lưới-tủy để kiểm soát trương lực và tư thế.

3.3.7. Dải mái-tủy và dải kẻ-tủy

Dải mái-tủy phát sinh từ các nơron ở các lớp sâu của gò trên, bắt chéo trong bắt chéo trần lưng của trung não, chạy xuống ở bên đối diện ở gần đường giữa, và tận cùng trực tiếp và gián tiếp lên các nơron vận động alpha và gamma ở tủy sống cổ mà liên quan đến các cử động của đầu và cổ. Con đường này làm trung gian cho các cử động phản xạ đối theo thị giác để cho đầu luôn ở vị trí phù hợp với thông tin thị giác (hình ảnh chuyển động). **Dải kẻ-tủy** phát sinh từ nhân kẻ của Cajal, một vùng giúp phối hợp các cử động mắt và các trung tâm nhìn chăm chú (gaze centre). Dải kẻ-tủy đi xuống ở cùng bên trong bó dọc giữa và tận cùng trực tiếp và gián tiếp tiếp lên các nơron vận động alpha và gamma liên quan đến hệ cơ trực của thân tham gia vào cử động xoay.

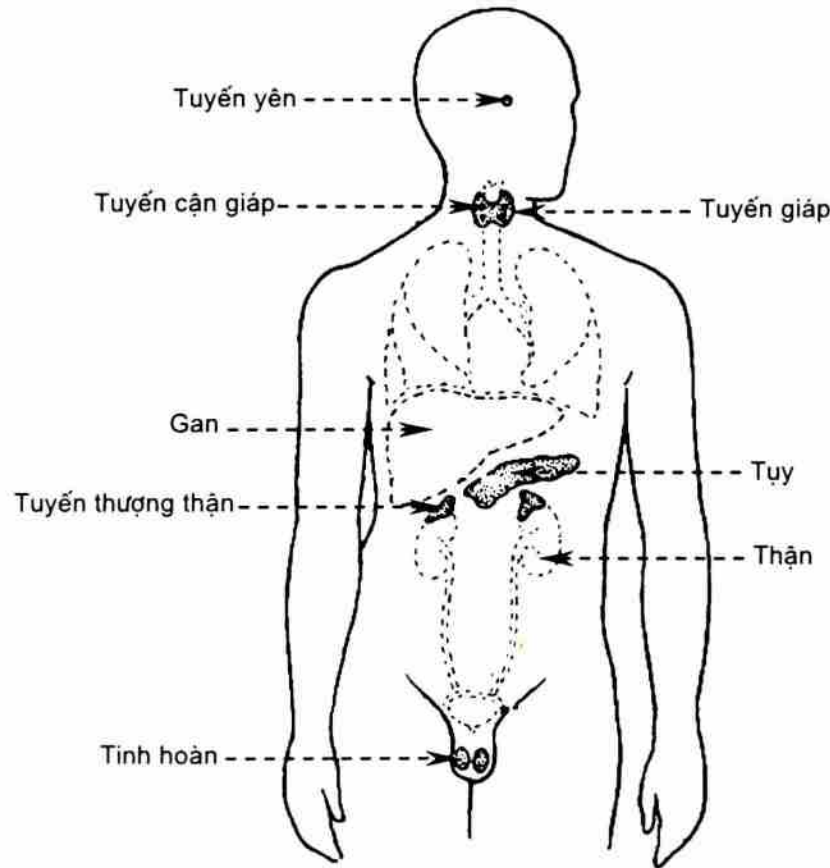
3.3.8. Nhìn chung về các dải đi xuống

Các tận cùng của dải vô-tủy bên và dải dò-tủy chủ yếu hướng tới các nơron vận động dưới mà kết hợp với các cơ ở phần xa của chi. Dải vô-tủy trước, các dải lưới-tủy và các dải tiền đình-tủy chủ yếu hướng tới các nơron vận động dưới mà kết hợp với các cơ ở phần gần của chi và các cơ trực.

HỆ NỘI TIẾT

1. ĐẠI CƯƠNG

Các hệ thần kinh và nội tiết cùng nhau điều hoà những hoạt động chức năng của tất cả các hệ cơ quan khác. Hệ thần kinh kiểm soát các hoạt động của cơ thể thông qua những xung động thần kinh được dẫn truyền dọc theo sợi trục của các nơron. Trái lại, các tuyến của hệ nội tiết giải phóng ra những phân tử gọi là hormon vào dòng máu. Dòng máu đưa các hormon tới tất cả các tế bào của cơ thể. Các hệ thần kinh và nội tiết cùng nhau hợp nên một siêu hệ có tên là *hệ thần kinh-nội tiết* (neuroendocrine system).



Hình 38.1. Hệ nội tiết (nam giới)

Cơ thể có hai loại tuyến: các tuyến ngoại tiết (exocrine glands) và các tuyến nội tiết (endocrine glands). Các tuyến ngoại tiết tiết ra sản phẩm của chúng vào các khoang (cavity) cơ thể, vào lòng của một cơ quan (tạng) nào đó, hoặc lên bề mặt cơ thể thông qua các ống dẫn. Trái lại, các tuyến nội tiết tiết ra các sản phẩm của chúng (hormon) vào dịch kẽ bao quanh các tế bào tiết. Sau đó, hormon khuếch tán vào các mao mạch và được máu vận chuyển tới một cơ quan (cơ quan đích) hoặc mô khác (có thể ở rất xa) và, tại đó, hormon ảnh hưởng đến sự hoạt động, phát triển và dinh dưỡng của các cơ quan đích.

Hệ nội tiết (H.38.1) bao gồm tuyến yên, tuyến giáp, tuyến cận giáp, tuyến thượng thận và tuyến tụy. Ngoài ra, một số cơ quan và mô của cơ thể chứa các tế bào tiết hormon nhưng không phải là những tuyến chuyên hoạt động nội tiết. Những cơ quan và mô này bao gồm vùng hạ đồi, tuyến ức, tụy, buồng trứng, tinh hoàn, thận, dạ dày, gan, ruột non, da, tim, mô mỡ và rau thai.

2. VÙNG HẠ ĐÔI VÀ TUYẾN YÊN

Vùng hạ đồi là một vùng nhỏ của não nằm dưới đồi thị và là vùng liên kết chủ yếu giữa các hệ thần kinh và nội tiết. Vùng này không chỉ là trung tâm điều hoà quan trọng của hệ thần kinh mà còn là một tuyến nội tiết chủ chốt. Các tế bào của vùng hạ đồi tổng hợp ra ít nhất là chín hormon khác nhau. Các hormon của vùng hạ đồi kích thích hoặc ức chế sự bài tiết của các hormon thùy trước tuyến yên.

Tuyến yên (pituitary gland) là một cấu trúc hình hạt đậu có đường kính khoảng 1- 1,5cm. Nó nằm trong hố yên của xương bướm, ở dưới vùng hạ đồi và bám vào vùng hạ đồi bằng một *cuống* hay *phễu* (infundibulum). Tuyến yên có hai phần riêng biệt về giải phẫu và chức năng. *Thùy trước* (anterior lobe) tuyến yên chiếm khoảng 75% trọng lượng tuyến yên. Thùy này phát triển từ một phần trồi ra của ngoại bì gọi là túi tuyến yên ở vòm miệng. *Thùy sau* (posterior lobe) tuyến yên cũng phát triển từ một phần trồi ra của ngoại bì gọi là nụ tuyến yên thần kinh. Thùy sau chứa các sợi trục và các đầu tận cùng sợi trục của trên 10.000 nơron mà thân tế bào của chúng nằm ở các nhân trên thị và quanh não thất của vùng hạ đồi.

Thùy trước tuyến yên, hay *tuyến yên tuyến* (adenohypophysis), tiết ra những hormon điều hoà hoạt động của cơ thể, từ tăng trưởng tới sinh sản. Sự giải phóng các hormon thùy trước tuyến yên được kích thích bởi *các hormon giải phóng* (releasing hormones) và bị kìm hãm bởi các hormon ức chế (inhibiting hormones) từ vùng hạ đồi. Những hormon này là công cụ liên kết quan trọng giữa các hệ thần kinh và nội tiết.

Các hormon vùng hạ đồi đi tới thùy trước tuyến yên qua một hệ mạch cửa. *Các động mạch tuyến yên trên* (nhánh của các động mạch cảnh trong và não sau) tạo nên một mạng lưới mao mạch (thứ nhất) bao quanh các *tế bào thần kinh tiết* (neurosecretory cells) ở đáy (nền) của vùng hạ đồi. Các hormon giải phóng và ức chế do các tế bào thần kinh tiết tổng hợp khuếch tán vào mạng lưới mao mạch này. Từ mạng lưới mao mạch thứ nhất, máu đi vào các tĩnh mạch cửa của tuyến yên. Các tĩnh mạch này đi xuống ở bên ngoài phễu. Ở thùy trước tuyến yên, các tĩnh mạch cửa lại chia thành một mạng lưới mao mạch thứ hai bao quanh các tế bào của thùy trước. Con đường trực tiếp này cho phép các hormon của vùng hạ đồi tác động một cách nhanh chóng lên các tế bào thùy trước tuyến yên trước khi bị pha loãng hoặc phá hủy trong hệ tuần hoàn. Những hormon do các tế bào thùy trước tuyến yên tiết ra đi vào mạng lưới mao mạch thứ hai của hệ cửa rồi sau đó đi vào *các tĩnh mạch tuyến yên trước* để rồi về tim phân phối tới các mô đích trên khắp cơ thể.

Thùy sau tuyến yên, hay *tuyến yên thần kinh* (neurohypophysis), chứa các sợi trục và các đầu tận cùng sợi trục của trên 10.000 nơron mà thân tế bào của chúng nằm

ở nhân trên thị và nhân quanh não thất của hạ đồi. Các đầu tận cùng sợi trục ở thùy sau tuyến yên gắn kết với những tế bào thần kinh đệm có tên là *các tế bào tuyến yên* (pituicytes).

Các thân tế bào thần kinh tiết của vùng hạ đồi sản xuất ra hai hormon *oxytocin* và *antidiuretic hormone* (ADH). ADH còn được gọi là vasopresin. Hai hormon này được các sợi trục vận chuyển tới các đầu tận cùng sợi trục ở thùy sau tuyến yên và được dự trữ ở đó. Mỗi hormon được giải phóng để đáp ứng với một kích thích riêng.

3. TUYẾN GIÁP (THYROID GLAND)

Tuyến giáp nằm ở cổ, trước thanh quản và phần trên của khí quản. Nó bao gồm hai thùy, mỗi thùy nằm ở một bên của sụn giáp và các vòng sụn khí quản trên. Các thùy nối với nhau bằng một eo hẹp nằm trước khí quản. Mỗi thùy tuyến giáp gắn có hình nón, dài khoảng 5 cm và rộng khoảng 3 cm. Tuyến giáp nặng khoảng 30 g và được cấp máu tốt; nó nhận được 80 -120 ml máu mỗi phút.

Bên trong bao xơ bọc tuyến giáp là những túi hình cầu gọi là *các nang tuyến giáp* (thyroid follicles). Thành của mỗi nang tuyến do các tế bào biểu mô (*các tế bào nang tuyến* - follicular cells) tạo nên. Các tế bào nang tuyến sản xuất ra hai hormon: *thyroxine* (T4) và *triiothyronine* (T3). *Các tế bào cận nang* (parafollicular cells) là một số tế bào nằm giữa các nang tuyến giáp; chúng sản xuất ra hormon *calcitonin*.

4. CÁC TUYẾN CẬN GIÁP (parathyroid glands)

Bám vào mặt sau của các thùy tuyến giáp là các khối mô tròn, nhỏ gọi là *các tuyến cận giáp*. Thường có một *tuyến cận giáp trên* và một *tuyến cận giáp dưới* bám vào mặt sau mỗi thùy tuyến giáp. Các tế bào của tuyến cận giáp tiết ra parathyroid hormone (PTH) hay parathormon. Các tác dụng của PTH là làm tăng cường sự huy động Ca^{2+} và HPO_4^{2-} từ xương vào máu; tăng tái hấp thu Ca^{2+} và Mg^{2+} , ức chế tái hấp thu HPO_4^{2-} từ dịch lọc cầu thận về máu; tăng tốc độ hấp thu Ca^{2+} , HPO_4^{2-} và Mg^{2+} từ đường tiêu hoá vào máu thông qua việc thúc đẩy sự hình thành Calcitriol (dạng hoạt động của vitamin D). Kết quả chung là PTH làm tăng Ca^{2+} và Mg^{2+} máu, giảm HPO_4^{2-} máu. Tác dụng của PTH đối kháng với tác dụng của calcitonin. Nồng độ calci máu trực tiếp điều hoà sự tiết của hai hormon này thông qua cơ chế hồi tác âm tính không có sự tham gia của tuyến yên.

5. TUYẾN THƯỢNG THẬN (adrenal glands)

Có hai tuyến thượng thận, mỗi tuyến nằm ở trên một thận và được bọc trong mạc thận. Tuyến thượng thận có hình tháp dẹt. Ở người trưởng thành, mỗi tuyến thượng thận cao 3 - 5 cm, rộng 2 - 3 cm và dày không quá 1cm; nó nặng 3,5 - 5 gam, chỉ bằng nửa trọng lượng lúc mới sinh. Trong thời kỳ phát triển phôi thai, tuyến thượng thận biệt hoá thành hai vùng riêng biệt về cấu trúc và chức năng. Vùng *vỏ thượng thận* (adrenal cortex) nằm ở ngoại vi chiếm 70 - 90% trọng lượng của tuyến và phát triển từ trung bì. Vùng *tủy thượng thận* (adrenal medulla) nằm ở trung tâm phát triển từ ngoại

bì. Vỏ thượng thận sản xuất các hormon steroid vốn là các chất thiết yếu cho đời sống. Thiếu hoàn toàn các hormon vỏ thượng thận sẽ tử vong sau vài ngày tới một tuần. Tuy thượng thận sản xuất ra hai catecholamin: norepinephrin và epinephrin. Tác dụng của hai hormon này giống với tác dụng của thần kinh giao cảm.

6. TUY

Tụy vừa là một tuyến nội tiết vừa là một tuyến ngoại tiết. Khoảng 99% tế bào tuyến tụy tạo nên các nang (acini) sản xuất ra dịch tụy. Dịch này được dẫn tới tá tràng qua một hệ ống dẫn. Nằm rải rác giữa các nang ngoại tiết là 1 – 2 triệu cụm tế bào nội tiết gọi là các đảo tụy (pancreatic islets) hay các đảo Langerhans (islets of Langerhans).

Mỗi cụm tế bào đảo tụy bao gồm bốn loại tế bào tiết hormon: tế bào alpha hay tế bào A chiếm 20% số tế bào của đảo tụy tiết ra glucagon; tế bào beta hay tế bào B chiếm 70% số tế bào của đảo tụy tiết ra insulin; tế bào delta hay tế bào D chiếm 50% số tế bào của đảo tụy tiết ra somatostatin; số tế bào còn lại là các tế bào F tiết ra polypeptid tụy. Glucagon có tác dụng làm tăng glucose máu trong khi insulin có tác dụng ngược lại. Somatostatin ức chế sự giải phóng insulin và glucagon từ các tế bào beta và alpha. Polypeptide ức chế tiết ra somatostatin.

7. BUỒNG TRỨNG (OVARIES) VÀ TINH HOÀN (TESTES)

Giải phẫu của buồng trứng và tinh hoàn đã được mô tả ở chương Hệ sinh dục. Các hormon sinh dục nữ do buồng trứng sản xuất ra là: estrogen và progesteron. Cùng với các hormon hướng sinh dục của tuyến yên, các hormon sinh dục của buồng trứng điều hoà sinh sản của nữ, duy trì sự có thai và chuẩn bị cho các tuyến vú tiết sữa. Những hormon này cũng giúp phát triển và duy trì các đặc tính sinh dục của phụ nữ. Buồng trứng cũng sản xuất inhibin, một hormon protein ức chế hormon kích nang trứng (FSH). Trong lúc có chửa, buồng trứng và rau thai sản xuất một hormon peptid gọi là relaxin, một chất làm tăng tính mềm dẻo của khớp mu trong lúc có chửa và giúp làm giãn cổ tử cung trong lúc đẻ.

Tinh hoàn của nam sản xuất testosterone. Testosterone điều hoà sự sản xuất tinh trùng và kích thích sự phát triển và duy trì các đặc tính sinh dục phụ của nam. Inhibin do tinh hoàn sản xuất ức chế sự tiết FSH.

8. TUYẾN TÙNG (pineal gland)

Tuyến tùng là một tuyến nội tiết nhỏ bám vào mái của não thất ba tại đường giữa. Nó là một phần của vùng trên đồi, nằm giữa hai gò trên, và nặng 0.1 – 0.2g. Tuyến được cấu tạo bằng những khối tế bào thần kinh đệm và những tế bào chế tiết gọi là các tế bào tuyến tùng (pinealocytes). Các sợi giao cảm sau hạch từ hạch cổ trên tận cùng ở tuyến tùng.

Tuyến tùng sản xuất ra melatonin, một hormon amin có nguồn gốc từ serotonin. Nhiều melatonin được giải phóng trong lúc tối và ít melatonin được giải phóng khi trời

sáng. Melatonin góp phần tạo lập đồng hồ sinh học của cơ thể. Nó cũng là một chất chống oxy hoá có tác dụng chống lại tác hại của các gốc oxy tự do. Ở những động vật mà sinh đẻ trong những mùa đặc biệt, melatonin ức chế chức năng sinh sản.

Xung động thần kinh các nơron của võng mạc truyền về nhân trên chéo thị giác của vùng hạ đồi. Tiếp đó xung động thần kinh được truyền tới hạch cổ trên rồi tới tuyến tùng và norepinephrine kích thích tế bào tuyến tùng tiết ra melatonin và kết quả là giấc ngủ.

9. TUYẾNỨC

(Giải phẫu của tuyến ức đã được mô tả ở chương Hệ tim mạch)

Các hormon do tuyến ức sản xuất - *thymosin*, *thymic humoral factor* (THF), *thymic factor* (TF) và thymopoetin - thúc đẩy sự tăng sinh và trưởng thành của các tế bào lympho T. Loại tế bào này tiêu diệt các vi sinh vật và các chất lạ.

PHẦN II. CÁC BÀI THỊ GIÁO XƯƠNG

Bài 39

CÁC XƯƠNG VÀ KHỚP CỦA ĐẦU

1. XƯƠNG SỌ (bones of cranium) (các H.39.1 - 39.2)

Xương sọ là một khối gồm 22 xương nằm ở đầu trên của cột sống.

Phân chia. Sọ do hai nhóm xương hợp thành: các xương hộp sọ và các xương mặt. **Hộp sọ** là hộp xương bảo vệ cho não do tám xương tạo nên: hai *xương đỉnh*, một *xương trán*, một *xương chẩm*, một *xương bướm*, một *xương sàng* và hai *xương thái dương*. **Các xương mặt** tạo nên khung xương của mặt, gồm mười ba xương dính thành một khối và dính với hộp sọ, và một xương liên kết với khối xương sọ bằng khớp hoạt dịch. Mười bốn xương mặt là: hai *xương lệ*, hai *xương xoăn mũi dưới*, hai *xương mũi*, hai *xương hàm trên*, hai *xương khẩu cái*, hai *xương gò má*, một *xương hàm dưới* và một *xương lá mía*.

Những đặc điểm chung. Ngoài việc tạo nên hộp sọ, các xương sọ cũng tạo nên một số khoang nhỏ khác, bao gồm ổ mũi và các ổ mắt mở ra phía trước. Một số xương sọ chứa những khoang được lót bằng niêm mạc và thông với mũi; chúng được gọi là những *xoang cạnh mũi*. Trong xương thái dương có những khoang nhỏ chứa các cấu trúc liên quan tới thính giác và thăng bằng.

Trong các xương sọ, chỉ có xương hàm dưới là có thể chuyển động được, các xương còn lại dính chặt với nhau thành một khối bằng các đường khớp bất động.

Hộp sọ có một nền để não nằm trên và một vòm bao quanh và dầy trên não. Các xương của vòm sọ được tạo nên từ hai bản xương đặc (*bản ngoài* và *bản trong*) ngăn cách nhau bằng một lớp xương xốp gọi là *lõi xốp*. Mặt trong hộp sọ dính với màng não cứng, mặt ngoài tạo nên chỗ bám cho các cơ đầu mặt. Ngoài việc tạo nên khung xương của mặt, các xương mặt còn bảo vệ cho đường vào của các hệ hô hấp và tiêu hoá. Cả khối xương sọ bảo vệ và nâng đỡ cho các giác quan chuyên biệt về nhìn, nếm, ngửi, nghe và thăng bằng.

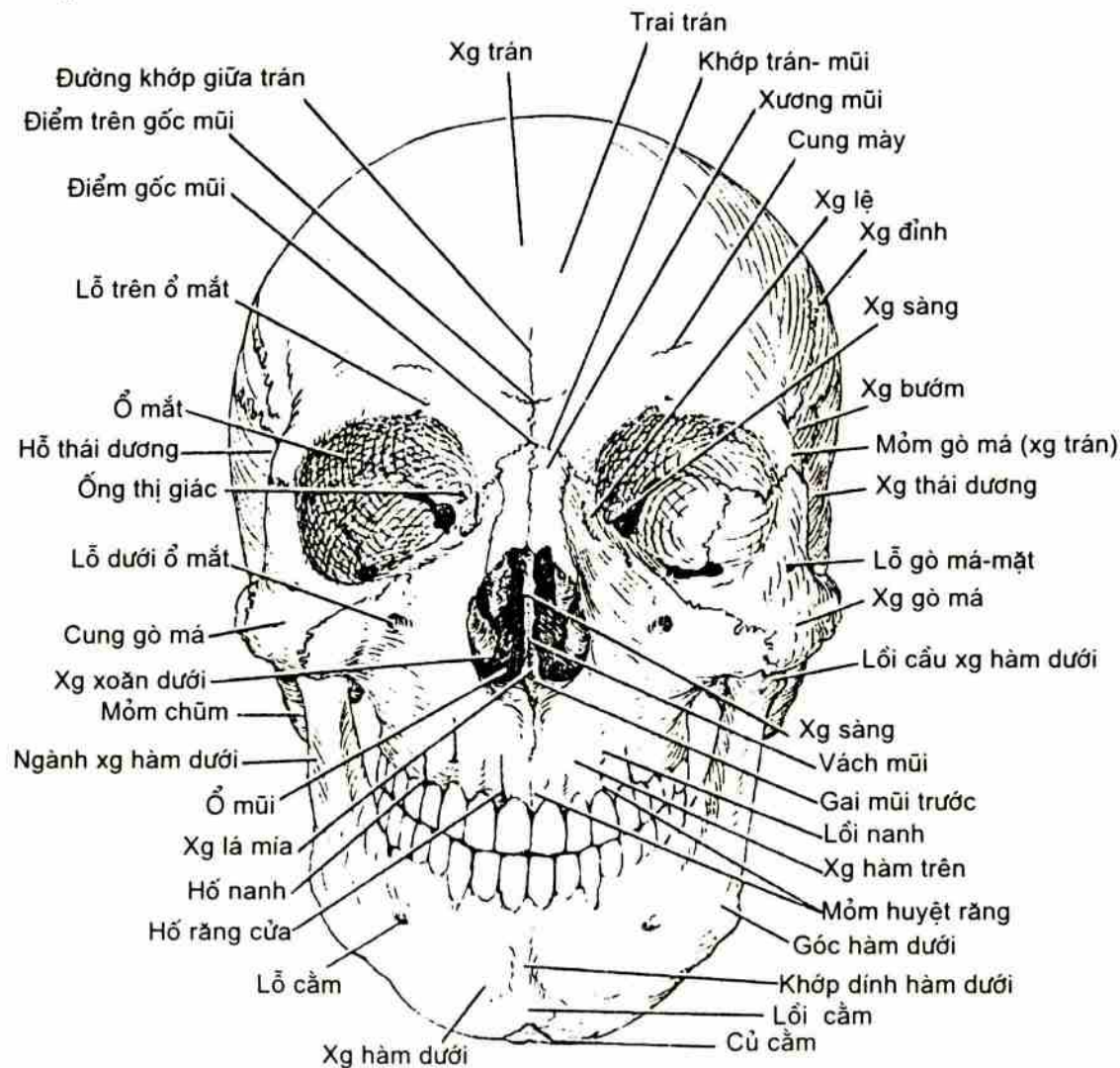
1.1. Các xương hộp sọ (brain box)

Xương trán (frontal bone). Xương trán gồm hai phần chính: một phần tạo nên trán (phần trước của hộp sọ) là *trai trán*, một phần nằm ngang tạo nên phần lớn trần ổ mắt và hầu hết hố sọ trước là *phần ổ mắt* (orbital part). Ở mặt ngoài, hai phần của xương trán gặp nhau tại *bờ trên ổ mắt* (supra-orbital margin). Ngay trên bờ này, bên trong trai trán có hai *xoang trán*.

Trai trán. Ở mặt ngoài, nằm ngay trên các bờ trên ổ mắt là những gờ xương nhô lên gọi là *cung mày* (superciliary arches). Ở giữa các cung này là một chỗ lõm nhỏ gọi là *glabella* (điểm trên góc mũi). Ở phần trong của bờ trên ổ mắt có *lỗ* (hoặc *khuyết*) *trên ổ mắt* (supra-orbital foramen). Ở mặt trong, trên đường giữa của trai trán có *mào trán* (frontal crest) nằm giữa lỗ tịt và rãnh xoang dọc trên.

Phần ổ mắt. Mặt ổ mắt của phần ổ mắt có hai điểm đáng chú ý: ở phía trước trong là *hõm rờng rọc* (trochlear fovea) cho rờng rọc của cơ chéo trên bám, ở phía trước ngoài là *hố tuyến lệ* (fossa for lacrimal gland) chứa phần ổ mắt của tuyến lệ. Mặt hướng vào hộp sọ của phần ổ mắt bị khuyết trên đường giữa thành *khuyết sàng* (ethmoidal notch) và mảnh sàng của xương sàng lấp vào khuyết này.

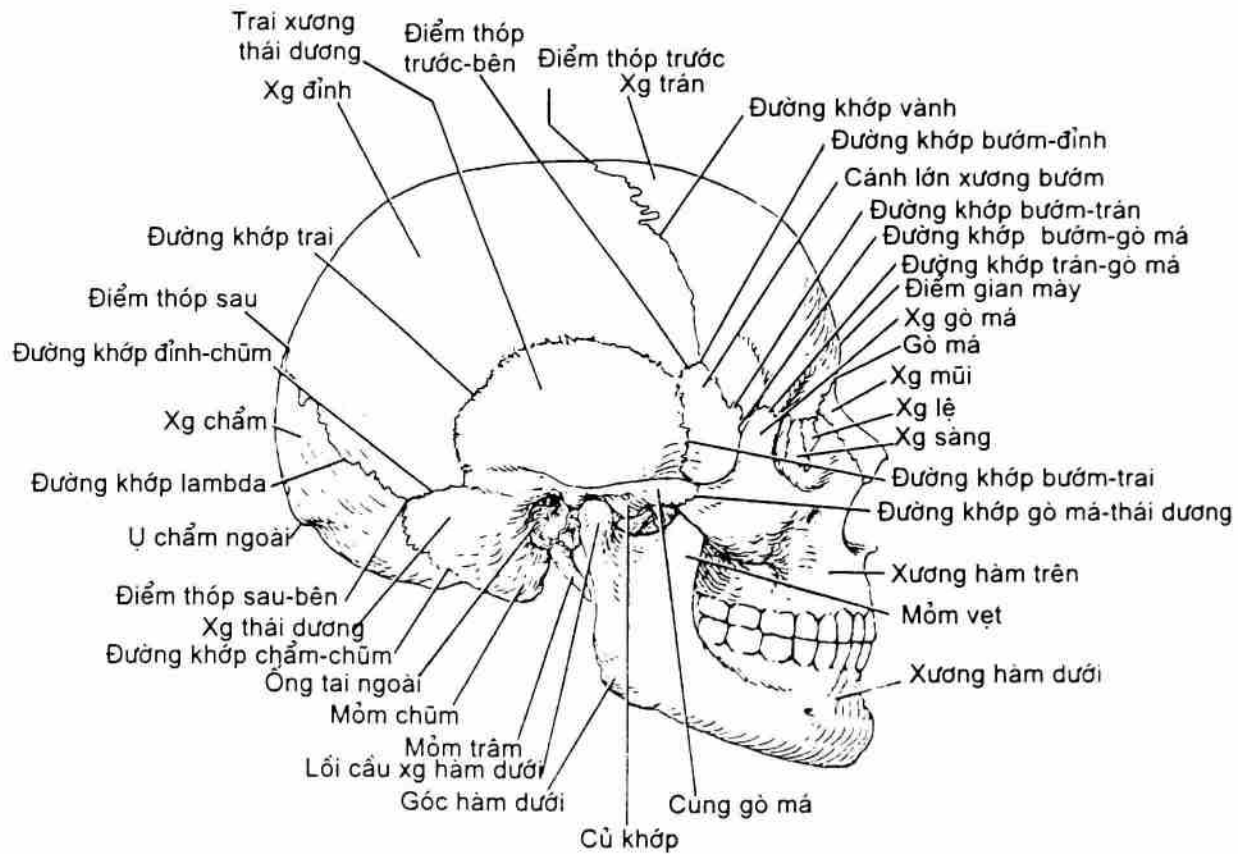
Các xương đỉnh (parietal bone). Hai xương đỉnh tạo nên phần lớn của các mặt bên và đỉnh sọ. Chúng tiếp khớp với nhau tại đường khớp dọc, với xương trán tại đường khớp vành, với xương chẩm tại đường khớp lambda và với các xương thái dương tại các đường khớp trai. Mặt trong của xương đỉnh lõm và có những rãnh để các mạch máu đi qua.



Hình 39.1. Xương sọ: nhìn trước

Các xương thái dương (temporal bone). Mỗi xương thái dương tạo nên một mặt dưới-bên của hộp sọ và một phần của nền sọ. Nó tiếp khớp với các xương đỉnh, chẩm, bướm và gò má bằng các khớp bất động. Xương thái dương do ba phần tạo nên: phần đá, phần trai và phần nhĩ.

Phần đá (petrous part) có hình tháp tam giác (với ba mặt trước, sau và dưới) nằm ngang qua nền sọ, giữa xương bướm và xương chũm. Phần này chứa tai giữa và tai trong, và những ống cho động mạch cảnh trong và thần kinh mặt đi qua. *Ống động mạch cảnh* có một *lỗ ngoài* mở ra ở mặt dưới phần đá và một *lỗ trong* mở ra ở đỉnh phần đá. Mỏm nhọn từ mặt dưới phần đá nhô xuống dưới là *mỏm trâm* (styloid process). Nền phần đá hướng ra ngoài và ra sau. Mỏm lồi trên nền phần đá, ở ngay sau lỗ tai ngoài, được gọi là *mỏm chũm* (mastoid process). Trong mỏm chũm có hang chũm và nhiều xoang nhỏ. Ở giữa mỏm trâm và mỏm chũm có *lỗ trâm-chũm*, nơi ra khỏi sọ của thần kinh mặt. Trên mặt sau phần đá có *lỗ* và *ống tai trong*, nơi các thần kinh sọ VII và VIII đi qua. Ở mặt trước và gần đỉnh phần đá có *ấn thần kinh sinh ba* (trigeminal impression), nơi mà hạch cảm giác thần kinh sinh ba nằm; ở ngoài ấn này là *lồi cung* (arcuate eminence), được tạo nên bởi ống bán khuyên trước nằm bên dưới; ở trước và ngoài lồi cung là *trần hòm nhĩ* (tegmen tympani). Bờ sau phần đá cùng với xương chũm giới hạn nên *lỗ tĩnh mạch cảnh* (jugular foramen), nơi đi qua của tĩnh mạch cảnh trong và bốn thần kinh sọ cuối.



Hình 39.2. Xương sọ: nhìn bên

Phần trai (squamous part) là mảnh xương mỏng hình quạt. Phần dưới của trai thái dương tách ra *mỏm gò má* (zygomatic process) chạy ra trước tiếp khớp với mỏm thái dương của xương gò má; mỏm của hai xương cùng nhau tạo nên *cung gò má* (zygomatic arch). Hố lõm nằm ở mặt sau-dưới mỏm gò má là *hố hàm dưới* và chỗ lồi

tròn ở trước hố này là *củ khớp*. Hố và củ tiếp khớp với chòm xương hàm dưới tạo nên khớp thái dương-hàm dưới.

Phần nhĩ (tympanic part) là mảnh xương mỏng vây quanh *lỗ* và *ống tai ngoài* (external acoustic opening and external acoustic meatus).

Xương chẩm (occipital bone). Xương chẩm tạo nên phần sau của vòm và nền sọ. Xương chẩm gồm ba phần vây quanh lỗ lớn xương chẩm. *Lỗ lớn* (foramen magnum) là nơi hành não liên tiếp với tuỷ sống. Trước lỗ lớn là *phần nền* (basilar part), hai bên là các *phần bên* (lateral part) và ở sau là *trai chẩm* (squamous part of occipital bone). Mặt trên phần nền dốc đứng và được gọi là *dốc* (clivus); mặt dưới phần nền có *củ hầu* (pharyngeal tubercle). Trên mỗi phần bên có một *lồi cầu chẩm* (occipital condyle) tiếp khớp với mặt trên của khối bên đốt đội và một *ống thần kinh hạ thiệt* (hypoglossal canal), nơi đi qua của thần kinh sọ XII. Mặt sau *trai chẩm* có *ụ chẩm ngoài* (external occipital protuberance) ở giữa và *các đường gáy* (trên cùng, trên và dưới) ở mỗi bên. Giữa mặt trước (hay mặt trong) *trai chẩm* có *ụ chẩm trong* (internal occipital protuberance). Gờ xương từ ụ này đi tới lỗ lớn xương chẩm là *mào chẩm trong*, còn hai rãnh kế tiếp nhau từ ụ chạy sang hai bên là *rãnh xoang ngang* (groove for transverse sinus) và *rãnh xoang sigma* (groove for sigmoid sinus). Rãnh xoang ngang ngăn cách hai hố ở mặt trong *trai chẩm*: *hố đại não* (cerebral fossa) ở trên và *hố tiểu não* (cerebellar fossa) ở dưới.

Xương bướm (sphenoid/sphenoidal bone). Xương bướm nằm ở giữa nền sọ và tiếp khớp với tất cả các xương khác của hộp sọ. Ngoài hộp sọ, nó còn góp phần tạo nên trần ổ mũi và các thành ổ mắt. Các phần của xương bướm là thân, cánh nhỏ, cánh lớn và các mỏm chân bướm.

Thân. Thân xương bướm là vùng nhô cao ở giữa hố sọ giữa, tiếp giáp với xương sàng ở trước và xương chẩm ở sau. Mặt trên của thân xương bướm có *rãnh trước giao thoa ở trước* và *hố tuyến yên* (hypophysial fossa) ở sau. Thành xương ở sau hố tuyến yên được gọi là *lưng yên* và hai góc bên của lưng yên nhô lên thành *các mỏm yên sau* (posterior clinoid processes). Trong thân xương bướm có các *xoang bướm* thông với ngách bướm-sàng của ổ mũi.

Cánh nhỏ. Hai cánh nhỏ xương bướm từ phần trước của thân chạy sang hai bên rồi tận cùng phía bên tại một đỉnh nhọn. Từ đỉnh trở vào trong, bờ sau của cánh nhỏ chạy theo một đường cong rồi tận cùng như là *mỏm yên trước* (anterior clinoid process); chính bờ sau tạo nên giới hạn cho các phần bên của các hố sọ trước và giữa. Mỗi *cánh nhỏ* rộng dần từ đỉnh vào trong rồi dính vào phần trước thân bướm bằng hai rễ và cùng thân bướm giới hạn nên *ống thị giác* (optic canal), nơi đi qua của thần kinh sọ II và động mạch mắt.

Cánh lớn. Ở phía sau, mỗi *cánh lớn* cũng từ một bên thân bướm chạy sang bên, tạo nên phần lớn hố sọ giữa. Cánh lớn cùng với cánh nhỏ giới hạn nên *khe ổ mắt trên* (superior orbital fissure), nơi đi qua của các thần kinh V1, III, IV, VI và các tĩnh mạch mắt. Trên cánh lớn và sau đầu trong của khe ổ mắt trên là *lỗ tròn* (foramen rotundum), nơi đi qua của thần kinh hàm trên (V2); ở sau-ngoài lỗ tròn là một lỗ lớn hơn, *lỗ bầu dục* (foramen ovale), nơi đi qua của thần kinh hàm dưới (V3); ở sau-ngoài lỗ bầu dục là một lỗ cho động mạch màng não giữa đi qua: *lỗ gai* (foramen spinosum). Ở phía sau

trong lỗ bầu dục, có thể nhìn thấy lỗ mở vào trong sọ của ống động mạch cảnh tại đỉnh phần đá xương thái dương; ở ngay dưới lỗ mở này là một lỗ nằm giữa xương bướm và phần đá xương thái dương có tên là *lỗ rách* (foramen lacerum).

Các mòm chân bướm (pterygoid processes). Các *mòm chân bướm* từ chỗ nối giữa thân và cánh lớn chạy xuống các thành bên ổ mũi. Mỗi mòm có một *mảnh trong* (medial plate) và một *mảnh ngoài* (lateral plate) ngăn cách nhau bởi *hố chân bướm* (pterygoid fossa). Mỗi mảnh trong mòm chân bướm tận cùng ở dưới tại *móc chân bướm* và chia ra ở trên để tạo nên *hố thuyền*. Ở ngay trên hố thuyền, tại gốc của mảnh trong mòm chân bướm, là lỗ mở của *ống chân bướm*.

Xương sàng (ethmoid/ethmoidal bone). Xương sàng nằm trên đường giữa, ở phần trước nền sọ. Nó còn góp phần tạo nên vách mũi, trần ổ mũi, thành ngoài ổ mũi và thành trong ổ mắt. Các phần của xương sàng gồm mảnh sàng, mảnh thẳng đứng và các mê đạo sàng. *Mảnh sàng* (cribriform plate) lấp vào chỗ khuyết của phần ổ mắt xương trán, ngăn cách hố sọ trước với ổ mũi; giữa mặt trên của mảnh sàng nhô lên một mòm hình tam giác gọi là *mào gà* (crista galli); trên mảnh sàng có các *lỗ sàng* cho các thần kinh khứu đi qua. *Mảnh thẳng đứng* (perpendicular plate) chạy xuống góp phần tạo nên vách mũi. Mỗi *mê đạo sàng* (ethmoidal labyrinth) là một khối xương xếp nằm giữa ổ mắt và ổ mũi. Khối này chứa các *xoang sàng* (ethmoidal cells), gồm ba nhóm trước, giữa và sau, thông với ổ mũi. Hai mảnh xương từ mặt trong mỗi mê đạo sàng nhô vào ổ mũi được gọi là *các xoăn mũi trên* và *dưới* (superior and inferior nasal concha). Nhóm xoang sàng giữa làm cho thành ngoài vách mũi giữa lồi lên thành một vòm gọi là *bọt sàng* (ethmoidal bulla).

1.2. Các xương mặt (facial skeleton)

Xương hàm trên (maxilla). Hai xương hàm trên (đã dính lại) tạo nên hàm trên và tiếp khớp với tất cả các xương mặt khác, trừ xương hàm dưới. Nó tạo nên một phần của sàn ổ mắt, một phần của thành bên và sàn ổ mũi, và hầu hết khẩu cái cứng. Xương hàm trên gồm thân và các mòm liên tiếp với thân.

Thân có các mặt hướng về ổ mắt, ổ mũi, hố dưới thái dương (được gọi lần lượt là *mặt ổ mắt*, *mặt mũi* và *mặt dưới thái dương*) và về phía trước (*mặt trước*). Thân xương chứa một xoang lớn mở vào ổ mũi, *xoang hàm trên*.

– Trên mặt trước, ngay dưới bờ dưới ổ mắt, có *lỗ dưới ổ mắt* (infra-orbital foramen).

– Mặt ổ mắt xương hàm trên tạo nên phần lớn sàn ổ mắt. Bờ ngoài của mặt này cùng với cánh lớn xương bướm giới hạn nên *khe ổ mắt dưới* (inferior orbital fissure); trên mặt ổ mắt có *cổ rãnh dưới ổ mắt*; rãnh này thông với lỗ dưới ổ mắt ở mặt trước qua *ống dưới ổ mắt*.

– Ở mặt dưới thái dương có *củ hàm*.

– Mặt mũi xương hàm trên góp phần tạo nên thành ngoài ổ mũi; trên mặt này có *rãnh lệ* và *lỗ xoang hàm trên*.

Các mòm

– Ở phía ngoài, mòm gò má (zygomatic process) xương hàm trên tiếp khớp với xương gò má.

– Ở phía trong, *mòm trán* (frontal process) xương hàm trên chạy lên tiếp khớp với xương trán.

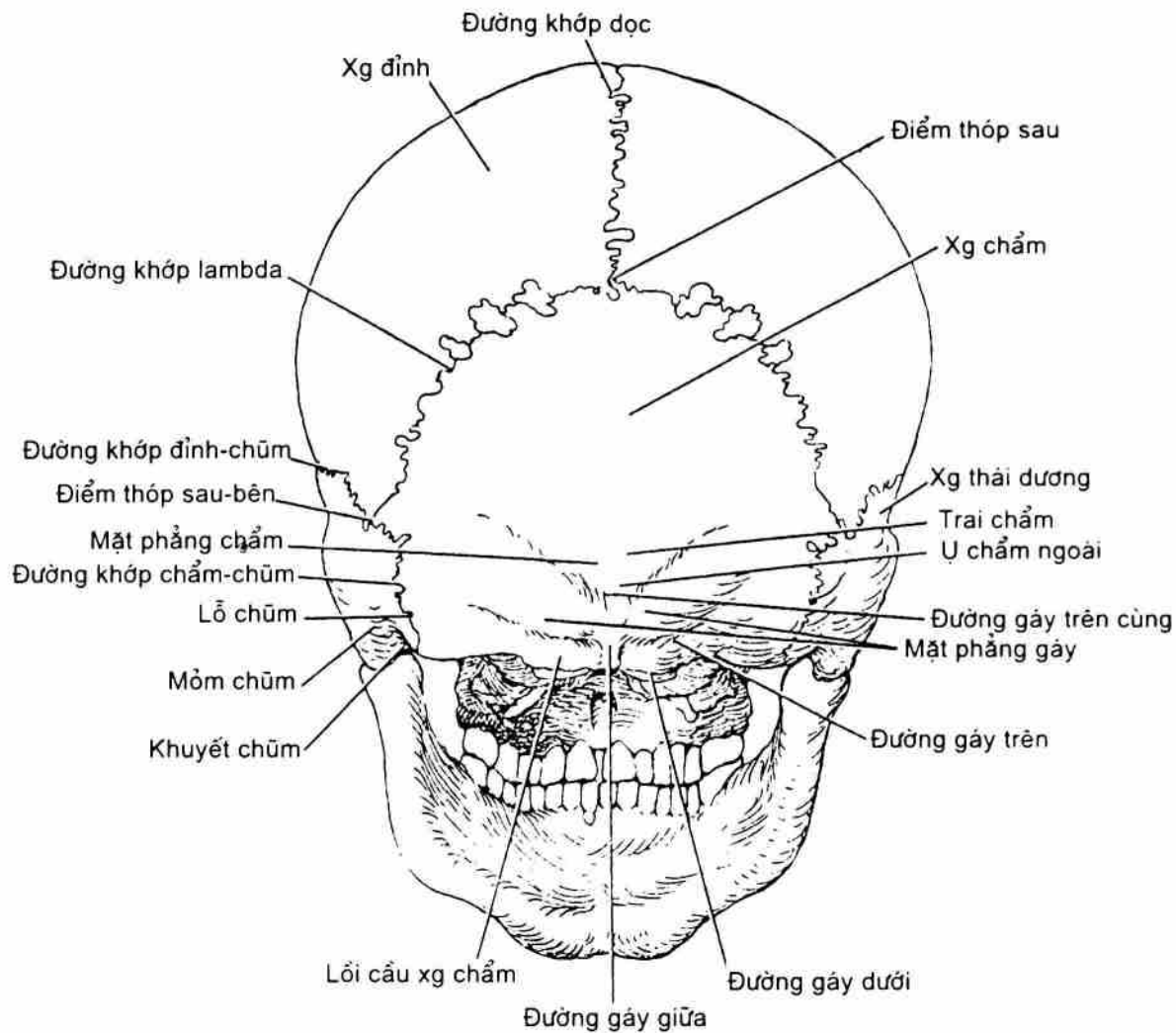
– Ở phía dưới, thân xương hàm trên tận cùng bởi *mòm huyết răng* (alveolar process); mòm này là một cung mang các *huyết răng* của các răng hàm trên.

Mòm khẩu cái (palatine process) nhô ra từ mặt trong (mặt mũi) thân xương hàm trên, bắt đầu từ ngay trên mặt trong của mòm huyết răng và đi tới đường giữa, nơi nó tiếp khớp với mòm của xương bên đối diện. Hai mòm cùng nhau tạo nên hai phần ba trước của khẩu cái cứng. Tại đầu trước của đường giữa khẩu cái cứng có một hố nhỏ (*hố răng cửa* – incisive fossa) nằm ngay sau các răng cửa. Hai *ống răng cửa* (incisive canals), mỗi ống ở một bên, từ hố này chạy về phía sau-trên rồi mở vào sàn ổ mũi. Các ống và hố này là đường đi của các mạch khẩu cái lớn và thần kinh mũi-khẩu cái.

Xương hàm dưới (mandible). Xương hàm dưới gồm một thân và hai ngành hàm.

Thân xương hàm dưới (body of mandible) cong hình móng ngựa, gồm một *nền* dày ở dưới và *phần huyết răng* (alveolar part) ở trên. Giữa mặt trước nền hàm dưới lồi ra ở thành *lồi cằm* (mental protuberance) và mỗi bên có một *lỗ cằm* (mental foramen). Phần huyết răng cong thành *cung huyết răng* (alveolar arch) và mang các lỗ huyết chân răng hàm dưới. Ở mặt trong thân xương và ngay sau khớp dính hàm dưới là một đôi gai nhỏ gọi là các *gai cằm trên* và *dưới* (superior and inferior mental spines). Từ đường giữa và ở dưới các gai cằm có một đường gờ gọi là *đường hàm-móng* (mylohyoid line) chạy ra sau và lên trên ở mặt trong mỗi bên thân xương. Ở trên phần ba trước của đường hàm-móng là một vùng lõm nông gọi là *hố dưới lưỡi* (sublingual fossa), và bên dưới hai phần ba sau của đường hàm móng là một hố lõm khác gọi là *hố dưới hàm* (submandibular fossa).

Ngành xương hàm dưới (ramus of mandible). Bờ sau ngành hàm dưới liên tiếp với bờ dưới thân hàm dưới tại *góc hàm dưới* (angle of mandible). Từ đây, ngành hàm chạy lên trên gần như vuông góc với thân hàm. Đầu trên của ngành hàm tách ra thành *mòm vẹt* (coronoid process) ở trước và *mòm lồi cầu* (condylar process) ở sau; giữa hai mòm này là *khuyết hàm dưới* (mandibular notch). Mòm lồi cầu có một *chỏm* tiếp khớp với hố hàm dưới và củ khớp của xương thái dương. Trên mặt trong của ngành hàm có một lỗ cho thần kinh và các mạch huyết răng dưới đi vào xương hàm, *lỗ hàm dưới* (mandibular foramen). Lỗ này là cửa vào của *ống hàm dưới* (mandibular canal). Miệng lỗ được chặn bằng một mảnh xương gọi là *lưỡi hàm dưới* (lingula).



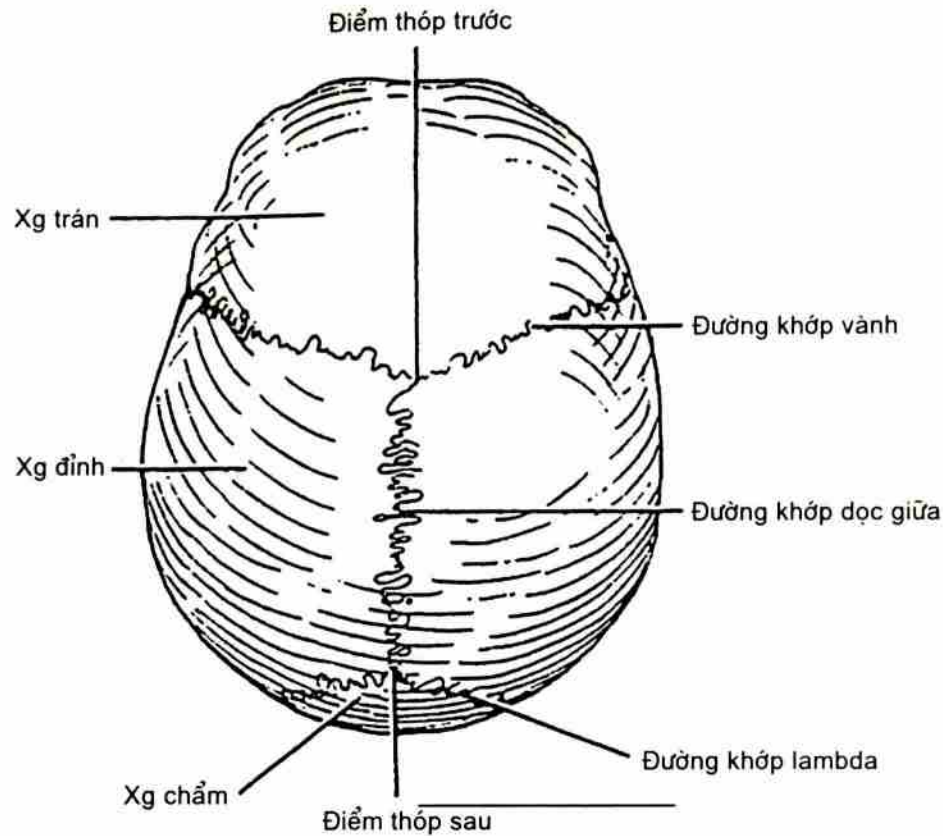
Hình 39.3. Xương sọ: nhìn từ sau

Xương mũi (nasal bone). Các xương mũi gập nhau trên đường giữa và tạo nên một phần của cầu mũi.

Xương lệ (lacrimal bone). Hai xương lệ là những xương nhỏ nằm ở sau và ngoài các xương mũi và tạo nên một phần thành trong ổ mắt. Xương lệ cùng với mòm trán xương hàm trên giới hạn nên *hố lệ*, nơi mà túi lệ nằm.

Xương gò má (zygomatic bone). Xương gò má làm cho gò má lồi lên thành gò và tạo nên một phần của thành ngoài và sàn ổ mắt. Nó tiếp khớp với các xương trán, hàm trên, bướm và thái dương.

Xương khẩu cái (palatine bone). Xương này gồm mảnh nằm ngang và mảnh thẳng đứng hợp thành hình chữ L. Mảnh nằm ngang cùng với mảnh nằm ngang của xương bên đối diện tạo thành phần sau của khẩu cái cứng. Mảnh thẳng đứng nhỏ lên trên để tạo nên một phần của thành ngoài ổ mũi và một phần sàn ổ mắt.

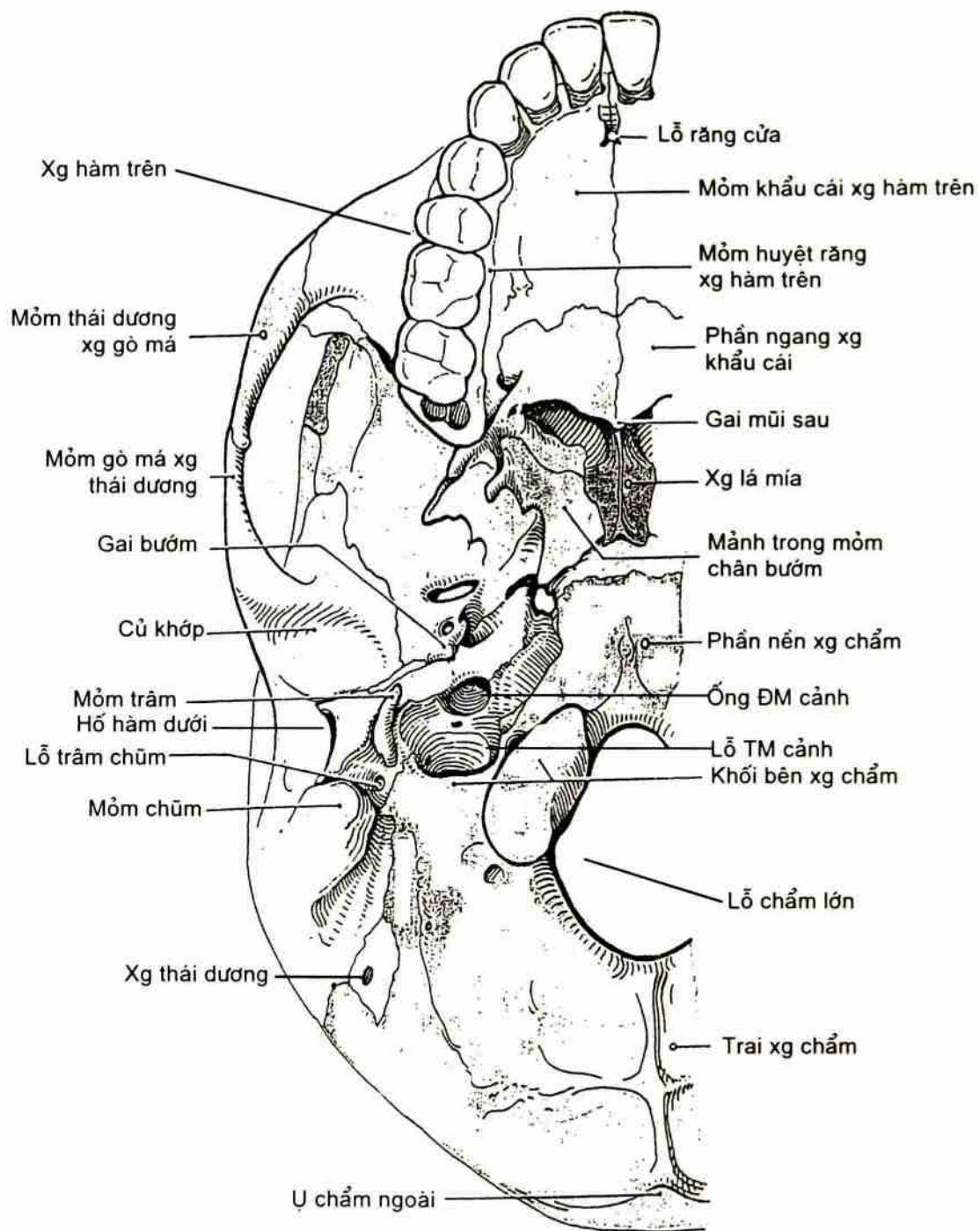


Hình 39.4. Xương sọ: nhìn từ trên

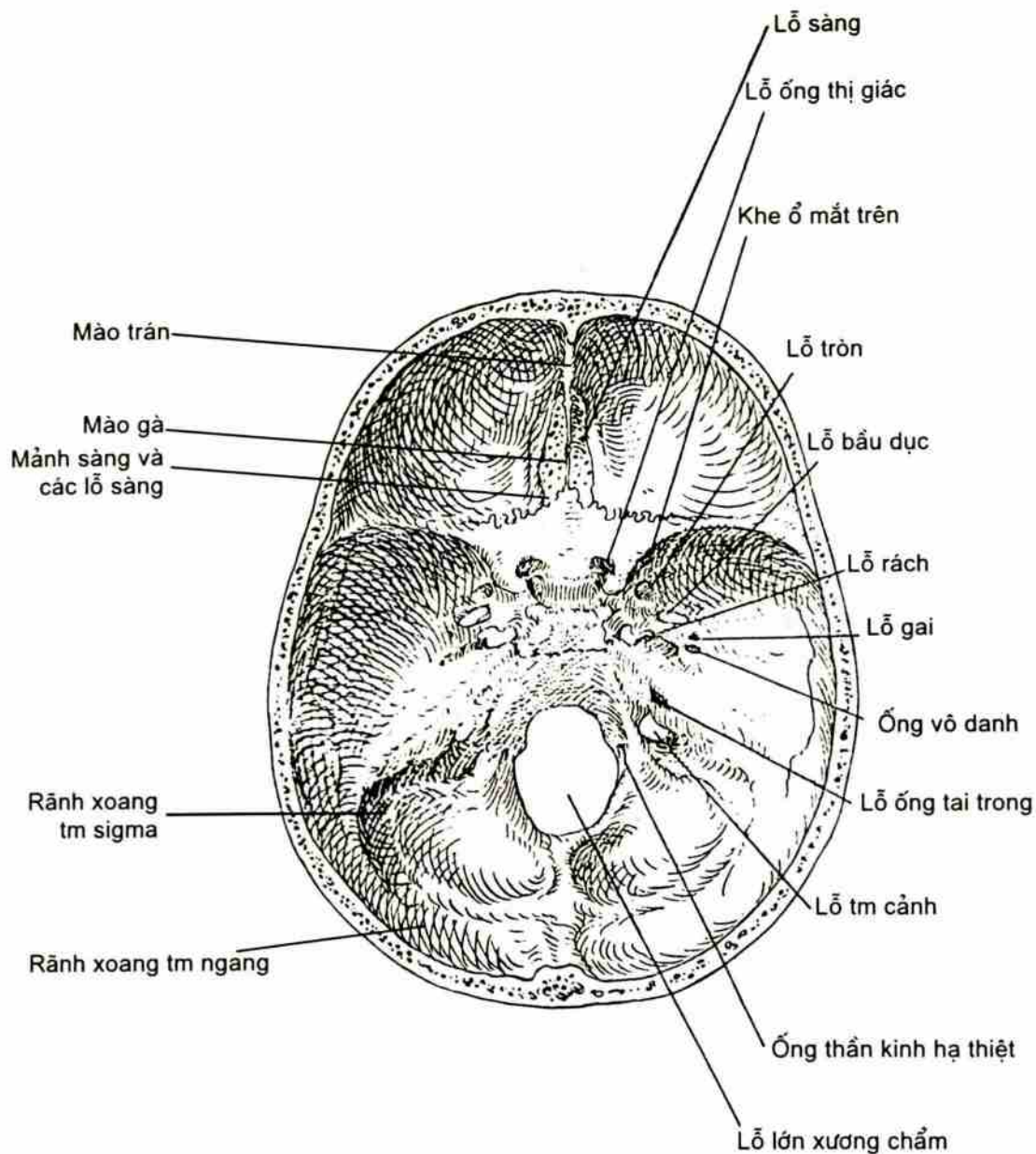
Xương xoăn mũi dưới (inferior nasal concha). Mỗi xương này là một xương mỏng cuộn lại và nhô vào ổ mũi ở dưới xương xoăn mũi giữa.

Xương lá mía (vomer). Đây là một xương mỏng hình tam giác tạo nên một phần vách mũi. Nó tiếp khớp ở dưới với các xương của khẩu cái cứng tại đường giữa và ở trên với mảnh thẳng đứng của xương sàng và xương bướm.

Xương móng (hyoid bone). Xương này không thuộc xương sọ nhưng được mô tả cùng xương sọ cho tiện. Nó là một xương rời hình móng ngựa nằm trong các mô mềm của vùng cổ, ở ngay trên thanh quản và dưới xương hàm dưới. Xương móng gồm một thân nằm ngang và hai sừng ở mỗi bên: *sừng lớn* và *sừng nhỏ*.



Hình 39.5. Mặt ngoài nền sọ



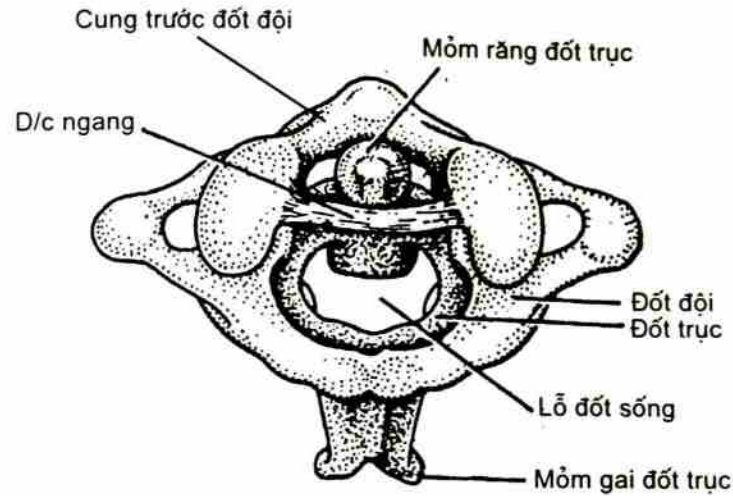
Hình 39.6. Mặt trong nền sọ

2. CÁC KHỚP HOẠT DỊCH CỦA SỌ (cranial synovial joints)

Sọ chỉ có một khớp hoạt dịch là *khớp thái dương-hàm dưới*. Tuy nhiên, xét đến các cử động của đầu, *khớp đội-chẩm*, *khớp đội-trục giữa* và *khớp đội-trục bên* cũng được xếp vào khớp hoạt dịch sọ.

Khớp đội-chẩm (atlanto-occipital joint) là khớp lồi cầu giữa các *mặt khớp trên* của đốt đội và các *lồi cầu* xương chẩm. Khớp này cho phép *gấp, duỗi* và *ngiên đầu* sang hai bên.

Khớp đội-trục giữa (median atlanto-axial joint) (H.39.7) là khớp trục giữa một bên là *răng* của đốt trục với một bên là *cung trước* đốt đội và *dây chằng ngang* đốt đội. Động tác của khớp này là *xoay đầu*.



Hình 39.7. Khớp đội - trục giữa (nhìn trên)

Khớp đội-trục bên (lateral atlanto-axial joint) là khớp phẳng giữa mặt khớp dưới của khối bên đốt đội với mặt khớp trên của đốt trục. Động tác của khớp này cũng là xoay đầu.

Dưới đây chỉ mô tả chi tiết khớp thái dương - hàm dưới.

Khớp thái dương-hàm dưới (temporomandibular joint) (H.39.8 và H.39.9)

Khớp thái dương-hàm dưới là khớp hoạt dịch, thuộc loại *lưỡng lõi cầu*, nối xương thái dương với xương hàm dưới.

Mặt khớp. Mặt khớp của xương thái dương nằm ở phần trãi, gồm *củ khớp* ở trước và phần trước *hố hàm dưới* ở sau. Về phía xương hàm dưới, mặt khớp là *chỏm xương hàm dưới*. Chỏm là thành phần của mỏm lõi cầu xương hàm dưới. Xen giữa mặt khớp của hai xương là một tấm sụn-sợi gọi là *đĩa khớp* (articular disc). Đĩa khớp có hai mặt trên và dưới thích ứng với mặt khớp của hai xương. Chu vi đĩa khớp dính vào bao khớp, lỏng ở phía sau, chắc ở phía trước. Nó còn dính vào gân cơ chân bướm ngoài và vào chỏm xương hàm dưới bằng một dải sợi. Dải này giúp cho đĩa dịch chuyển ra trước và sau cùng chỏm xương hàm dưới.

Bao khớp dính vào chu vi các mặt khớp của hai xương và bám vào chu vi của đĩa khớp; đĩa khớp chia ổ khớp thành hai khoang: *khoang thái dương-đĩa khớp* và *khoang đĩa khớp-hàm dưới*. Bao khớp thường lỏng giữa đĩa khớp và xương thái dương, chắc và chặt hơn ở giữa đĩa khớp và xương hàm dưới.

Màng hoạt dịch. Do ổ khớp bị chia đôi nên màng hoạt dịch cũng bị chia đôi thành:

Màng hoạt dịch trên (superior synovial membrane) lót mặt trong bao sợi của khớp thái dương - đĩa khớp.

Màng hoạt dịch dưới (inferior synovial membrane) lót mặt trong bao sợi của khớp đĩa khớp - hàm dưới.

Dây chằng

Dây chằng ngoài (lateral ligament) và *dây chằng trong* (medial ligament) là những phần dày lên ở hai mặt ngoài và trong của bao khớp. Dây chằng ngoài bám ở trên vào củ khớp (thuộc rễ của mỏm gò má). Các sợi của nó chạy xuống dưới và ra sau bám vào mặt ngoài của cổ lõi cầu xương hàm dưới, qua đó bảo vệ ống tai ngoài.

Dây chằng bướm-hàm dưới (sphenomandibular ligament) nằm ở mặt trong của khớp. Nó là một dải sợi chạy từ gai xương bướm tới lưỡi xương hàm dưới.

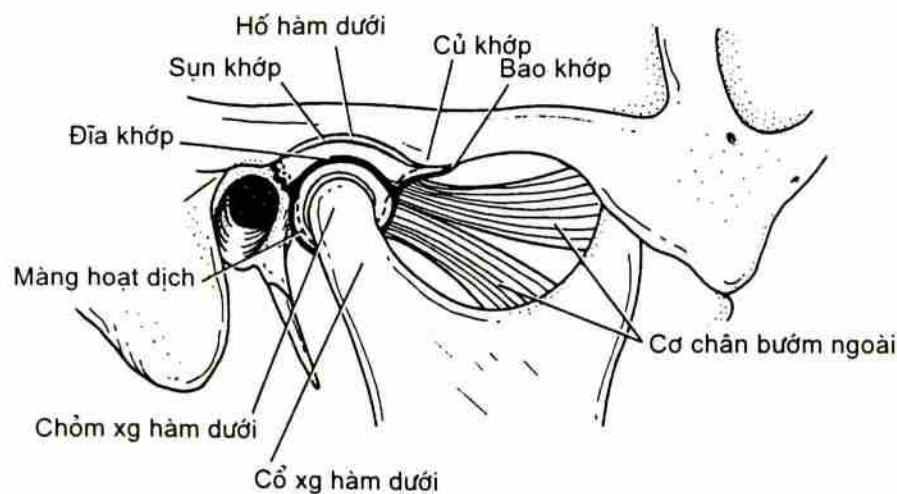
Dây chằng trâm-hàm dưới (stylomandibular ligament) nằm ở phía sau-trong của khớp. Nó chỉ là một dải dày lên của mạc cổ sâu chạy từ đỉnh mỏm trâm tới góc xương hàm dưới.

Các cơ và những cử động

Hạ xương hàm dưới. Khi há miệng, chòm xương hàm dưới xoay trên mặt dưới của đĩa khớp quanh một trục ngang. Cổ xương hàm dưới và đĩa khớp cùng được cơ chân bướm ngoài kéo ra trước và đĩa khớp dịch chuyển tới dưới củ khớp. Chuyển động ra trước của đĩa khớp được giới hạn bởi sức căng của mô xơ-chun buộc đĩa khớp vào xương thái dương. Xương hàm dưới được hạ thấp nhờ hai cơ bụng, cơ cằm-móng và cơ hàm-móng. Cơ chân bướm ngoài đóng vai trò quan trọng trong việc kéo xương ra trước.

Nâng xương hàm dưới. Động tác này ngược với động tác hạ xương hàm dưới. Đầu tiên chòm xương hàm dưới và đĩa khớp dịch chuyển ra sau, tiếp đó chòm xoay trên mặt dưới đĩa khớp. Xương hàm được nâng lên nhờ cơ thái dương, cơ cắn và cơ chân bướm trong; các sợi sau của cơ thái dương kéo chòm xương hàm dưới ra sau. Đĩa khớp được kéo ra sau nhờ mô xơ-chun.

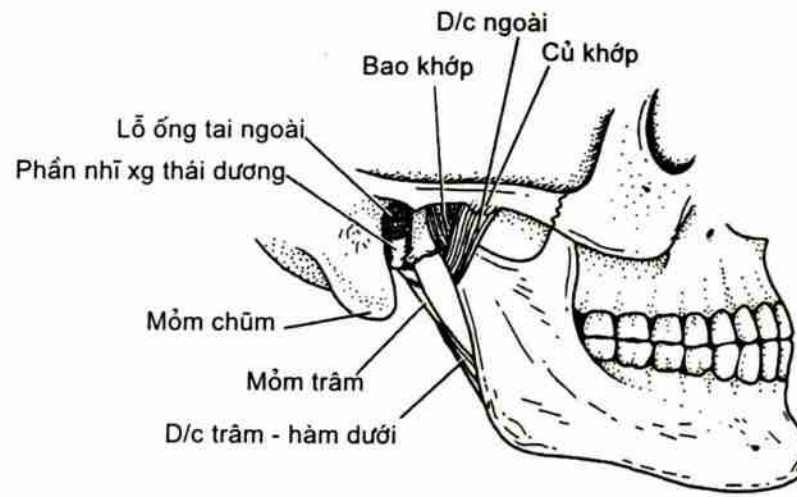
Đưa hàm dưới ra trước. Đĩa khớp được kéo ra trước tới mặt dưới củ khớp và chòm xương hàm dưới được kéo theo cùng đĩa khớp. Tất cả cử động chỉ diễn ra ở khớp thái dương-đĩa khớp. Hàm dưới đưa ra trước làm cho các răng hàm dưới nằm trước răng hàm trên. Động tác này xảy ra khi cơ chân bướm ngoài ở cả hai bên cùng co với sự hỗ trợ của hai cơ chân bướm trong.



Hình 39.8. Ổ khớp của khớp thái dương-hàm dưới

Đưa xương hàm dưới ra sau. Đĩa khớp và chỏm xương hàm dưới được kéo ra sau về hố hàm dưới. Động tác này diễn ra nhờ các sợi sau của cơ thái dương.

Các cử động nhai từng bên. Các cử động này bao gồm việc luân phiên đưa hàm dưới ra trước và ra sau ở mỗi bên.



Hình 39.9. Khớp thái dương-hàm dưới nhìn bên

CÁC XƯƠNG VÀ KHỚP CỦA THÂN

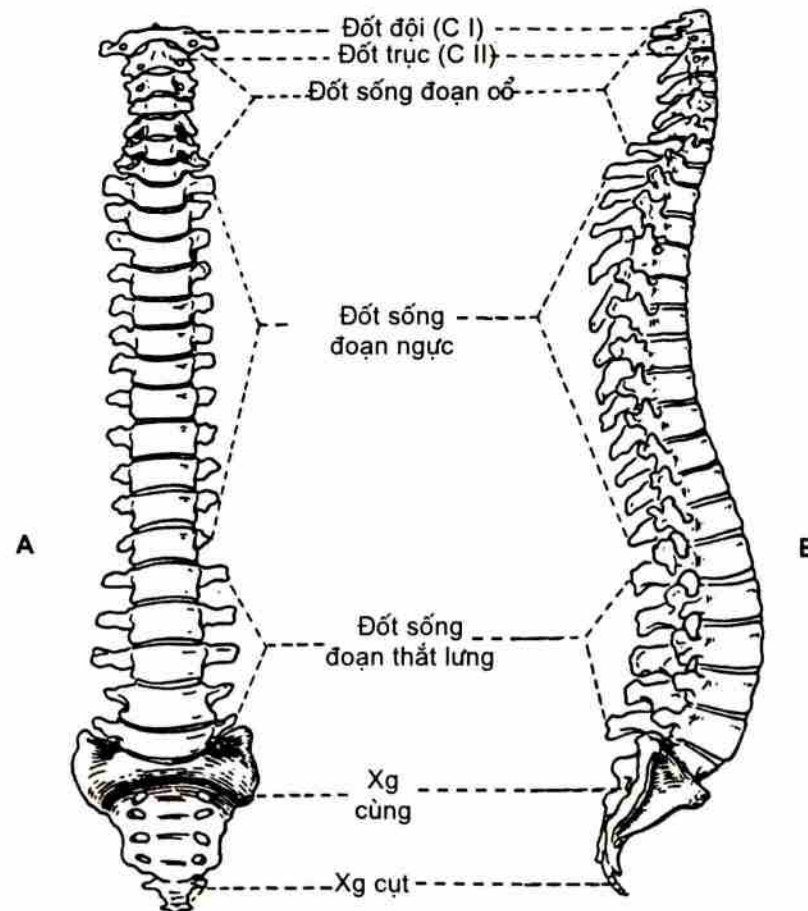
1. XƯƠNG THÂN

Xương của thân gồm có: cột sống và các xương ngực. Xương thân bị xương sọ đè lên và liên hệ với các xương chi qua các đai chi.

1.1 Cột sống (vertebral column) (H.40.1)

Cột sống là cột trụ chính của thân người đi từ mặt dưới xương chẩm đến đỉnh xương cụt. Cột sống gồm 33 - 35 đốt sống chồng lên nhau, được chia làm 4 đoạn, mỗi đoạn có một chiều cong và các đặc điểm riêng thích ứng với chức năng của đoạn đó; từ trên xuống dưới, *đoạn cổ* có 7 đốt - cong lồi ra trước, *đoạn ngực* có 12 đốt - cong lồi ra sau, *đoạn thắt lưng* có 5 đốt - cong lồi ra trước, *đoạn cùng* có 5 đốt dính liền với nhau tạo thành xương cùng - cong lồi ra sau, *đoạn cụt* gồm 4 - 6 đốt sống cuối cùng cũng dính với nhau tạo thành *xương cụt*.

Chiều dài của toàn bộ cột sống xấp xỉ bằng 40% chiều cao cơ thể.



Hình 40.1. Cột sống nhìn trước (A) và bên (B)

1.1.1. Đặc điểm hình thể chung của các đốt sống (H.40.2)

Mỗi đốt sống gồm có thân đốt sống và cung đốt sống vây quanh lỗ đốt sống.

Thân đốt sống (vertebral body) có hình trụ dẹt, mặt trên và mặt dưới đều hơi lõm để tiếp khớp với đốt sống kế cận qua đĩa gian đốt sống.

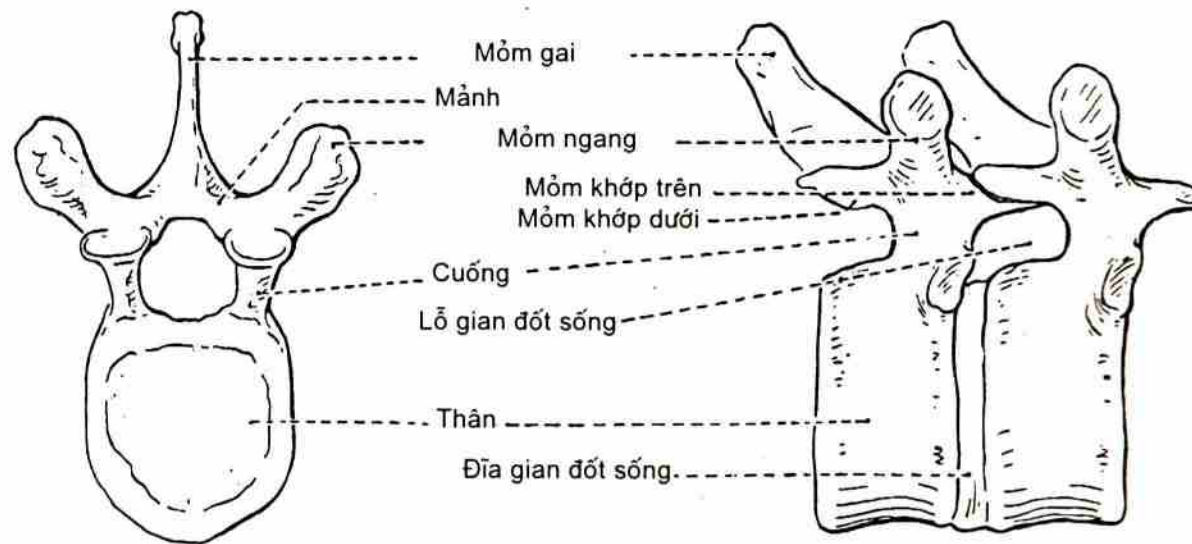
Cung đốt sống (vertebral arch) ở phía sau thân đốt sống, cùng với thân đốt sống giới hạn nên lỗ đốt sống. Cung gồm **mảnh cung đốt sống** (lamina of vertebral arch) rộng và dẹt, nằm ở sau; **2 cuống cung đốt sống** (pedicle of vertebral arch) ở trước mảnh, dính với thân; và các mỏm từ cung mọc ra. Cuống có hai bờ (trên và dưới) đều lõm gọi là các **khuyết sống trên** và **dưới**. Khuyết sống dưới của đốt sống trên cùng khuyết sống trên của đốt sống dưới liền kề giới hạn nên **lỗ gian đốt sống** (intervertebral foramen), nơi mà các dây thần kinh sống và các mạch máu đi qua. Các mỏm tách từ cung đốt sống ra là:

1 **mỏm gai** (spinous process) từ giữa mặt sau của mảnh cung đốt sống chạy ra sau và xuống dưới, sờ thấy được ở dưới da lưng;

2 **mỏm ngang** (transverse process) từ chỗ nối giữa cuống và mảnh chạy ngang ra hai bên;

4 **mỏm khớp**, gồm 2 **mỏm khớp trên** và 2 **mỏm khớp dưới** (superior and inferior articular process), cũng tách ra từ khoảng chỗ nối giữa cuống và mảnh; khi các đốt sống tiếp khớp với nhau thì 2 mỏm khớp dưới của đốt sống trên tiếp khớp với 2 mỏm khớp trên của đốt sống dưới.

Lỗ đốt sống (vertebral foramen) nằm giữa thân đốt sống và cung đốt sống. Khi các đốt sống chồng lên nhau tạo thành cột sống thì các lỗ này hợp thành **ống sống** (vertebral canal) chứa tủy sống.



Hình 40.2. Hình thể chung của các đốt sống

1.1.2. Đặc điểm hình thể riêng của đốt sống ở từng đoạn

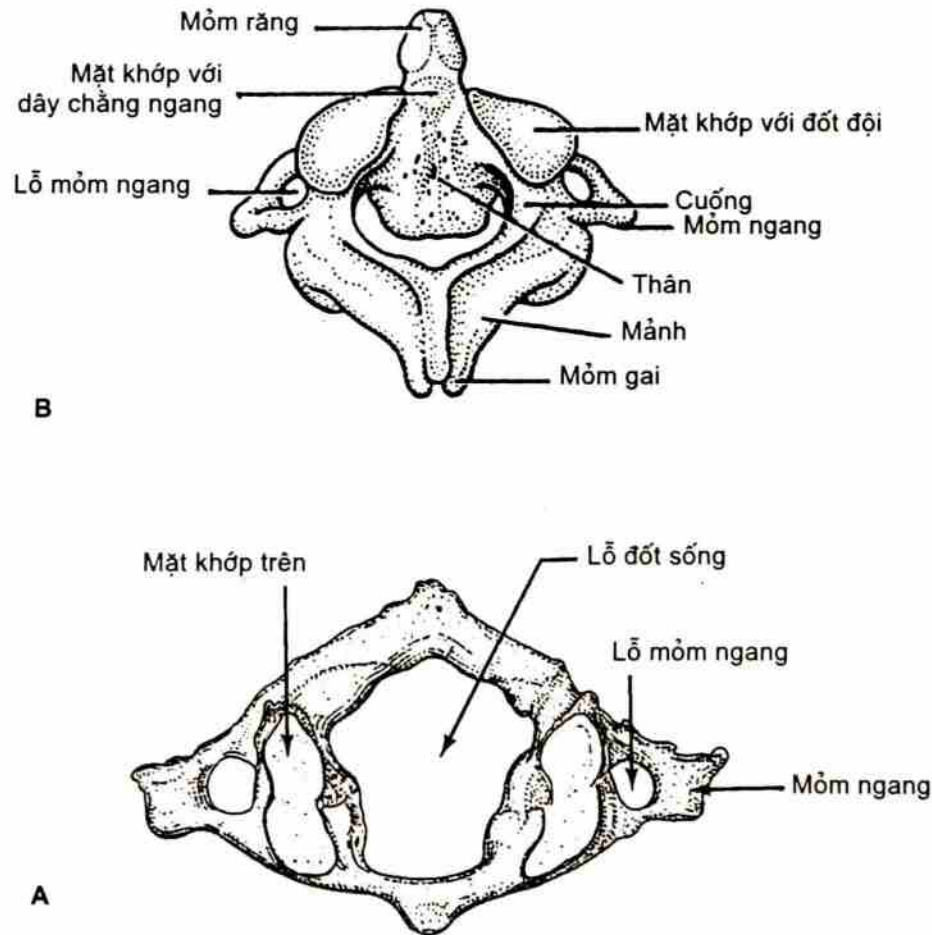
Các đốt sống cổ (cervical vertebrae) (H.40.3)

Các đốt sống cổ có chung đặc điểm là: mòm ngang dính vào thân và cuống cung đốt sống bằng 2 rễ, giới hạn nên *lỗ ngang* (foramen transversarium), nơi có các mạch đốt sống đi qua. Một số đốt sống cổ lại có thêm các đặc điểm riêng.

Đốt cổ I hay **đốt đội** (atlas) không có thân mà có *cung trước* (anterior arch), *cung sau* (posterior arch) và 2 *khối bên* (lateral mass). Mỗi khối bên có *mặt khớp trên* (superior articular surface) tiếp khớp lồi cầu xương chẩm và *mặt khớp dưới* (inferior articular surface) tiếp khớp với đốt cổ II.

Đốt cổ II hay **đốt trục** (axis) có một mòm từ mặt trên của thân nhô lên gọi là *răng đốt trục* (dens). Răng có một *đỉnh* và hai mặt khớp: *mặt khớp trước* (anterior articular facet) tiếp khớp với cung trước đốt đội, *mặt khớp sau* (posterior articular facet) tiếp khớp với dây chằng ngang.

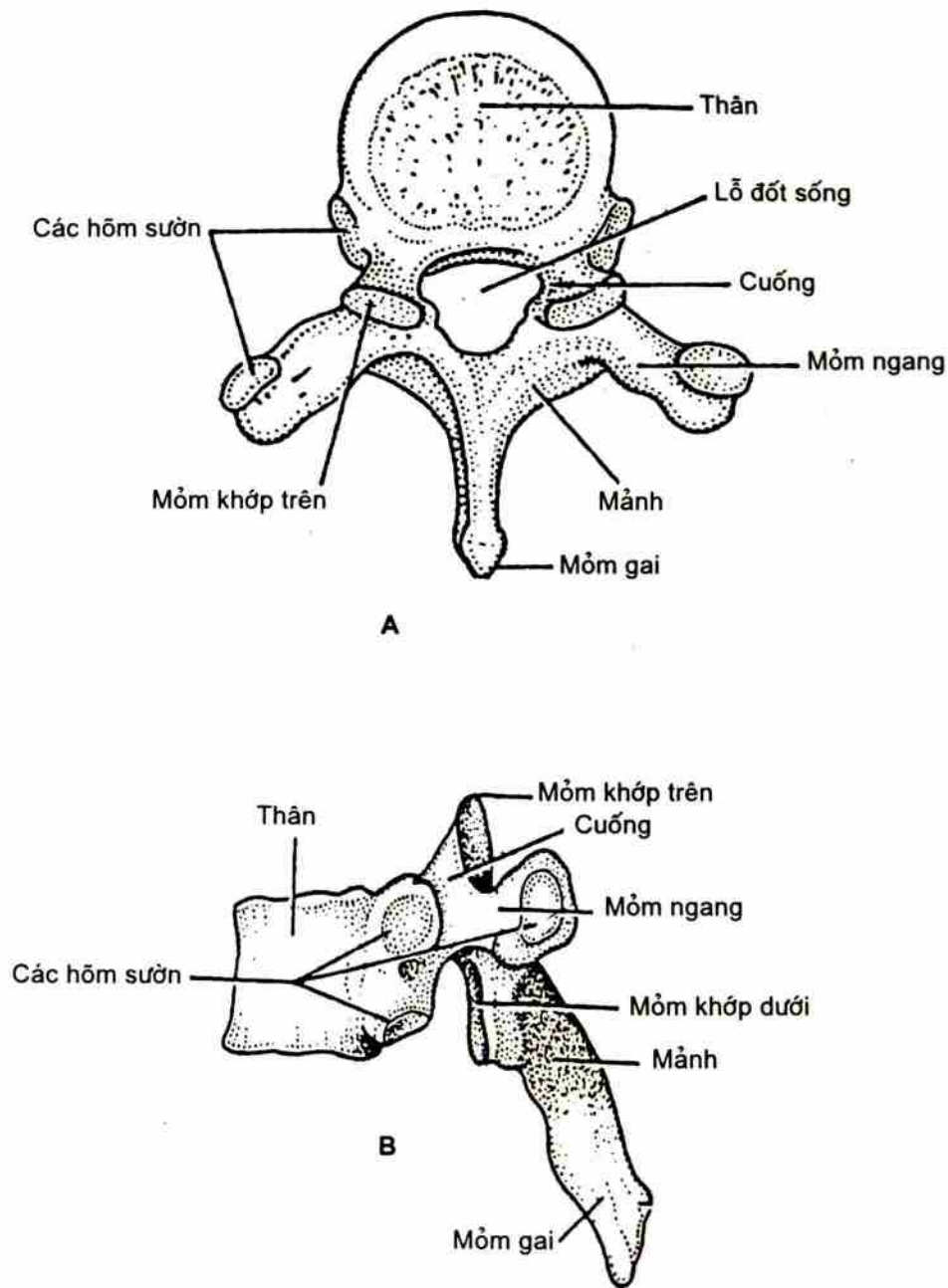
Đốt cổ VII hay **đốt lồi** (vertebra prominens) có mòm gai dài nhất trong số các mòm gai đốt sống cổ.



Hình 40.3. Đốt sống cổ I (A) và II (B)

Các đốt sống ngực (thoracic vertebrae) (H.40.4)

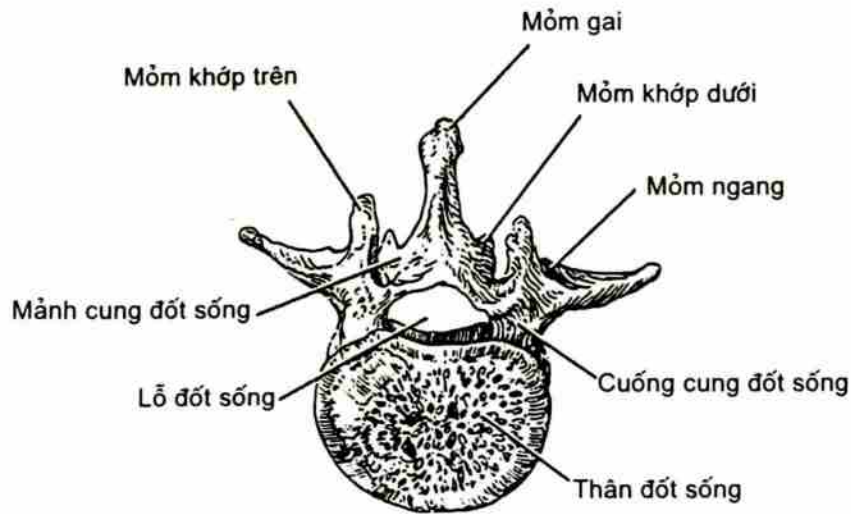
Đặc điểm của các đốt sống ngực là chúng có *hõm sườn ngang* (transverse costal facet) trên mỏm ngang để tiếp khớp với củ sườn và các *hõm sườn trên* và *dưới* (superior/inferior costal facet) trên thân đốt để tiếp khớp với chỏm sườn.



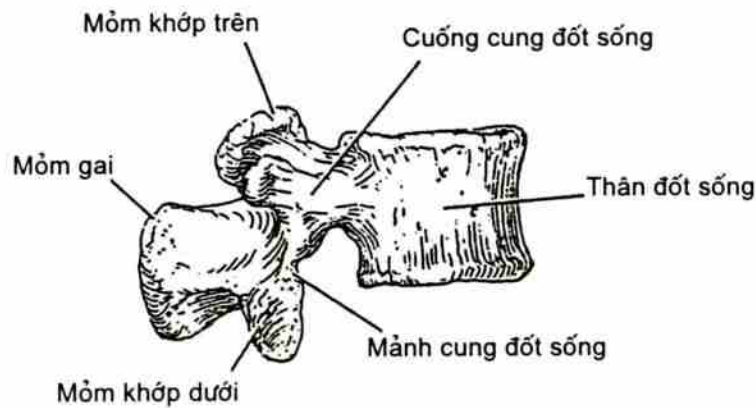
Hình 40.4. Đốt sống ngực nhìn từ trên (A) và nhìn bên (B)

Các đốt sống thắt lưng (lumbar vertebrae) (H.40.5)

Đặc điểm giúp phân biệt các đốt sống thắt lưng là chúng không có lỗ ngang như đốt sống cổ và không có các hõm sườn trên mỏm ngang và thân như đốt sống ngực.



A



B

Hình 40.5. Đốt sống thắt lưng
A. Nhìn từ trên B. Nhìn bên

Xương cùng (sacrum) (H.40.6)

Các đốt sống cùng dính chặt với nhau thành một khối gọi là *xương cùng*. Nó tiếp khớp ở trên với đốt sống thắt lưng V, ở dưới với xương cụt và hai bên với xương chậu.

Xương cùng hình tháp có 2 mặt (trước, sau), 2 phần bên, nền ở trên, đỉnh ở dưới.

Mặt trước hay **mặt chậu hông** (pelvic surface) có 4 **đường ngang**, ở hai đầu mỗi đường có các **lỗ cùng trước** (anterior sacral foramina) cho các ngành trước của các dây thần kinh cùng đi qua.

Mặt sau hay **mặt lưng** (dorsal surface) lồi, gồ gề có 5 **mào dọc** là **mào cùng giữa** (median sacral crest), 2 **mào cùng trung gian** (intermediate sacral crest) và 2 **mào cùng bên** (lateral sacral crest); chúng là di tích của các mỏm gai, mỏm khớp và mỏm

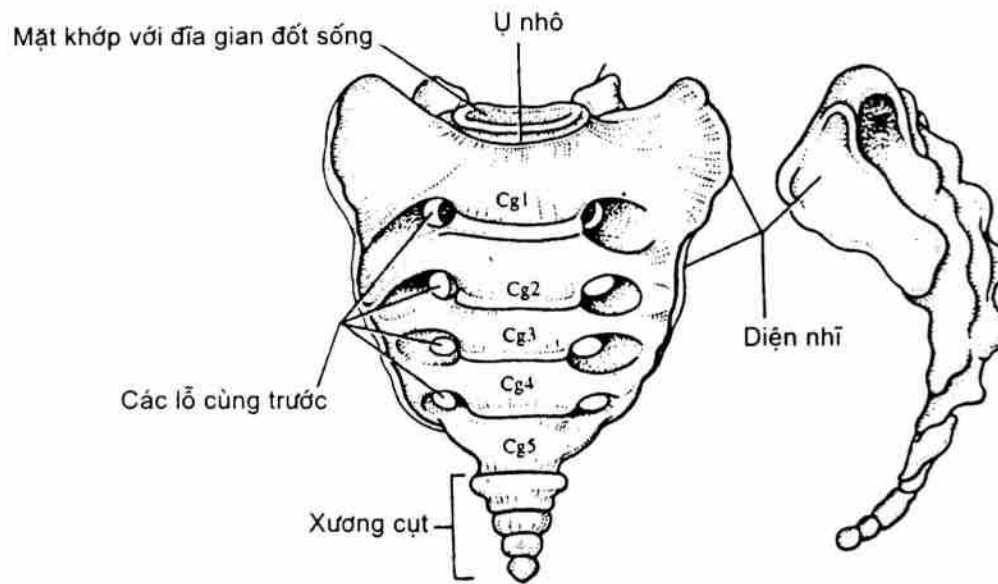
ngang. Phía ngoài mào trung gian có các *lỗ cùng sau* (posterior sacral foramina) tương ứng với các lỗ cùng trước (ở mặt trước). Phần dưới của mặt sau có hai *sừng cùng* (sacral cornu) nằm ở hai bên đầu dưới của *ống cùng* (sacral canal).

Hai phần bên (lateral part) có *diện nhĩ* hay *diện loa tai* (auricular surface) tiếp khớp với xương chậu, phía sau *diện nhĩ* là *lồi củ cùng* (sacral tuberosity).

Nền xương cùng (base of sacrum). Phần giữa nền có lỗ trên của ống cùng ở sau và mặt trên thân đốt sống cùng I ở trước; bờ trước của mặt trên thân đốt sống cùng I nhô ra trước nên được gọi là *ụ nhô* (promontory). Hai bên của nền là hai *cánh xương cùng* (ala/wing of sacrum) và hai *mỏm khớp trên* (superior articular process).

Đỉnh xương cùng (apex of sacrum) quay xuống dưới, khớp với xương cụt.

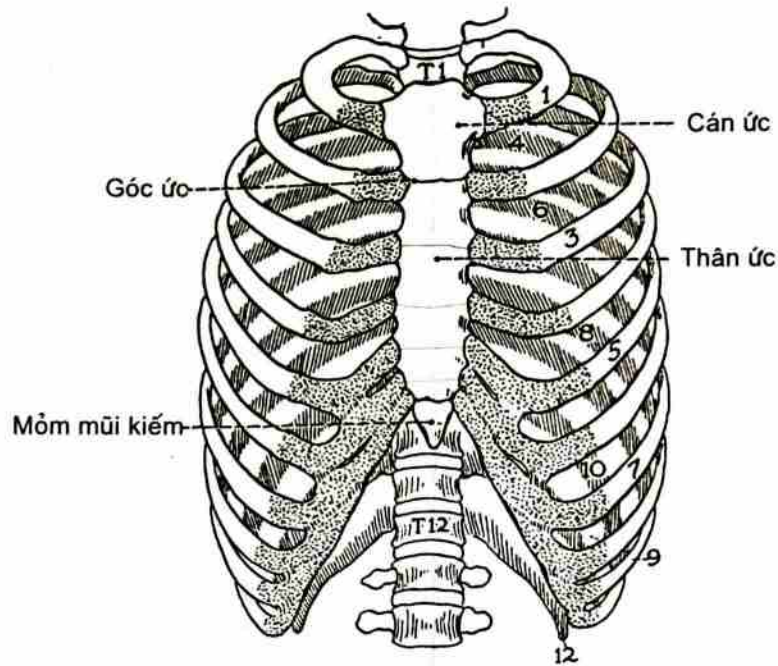
Xương cụt (coccyx) (H.40.6) do 4 - 6 đốt sống cụt dính liền nhau tạo nên.



Hình 40.6. Xương cùng và xương cụt

1.2. Các xương ngực và lồng ngực

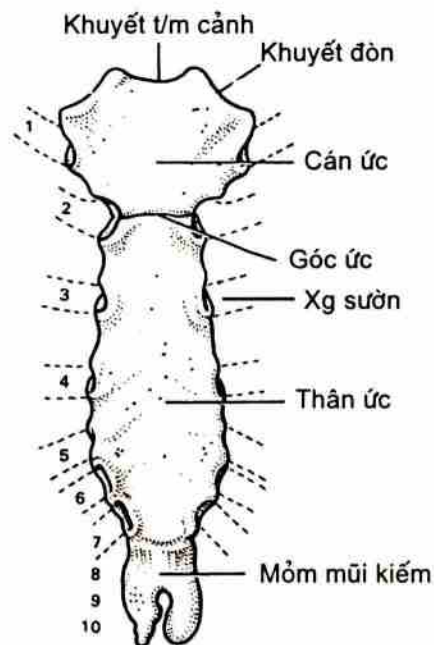
Lồng ngực (thoracic cage) (H.40.7) được tạo thành bởi 12 đôi xương sườn tiếp khớp với các đốt sống ngực ở phía sau và với xương ức ở phía trước. Các xương lồng ngực giới hạn nên *khoang* (hay ổ) *ngực* (thoracic cavity). Khoang ngực có 2 lỗ: *lỗ ngực trên* (superior thoracic aperture; thoracic inlet) được giới hạn bởi mặt trước đốt sống ngực I, xương sườn I và khuyết tĩnh mạch cảnh của cán xương ức; *lỗ ngực dưới* (inferior thoracic aperture; thoracic outlet) được giới hạn bởi thân đốt sống ngực XII, xương sườn XII, *cung sườn* và *góc dưới ức*. 22 *khoang gian sườn* mà mỗi khoang nằm giữa một cặp xương sườn liền tiếp; hai *rãnh phổi* (pulmonary groove) nằm hai bên cột sống đoạn ngực. Các đốt sống ngực đã được mô tả ở trên, dưới đây chỉ mô tả xương ức và các xương sườn.



Hình 40.7. Lồng ngực

1.2.1. Xương ức (sternum) (H.40.8)

Xương ức là xương dẹt, nằm ở giữa thành trước lồng ngực và gồm 3 phần tính từ trên xuống là: *cán ức* (manubrium of sternum), *thân ức* (body of sternum) và *mỏm mũi kiếm* (mũi ức) (xiphoid process). Giữa cán ức và thân ức là *góc ức* (sternal angle). Cán ức có khuyết tĩnh mạch cảnh (jugular notch) ở bờ trên và *khuyết đòn* (clavicular notch) để tiếp khớp với đầu ức của xương đòn. Mỗi bờ bên của cán và thân có 7 *khuyết sườn* (costal notches) để tiếp khớp với sụn của 7 xương sườn trên sườn.

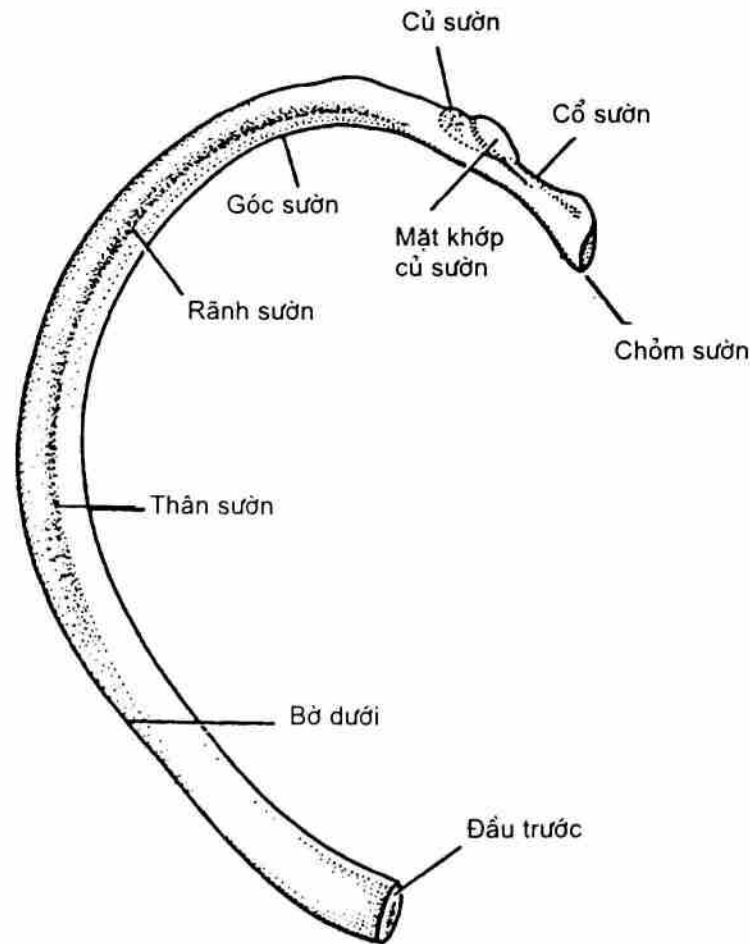


Hình 40.8. Xương ức

1.2.2. Xương sườn (ribs) (H.40.9)

Có 12 đôi xương sườn, là các xương dẹt, dài và cong. Trong 12 đôi xương sườn, mỗi xương của các đôi I - VII tiếp khớp với xương ức bằng một sụn sườn riêng nên được gọi là các *xương sườn thật* (true ribs), các đôi VIII - XII không có sụn sườn riêng để tiếp khớp với xương ức (hoặc không tiếp khớp, như các đôi XI - XII) nên được gọi là các *xương sườn giả* (false ribs), riêng các xương sườn XI - XII còn được gọi là các *xương sườn cụt* (floating ribs).

Về hình thể, mỗi xương sườn có 1 chỏm, 1 cổ và 1 thân. *Chỏm sườn* (head) nằm ở đầu sau của xương sườn và có *mặt khớp chỏm sườn* (articular facet) để tiếp khớp với thân đốt sống ngực. *Cổ sườn* (neck) là chỗ thắt lại giữa cổ và thân. *Thân sườn* (body; shaft) dẹt và cong, có 2 mặt, 2 bờ; mặt ngoài cong lồi, mặt trong cong lõm; trên mặt trong và dọc theo bờ dưới có *rãnh sườn* (costal groove) để mạch - thần kinh gian sườn đi qua (nên khi chọc qua khoang gian sườn ta cần tỳ kim lên bờ trên của xương sườn dưới của mỗi khoang để không chọc vào mạch và thần kinh). Đầu sau của thân có *củ sườn* (tubercle); đầu trước liên tiếp với đầu ngoài của sụn tương ứng. Trên củ sườn có *mặt khớp củ sườn* (articular facet) để tiếp khớp với mòm ngang đốt sống ngực.

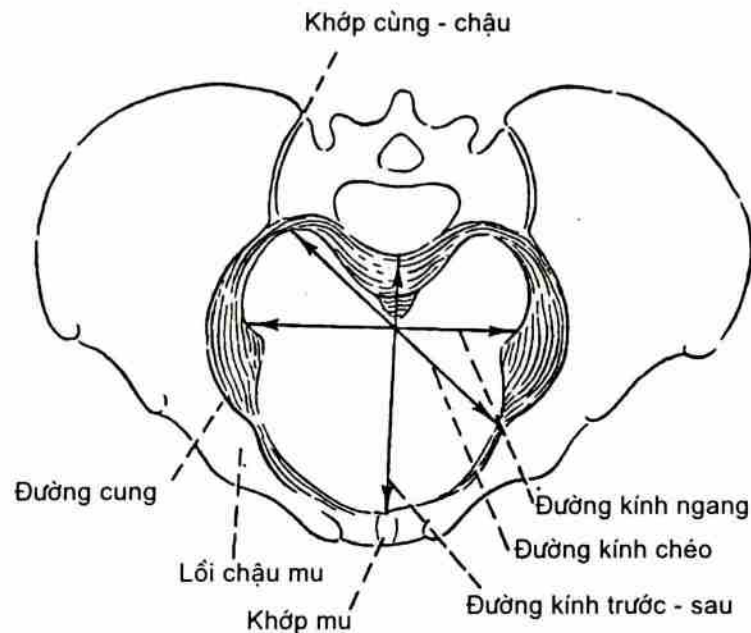


Hình 40.9. Xương sườn

1.3. Khung chậu (pelvis) (H.40.10)

Khung chậu hay *chậu hông* (pelvis) là từ vừa dùng để chỉ đai xương khép kín được tạo bởi sự tiếp khớp giữa hai xương chậu với xương cùng và xương cụt, vừa chỉ khoang nằm trong đai xương này, hoặc thậm chí cả vùng nằm giữa thân và chi dưới. Chậu hông được dùng trong bài này với nghĩa là *khoang chậu hông* (pelvic cavity), và một phần với nghĩa là đai xương nằm giữa chòm xương đùi và đốt sống thắt lưng V. Chậu hông có ý nghĩa quan trọng về sản khoa, nhân chủng học và pháp y.

Chậu hông được chia thành chậu hông lớn (chậu hông giả) và chậu hông bé (chậu hông thực) ngăn cách nhau bởi eo chậu trên.



Hình 40.10. Khung chậu (nhìn từ trên)

1.3.1. Chậu hông lớn (greater pelvis; false pelvis)

Chậu hông lớn là phần chậu hông nằm trên eo chậu trên gồm 2 thành bên tạo bởi hố chậu của xương chậu và phần bên của nền xương cùng; nó có hình phễu loe rộng lên trên, là giá tựa cho các tạng trong ổ bụng và chỗ bám của các cơ thuộc đai bụng. Có thể xem chậu hông lớn như một phần của ổ bụng. Vì chậu hông nghiêng, chậu hông lớn không có thành trước.

1.3.2. Chậu hông bé (lesser pelvis; true pelvis)

Chậu hông bé là khoang chậu thực sự vì được đậy kín ở dưới bởi hoành chậu hông và đáy chậu. Thành xương của chậu hông nhỏ không đều nhưng hoàn thiện hơn chậu hông lớn (có thành trước). Chậu hông bé nằm giữa eo chậu trên (nơi thông với khoang bụng) và eo chậu dưới (được đậy bởi sàn chậu hông) và có một trục cong ở giữa. Chậu hông bé có tầm quan trọng về sản khoa.

1.3.2.1. Eo chậu trên (pelvic inlet) (H.40.10)

Eo chậu trên, hay *đường vào chậu*, là một vành xương tròn hoặc bầu dục do ụ nhô xương cùng ở sau và các *đường tận cùng* (linea terminalis) ở hai bên tạo nên. Mỗi đường tận cùng bao gồm *đường cung xương chậu*, *lược xương mu* và *mào mu*. Eo trên nằm trên một mặt phẳng chéo xuống dưới và ra trước.

Ở nữ, các kích thước của eo chậu trên là một trong những yếu tố quyết định dễ đẻ hay khó. Có ba kích thước: *đường kính liên hợp thực* (conjugata vera) hay *đường kính kính trước - sau* được đo từ giữa ụ nhô xương cùng tới giữa bờ trên khớp mu; *đường kính kính ngang* (transverse diameter) là khoảng cách tối đa giữa hai điểm tương tự ở hai bên vành chậu; và *đường kính chéo* (oblique diameter) được đo từ lồi chậu mu tới khớp cùng - chậu.

Bảng 40.1. Một số kích thước eo trên của nữ

Kích thước (mm)	Việt Nam	Người Âu
Ụ nhô - bờ trên khớp mu	110	112
Ụ nhô - bờ dưới khớp mu	117	120
Đường kính ngang (lớn nhất)	120	131
Đường kính chéo	116	125

1.3.2.2. Khoang chậu hông bé (pelvic cavity)

Chậu hông bé có hình ống nhưng ngắn và cong. Về phía trước - dưới, nó được vây quanh bởi các xương mu (các ngành và khớp mu). Thành sau dài hơn rõ rệt, do mặt trước lõm của xương cùng và xương cụt tạo nên. Hai thành bên là mặt nhãn hướng về chậu hông của xương cánh chậu và xương ngồi.

Các đường kính của khoang chậu hông bé thường được đo ở *mức giữa chậu hông* (số liệu trên người Âu).

Đường kính trước - sau được đo từ điểm giữa đốt sống cùng III tới giữa mặt sau khớp mu (130 mm).

Đường kính ngang là khoảng cách ngang rộng nhất giữa các thành bên chậu hông và thường là khoảng cách ngang lớn nhất của toàn khoang chậu hông (125 mm).

Đường kính chéo là khoảng cách từ điểm thấp nhất của khớp cùng - chậu tới điểm giữa màng bịt bên đối diện (131 mm).

1.3.2.3. Eo chậu dưới (pelvic outlet)

Đường viền quanh eo chậu dưới không đều như eo chậu trên vì bị xương cùng - cụt nhô vào ở sau và các ụ ngồi nhô vào ở hai bên. Eo dưới có hình trám mà hai cạnh trước là hai ngành ngồi - mu (gặp nhau tại góc dưới mu), hai cạnh sau là các dây chằng cùng - củ với xương cụt ở giữa. Như vậy, nửa sau của eo dưới không phải là đường viền cứng vì các dây chằng có thể giãn được và xương cụt cũng có thể dịch chuyển. Eo dưới cũng có ba đường kính:

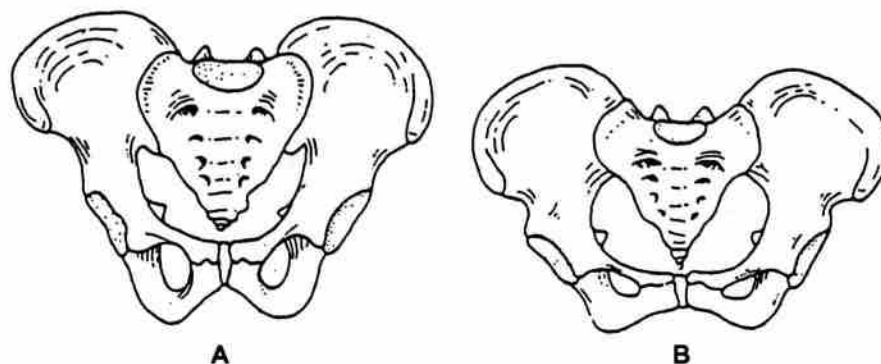
Đường kính trước - sau thường được đo từ đỉnh xương cụt tới bờ dưới khớp mu (125 mm);

Đường kính ngang được đo ở giữa các củ ngồi, tại bờ dưới của mặt trong (118 mm);

Đường kính chéo đi từ điểm giữa của dây chằng cùng - củ tới giữa ngành ngồi-mu bên đối diện (118 mm).

1.3.3. Sự khác nhau giữa chậu hông nam và chậu hông nữ (H.40.11)

Chậu hông thể hiện đặc điểm giới tính rõ rệt: chậu hông nữ rộng và ngắn, các đường kính eo chậu trên lớn hơn nam. Cung mu và góc dưới mu của nữ rộng hơn nam, khoảng cách gian gai ngồi của nữ cũng rộng hơn. Trong khi đó xương chậu hông của nam dày hơn và các móm hay gờ xương cũng rõ nét hơn.



H.40.11. Chậu hông nam (A) và nữ (B)

2. CÁC KHỚP CỦA CỘT SỐNG

Ngoại trừ những khớp đặc biệt giữa đốt đội với xương sọ và giữa đốt đội với đốt trục thì các đốt sống thắt lưng, ngực và cổ khác liên kết với nhau bằng những loại khớp giống nhau ở tất cả các vùng. Đó là những khớp hoạt dịch giữa các móm khớp, khớp sợi giữa các cung đốt sống và khớp sụn (sụn - sợi) giữa các thân đốt sống.

2.1. Khớp giữa các móm khớp (zygapophysial joints) (H.42.12 a)

Đây là khớp hoạt dịch (khớp động). Trên các móm khớp có mặt khớp nhỏ được bọc bằng sụn. Bao khớp mỏng, gồm lớp sợi bên ngoài và lớp màng hoạt dịch bên trong. Khớp này cho phép các móm khớp trượt lên nhau một cách đơn giản.

2.2. Khớp sợi giữa các cung đốt sống (H.40.12 b)

Đây là các khớp chằng hay khớp dính sợi của cột sống (syndesmoses of vertebral column). Mô sợi liên kết các cung đốt sống được gọi là các dây chằng sau đây:

Dây chằng trên gai (supraspinous ligament) nối đỉnh các móm gai;

Các dây chằng gian gai (interspinous ligaments) nằm giữa các móm gai;

Các dây chằng gian ngang (intertransverse ligaments) nối các móm ngang kề nhau.

Các dây chằng vàng (ligamenta flava) cấu tạo hoàn toàn bằng mô chun, chạy giữa các mảnh kề nhau và gần như lấp kín khoang liên mảnh.

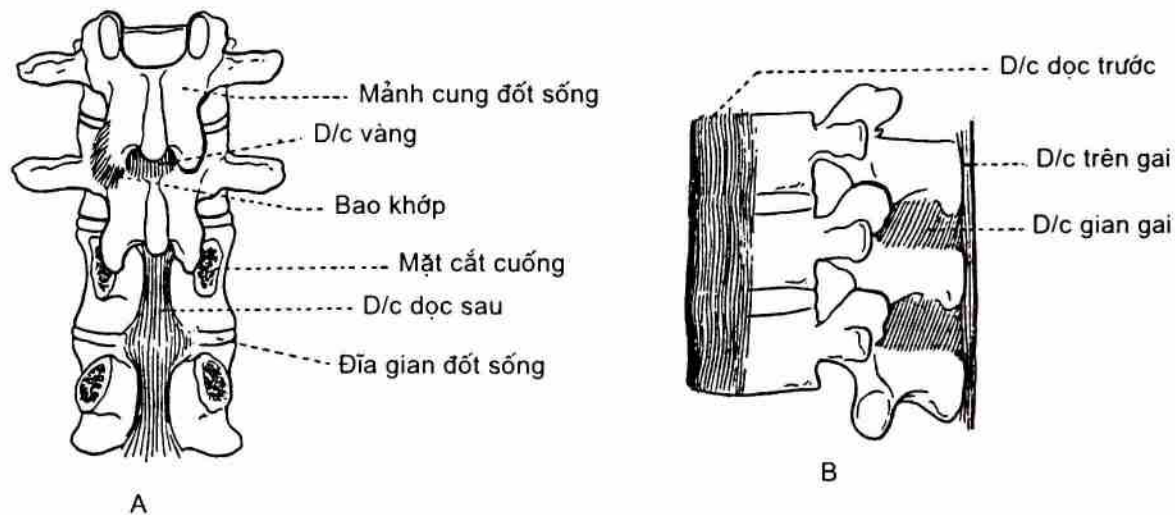
2.3. Khớp giữa các thân đốt sống (intervertebral joint)

Các mặt trên và dưới của thân đốt sống đều lõm ở giữa, gờ cao ở xung quanh và được bọc bằng sụn. Những mặt của các thân đốt sống kề nhau được liên kết với nhau bằng đĩa gian đốt sống (intervertebral disc). Đĩa có hình thấu kính lõm hai mặt và gồm hai phần: nhân tuỷ ở giữa và vòng sợi ở xung quanh. Vòng sợi (anulus fibrosus) cấu tạo bằng mô xơ - sụn, dính chặt với bề mặt thân đốt sống. Nhân tuỷ (nucleus pulposus) là một khối chất nhầy có thể dịch chuyển trong vòng sợi dưới lực ép giữa hai thân đốt sống. Đĩa gian đốt sống cho phép một mức cử động nhỏ giữa hai thân đốt sống nhưng tầm cử động cộng gộp của cả cột sống hay đoạn cột sống thì lớn hơn nhiều

Có hai dây chằng tăng cường cho sự liên kết giữa các thân đốt sống (H.42.12 b):

Dây chằng dọc trước (anterior longitudinal ligament) nằm ở mặt trước các thân đốt sống, đi từ đốt đội tới phần trên mặt trước xương cùng;

Dây chằng dọc sau (posterior longitudinal ligament) nằm ở mặt sau các thân đốt sống (trong ống sống)



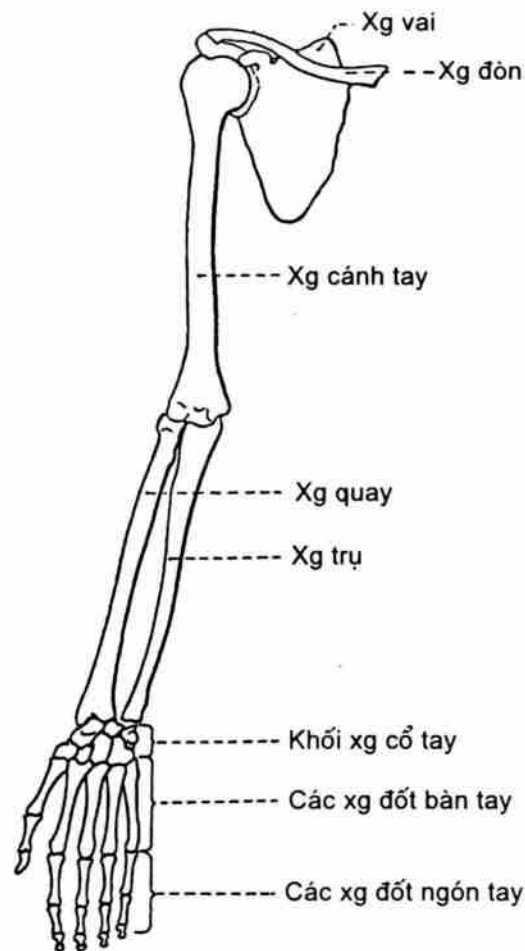
Hình 40.12. Các khớp và dây chằng của cột sống

Bài 41

CÁC XƯƠNG VÀ KHỚP CỦA CHI TRÊN

1. XƯƠNG CHI TRÊN (bones of upper limb) (H.41.1)

Mỗi chi trên có 32 xương: 1 xương vai, 1 xương đòn, 1 xương cánh tay, 2 xương cẳng tay (xương quay và xương trụ) và 27 xương bàn tay (gồm 8 xương cổ tay, 5 xương đốt bàn tay và 14 xương đốt ngón tay). Trong các xương kể trên, xương đòn và xương vai tạo nên *dai chi trên* (shoulder girdle) hay *dai ngực* (pectoral girdle) gắn các xương của chi trên với bộ xương trục, các xương còn lại tạo nên *phần tự do của chi trên* (free part of upper limb).



Hình 41.1. Bộ xương chi trên

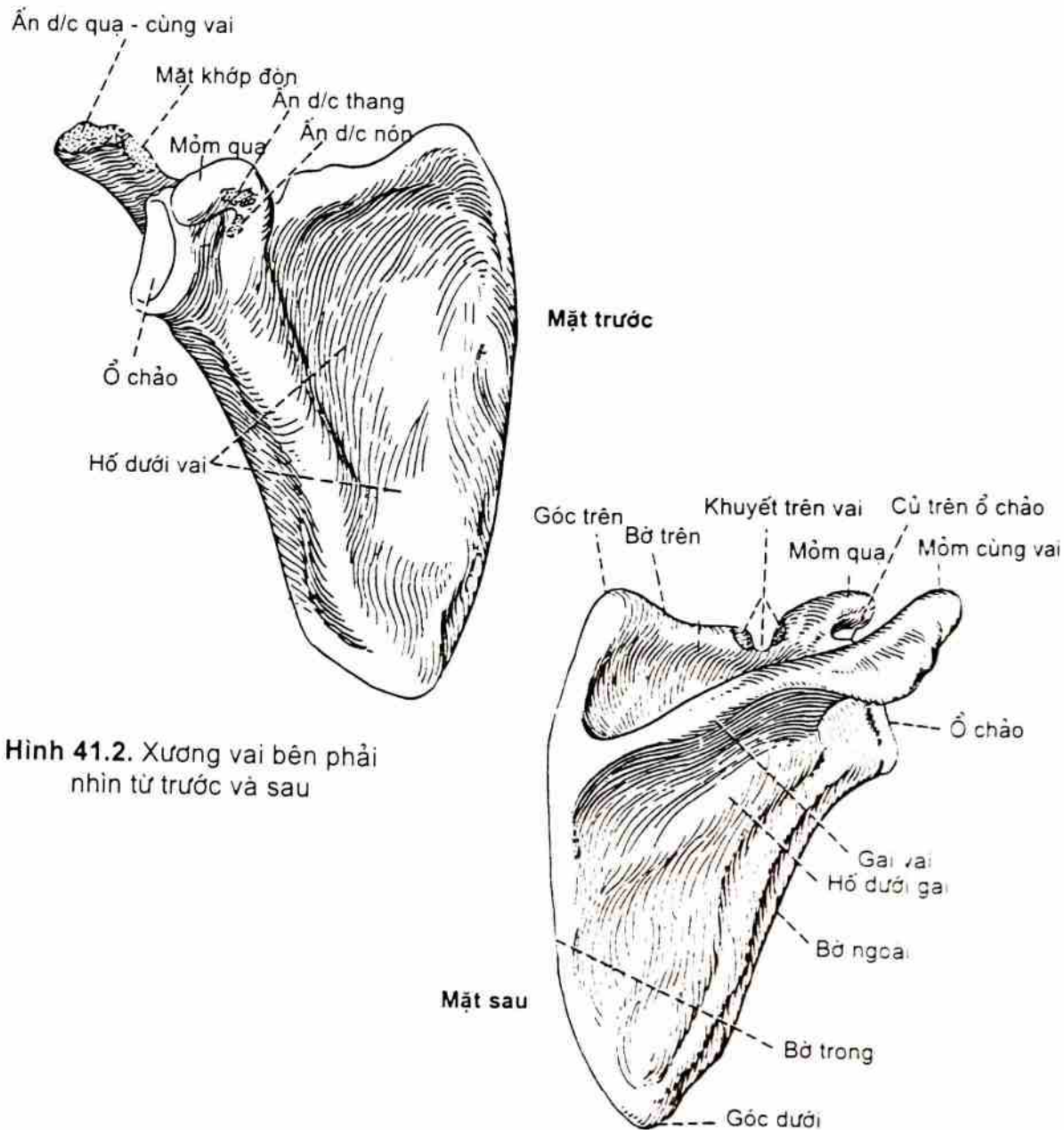
1.1. Xương vai (scapula) (H.41.2)

Xương vai là một xương dẹt, hình tam giác với: hai mặt (mặt sườn và mặt sau), ba bờ (trên, ngoài và trong), ba góc (ngoài, trên và dưới) và ba mỏm (mỏm cùng, gai vai và mỏm quạ).

Các mặt. *Mặt sau* có một gờ xương gọi là *gai vai* (spine of scapula) từ bờ trong chạy chéo lên trên và ra ngoài rồi tận cùng bằng một mòm rộng, dẹt gọi là *mòm cùng vai* (acromion). Gai vai chia mặt sau thành hai hố: *hố trên gai* (supraspinous fossa) nhỏ hơn ở trên và *hố dưới gai* (infraspinous fossa) lớn hơn ở dưới. Mòm cùng vai nằm trên khớp vai và có một mặt khớp nhỏ tiếp khớp với đầu xa của xương đòn. *Mặt trước* (mặt sườn) lõm sâu và được gọi là *hố dưới vai* (subscapular fossa).

Các bờ. Phần ngoài *bờ trên* nhô ra một *mòm quạ* (coracoid process) và ở ngay trong gốc của mòm quạ có *khuyết trên vai* (suprascapular notch). *Bờ trong* mỏng và sắc, *bờ ngoài* dày.

Các góc. Ở *góc ngoài* có *ổ chảo* (glenoid cavity); ổ này là mặt tiếp khớp với chỏm xương cánh tay. Ở trên ổ chảo có *củ trên ổ chảo* (cho đầu dài cơ nhị đầu bám) và ở dưới ổ chảo có *củ dưới ổ chảo* (cho đầu dài cơ tam đầu bám).

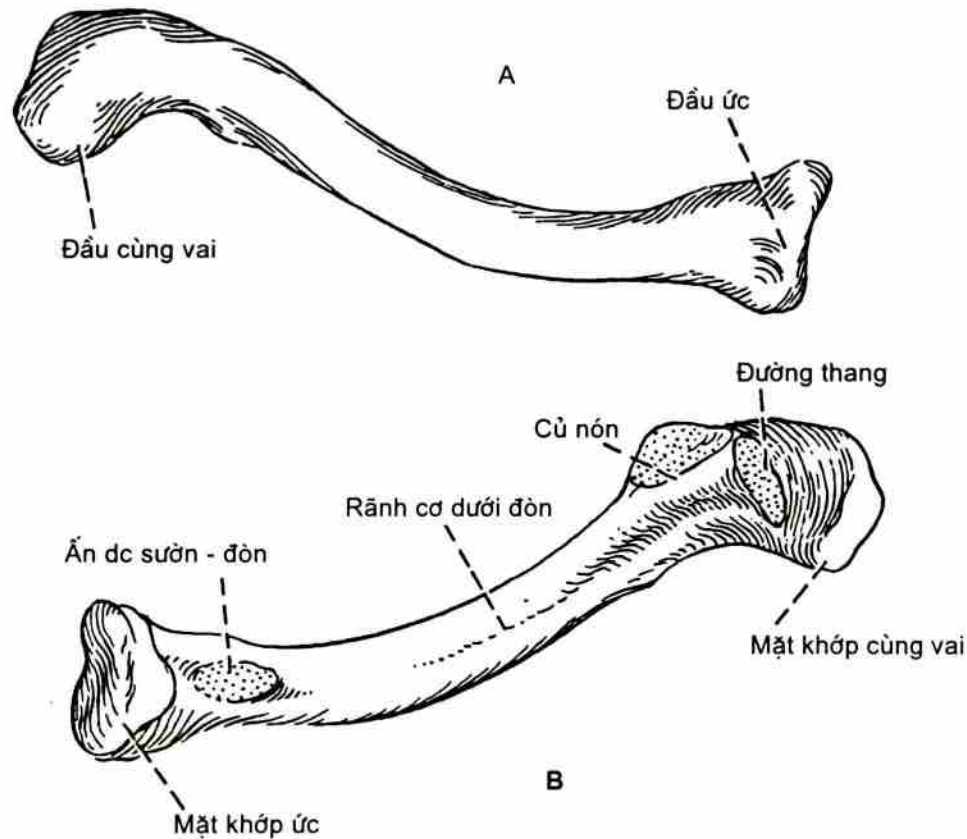


Hình 41.2. Xương vai bên phải nhìn từ trước và sau

1.2. Xương đòn (clavicle) (H.41.3)

Xương đòn cong hình chữ S với chiều cong lồi ra trước nằm ở trong và chiều cong lõm ra trước nằm ở ngoài. Nó có một thân và hai đầu: đầu ức và đầu cùng vai.

Đầu ức (sternal end) to và gập có hình vuông, có mặt khớp với cán xương ức tạo nên khớp ức-đòn. **Thân xương đòn** có rãnh cơ dưới đòn ở mặt dưới. Mặt dưới của phần ba ngoài xương đòn có lồi củ dây chằng quạ đòn; lồi củ này bao gồm củ nón (conoid tubercle) và đường thang (trapezoid line). **Đầu cùng vai** (acromial end) có mặt khớp tiếp khớp với mỏm cùng xương vai, tạo nên khớp cùng vai-đòn. Xương đòn là xương duy nhất nối chi trên với bộ xương trục. Đai ngực không tiếp khớp với cột sống mà được giữ tại chỗ bởi các cơ.



Hình 41.3. Xương đòn bên phải
A. Nhìn từ trên B. Nhìn từ dưới

1.3. Xương cánh tay (humerus) (H.41.4)

Xương cánh tay là xương dài và lớn nhất chi trên có thân nằm giữa hai đầu.

Đầu gân. Đầu gân xương cánh tay bao gồm chỏm, cổ giải phẫu, các củ lớn và bé, và cổ phẫu thuật.

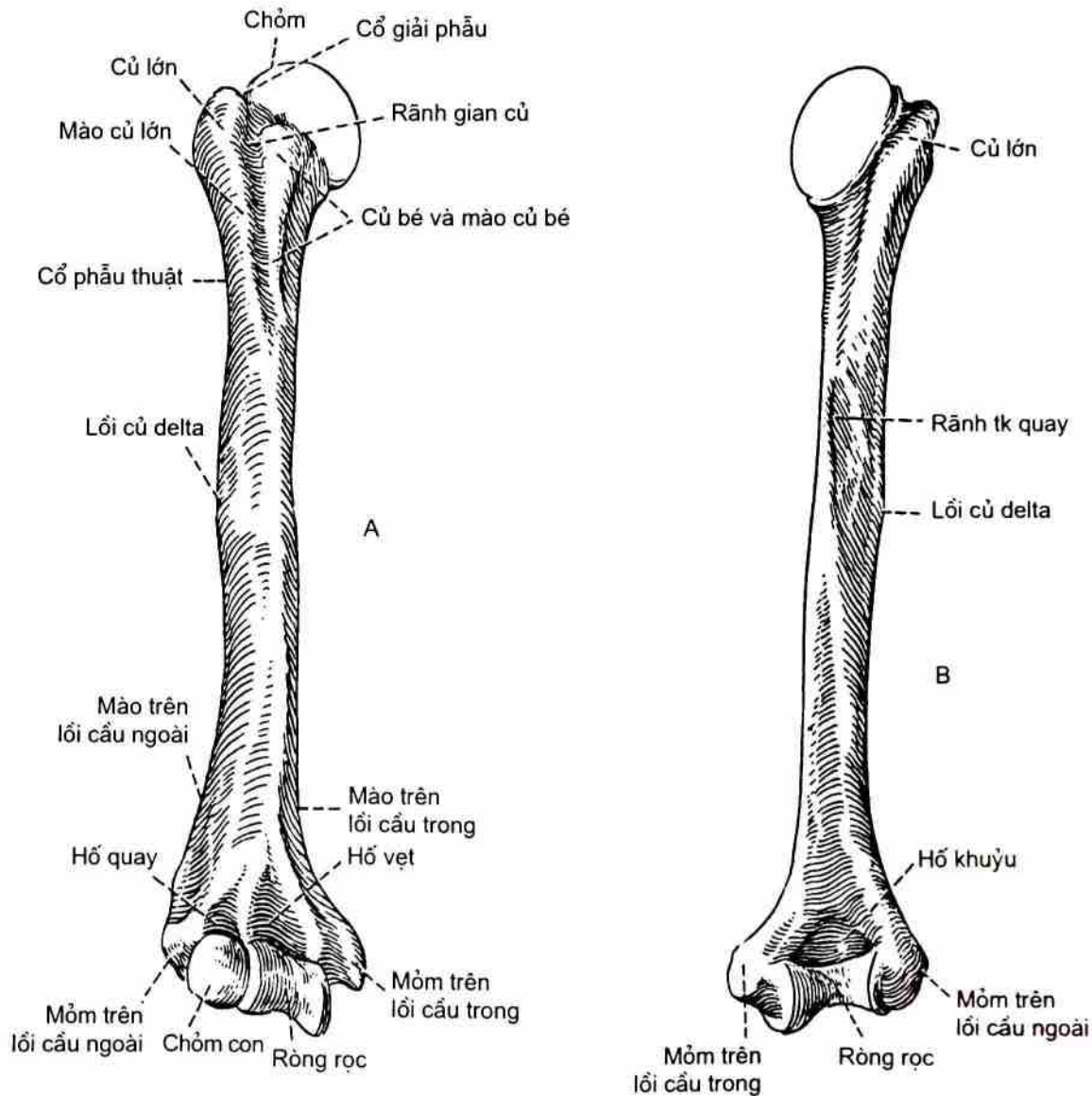
– **Chỏm xương cánh tay** (head) có hình nửa khối cầu hướng lên trên và vào trong để tiếp khớp với ổ chảo xương vai.

– *Cổ giải phẫu* (anatomical neck) là đường viền quanh chỏm, nằm giữa chỏm và hai củ ở phía ngoài: *củ bé* và *củ lớn*.

– *Củ lớn* (greater tubercle) và *củ bé* (lesser tubercle) là những khối xương nhỏ lên ở đầu gân và là những chỗ bám cho bốn cơ đai xoay của khớp vai. Củ lớn nằm ở ngoài, được ngăn cách với củ bé ở phía trước bởi một rãnh sâu: *rãnh gian củ* (intertubercular sulcus). Rãnh này chạy xuống phần gân của thân xương và chứa gân của đầu dài cơ nhị đầu. Các mép ngoài và trong của rãnh được gọi lần lượt là *mào củ lớn* và *mào củ bé*.

– Đầu gân liên tiếp với thân xương tại *cổ phẫu thuật* (surgical neck).

Thân xương gân có hình lăng trụ tam giác nên có ba mặt và ba bờ: các *mặt trước-trong*, *trước-ngoài* và *sau*; các *bờ trong*, *ngoài* và *trước*. Ở khoảng giữa mặt trước-ngoài có *lỗ củ delta*. Trên mặt sau có *rãnh thần kinh quay*.



Hình 41.4. Xương cánh tay bên phải, nhìn từ trước (A) và sau (B)

Đầu xa. Đầu xa trở nên dẹt theo hướng trước sau, mang *lồi cầu xương cánh tay*, *mỏm trên lồi cầu trong*, *mỏm trên lồi cầu ngoài* và các hố. Các bờ trong và ngoài lần lượt trở thành *mào trên mỏm trên lồi cầu trong* và *mào trên mỏm trên lồi cầu ngoài*.

– *Lồi cầu xương cánh tay* (condyle of humerus) mang hai mặt khớp: *chỏm nhỏ* (capitulum) xương cánh tay ở ngoài tiếp khớp với xương quay, *ròng rọc xương cánh tay* (trochlea) ở trong tiếp khớp với xương trụ.

– *Mỏm trên lồi cầu trong* (medial epicondyle) từ đầu xa xương cánh tay nhô vào trong và là một mốc xương lớn có thể sờ thấy được ở mặt trong của khuỷu; đây là chỗ bám cho nhiều cơ của ngón trước cẳng tay.

– *Mỏm trên lồi cầu ngoài* (lateral epicondyle) nằm ở ngoài chỏm con; đây là chỗ bám cho nhiều cơ ở ngón sau của cẳng tay.

– Có ba hố nằm trên chỏm con và ròng rọc: *hố quay* (radial fossa) nằm ở mặt trước, ngay trên chỏm con; *hố vẹt* (coronoid fossa) nằm ở mặt trước và trên ròng rọc; *hố khuỷu* (olecranon fossa) nằm ở mặt sau, ngay trên ròng rọc. Những hố này tiếp nhận các mỏm của các xương cẳng tay trong lúc vận động khớp khuỷu.

1.4. Xương quay (radius) (H.41.5)

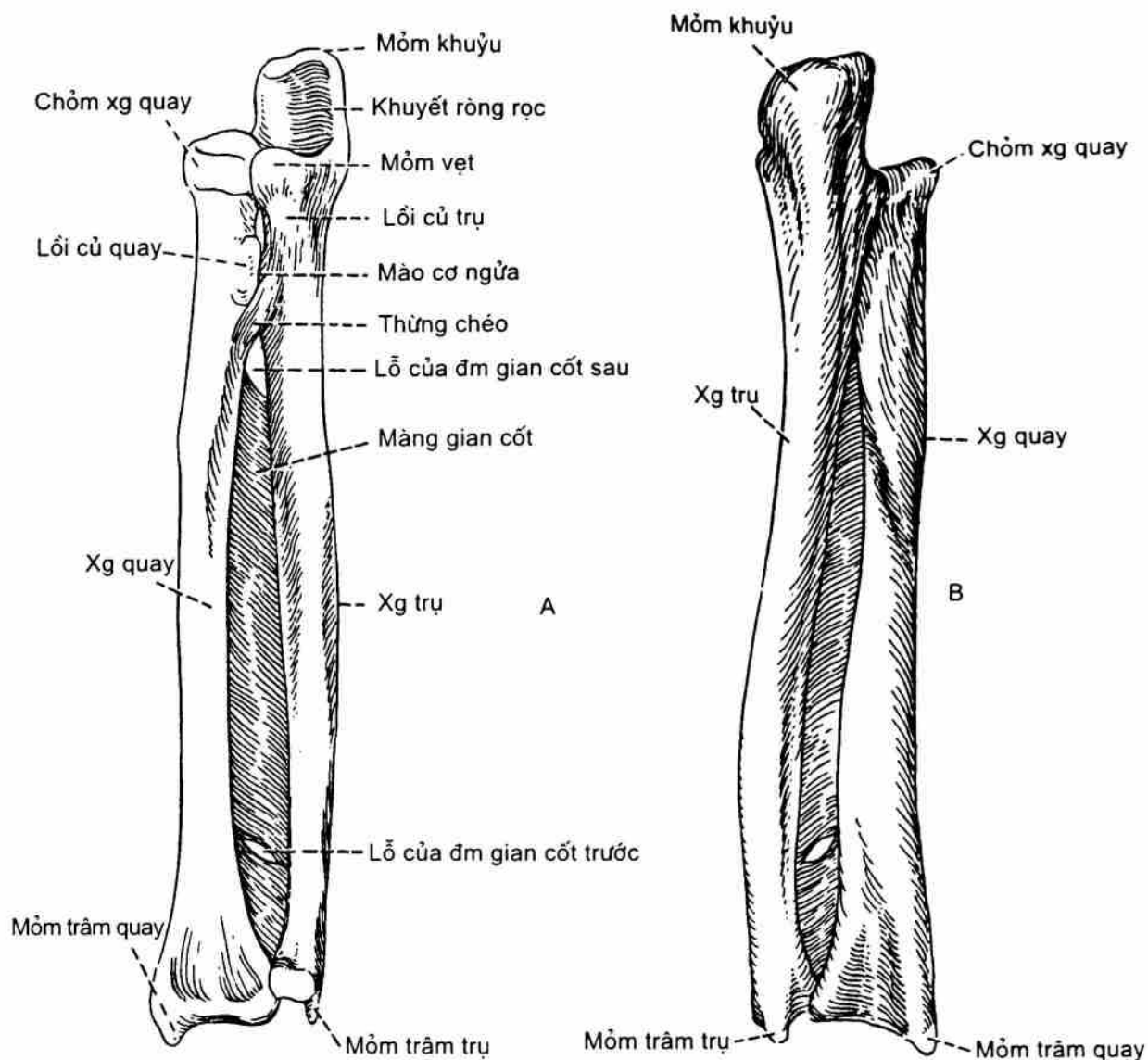
Đây là hai xương của cẳng tay, đều là xương dài có một thân nằm giữa hai đầu. Khi bàn tay ở tư thế giải phẫu, chúng nằm song song với nhau và xương quay nằm ngoài xương trụ. Hai xương này tiếp khớp với xương cánh tay tại khớp khuỷu, với các xương cổ tay tại khớp cổ tay và với nhau tại các khớp quay trụ gần và xa.

Đầu trên nhỏ hơn đầu dưới và được gọi là *chỏm xương quay* (head); *chỏm* bao gồm một *vành khớp* (articular circumference) ở xung quanh tiếp khớp với khuyết quay xương trụ và *hõm khớp* (articular facet) ở mặt trên tiếp khớp với chỏm con xương cánh tay.

Đầu gần xương quay nhỏ hơn đầu xa và được gọi là *chỏm xương quay*; chỏm bao gồm một *vành khớp* ở xung quanh tiếp khớp với khuyết quay xương trụ và một *hõm khớp* ở mặt trên tiếp khớp với chỏm con xương cánh tay. Chỏm nối với thân qua một *cổ thắt hẹp*.

Thân xương gần có hình lăng trụ tam giác nên có ba mặt là *mặt trước*, *mặt sau* và *mặt ngoài*; ba bờ là *bờ trước*, *bờ sau* và *bờ gian cốt*. Ở phía trong và ngay bên dưới cổ có một ụ lồi gọi là *lồi củ quay* (radial tuberosity).

Đầu xa là một khối to dẹt trước sau. Trong khi mặt trước của đầu này nhẵn thì mặt sau có *củ lưng* (dorsal tubercle) và rãnh cho các gân cơ duỗi. Mặt ngoài của đầu xa xuống thấp và trở thành *mỏm trâm quay* (radial styloid process); mặt trong có một mặt khớp hướng vào trong, gọi là *khuyết trụ* (ulnar notch), tiếp khớp với vành khớp của chỏm xương trụ. Mặt khớp ở mặt xa của đầu xa (*mặt khớp cổ tay* – carpal articular surface) tiếp khớp với các xương cổ tay (xương thuyền và xương nguyệt).



Hình 41.5. Xương trụ và xương quay bên phải
A. Nhìn từ trước
B. Nhìn từ sau

1.5. Xương trụ (ulna) (H.41.5)

Đầu gân lớn hơn đầu gân xương quay nhiều và bao gồm mỏm khuỷu, mỏm vệt, khuyết rỗng rọc, khuyết quay và lõi củ xương trụ.

– *Mỏm khuỷu* (olecranon) là một mỏm xương lớn chạy lên trên. Mặt trước của nó là mặt khớp và góp phần tạo nên *khuyết rỗng rọc* (trochlear notch). Mặt trên của nó là nơi bám của cơ tam đầu. Có thể sờ thấy mặt sau mỏm khuỷu.

– *Mỏm vệt* (coronoid process) nhô ra trước. Mặt trên-ngoài của nó cùng mỏm khuỷu tạo nên khuyết rỗng rọc. Mặt ngoài của nó có *khuyết quay* (radial notch) để tiếp khớp với chòm xương quay. Ngay dưới khuyết quay là một hố và bờ sau của hố này bành ra thành *mào cơ ngửa* (supinator crest). Mặt trước của mỏm vệt có một số gờ cho cơ bám, gờ lớn nhất là *lõi củ trụ* (tuberosity of ulna) cho cơ cánh tay bám.

Thân xương gần có hình lăng trụ tam giác với ba mặt (*mặt trước, mặt sau và mặt trong*) và ba bờ (*bờ trước, bờ sau và bờ gian cốt*).

Đầu xa thì nhỏ, được gọi là **chỏm xương trụ**. **Chỏm** xương trụ bao gồm một **vành khớp** tiếp khớp với khuyết trụ của xương quay và một mỏm chạy xuống có tên là **mỏm trâm trụ** (ulnar styloid process).

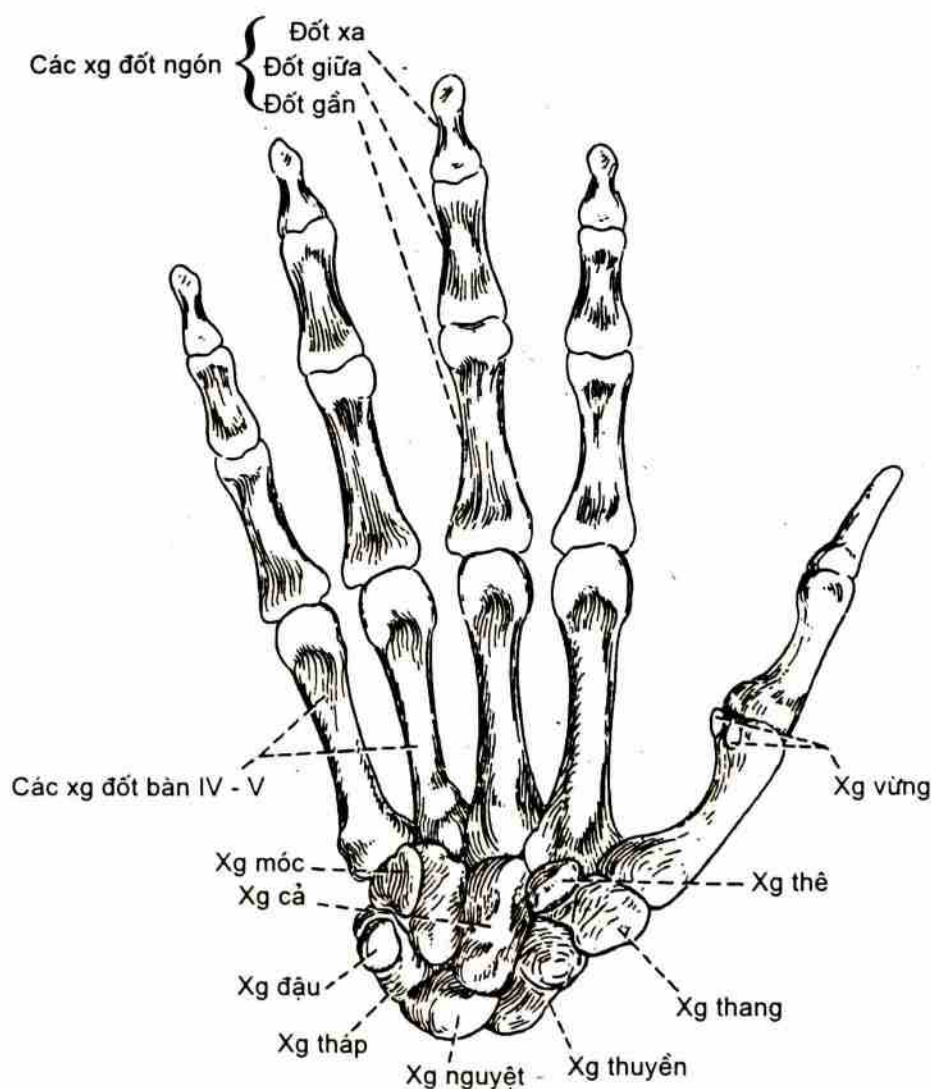
1.6. Các xương bàn tay (bones of hand) (H.41.6)

1.6.1. Các xương cổ tay (carpal bones)

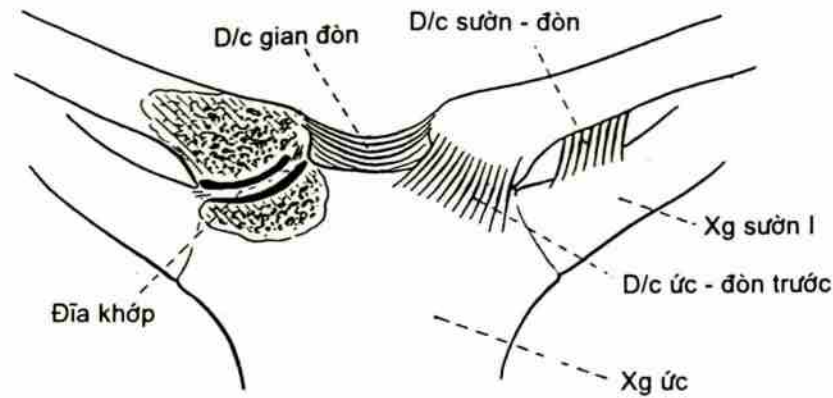
Có 8 xương cổ tay xếp thành một khối gồm hai hàng:

Hàng trên có bốn xương, kể từ ngoài vào trong là: *xương thuyền* (scaphoid), *xương nguyệt* (lunate), *xương tháp* (triquetrum) và *xương đậu* (pisiform);

Hàng dưới cũng có 4 xương, kể từ ngoài vào là: *xương thang* (trapezium), *xương thê* (trapezoid), *xương cả* (capitate) và *xương móc* (hamate).



Hình 41.6. Các xương bàn tay bên phải, nhìn từ trước



Hình 41.8. Khớp ức - đòn

2.2. Các khớp của chi trên tự do (joints of free upper limb)

Các khớp của chi trên tự do bao gồm khớp cánh tay hay khớp vai, khớp khuỷu, khớp quay - trụ xa, khớp quay - cổ tay và các khớp của bàn tay. Tất cả những khớp này đều là các khớp hoạt dịch có những đặc điểm chung đã mô tả ở phần 1.3.2. Phần này mô tả những nét riêng của từng khớp.

2.2.1. Khớp vai (shoulder joint) (H. 41.9)

Khớp vai còn được gọi là khớp ổ chảo - cánh tay (glenohumeral joint). Đây là một khớp chỏm có cử động linh hoạt và rộng rãi.

Các mặt khớp là ổ chảo xương vai và chỏm xương cánh tay. Một vành sụn-sợi gọi là sụn viền ổ chảo (glenoid labrum) làm cho ổ chảo sâu và chắc thêm mà không hạn chế sự cử động.

Bao khớp. Về phía xương vai, bao khớp bám quanh ổ chảo và sụn viền; về phía đầu trên xương cánh tay, nó bám vào cổ giải phẫu (ở phía trên) và cổ phẫu thuật (ở phía dưới). Bao khớp rất lỏng ở phía dưới để các cử động của khớp được thực hiện dễ dàng.

Màng hoạt dịch tạo nên một ống bao quanh phần nằm trong bao khớp của đầu dài gân cơ nhị đầu và bao phủ sụn viền ổ chảo.

Các dây chằng:

Dây chằng quạ - cánh tay (coracohumeral ligament) từ mỏm quạ xương vai chạy xuống chia làm hai chẽ để bám vào củ lớn và củ bé xương cánh tay.

Các dây chằng ổ chảo - cánh tay (glenohumeral ligaments) trên, giữa và dưới là những dây chằng bao khớp đi từ ổ chảo tới xương cánh tay. Các dây trên và giữa từ củ trên ổ chảo xương vai chạy xuống để lần lượt bám vào đỉnh và nền củ bé. Dây chằng dưới từ viền trước ổ chảo chạy tới bám vào cổ phẫu thuật. Điểm yếu nhất của khớp vai nằm ở giữa dây chằng giữa và dây chằng dưới. Chỏm xương cánh tay thường trật ra trước và vào trong qua điểm này.

Đầu dài của gân cơ nhị đầu đi qua ổ khớp trong rãnh gian củ xương cánh tay để tới bám vào vành trên ổ chảo. Nó có tác dụng quan trọng trong việc giữ khớp. Đầu gân này được giữ trong rãnh gian củ nhờ những thớ sợi gọi là *dây chằng ngang cánh tay* (transverse humeral ligament) hay bao gân gian củ.

Tính vững chắc của khớp vai có thể bị giảm nếu các dây chằng cùng gân cơ nhị đầu bị giãn ra do trật khớp lặp đi lặp lại.

Các cơ và những cử động

Gấp cánh tay: cơ quạ - cánh tay, những sợi trước của cơ delta và cơ ngực lớn.

Duỗi: cơ tròn lớn, cơ lưng rộng và những sợi sau của cơ delta.

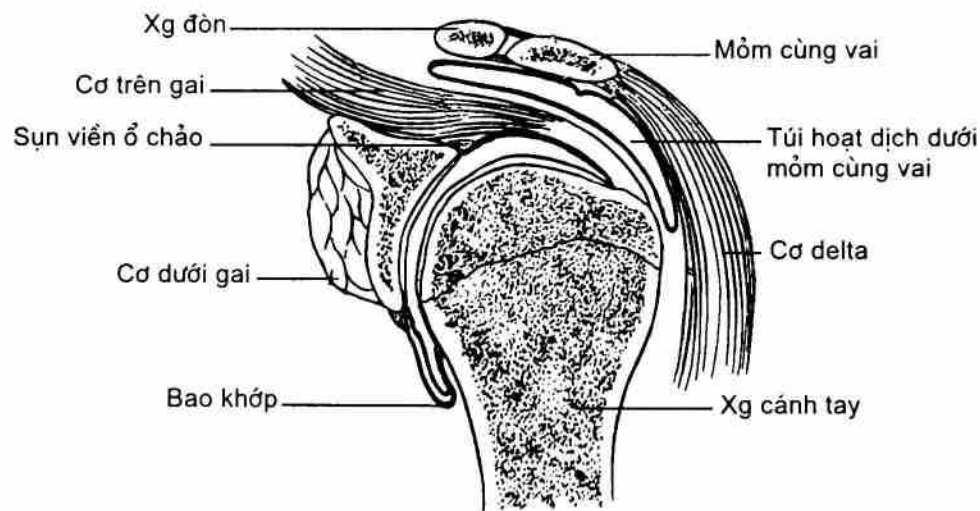
Dạng: cơ delta.

Khép: hoạt động kết hợp của các cơ gấp và các cơ duỗi.

Quay tròn: chuỗi hoạt động kế tiếp nhau của các cơ gấp, duỗi, dạng và khép.

Xoay trong: cơ ngực lớn, cơ lưng rộng, cơ tròn và lớn và các sợi trước của cơ delta.

Xoay ngoài: các sợi sau của cơ delta, cơ tròn nhỏ.

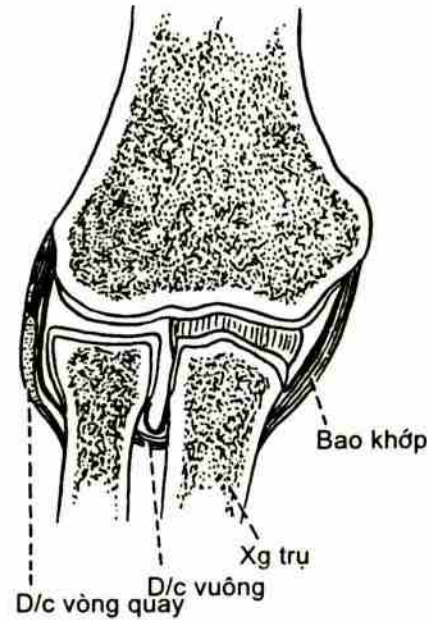


Hình 41.9. Thiết đồ đứng ngang qua khớp cánh tay

2.2.2. Khớp khuỷu (elbow joint) (H.41.10)

Khớp khuỷu là một khớp phức hợp kết nối đầu dưới xương cánh tay với đầu trên xương quay và xương trụ, đồng thời liên kết đầu trên của xương quay và xương trụ với nhau. Xét theo trục chuyển động, khớp khuỷu bao gồm khớp cánh tay - quay - trụ là khớp bản lề cho phép gấp, duỗi cẳng tay, và khớp quay - trụ gần là khớp trục cho phép sấp, ngửa cẳng tay. Theo số cặp mặt khớp, khớp khuỷu gồm ba khớp: *khớp cánh tay - trụ* (humero-ulnar joint), *khớp cánh tay - quay* (humeroradial joint) và *khớp quay - trụ gần* (proximal humero-ulnar joint).

Hình 41.10. Thiết đồ đứng ngang khớp khuỷu

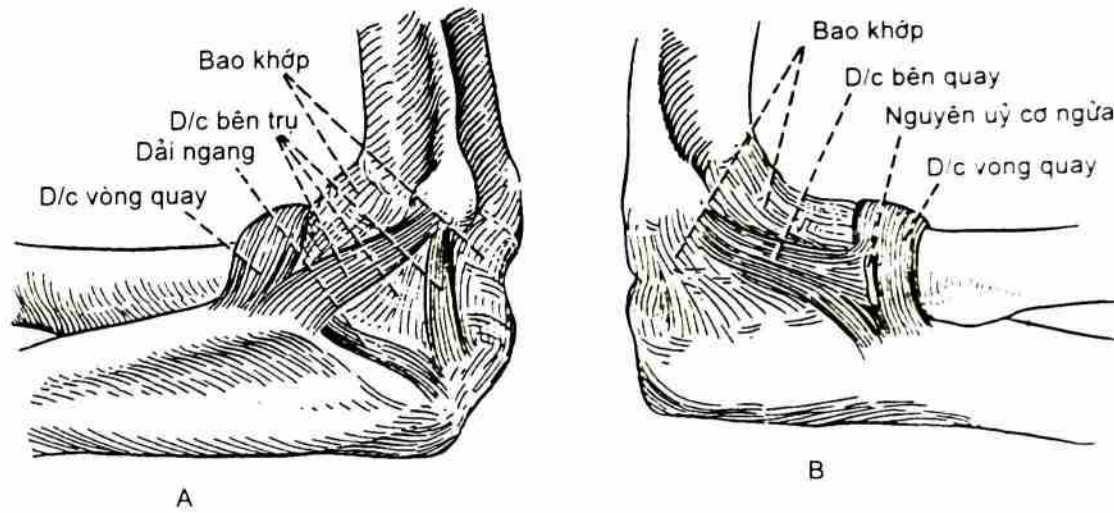


Các mặt khớp. Ba cặp mặt khớp của khớp khuỷu là: *chỏm con xương cánh tay và hõm khớp của chỏm quay* (khớp cánh tay - quay), *ròng rọc xương cánh tay và khuyết ròng rọc của xương trụ* (khớp cánh tay - trụ), *vành khớp của chỏm xương quay và khuyết quay của xương trụ* (khớp quay - trụ gần).

Bao khớp. Bao khớp bọc cả ba mặt khớp. Về phía trên, nó bám vào đầu dưới xương cánh tay, ở cao hơn bờ chu vi của chỏm con và ròng rọc. Về phía dưới, bao khớp bám vào cổ xương quay và bám vào quanh khuyết ròng rọc và khuyết quay xương trụ nên toàn bộ chỏm xương quay nằm trong bao khớp.

Các dây chằng

Khớp cánh tay - trụ - quay được giữ chắc ở hai mặt ngoài và trong bởi hai dây chằng. *Dây chằng bên trụ* (ulnar collateral ligament) ở trong (H.41.11a) từ mỏm trên lồi cầu trong xương cánh tay chạy xuống chia làm ba bó trước, giữa và sau để lần lượt bám vào bờ trong mỏm vẹt, mặt trong xương trụ và mỏm khuỷu. *Dây chằng bên quay* (radial collateral ligament) ở ngoài (H.41.11b) từ mỏm trên lồi cầu ngoài xương cánh tay chạy xuống chia làm ba bó trước, giữa và sau để lần lượt bám vào xương trụ ở bờ trước khuyết quay, bờ sau khuyết quay và mỏm khuỷu.



Hình 41.11. Các dây chằng của khớp khuỷu nhìn từ trong (a) và ngoài (b).

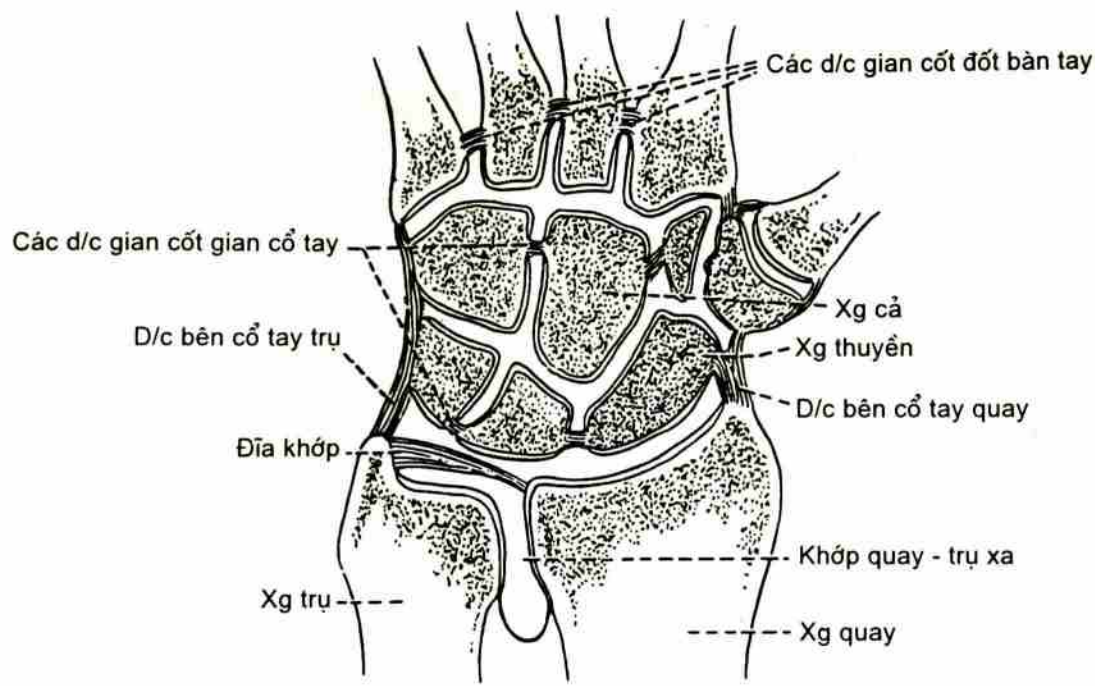
Khớp quay - trụ gần được giữ bởi hai dây chằng. *Dây chằng vòng quay* (annular ligament of radius) bao quanh chỏm xương quay với hai đầu bám vào bờ trước và bờ sau của khuyết quay xương trụ, giữ cho chỏm xương quay áp vào khuyết quay xương trụ. *Dây chằng vuông* (quadrante ligament) chằng từ cổ xương quay tới phần dưới khuyết quay xương trụ. *Màng gian cốt cẳng tay* (interosseous membrane of forearm) và *thừng chéo* (oblique cord) là những cấu trúc có vai trò giữ khớp quay - trụ gần.

Các cơ và những cử động

Động tác của khớp cánh tay - trụ - quay là *gấp* (nhờ cơ cánh tay và cơ nhị đầu cánh tay) và *duỗi* (nhờ cơ tam đầu cánh tay). Động tác của khớp quay - trụ gần là *sấp* và *ngửa cẳng tay* quanh trục dọc cẳng tay là do cơ cánh tay quay và cơ ngửa: sấp là do cơ sấp tròn và cơ sấp vuông. Cử động sấp - ngửa bàn tay xảy ra đồng thời ở khớp cánh tay - quay, khớp quay - trụ gần và khớp quay - trụ xa.

2.2.3. Khớp quay - trụ xa (distal radio-ulnar joint) (H.41.12).

Khớp quay - trụ xa là một *khớp trực* liên kết các đầu xa của xương quay và xương trụ. Các *mặt tiếp khớp* của hai xương là *vành khớp chỏm xương trụ* và *khuyết trụ* của xương quay. Ngoài *bao xơ* bọc quanh các mặt khớp, đầu xa hai xương cẳng tay còn được nối với nhau bởi *đĩa khớp* (articular disc). Đây là một đĩa sụn - sợi hình tam giác mà đỉnh bám vào mặt ngoài mòm trám trụ và nền bám vào bờ dưới khuyết trụ của xương quay. Mặt trên của đĩa khớp tiếp xúc với mặt dưới của chỏm xương trụ còn mặt dưới của nó tiếp khớp với xương thấp. Đĩa khớp đóng vai trò như một dây chằng của khớp quay - trụ xa. Đặc điểm của màng hoạt dịch là nó tạo nên một ngách kéo dài lên trên tới mặt trước màng gian cốt gọi là *ngách hình túi* (sacciform recess). **Động tác** của khớp quay - trụ xa là *sấp* (đưa bàn tay từ tư thế giải phẫu sang tư thế viết) và *ngửa* (đưa bàn tay từ tư thế viết về tư thế giải phẫu) bàn tay.



Hình 41.12. Thiết đồ đứng ngang qua các khớp ở đầu dưới cẳng tay và bàn tay

2.2.4. Khớp cổ tay hay khớp quay - cổ tay (wrist joint) (H.41.12).

Khớp quay - cổ tay là một *khớp lồi cầu*. **Mặt khớp** phía trên (gần) là mặt dưới đầu xa xương quay và đĩa khớp, ở phía dưới (xa) là đầu gần các xương thuyền, nguyệt và tháp. Mặt khớp của xương quay và đĩa khớp tạo nên một mặt lõm hình elíp hướng xuống dưới thích ứng với mặt lồi hình elíp hướng lên trên do mặt trên ba xương cổ tay tạo nên. Đĩa khớp ngăn cách chỏm xương trụ với ổ khớp đồng thời ngăn cách khớp quay - trụ xa với khớp quay - cổ tay.

Bao khớp quay - cổ tay được tăng cường bởi hai dây chằng bên (dây chằng bên cổ tay trụ và dây chằng bên cổ tay quay), hai dây chằng ở trước (dây chằng quay - cổ tay gan tay và dây chằng trụ - cổ gan tay) và một dây chằng ở sau (dây chằng quay - cổ tay mu tay).

Các cử động của khớp quay - cổ tay là *gấp* (cơ gấp cổ tay quay và cơ gấp cổ tay trụ), *duỗi* (cơ duỗi cổ tay trụ, các cơ duỗi cổ tay quay dài và ngắn), *dạng* (cơ gấp và các cơ duỗi cổ tay quay) và *khép* (cơ gấp và cơ duỗi cổ tay trụ). Sự phối hợp các động tác trên cho phép làm được động tác *quay tròn* bàn tay. Vì đây là khớp lồi cầu nên bàn tay không xoay được khi cẳng tay cố định.

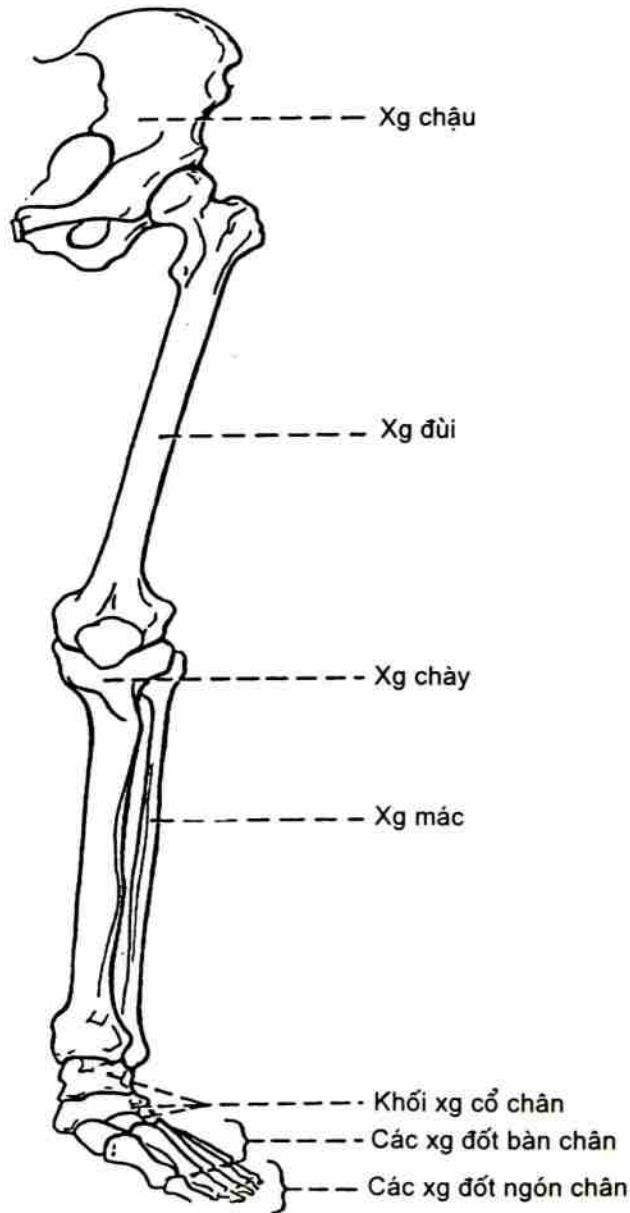
2.2.5. Các khớp của bàn tay (joints of hand) (H.41.12)

Bàn tay có nhiều khớp, bao gồm: các khớp cổ tay (giữa các xương cổ tay), các khớp cổ tay - đốt bàn tay, các khớp gian đốt bàn tay, các khớp bàn tay - đốt ngón tay và các khớp gian đốt ngón tay (gần và xa).

CÁC XƯƠNG VÀ KHỚP CỦA CHI DƯỚI

1. XƯƠNG CHI DƯỚI (bones of lower limb) (H.42.1)

Mỗi chi dưới có 31 xương bao gồm: 1 xương chậu, 1 xương đùi, 1 xương bánh chè, 1 xương chày, 1 xương mác, 7 xương cổ chân, 5 xương đốt bàn chân và 14 xương đốt ngón chân. Xương chậu ở hai bên cùng với xương cùng tạo nên đai chi dưới (đai chậu - pelvic girdle), các xương còn lại thuộc phần tự do (free part of lower limb) của chi dưới.

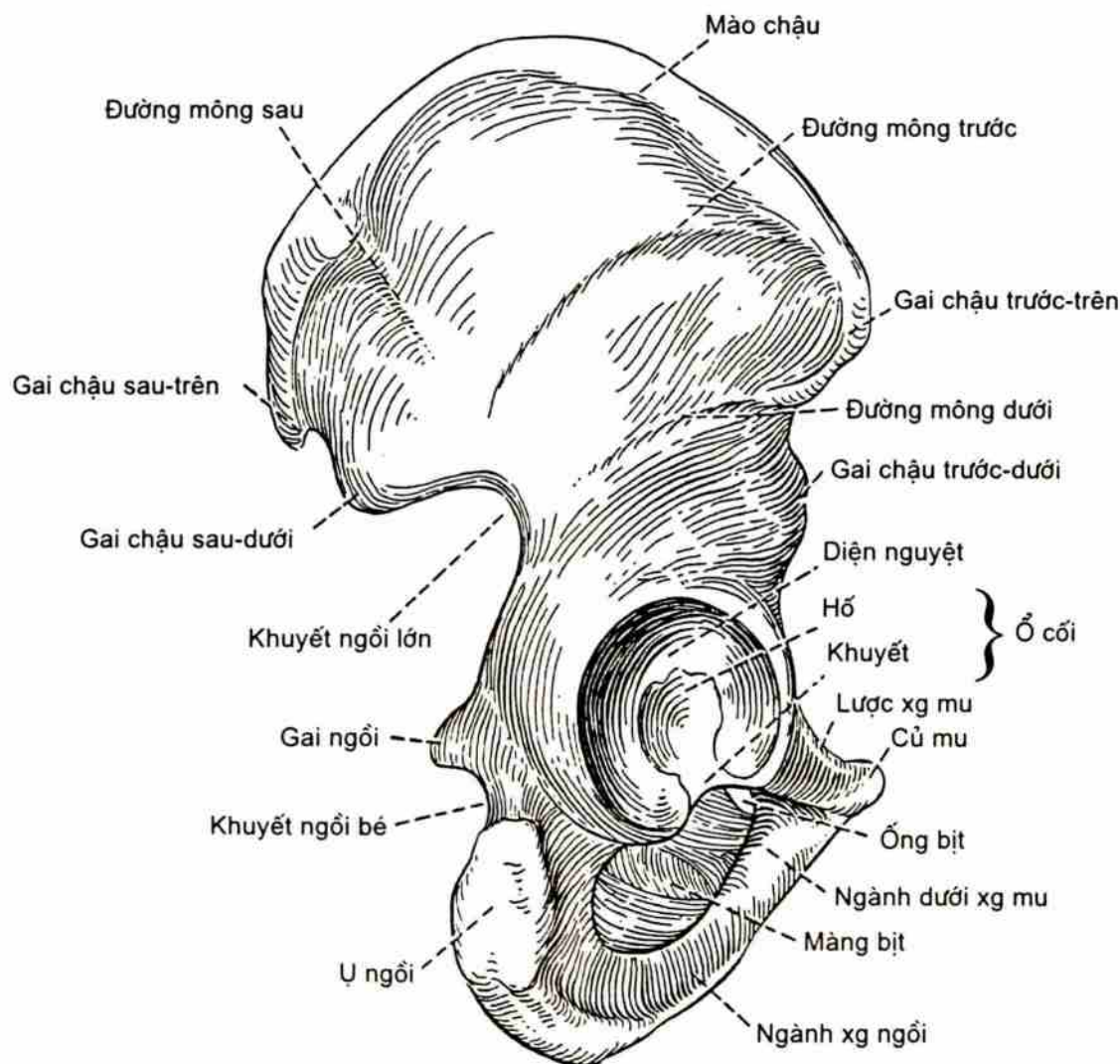


Hình 42.1. Bộ xương chi dưới

1.1. Xương chậu (hip bone; coxal bone; pelvic bone) (H.42.2 và H.42.3)

Mỗi xương chậu của trẻ mới sinh bao gồm ba xương ngăn cách nhau bằng sụn; đó là *xương cánh chậu* ở phía trên, *xương mu* ở phía trước-dưới, và *xương ngồi* ở phía sau-dưới. Về sau, sụn được cốt hóa và ba xương dính lại với nhau ở quanh ổ cối. Những cấu trúc chung do cả ba phần xương chậu hoặc hai trong số ba phần tạo nên là: (1) *ổ cối* là một hõm khớp sâu ở mặt ngoài xương chậu, tiếp khớp với chỏm xương đùi để tạo nên khớp hông; (2) *lỗ bịt* nằm giữa xương mu ở trong và xương ngồi ở ngoài; (3) *ngành ngồi-mu* do ngành xương ngồi và ngành dưới xương mu hợp nên; và (4) *khuyết ngồi lớn* là khuyết xương nằm giữa gai ngồi và xương cánh chậu.

Ổ cối (acetabulum) được vây quanh bằng một bờ; bờ này khuyết ở dưới thành *khuyết ổ cối* (acetabular notch). Thành ổ cối bao gồm phần tiếp khớp và phần không tiếp khớp. Phần không tiếp khớp nằm ở phần trung tâm và phần dưới ổ cối là *hố ổ cối* (acetabular fossa). Phần tiếp bao quanh hố ổ cối là một mặt khớp hình liềm gọi là *diện nguyệt* (lunate surface).



Hình 42.2. Mặt ngoài xương chậu bên phải

Xương cánh chậu (ilium) là xương lớn nhất. Bờ trên xương cánh chậu dày lên thành *mào chậu* (iliac crest). Các đầu trước và sau của mào chậu được gọi lần lượt là *gai chậu trước-trên* (anterior superior iliac spine) và *gai chậu sau-trên* (posterior superior iliac spine). Ngay sau gai chậu trước trên, mào chậu có một ụ lồi sang phía bên gọi là *củ mào chậu* (tubercle of crest). Bờ trước xương cánh chậu có *gai chậu trước-dưới* (anterior inferior iliac spine) nằm ngay dưới gai chậu trước-trên; ngay dưới gai chậu trước-dưới, nơi xương cánh chậu dính với xương mu, là một vùng nhô lên thành *lồi chậu-mu* (iliopubic eminence). Bờ sau có *gai chậu sau-dưới* (posterior inferior iliac spine) nằm dưới gai chậu sau-trên. Mặt trong xương cánh chậu được *đường cung* (arcuate line) chia thành hai phần, phần dưới tham gia vào thành chậu hông bé, phần trên là *hố chậu* (iliac fossa). Ở sau hố chậu và đường cung là *mặt loa tai*, nơi tiếp khớp với xương cùng, và ở sau mặt loa tai là *lồi củ chậu*. Mặt ngoài được gọi là *mặt mông*, nơi có các đường gờ, gọi là các *đường mông* cho các cơ mông bám.

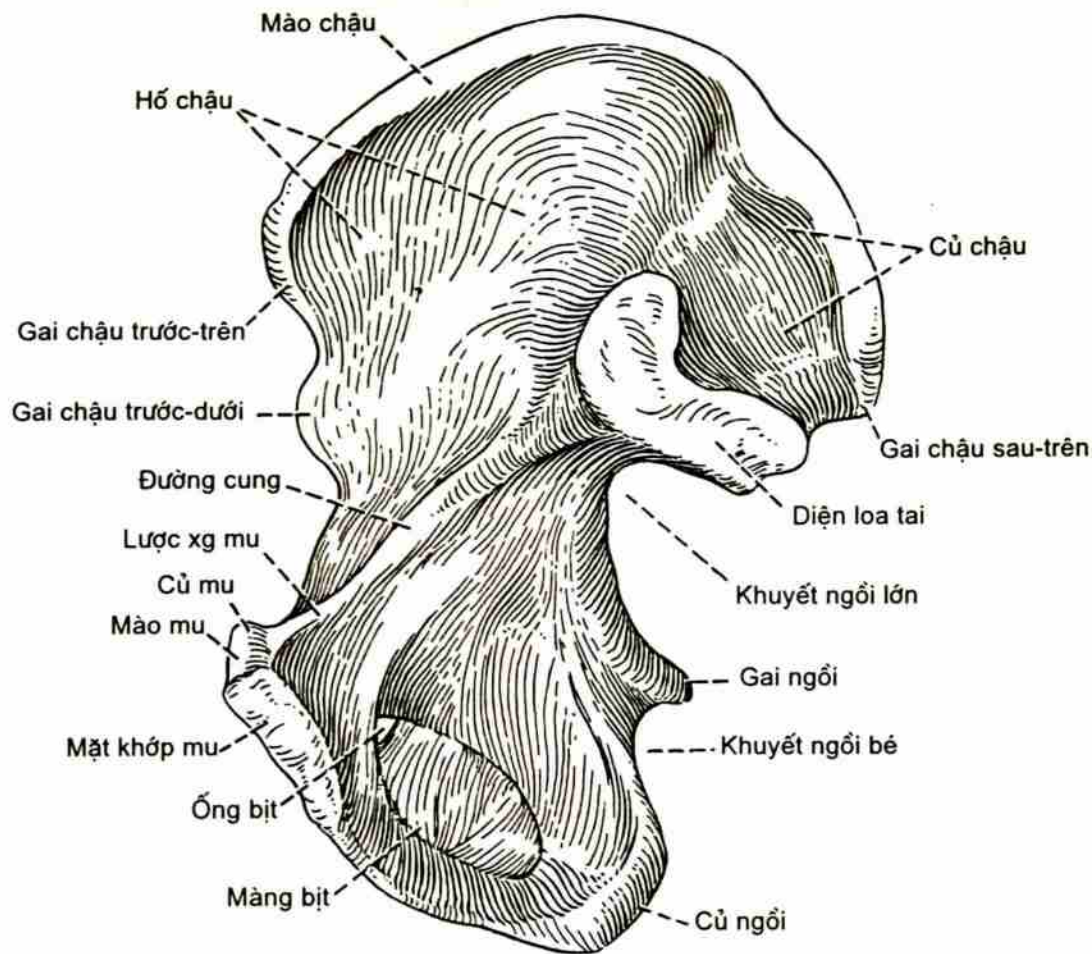
Xương ngồi (ischium) gồm *thân* xương ngồi ở trên, liên tiếp với xương cánh chậu và ngành trên xương mu, và *ngành* xương ngồi ở dưới. Đầu trong ngành xương ngồi liên tiếp với ngành dưới xương mu, đầu ngoài liên tiếp với thân và phình to thành *củ ngồi* ((ischial tuberosity), một chỗ bám cho các cơ của đùi sau. Bờ sau thân xương ngồi có *gai ngồi* (ischial spine); gai này ngăn cách khuyết ngồi lớn ở trên và *khuyết ngồi bé* (lesser sciatic notch) ở dưới.

Xương mu (pubis) gồm một *thân* và hai ngành:

– *Thân* dẹt trước sau và tiếp khớp với xương mu bên đối diện tại khớp mu. Thân có một *mào mu* (pubic crest) tròn ở mặt trên; mào này tận cùng ở ngoài như là *củ mu* (pubic tubercle);

– *Ngành trên* (superior pubic ramus) từ thân chạy ra ngoài để dính với xương cánh chậu và xương ngồi; bờ sau-trên sắc của ngành trên được gọi là *đường lược* (lược xương mu - pecten pubis), vốn là một phần của đường tận cùng của xương chậu và liên tiếp với mào mu; bờ trước-dưới là *mào bịt* ;

– *Ngành dưới* (inferior pubic ramus) chạy xuống dưới và ra ngoài để liên tiếp với ngành xương ngồi.



Hình 42.3. Mặt trong xương chậu bên phải

1.2. Xương đùi (femur) (H.42.4)

Là xương dài nhất cơ thể, xương đùi có một thân nằm giữa hai đầu.

Đầu gân. Từ trong ra ngoài, đầu gân có chỏm, cổ, mấu chuyển lớn và mấu chuyển nhỏ.

– *Chỏm* (head) có hình cầu và tiếp khớp với ổ cối xương chậu; mặt trong của chỏm có một chỗ lõm không tiếp khớp, gọi là *hõm* (fovea), để dây chằng chỏm đùi bám.

– *Cổ* (neck) là một đoạn xương hình trụ nối chỏm với thân xương. Cổ chạy về phía trên-trong so với trục thân xương và tạo với thân xương một góc khoảng 125°. Góc cổ-thân này làm tăng tầm vận động của khớp hông.

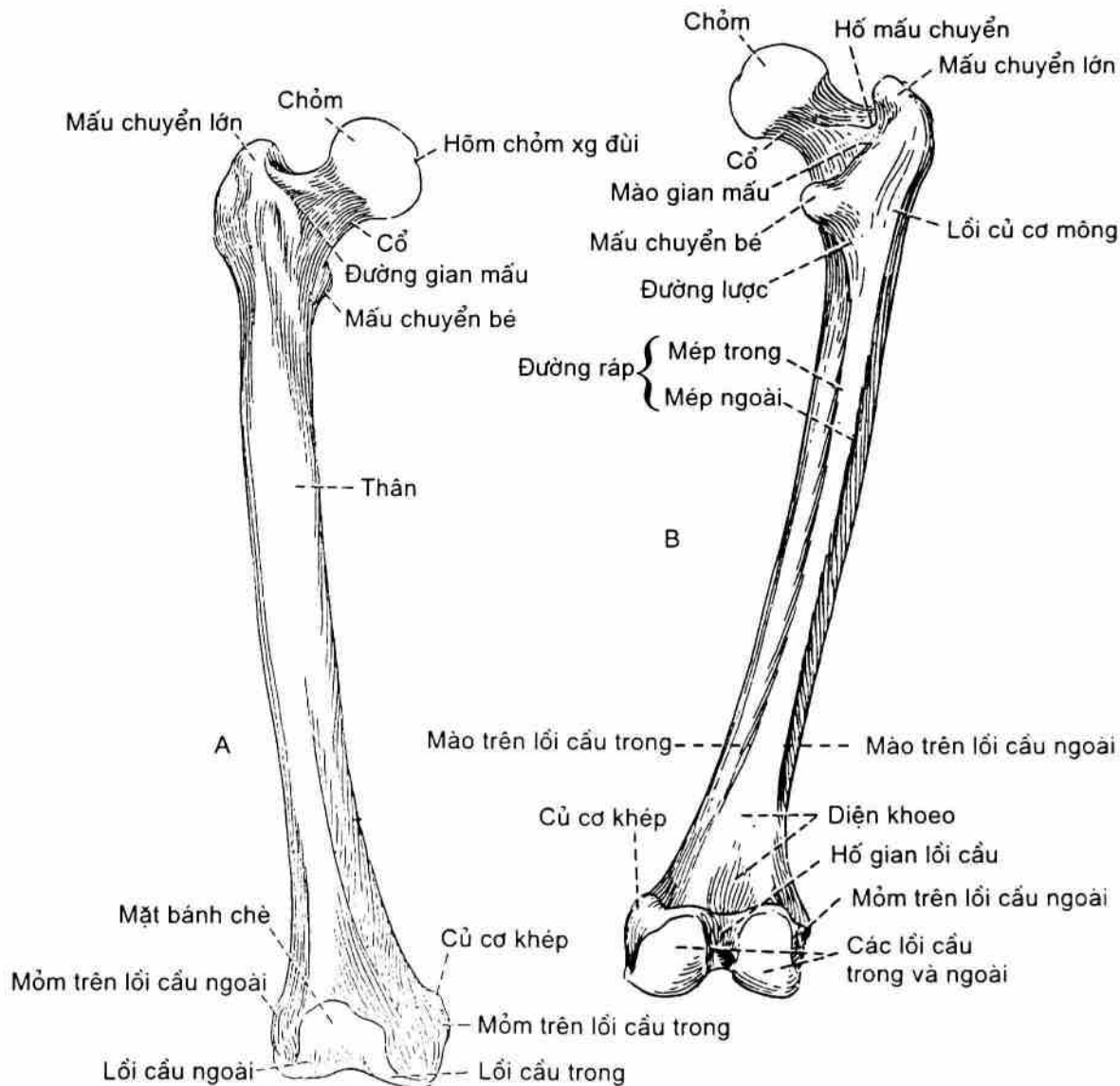
– *Mấu chuyển lớn* (greater trochanter) từ thân xương nhô lên trên rồi ra sau, ở ngay bên ngoài vùng tiếp nối cổ-thân. Mặt trong của mấu chuyển lớn lõm thành *hố mấu chuyển* (trochanteric fossa). Mấu chuyển lớn là chỗ bám của nhiều cơ vận động khớp hông.

– *Mấu chuyển bé* (lesser trochanter) có hình nón từ thân xương nhỏ về phía sau-trong, ở ngay dưới chỗ tiếp nối cổ-thân. Đây là nơi bám của cơ thắt lưng-chậu.

– *Đường gian mấu* (intertrochanteric line) là một gờ xương ở mặt trước của đầu gần thân xương, nối mặt trước nền mấu chuyển lớn với mặt trước nền mấu chuyển bé. Đường này liên tiếp với đường lược.

– *Mào gian mấu* (intertrochanteric crest) nổi mặt sau của các mấu chuyển. Nửa trên của mào gian mấu có *củ cơ vuông đùi* cho cơ vuông đùi bám.

Thân xương. Từ trên xuống, thân xương chạy chéch vào trong và tạo với đường thẳng đứng khoảng 7° . Thân nhẵn và gần tròn nhưng ở phía sau có một đường gồ ghề gọi là *đường ráp* (linea aspera) với các mép ngoài và trong. Ở phần trên xương đùi, các mép ngoài và trong tách xa nhau và lần lượt liên tiếp ở trên với *lồi củ cơ mông* (gluteal tuberosity) (cho cơ mông lớn bám) và *đường lược*.



Hình 42.4. Xương đùi bên phải
A. Nhìn từ trước B. Nhìn từ sau

Đầu xa. Ở phần xa thân xương đùi, các mép đường ráp cũng tách xa nhau, giới hạn nên một mặt sau nhẵn gọi là *mặt khoeo* (popliteal surface); các bờ của mặt này được gọi là *các đường trên lồi cầu trong* và *ngoài* (medial and lateral supracondylar lines). Đường trên lồi cầu trong tận cùng ở một củ lồi gọi là *củ cơ khép* (adductor tubercle) ở mặt trên của lồi cầu trong. Đầu xa to, tiếp khớp với xương chày bằng *lồi cầu trong* và *lồi cầu ngoài*. Hai lồi cầu nối với nhau ở trước bằng một mặt tiếp khớp với xương bánh chè (*mặt bánh chè*) và được ngăn cách nhau ở phía sau bằng *hố gian lồi cầu* (intercondylar fossa). Trên mặt trong của lồi cầu trong có *mỏm trên lồi cầu trong* (medial epicondyle). Trên mặt ngoài của lồi cầu ngoài có *mỏm trên lồi cầu ngoài* (lateral epicondyle). Ngay ở sau và trên mỏm trên lồi cầu trong là *củ cơ khép*.

1.3. Xương chày (tibia) (H.42.5)

Xương chày là xương lớn hơn, nằm ở trong xương mác và là xương cẳng chân duy nhất tiếp khớp với xương đùi.

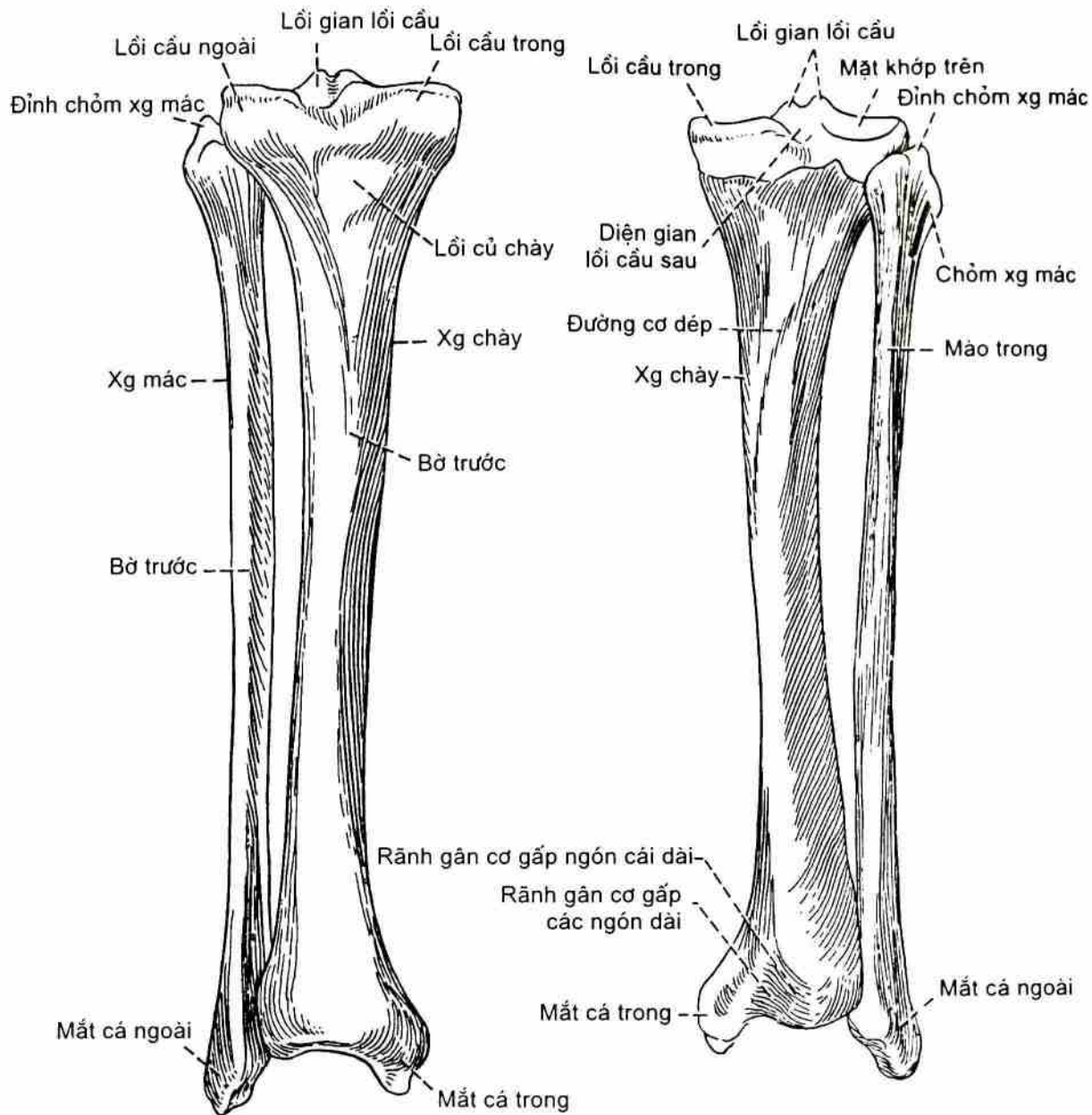
Đầu gân là một khối xương to do *lồi cầu trong* (medial condyle) và *lồi cầu ngoài* (lateral condyle) tạo nên. Mặt trên của mỗi lồi cầu lõm thành *mặt khớp trên* (superior articular surface) tiếp khớp với một lồi cầu xương đùi. Trên mặt sau-dưới lồi cầu ngoài có *mặt khớp mác* tiếp khớp với chỏm xương mác. Các mặt khớp trên của hai lồi cầu được ngăn cách nhau bằng vùng gian lồi cầu; vùng này bao gồm *lồi gian lồi cầu* (intercondylar eminence) nằm giữa *các diện gian lồi cầu trước* và *sau* (anterior and posterior intercondylar areas).

Thân xương gân có hình lăng trụ tam giác với ba mặt (*mặt trong*, *mặt ngoài* và *mặt sau*) và ba bờ (*bờ trước*, *bờ trong* và *bờ gian cốt*). Thân xương có *lồi củ chày* (tibial tuberosity) nằm ở trước, dưới và giữa hai lồi cầu. Phần trên của mặt sau thân có một đường gờ chạy chếch xuống dưới và vào trong - *đường cơ dếp* soleal line).

Đầu xa nhỏ hơn đầu gân, có *mặt khớp dưới* hướng xuống dưới tiếp khớp với xương sên, và *khuyết mác* (fibular notch) hướng ra ngoài tiếp khớp với đầu dưới xương mác. Đầu dưới kéo dài xuống thành một mỏm ở trong xương sên, tạo nên *mắt cá trong* (medial malleolus).

1.4. Xương mác (fibula) (H. 42.5)

Xương mác là một xương dài, mảnh, ở ngoài xương chày; nó gồm một thân và hai đầu. **Đầu gân** phình to gọi là *chỏm mác*; chỏm có *mặt khớp* tiếp khớp với xương chày. **Thân xương** nối với chỏm mác qua một *cổ* và cũng có các mặt và các bờ gần giống như xương chày. **Đầu xa** hình tam giác và được gọi là *mắt cá ngoài* (lateral malleolus). Mặt trong của mắt cá ngoài tiếp khớp với xương sên.



Hình 42.5. Xương chày và xương mác bên phải nhìn từ trước (A) và từ sau (B)

1.5. Xương bánh chè (patella)

Xương bánh chè là một xương vùng lớn nhất nằm trong gân cơ tứ đầu, làm tăng lực cho cơ này. Xương bánh chè còn bảo vệ khớp gối. Nó có hai mặt (*mặt khớp* và *mặt trước*), hai bờ bên, một *nền* (base of patella) ở trên và một *đỉnh* (apex of patella) ở dưới. *Mặt khớp* (articular surface) hướng ra sau tiếp khớp với mặt bánh chè của xương đùi. Một gờ dọc ở giữa mặt khớp chia mặt này thành phần ngoài (rộng hơn) và phần trong.

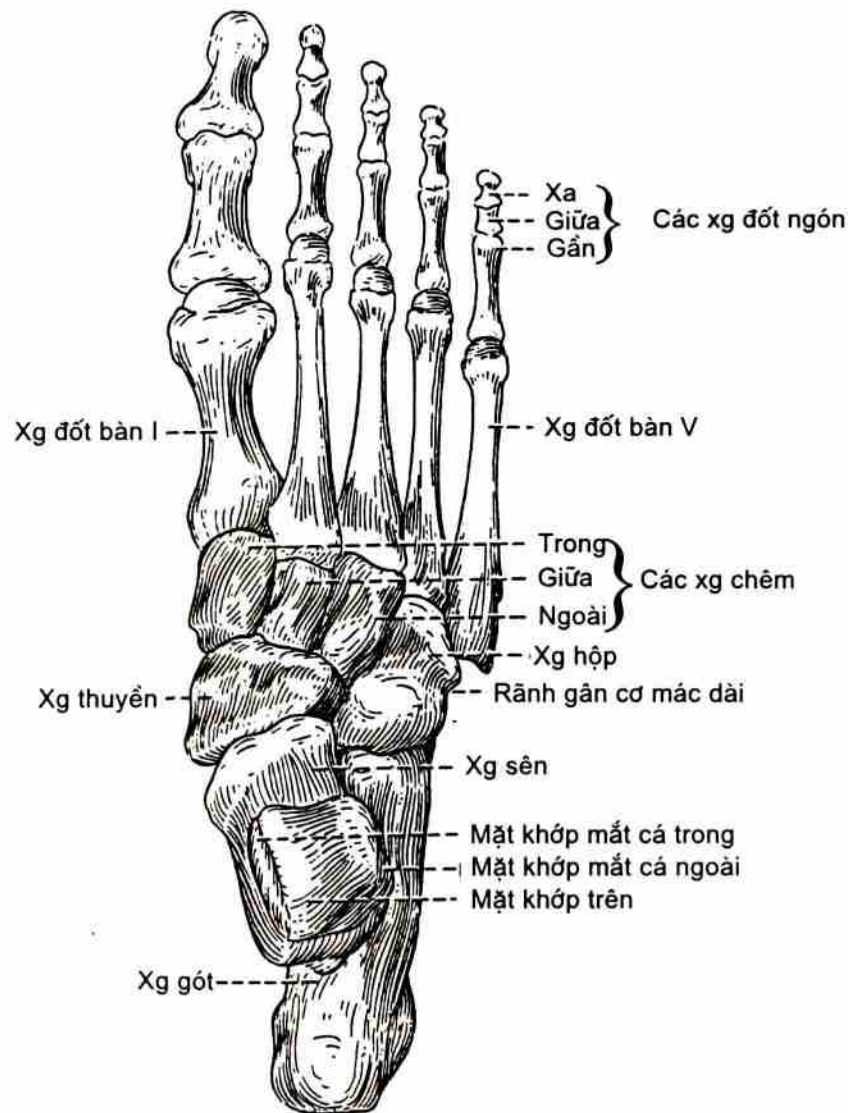
1.6. Các xương bàn chân (bones of foot) (H.42.6 và H. 42.7)

Các xương bàn chân gồm các xương cổ chân, các xương đốt bàn chân và các xương đốt ngón chân.

1.6.1. Các xương cổ chân (tarsal bones)

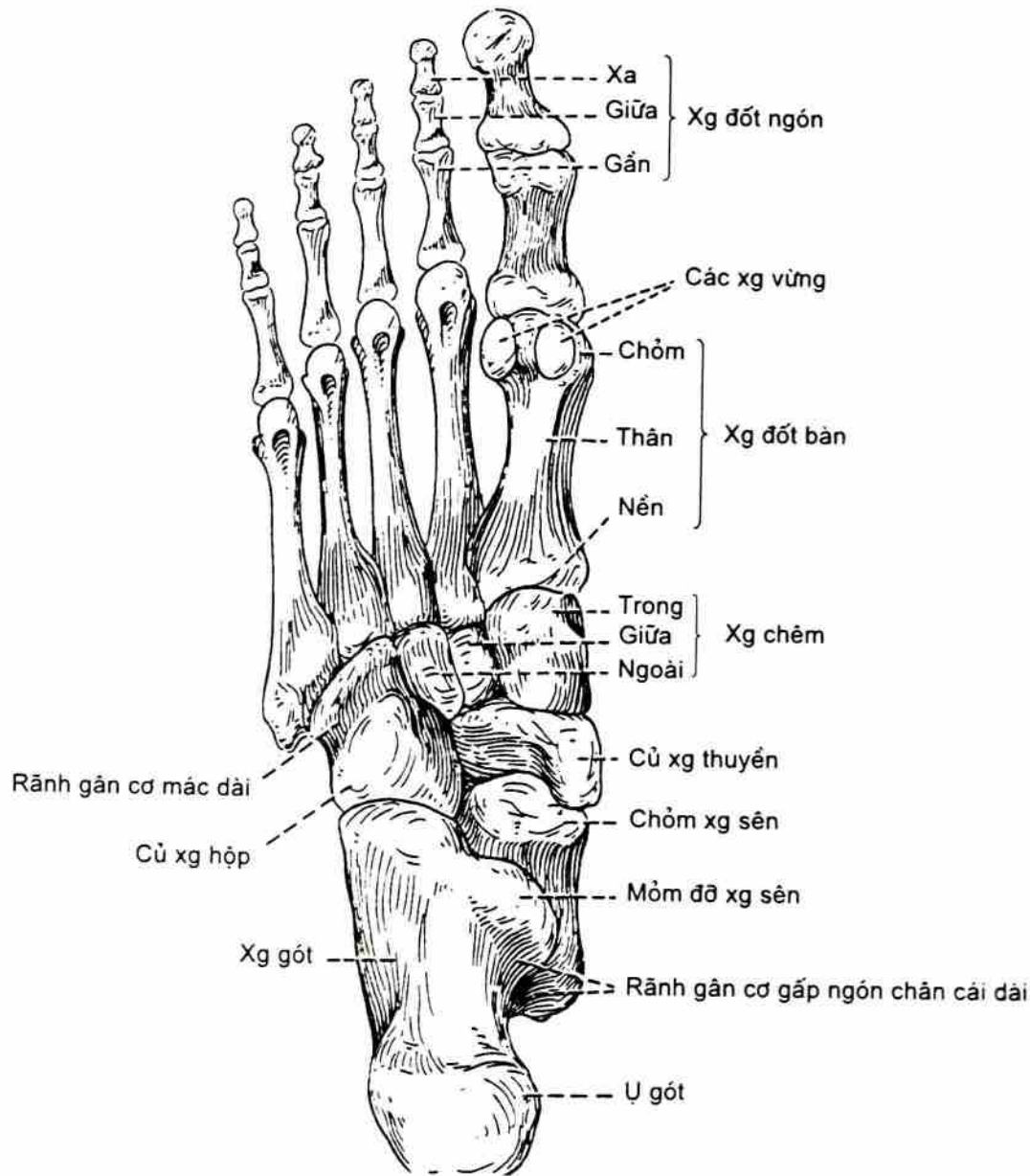
Bảy xương cổ chân xếp thành hai hàng: hàng sau có *xương sên* và *xương gót*; hàng trước có *xương thuyền*, *xương hộp* và ba *xương chêm*.

Xương sên (talus) có hình con sên với ba phần kể từ trước ra sau: *chỏm sên*; *cổ sên* và *thân sên*. Nó nằm dưới xương chày, trên xương gót và giữa hai mắt cá trong và ngoài. Xương sên tiếp giáp với nhiều xương khác nên có nhiều mặt khớp: mặt trước chỏm sên có *mặt khớp thuyền* tiếp khớp với xương thuyền; các mặt trên và bên của thân sên có *ròng rọc sên* tiếp khớp với mặt khớp dưới của xương chày và các mắt cá; mặt dưới có các *mặt khớp gót trước*, *giữa* và *sau* tiếp khớp với xương gót.



Hình 42.6. Các xương bàn chân bên phải, nhìn từ trên

Xương gót (calcaneus) là xương cổ chân lớn nhất nằm ở dưới xương sên và sau xương hộp. Xương gồm sáu mặt. Mặt trên gồm phần sau tự do và phần trước có các mặt khớp sên trước, giữa và sau tiếp khớp với xương sên. Mặt khớp sên giữa nằm trên một mòm có tên là *mòm đỡ xương sên*. Giữa các mặt khớp sên của xương gót và các mặt khớp gót của xương sên đều có các rãnh ngăn cách: rãnh ở xương sên là *rãnh sên*, rãnh ở xương gót là *rãnh gót*. Các rãnh ở hai xương hợp nên *xoang cổ chân*. Mặt dưới có *ụ gót* ở sau và *củ gót* ở trước; ụ gót do các mòm trong và ngoài (tiếp đất) tạo nên. Mặt ngoài có *ròng rọc mác* ở trước và *rãnh gân cơ mác dài* ở sau. Mặt trong lõm sâu thành *rãnh gân cơ gấp ngón cái dài*.



Hình 42.7. Các xương bàn chân bên phải, nhìn từ dưới

Xương thuyền (navicular) tiếp khớp với chỏm sên ở phía sau, với ba xương chêm ở phía trước và với xương hộp ở phía ngoài; mặt trong của nó có *lồi củ xương thuyền*.

Các xương chêm trong, giữa và ngoài (medial cuneiform; intermediate cuneiform; lateral cuneiform) nằm trên một hàng ngang ở trước xương thuyền và sau các xương đốt bàn I, II, và III.

Xương hộp (cuboid) hình khối vuông nằm giữa xương gót và các xương đốt bàn chân IV và V.

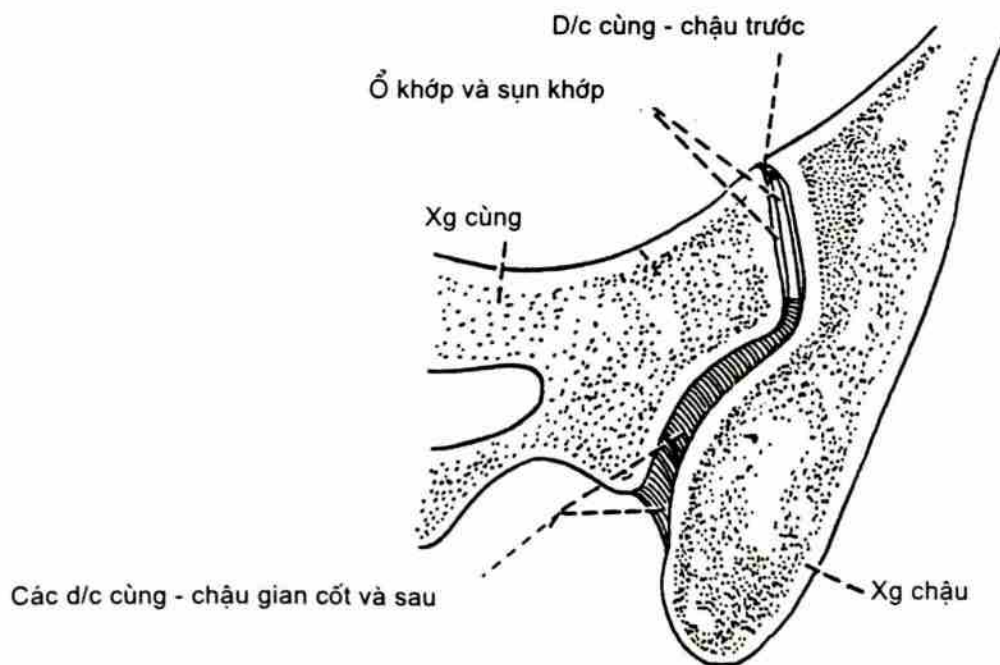
1.6.2. Các xương đốt bàn chân (metatarsals) gồm năm xương được gọi theo số từ I - V, kể từ trong ra ngoài. Chúng thuộc loại xương dài, mỗi xương có *thân* nằm giữa *nền* và *chỏm* (đầu xa). Nền có các mặt khớp tiếp khớp với xương cổ chân và với xương đốt bàn chân bên cạnh. Chỏm lồi, tiếp khớp với nền xương đốt ngón chân gần.

1.6.3. Các xương đốt ngón chân (phalanges) có số lượng và cách gọi tên giống như xương đốt ngón tay.

2. CÁC KHỚP CỦA CHI DƯỚI (joints of lower limb)

2.1. Các khớp của đai chậu (joints of pelvic girdle).

Đai chậu có hai khớp: *khớp cùng - chậu* và *khớp mu*. **Khớp cùng - chậu** (H.42.8) là khớp hoạt dịch giữa diện nhĩ của xương cùng với diện nhĩ của xương chậu. Tuy là khớp hoạt dịch nhưng cử động của khớp cùng - chậu rất hạn chế vì các mặt khớp lồi lõm nhiều và các dây chằng của khớp rất khỏe, đặc biệt là *dây chằng cùng - chậu gian cốt*. Ở cuối thời kỳ mang thai, các dây chằng của khớp mềm và giãn ra nhờ tác dụng của hormone, làm cho cử động của khớp tăng lên.



Hình 42.8. Thiết đồ ngang qua khớp cùng chậu

Khớp mu (pubic symphysis) là một khớp sụn. Một đĩa sụn - sợi gọi là **đĩa gian mu** (interpubic disc) liên kết hai **mặt khớp mu** (symphyseal surface) của hai xương mu với nhau. Bờ trên của đĩa hoà lẫn với **dây chằng mu trên** (superior pubic ligament) (phủ trên các thân xương mu), bờ dưới với **dây chằng mu dưới** (inferior pubic ligament) (nối ngành dưới của hai xương mu).

2.2. Các khớp hoạt dịch của chi dưới tự do (synovial joints of free lower limb)

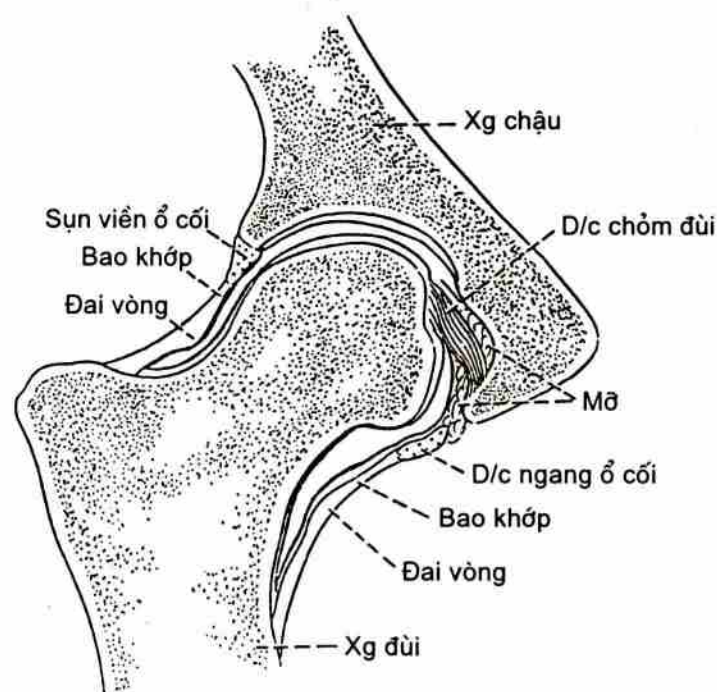
2.2.1. Khớp hông (hip joint) (H.42.9)

Khớp hông là một **khớp chỏm** lớn nhất cơ thể, nối xương đùi với chậu hông.

Các mặt khớp bao gồm **chỏm xương đùi** và **ổ cối** xương chậu. Một vòng sụn - sợi bám vào vành ổ cối - gọi là **sụn viền ổ cối** (acetabular labrum) - làm cho ổ cối sâu thêm. Phần sụn viền vắt ngang qua khuyết ổ cối được gọi là **dây chằng ngang ổ cối** (transverse acetabular ligament).

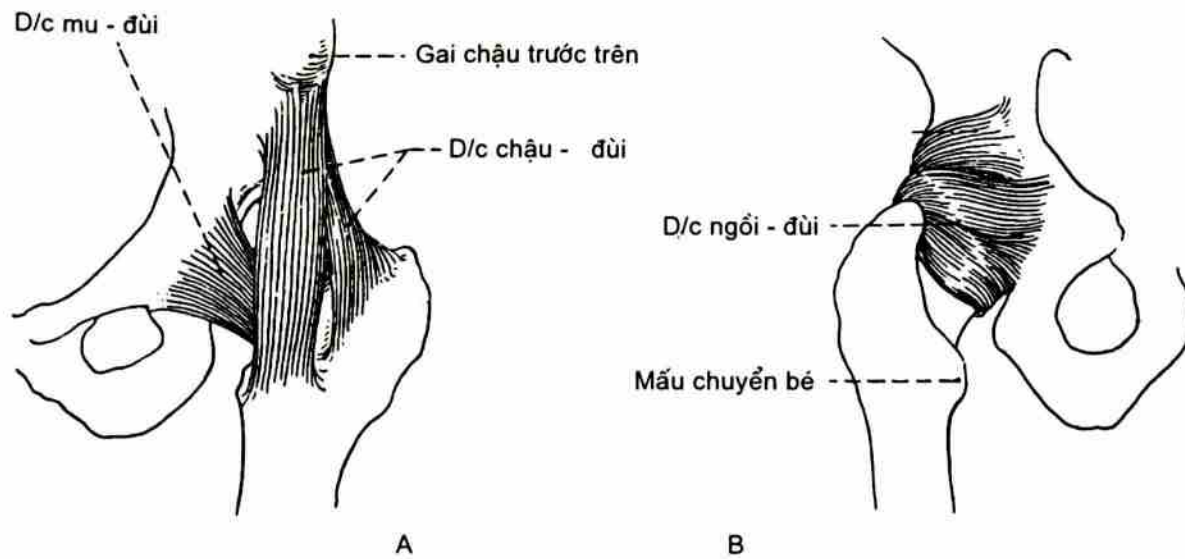
Bao khớp. Một đầu bao khớp dính vào quanh ổ cối và mặt ngoài sụn viền; đầu còn lại dính vào xương đùi: phía trước dính vào đường gian máu, phía sau dính vào chỗ nối 2/3 trong và 1/3 ngoài cổ xương đùi.

Màng hoạt dịch che phủ cả mặt trong của sụn viền ổ cối và bọc quanh dây chằng chỏm đùi như một cái ống.



Hình 42.9. Thiết đồ ngang qua khớp hông

Dây chằng của khớp hông bao gồm loại ngoài bao khớp và loại trong bao khớp. Có ba **dây chằng ngoài bao khớp** quan trọng (H.42.10 a và b):



Hình 42.10. Các dây chằng ngoài bao khớp của khớp hông
A. mặt trước B. mặt sau

Dây chằng chậu - đùi (iliofemoral ligament) hình tam giác đi từ gai chậu trước dưới tới đường gian mấu.

Dây chằng mu - đùi (pubofemoral ligament) đi từ ngành trên xương mu tới mấu chuyển bé.

Dây chằng ngồi - đùi (ischiofemoral ligament) ở mặt sau, đi từ xương ngồi tới mấu chuyển lớn. Những sợi ở lớp sâu của dây chằng ngồi - đùi được gọi là *dai vòng* (zona orbicularis).

Dây chằng trong bao khớp là *dây chằng chỏm đùi* (H.42.9) (ligamentum of head of femur) từ hõm chỏm đùi chạy xuống bám vào dây chằng ngang và các mép của khuyết ổ cối. Có một động mạch chạy theo dây chằng này để tới chỏm đùi.

Các cơ và những cử động

Gấp đùi: cơ thắt lưng, cơ chậu, cơ thẳng đùi và cơ may.

Duỗi đùi: cơ mông lớn và các cơ ụ ngồi - căng chân.

Dạng đùi: cơ mông nhỏ, cơ mông bé, cơ may và các cơ khác.

Khép đùi: các cơ khép đùi.

Xoay ngoài đùi: các cơ mông là chính, nhóm cơ khép đùi.

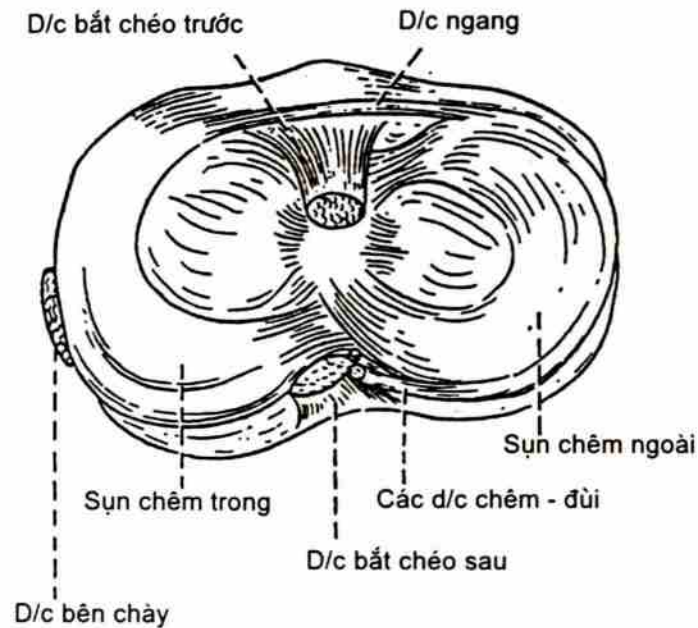
Xoay trong đùi: cơ mông nhỏ, cơ mông nhỏ và các cơ khác.

2.2.2. Khớp gối (knee joint) (H.42.11, H.42.12, H.42.13 và H.42.14)

Khớp gối là một khớp phức hợp, bao gồm *khớp bản lề* giữa xương đùi với xương chày và *khớp phẳng* giữa xương bánh chè với xương đùi.

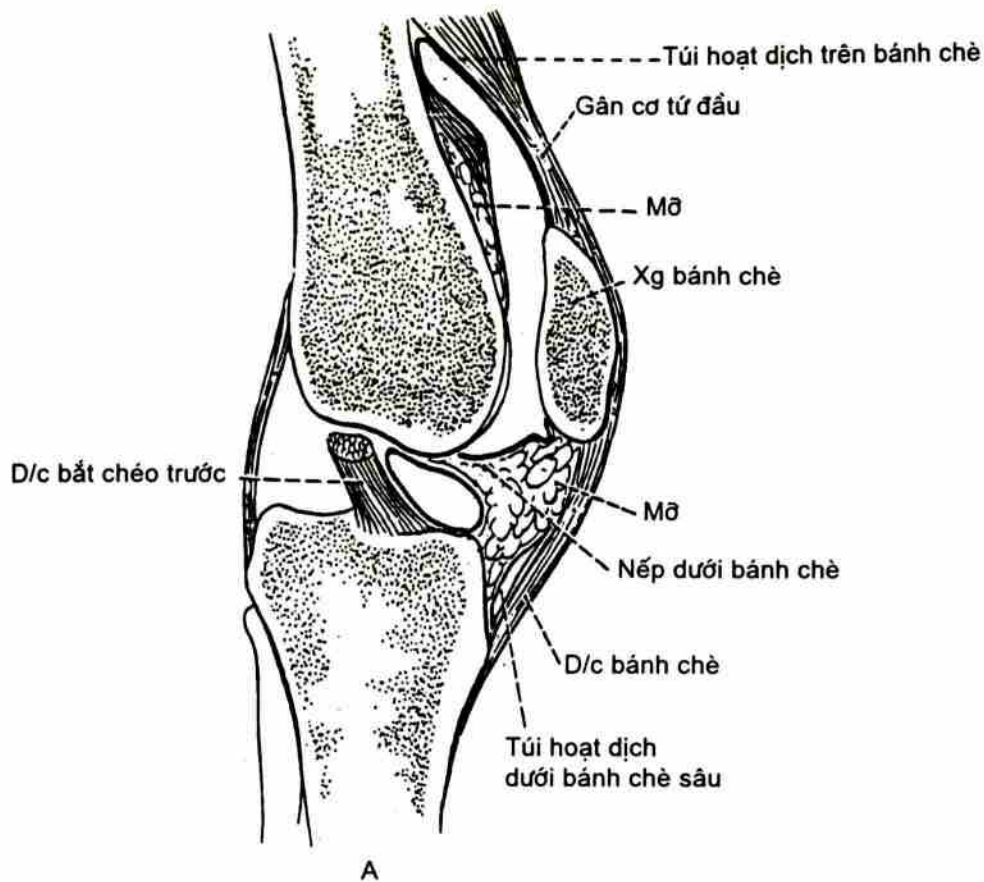
Mặt khớp. Các *mặt khớp* của khớp giữa xương đùi và xương chày là hai *lồi cầu* xương đùi và hai *mặt khớp trên* của xương chày; ở khớp giữa xương đùi và xương bánh chè, *mặt sau* xương bánh chè tiếp khớp với *mặt bánh chè* của đầu dưới xương đùi.

Hai mặt khớp trên xương chày còn được làm sâu thêm nhờ các sụn chêm trong và ngoài (H.42.11). *Sụn chêm trong* (medial meniscus) có hình chữ C, *sụn chêm ngoài* (lateral meniscus) gần có hình chữ O. Mỗi sụn chêm đều có một sừng trước và một sừng sau lần lượt dính vào các diện gian lồi cầu trước và sau của xương chày. Sừng trước của hai sụn chêm được nối với nhau bằng *dây chằng ngang khớp gối* (transverse ligament of knee). Bờ chu vi của mỗi sụn chêm thì dày, lồi và dính vào bao khớp, còn bờ trong thì mỏng và lõm. Mặt trên của sụn chêm không phẳng như mặt dưới mà lõm để tiếp xúc với lồi cầu xương đùi. Bờ chu vi của sụn chêm trong còn dính vào dây chằng bên chày nên sụn này được cố định tốt hơn sụn chêm ngoài. Hai dải mô xơ từ bờ sau của sụn chêm ngoài chạy theo *dây chằng bắt chéo sau* (ở trước và sau dây chằng bắt chéo sau) để đến bám vào xương đùi được gọi là các *dây chằng chêm - đùi trước* và *sau* (anterior/posterior menisiofemoral ligament).



Hình 42.11. Các mặt khớp trên xương chày

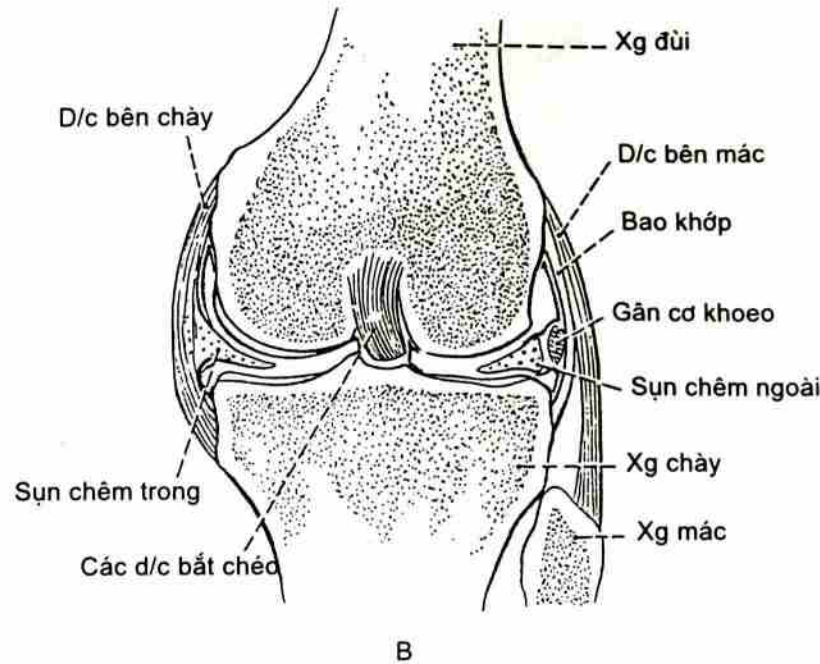
Bao khớp bám vào rìa các mặt khớp của xương chày và xương đùi, vào các bờ xương bánh chè và vào bờ chu vi của các sụn chêm.



Hình 42.12. Thiết đồ đứng dọc qua khớp gối

Màng hoạt dịch lót mặt trong bao khớp, bám vào rìa các mặt khớp và bờ chu vi của các sụn chêm.

Ở phía trước, màng hoạt dịch kéo dài lên trên xương bánh chèo khoảng 3 khoát ngón tay (do bao khớp bám không kín), tạo nên một túi bịt nằm sau cơ tứ đầu gọi là *túi hoạt dịch trên bánh chèo* (suprapatellar bursa). Từ phần sau của bao khớp, màng hoạt dịch lật ra trước để phủ lên mặt trước của các dây chằng bắt chéo nên những dây chằng này nằm trong bao khớp nhưng ngoài ổ hoạt dịch. Khi màng hoạt dịch từ rìa dưới mặt khớp xương bánh chèo lật xuống dưới và ra sau ở trên cục mỡ dưới bánh chèo, nó tạo nên *nếp hoạt dịch dưới bánh chèo* (infrapatellar synovial fold). Nền của nếp này là *cục mỡ dưới bánh chèo* (infrapatellar fat pad), còn các bờ tự do của nó được gọi là các *nếp cánh* (alar folds).



Hình 42.13. Thiết đồ đứng ngang qua khớp gối

Các dây chằng

Các dây chằng ngoài bao khớp (H.42.14)

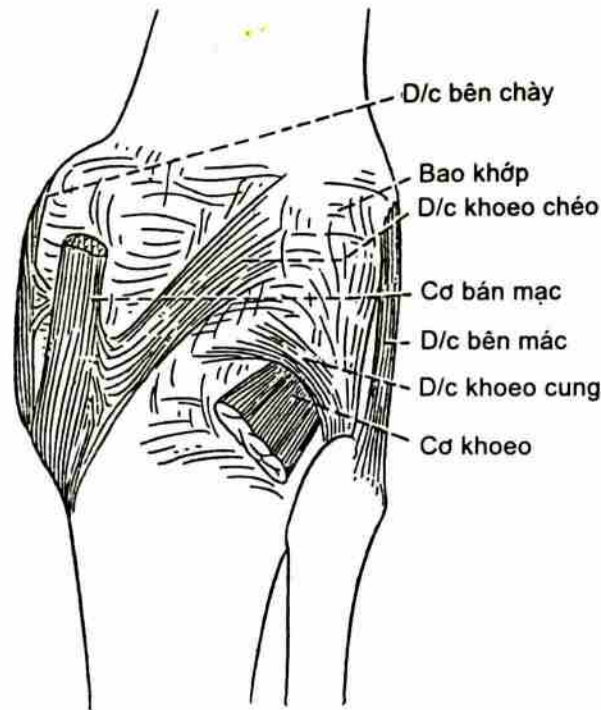
Ở phía trước có *dây chằng bánh chè* (patellar ligament) từ bờ dưới xương bánh chè chạy tới bám vào lồi củ chày. Ngoài ra, còn có *các mạc hãm bánh chè trong và ngoài* (medial/ lateral patellar retinaculum) liên kết gân bám tận cơ tứ đầu đùi với mạc sâu của đùi (fascia lata).

Ở hai bên có *dây chằng bên chày* (tibialcollateral ligament) từ móm trên lồi cầu trong xương đùi chạy tới lồi cầu trong xương chày, và *dây chằng bên mác* (fibular collateral ligament) từ móm trên lồi cầu ngoài xương đùi chạy tới chỏm xương mác.

Ở phía sau có hai dây chằng. *Dây chằng khoeo chéo* (oblique popliteal ligament) từ chỗ bám tận của gân cơ bán mác chạy lên trên, ra ngoài tới bám vào lồi cầu ngoài xương đùi. Có thể coi dây chằng này như một chẽ quạt ngược của gân cơ bán mác. *Dây chằng khoeo cung* (arcuate popliteal ligament) là chỗ dày lên tại bờ lỗ khuyết của mặt sau bao khớp, nơi có cơ khoeo chui qua. Hai bó của dây chằng này từ chỏm xương mác chạy tới bám vào đầu trên xương chày và lồi cầu ngoài xương đùi.

Các dây chằng trong bao khớp

Có hai dây chằng rất chắc bắt chéo nhau trong hố gian lồi cầu. *Dây chằng bắt chéo trước* (anterior cruciate ligament) từ mặt trong lồi cầu ngoài xương đùi chạy xuống dưới và ra trước để bám vào diện gian lồi cầu trước của xương chày. *Dây chằng bắt chéo sau* (posterior cruciate ligament) từ mặt ngoài lồi cầu trong xương đùi chạy xuống dưới và ra sau bám vào diện gian lồi cầu sau của xương chày.



Hình 42.14. Mặt sau khớp gối

Các cơ và những cử động

Gấp căng chân: cơ bụng chân và các cơ ụ ngồi - căng chân.

Duỗi căng chân: cơ tứ đầu đùi.

2.2.3. Các khớp chày - mác

Xương chày và xương mác liên kết với nhau như sau:

Đầu trên hai xương nối với nhau bằng *khớp chày - mác trên* (superior tibiofibular joint). Đây là một *khớp hoạt dịch* thuộc loại *khớp phẳng*, trong đó *mặt khớp chỏm mác* (articular facet of fibular head) ở mặt trong chỏm mác tiếp khớp với *mặt khớp mác* (fibular articular facet) của lõi cầu ngoài xương chày. Khớp này được giữ vững bởi các *dây chằng chỏm mác sau và trước* (posterior/ anterior ligament of fibular head).

Bờ gian cốt của hai thân xương nối với nhau bằng *màng gian cốt căng chân* (interosseous membrane of leg).

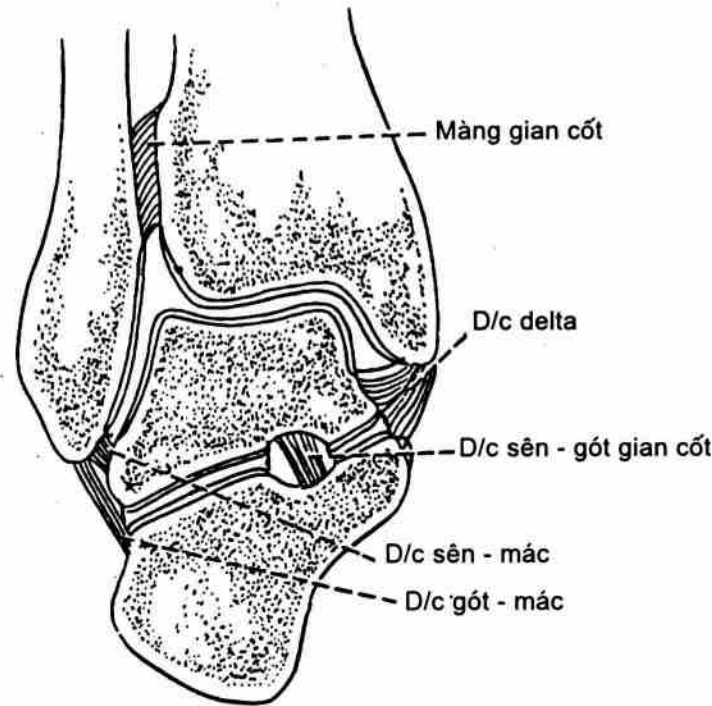Đầu dưới của hai xương liên kết với nhau bằng *khớp sợi chày - mác* (tibiofibular syndesmosis). Mô sợi liên kết mặt trong mặt cá ngoài (đầu dưới xương mác) với *khuyết mác* (fibular notch) của đầu dưới xương chày.

2.2.4. Khớp cổ chân hay khớp sên - căng chân (ankle joint) (H.42.15)

Khớp sên - căng chân là một *khớp hoạt dịch* kiểu *bản lề* liên kết xương sên với đầu dưới hai xương căng chân.

Các mặt khớp. Về phía xương sên, **mặt khớp** là *ròng rọc xương sên* (trochlea of talus) gồm *mặt trên* (superior facet), *mặt mắt cá trong* (medial malleolar facet) và *mặt mắt cá ngoài* (lateral malleolar facet). Ba **mặt khớp** tương ứng của các xương cẳng chân là: *mặt khớp dưới* (inferior articular surface) của xương chày tiếp khớp với mặt trên của ròng rọc xương sên; *mặt khớp mắt cá trong* (articular facet of medial malleolus) của mắt cá trong xương chày tiếp khớp với mặt mắt cá trong của xương sên; *mặt khớp mắt cá ngoài* (articular facet of lateral malleolus) ở mặt trong mắt cá ngoài tiếp khớp với mặt mắt cá ngoài của xương sên.

Bao khớp được tăng cường bởi các dây chằng ở mặt ngoài và trong của khớp.



Hình 42.15. Thiết đồ đứng ngang qua khớp cổ chân

Các cơ và những cử động

Gấp mu chân: cơ chày trước và các cơ duỗi ngón chân.

Gấp gan chân: cơ bụng chân và cơ dép với sự hỗ trợ của các cơ gấp ngón chân.

2.2.5. Các khớp của bàn chân (H.42.16)

Các khớp của bàn chân bao gồm:

Các khớp giữa các xương cổ chân nối 7 xương cổ chân với nhau.

Khớp sên - gót còn được gọi là *khớp dưới sên* (subtalar joint).

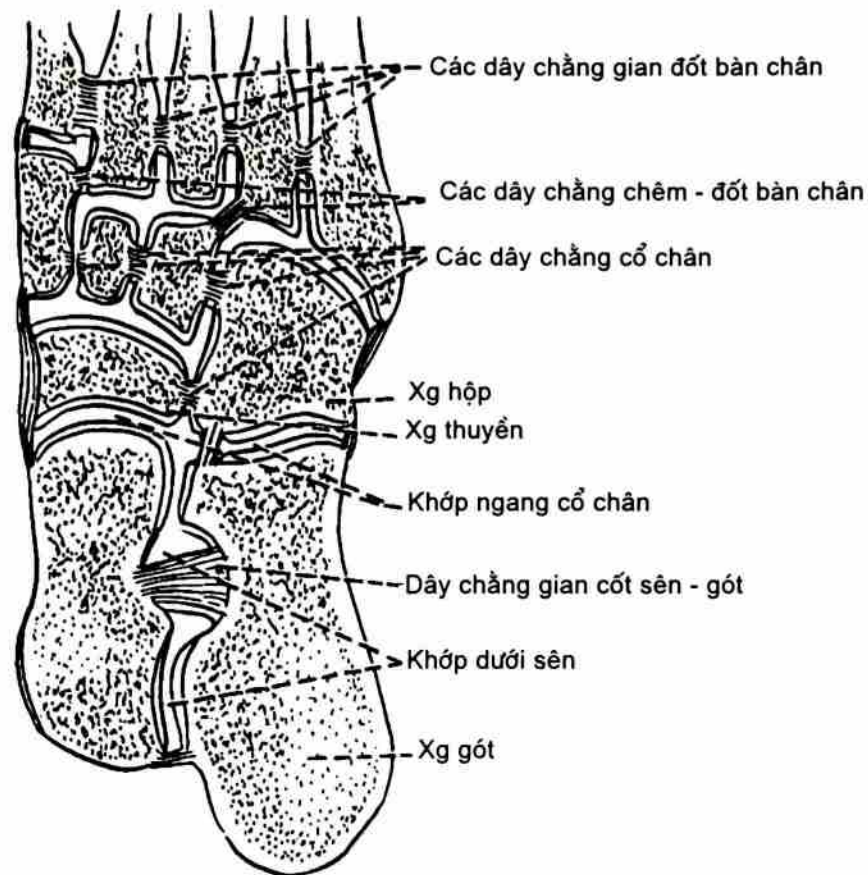
Khớp sên - gót - thuyền (talocalcaneonavicular joint).

Khớp gót - hộp (calcaneocuboid joint).

Khớp chêm - thuyền (cuneonavicular joint).

Các khớp gian chêm (intercuneiform joints).

Các sên - gót - thuyền và gót - hộp được gọi chung là *khớp ngang cổ chân* (transverse tarsal joint).



Hình 42.16. Các khớp của bàn chân

Các khớp cổ chân - đốt bàn chân (tarsometatarsal joints) là các khớp liên kết nằm xương đốt bàn chân với ba xương chêm và xương hộp.

Các khớp gian đốt bàn chân (intermetatarsal joints) nối mặt bên của đầu gần các xương đốt bàn chân với nhau.

Các khớp đốt bàn chân - đốt ngón chân (metatarsophalangeal joints) nối các chỏm xương đốt bàn chân với nền các xương đốt ngón chân gần.

Các khớp gian đốt ngón chân (interphalangeal joints of foot) nối các xương đốt ngón chân với nhau.

BỘ CÂU HỎI TRẮC NGHIỆM**1. PHẦN CHI DƯỚI****1.1. Xương và khớp**

1. Nếu ổ cối bị gãy ở bờ sau trên của nó, xương nào trong các xương sau đây bị gãy?

A. Xương cánh chậu và xương mu	C. Xương cánh chậu và xương ngồi
B. Xương ngồi và xương cùng	D. Xương mu và xương cánh chậu
E. Xương ngồi và xương đùi	
2. Mô tả nào trong các mô tả sau về dây chằng bất chéo trước của khớp gối đúng?
 - A. Nó trở nên căng trong lúc gấp cẳng chân
 - B. Nó cản lại sự di lệch ra sau của xương đùi trên xương chày
 - C. Nó bám vào lõi cầu trong xương đùi
 - D. Nó cản lại sự gấp quá mức của cẳng chân
 - E. Nó trùng khi gối gấp
3. Dây chằng nào trong các dây chằng sau quan trọng trong ngăn cản sự trượt ra trước của xương đùi trên xương chày khi gối đang chịu trọng lực ở tư thế gấp?

A. Dây chằng chêm đùi trước	D. Dây chằng chéo sau
B. Dây chằng bên mác	E. Dây chằng chéo trước
C. Dây chằng khoeo chéo	
4. Những mô tả sau về xương đùi là đúng TRỪ:
 5. Trục cổ xương đùi thường tạo với trục thân xương đùi một góc lớn hơn 145°
 - B. Chỏm xương đùi có một hõm ở gần đỉnh chỏm
 - C. Máu chuyển lớn có một hố ở mặt trong
 - D. Hai máu chuyển nối với nhau bằng đường gian máu
 - E. Hai máu chuyển nối với nhau bằng mào gian máu
5. Những mô tả sau về xương chày là đúng TRỪ:
 - A. Nó tiếp khớp với xương mác bằng một khớp sụn và một khớp hoạt dịch
 - B. Nó có hai mặt khớp trên tiếp khớp với hai lõi cầu xương đùi
 - C. Nó có một lõi củ ở mặt trong của lõi cầu trong của nó cho gân cơ tứ đầu bám
 - D. Nó có một đường gờ chéch ở mặt sau thân xương cho cơ dếp bám
 - E. Mặt trước trong của nó kéo dài xuống dưới thành mắt cá trong

16. Mô tả nào trong các mô tả sau về lỗ gân khép đúng?

- A. Nó là một khe xẻ giữa cơ khép dài và cơ khép lớn
- B. Nó là nơi mà ĐM đùi và 2 TM tùy hành ĐM đi qua
- C. Nó là nơi đi qua của TK bịt
- D. Nó là đầu dưới của ống cơ khép
- E. Nó nằm ngang mức đường khe khớp gối

17. Mô tả nào trong các mô tả sau về cơ tứ đầu đùi đúng?

- A. Nó có 4 đầu nguyên uỷ bám vào 4 vị trí khác nhau của xương đùi
- B. Nó chỉ có tác dụng duỗi căng chân tại khớp gối
- C. Nó có tác dụng đối kháng với các cơ vùng đùi sau
- D. Nó do TK đùi và TK bịt vận động
- E. Nó bám tận vào xương bánh chè và chỏm xương mác

18. Mô tả nào trong các mô tả sau về các cơ vùng cẳng chân sau đúng?

- A. Chúng chỉ do nhánh của ĐM chày sau cấp máu
- B. Chúng đều có đầu nguyên uỷ bám vào xương chày và xương mác
- C. Chúng đều do nhánh của thần kinh chày vận động
- D. Chúng phủ kín mặt trong xương chày
- E. Chúng đều không bám tận vào xương gót

19. Những mô tả sau đây về cơ móng to đều đúng TRỪ:

- A. Có nguyên uỷ bám vào mào chày và xương cùmg
- B. Trùm lên mặt sau TK ngồi
- C. Bám tận vào hố máu chuyển
- D. Chỉ do TK móng dưới vận động
- E. Chỉ trùm lên một phần cơ móng nhỏ

20. Những mô tả sau về cơ thất lưng chày đều đúng TRỪ:

- A. Có nguyên uỷ bám vào các đốt sống thất lưng và bám tận vào xương chày
- B. Có tác dụng gấp đùi vào thân
- C. Do một nhánh của đám rối thất lưng và một nhánh từ TK đùi vận động
- D. Có liên quan mật thiết với TK đùi (mạc bọc cơ bọc cả TK đùi)
- E. Là cơ gấp đùi mạnh nhất

21. Các cơ sau đây đều trực tiếp góp phần giữ vững khớp gối TRỪ:

- A. Cơ dép
- B. Cơ bán màng
- C. Cơ may
- D. Cơ nhị đầu đùi
- E. Cơ bụng chân

22. Các cơ sau đây trực tiếp tạo nên thành của ống cơ khép TRỪ:

- A. Cơ may B. Cơ rộng trong C. Cơ khép dài
D. Cơ thon E. Cơ khép lớn

23. Ống cơ khép chứa tất cả các cấu trúc sau đây TRỪ:

- A. ĐM đùi B. TM đùi C. TK hiển
D. TM hiển lớn E. TK tới cơ rộng trong

Các câu hỏi 24-28

Hãy gán kết mỗi mô tả dưới đây (từ câu 24 đến 28) với cơ thích hợp nhất

- A. Cơ nhị đầu đùi B. Cơ mông nhỏ
C. Cơ thắt lưng chậu D. Cơ thẳng đùi
E. Cơ căng mạc đùi

24. Xoay cẳng chân ra ngoài khi gối gấp

25. Là cơ gấp chính của đùi

26. Gấp đùi và duỗi cẳng chân

27. Có thể gấp và xoay trong đùi trong lúc chạy và leo trèo

28. Giúp chống đỡ cho chậu hông

Các câu hỏi 29-33

Hãy gán kết mỗi mô tả dưới đây (từ câu 29 đến 33) với cấu trúc thích hợp nhất

- A. Bao đùi B. Mạc đùi
C. Dải chậu-chày D. Dây chằng chày-thuyền
E. Dây chằng gót-mác

29. Là chỗ bám tận cho cơ mông lớn

30. Có thể bị rách khi bong gân cổ chân (do bàn chân nghiêng mạnh vào trong)

31. Được tạo nên bởi phần kéo dài của mạc ngang và mạc chậu vào đùi

32. Chứa ống đùi nhưng không chứa TK đùi

33. Có lỗ TM hiển để TM hiển lớn đi qua

1.3. Thần kinh

34. Nếu có mất cảm giác da và liệt cơ ở phía trong của gan chân, TK nào sau đây bị tổn thương?

- A. TK mác chung B. TK chày C. TK mác nông
D. TK mác sâu E. TK chày trước

35. Cử động nào trong các cử động sau bị ảnh hưởng trầm trọng nhất bởi liệt TK mức sâu?

- A. Gấp gan chân B. Gấp mu chân C. Giạng các ngón chân
D. Nghiêng ngoài bàn chân E. Khép các ngón chân

36. Tổn thương TK đùi dẫn đến

- A. Liệt cơ thất lưng lớn B. Mất cảm giác da ở bờ ngoài bàn chân
C. Mất cảm giác vùng da phủ trên mấu chuyển lớn
D. Liệt cơ may E. Liệt cơ căng mạc đùi

37. Một bệnh nhân không thể nghiêng trong bàn chân cho thấy sự tổn thương của cặp nào trong các cặp TK sau đây?

- A. Các TK mức nông và sâu B. Các TK mức sâu và chày
C. Các TK mức nông và chày D. Các TK gan chân trong và ngoài
E. Các TK bịt và chày

38. Một bệnh nhân bị mất cảm giác bờ ngoài ngón chân cái, bờ trong ngón chân hai và không thể gấp bàn chân về phía mu chân. Đây là những dấu hiệu của tổn thương TK

- A. TK mức nông B. TK gan chân ngoài C. TK mức sâu
D. TK chày E. TK cơ bụng chân

39. Khi TK mức chung bị đứt ở hố khoeo nhưng TK chày còn nguyên vẹn, bàn chân sẽ bị

- A. Gấp gan chân và nghiêng trong B. Gấp mu chân và nghiêng ngoài
C. Gấp mu chân và nghiêng trong D. Gấp gan chân và nghiêng ngoài
E. Chỉ gấp mu chân

40. Mất khả năng gấp cẳng chân có thể dẫn đến từ tổn thương của tất cả các TK sau đây TRỪ:

- A. Phần chày của TK ngồi B. Phần mức chung của TK ngồi
C. TK mức sâu D. TK đùi E. TK bịt

41. Những mô tả sau đây về TK ngồi đều đúng TRỪ:

- A. Nó là TK lớn nhất cơ thể
B. Nó chỉ vận động các cơ ở cẳng chân và bàn chân
C. Nó là một TK hỗn hợp (vừa vận động vừa cảm giác)
D. Nó chạy sau cơ khép lớn và trước các cơ ụ ngồi-cẳng chân
E. Nó thường tận cùng ở đỉnh hố khoeo.

42. Các cấu trúc sau đều đi dưới hãm gân duỗi trên hoặc dưới của cổ chân TRÙ:

- A. TK mác sâu B. Cơ duỗi các ngón chân dài
C. ĐM mu chân D. TK mác nông E. Cơ mác ba

Các câu hỏi 43-47

Hãy gán kết mỗi mô tả dưới đây (từ 43 đến 47) với TK được mô tả

- A. TK đùi B. TK bịt C. TK then
D. TK mông trên E. TK ngồi

43. Chi phối cho một cơ mà cơ đó cũng đã được TK ngồi chi phối

44. Đi vào vùng mông qua khuyết ngồi lớn và rời khỏi vùng này ở bờ dưới của cơ mông lớn

45. Đi vào vùng mông qua khuyết ngồi lớn và ra khỏi vùng này qua khuyết ngồi bé

46. Chi phối cho cơ căng mạc đùi

47. Chi phối cho cơ thon

1.4. Mạch máu

48. Mô tả nào sau đây về TM hiển lớn đúng?

- A. Đi lên sau mắt cá trong
B. Đổ vào tĩnh mạch khoeo
C. Đi trước các lồi cầu trong của xương chày và xương đùi
D. Đi nông hơn mạc đùi
E. Nó chạy dọc theo các mạch đùi

49. Đứt dây chằng chỏm đùi dẫn đến tổn thương một nhánh của ĐM nào sau đây?

- A. ĐM mũ đùi trong B. ĐM mũ đùi ngoài C. ĐM bịt
D. ĐM mông trên E. ĐM mông dưới

50. Gãy cổ xương đùi ở người lớn dẫn tới hoại tử vô mạch chỏm xương đùi do thiếu sự cấp máu từ

- A. Các ĐM bịt và mông dưới B. Các ĐM mông trên và đùi
C. Các ĐM mông dưới và mông trên D. Các ĐM mũ đùi ngoài và trong
E. Các ĐM mũ đùi trong và đùi sâu

51. Mô tả nào trong các mô tả sau về ĐM khoeo đúng?

A. Nó là thành phần nằm trước nhất (sâu nhất) và ngoài cùng trong số ba thành phần đi qua hố khoeo

B. Nó có thể thất được mà cẳng chân không bao giờ bị hoại tử nhờ có vòng nối quanh khớp gối

C. Nó chạy theo đường nối góc trên với góc dưới trám khoeo trên suốt đường đi

D. Nó chạy sát mặt sau cơ khoeo và tận cùng tại bờ dưới cơ này

E. Nó có một đoạn dài đi ở vùng đùi

52. Nhánh của tất cả các ĐM sau góp phần vào mạng mạch khớp gối TRỪ:

A. ĐM mũ đùi ngoài

B. ĐM đùi

C. ĐM mũ đùi trong

D. ĐM chày trước

E. ĐM chày sau

53. Những mô tả sau đây về ĐM đùi đều đúng TRỪ:

A. Nó là một ĐM mà ta có thể sờ thấy mạch đập ở tam giác đùi

B. Nó nằm giữa TK đùi và TM đùi lúc đi qua tam giác đùi

C. Nó có nhánh nối với những nhánh của các ĐM chậu ngoài và trong

D. Nó chạy dọc theo đường kẻ nối điểm giữa nếp bẹn với xương bánh chè

E. Nó bắt chéo trước TM đùi tại ống cơ khép

54. Những mô tả sau về các ĐM mông trên và dưới đều đúng TRỪ:

A. Chúng đều là nhánh của ĐM chậu trong

B. Chúng đều cấp máu cho cơ mông lớn

C. Chúng đều đi qua khuyết ngồi lớn ở trên cơ hình quả lê

D. Chúng đều đi cùng với một TK cùng tên

E. Chúng tiếp nối với nhau qua các nhánh cơ

55. Những mô tả sau về ĐM chày trước đều đúng TRỪ:

A. Có toàn bộ chiều dài nằm ở vùng cẳng chân trước

B. Chạy theo một đường kẻ nối hõm trước chỏm xương mác với điểm nằm giữa hai mắt cá.

C. Chạy trong khe giữa các cơ vùng cẳng chân trước

D. Tiếp nối với các ĐM mu chân, chày sau và mác ở quanh hai mắt cá

E. Tận cùng bằng cách liên tiếp với ĐM mu chân

56. Những mô tả sau đây về ĐM chày sau đều đúng TRỪ:

A. Đi cùng TK chày sau

B. Đi giữa cơ dếp (ở sâu) và cơ bụng chân (ở nông)

C. Có thể sờ thấy mạch đập lúc đi giữa mắt cá trong và bờ trong gân gót

D. Tận cùng bằng các ĐM gan chân trong và ngoài

E. Có nhánh bên lớn nhất là ĐM mác

57. Các mô tả sau đây về ĐM mu chân đều đúng TRỪ:

- A. Bắt đầu ở trước khớp cổ chân
- B. Là sự tiếp tục của ĐM chày trước
- C. Tách ra ĐM mắt cá trước ngoài
- D. Tận cùng bằng ĐM gan chân sâu
- E. Tách ra ĐM cung

58. Tất cả các ĐM sau đây tham gia vào vòng nối chữ thập của đùi TRỪ:

- A. ĐM mũ đùi trong
- B. ĐM mũ đùi ngoài
- C. ĐM mông trên
- D. ĐM mông dưới
- E. ĐM xuyên thứ nhất của ĐM đùi sâu

59. Những mô tả sau đây về TM hiển lớn đều đúng TRỪ:

- A. Nó là TM nông dài nhất cơ thể
- B. Nó chạy qua mạc sàng và lỗ TM hiển trước khi đổ vào TM đùi
- C. Nó luôn đi trước mắt cá trong
- D. Nó có thể được sử dụng để tiêm hoặc truyền TM
- E. Nó không tiếp nối với TM hiển bé và các TM sâu

ĐÁP ÁN VÀ GIẢI THÍCH PHẦN CHI DƯỚI

1-C. Ổ cối là một hõm hình chén ở mặt ngoài xương chậu và được tạo bởi xương cánh chậu ở trên, xương ngồi ở sau-dưới và xương mu ở trước-trong.

2-B. Dây chằng bắt chéo trước của khớp gối ngăn cản sự dịch chuyển ra sau của xương đùi trên xương chày và hạn chế sự duỗi quá mức của khớp gối. Dây chằng này lỏng khi gối gấp và trở nên căng khi gối duỗi. Nó bám vào phần sau lỗ cầu ngoài xương đùi trong hố gian lồi cầu.

3-D. Dây chằng bắt chéo sau quan trọng vì nó ngăn cản sự trượt ra trước của xương đùi trên xương chày khi gối gấp.

4-A. Góc giữa thân và cổ xương đùi thường không quá 135°

5-C. Lồi củ xương chày nằm ở phía trước, giữa hai lồi cầu.

6-E. Dây chằng delta là phần bên trong dày lên của bao khớp cổ chân. Nó bao gồm các dây chằng chày-sên trước, chày-thuyền, chày-gót và chày-sên sau.

7-B. Dây chằng gan chân dài tạo nên một ống chứa gân của cơ mác dài.

8-A. Dây chằng gót-mác là dây chằng tăng cường cho mặt ngoài của khớp cổ chân.

9-D. Dây chằng gan chân ngắn đi từ phần trước của mặt dưới xương gót tới mặt gan chân của xương hộp và chống đỡ cho vòm dọc bàn chân.

10-C. Dây chằng gót-thuyền gan chân chống đỡ cho chòm xương sên trong duy trì vòm dọc bàn chân trong.

11-C. Cơ thẳng đùi gấp đùi và duỗi cẳng chân. Các cơ ụ ngồi cẳng chân có thể duỗi đùi và gấp cẳng chân. Cơ may có thể gấp đùi và cẳng chân. Cơ rộng trong có thể duỗi cẳng chân. Cơ bụng chân có thể gấp cẳng chân và gấp gan chân.

12-C. Gân của cơ mác dài nằm trong một rãnh ở mặt dưới xương hộp.

13-D. Rãnh ở mặt dưới của mòm đỡ xương sên chứa gân của cơ gấp ngón chân cái dài.

14-D. Cơ tứ đầu đùi bao gồm cơ thẳng đùi và các cơ rộng ngoài, giữa và trong. Chúng duỗi cẳng chân tại khớp gối. Các cơ ụ ngồi-cẳng chân (bán gân, bán màng và nhị đầu đùi) duỗi đùi và gấp cẳng chân. Cơ may và cơ thon có thể gấp đùi và cẳng chân.

15-B. Các cơ mác dài và ngắn có thể gấp gan chân và nghiêng bàn chân ra ngoài. Cơ mác ba có thể gấp mu chân và nghiêng bàn chân ra ngoài. Cơ duỗi các ngón chân dài có thể gấp mu chân và duỗi các ngón chân.

16-D. Lỗ gân khép nằm trong gân của cơ khép lớn. Nó là đầu dưới của ống cơ khép, ở cao hơn đường khe khớp gối và là nơi đi qua của các mạch đùi (một TM).

17-C. Cơ thẳng đùi (một đầu của cơ tứ đầu đùi) bám vào xương chậu và còn có tác dụng gấp đùi. Cơ tứ đầu không bám tận vào chòm xương mác và hoàn toàn do TK đùi chi phối.

18-C. ĐM khoeo cũng cấp máu cho cơ vùng cẳng chân sau (cơ bụng chân). Cơ bụng chân, cơ khoeo và cơ gan chân dài không bám nguyên uỷ vào xương cẳng chân mà vào xương đùi. Mặt trong xương chày chỉ có da phủ. Cơ tam đầu cẳng chân bám tận vào xương gót.

19-C. Cơ móng to bám tận vào lõi củ cơ móng của xương đùi và dải chậu-chày.

20-A. Cơ thất lưng-chậu bám tận vào máu chuyển bé xương đùi.

21-A. Cơ dếp có đầu nguyên uỷ bám vào xương mác và xương chày ở dưới khớp gối và do đó không có đóng góp vào việc giữ vững khớp gối.

22-D. Ống cơ khép được vây quanh bởi các cơ may, rộng trong, khép dài và khép lớn.

23-D. Ống cơ khép chứa các mạch đùi. TK hiển và TK tới cơ rộng trong.

24-A. Cơ nhị đầu đùi xoay cẳng chân ra ngoài khi gối gấp.

25-C. Cơ thất lưng-chậu là cơ gấp chính của đùi.

26-D. Cơ thẳng đùi đi qua khớp hông và khớp gối. Như vậy, nó có thể gấp đùi và duỗi cẳng chân.

27-E. Cơ căng mạc đùi có thể gấp và xoay trong đùi trong lúc chạy và leo trèo.

28-B. Cơ móng nhờ chống đỡ cho chậu hông. Chẳng hạn như khi cẳng chân bèn đổi diện nâng lên trong lúc đi bộ, cơ móng nhờ lắc hông ra trước và ngăn không cho hông nghiêng về phía đổi diện.

- 29-C. Dải chày chày có chức năng như gân bám tận của cơ căng mạc đùi và cơ mông lớn.
- 30-E. Dây chằng gót-mác là một phần của dây chằng bên ngoài khớp cổ chân và có thể bị rách khi bong gân cổ chân do bàn chân nghiêng mạnh vào trong.
- 31-A. Bao đùi là một phần mở rộng hình phễu của mạc ngang và mạc chày vào đùi, ở sâu dưới dây chằng bên.
- 32-A. Bao đùi chứa ĐM và TM đùi, nhánh đùi của TK sinh dục đùi và ống đùi. TK đùi nằm ngoài bao đùi.
- 33-B. Mạc đùi có lỗ TM hiển; TM hiển lớn đi qua dây để đổ vào TM đùi.
- 34-B. TK chày chia thành các TK gan chân trong và ngoài chi phối cho gan chân.
- 35-B. TK mác sâu chi phối các cơ gấp mu chân, bao gồm cơ chày trước, cơ duỗi ngón chân cái dài, cơ duỗi các ngón chân dài và cơ mác ba.
- 36-D. TK đùi chi phối cơ tứ đầu đùi và cơ may và vì vậy tổn thương tới TK gây liệt các cơ này. Các TK thắt lưng thứ hai và thứ ba chi phối cơ thắt lưng lớn. TK bì bắp chân cảm giác cho da ở bờ ngoài bàn chân. TK chày-hạ vị và các TK bì mông trên cảm giác cho vùng da phủ trên mấu chuyển lớn. TK mông trên chi phối cho cơ căng mạc đùi.
- 37-B. Nghiêng trong bàn chân gây ra bởi hoạt động của cơ chày trước, vốn được chi phối bởi TK mác sâu, và bởi hoạt động của cơ chày sau và cơ tam đầu cẳng chân, vốn do TK chày chi phối.
- 38-C. TK mác sâu chi phối cho các cơ khu cẳng chân trước, bao gồm cơ chày trước, cơ duỗi ngón chân cái dài, cơ duỗi các ngón chân dài và cơ mác ba, tất cả đều là các cơ gấp mu chân. Nhánh trong của TK mác sâu cảm giác cho các bờ liền kề nhau của ngón chân cái và ngón chân thứ hai.
- 39-A. Đứt TK mác chung gây liệt các cơ gấp mu chân và nghiêng ngoài bàn chân; như vậy, bàn chân bị gấp về phía gan chân và nghiêng vào trong. TK mác chung chi phối các cơ ở các khu trước và ngoài của cẳng chân; TK chày chi phối các cơ ở khu cẳng chân sau.
- 40-C. TK mác sâu chi phối các cơ duỗi ngón chân, gấp mu chân, nghiêng trong và nghiêng ngoài bàn chân. Gấp khớp gối được gây nên bởi các cơ ụ ngồi-cẳng chân, cơ thon, cơ may, cơ bụng chân và cơ khoeo. Phần chày của TK ngồi chi phối các cơ ụ ngồi-cẳng chân (trừ đầu ngắn cơ nhị đầu đùi), vốn là những cơ duỗi đùi và gấp cẳng chân (gấp gối). TK đùi chi phối cho cơ may, một cơ có thể gấp đùi và cẳng chân. TK bịt chi phối cho cơ thon, một cơ cũng gấp đùi và cẳng chân.
- 41-B. TK ngồi còn vận động cho các cơ ụ ngồi-cẳng chân.
- 42-D. TK mác nông thoát ra nông ở giữa các cơ mác dài và ngắn và đi xuống ở nông hơn hãm gân duỗi cổ chân.
- 43-B. Cơ khép lớn được chi phối bởi các TK bịt và ngồi.
- 44-E. TK ngồi đi vào vùng mông qua khuyết ngồi lớn; nó không phân nhánh ở vùng mông và rời khỏi vùng mông ở bờ dưới cơ mông lớn.

45-C. TK then đi vào vùng móng qua khuyết ngồi lớn và rời khỏi vùng này qua khuyết ngồi bé; nó chạy vòng sát gai ngồi.

46-D. TK móng trên chi phối cho các cơ móng nhỡ, móng nhỏ và căng mạc đùi.

47-B. TK bịt chi phối cho các cơ nằm trong ngăn cơ trong của đùi, trong đó có cơ thon.

48-D. TM hiển lớn đi trước mắt cá trong, ở trong xương chày và ở sau các lồi cầu trong của xương đùi và xương chày; nó đi nông hơn mạc đùi và tận cùng ở TM đùi bằng cách đi qua lỗ TM hiển.

49-C. ĐM bịt tách ra một nhánh đi theo dây chằng chỏm đùi.

50-D. Ở người lớn, nguồn cấp máu chính cho chỏm xương đùi đến từ các nhánh của các ĐM mũ đùi trong và ngoài. Nhánh sau của ĐM bịt tách ra một ĐM đi đến chỏm đùi qua dây chằng chỏm đùi nhưng ĐM này không cấp máu đủ cho chỏm đùi người lớn.

51-D. ĐM khoeo là thành phần nằm trước và trong nhất trong số các thành phần đi qua khoeo. Nó nằm sát mặt sau cơ khoeo và chia ra ở bờ dưới cơ này thành các ĐM chày trước và sau. Thất ĐM khoeo có thể dẫn tới hoại tử cẳng chân. ĐM khoeo đi qua khoeo theo một đường chéo xuống dưới và ra ngoài.

52-C. Các nhánh quặt ngược của ĐM chày trước, nhánh mũ mào của ĐM chày sau, nhánh xuống của ĐM mũ đùi ngoài, nhánh gối xuống của ĐM đùi tham gia vào mạng mạch khớp gối.

53-D. ĐM đùi chạy dọc theo đường kẻ nối điểm giữa nếp bẹn với củ cơ khép lớn.

54-C. ĐM móng trên đi qua khuyết ngồi lớn ở trên cơ hình quả lê; ĐM móng dưới đi qua khuyết ngồi lớn ở dưới cơ hình quả lê.

55-A. ĐM chày trước có một đoạn ngắn đi ở vùng cẳng chân sau.

56-B. ĐM chày sau đi giữa cơ tam đầu cẳng chân và các cơ lớp sâu của cẳng chân sau.

57-C. Các ĐM mắt cá trước trong và ngoài không phải là nhánh của ĐM mu chân mà của ĐM chày trước.

58-C. ĐM móng trên không tham gia vào vòng nối chữ thập. Vòng nối chữ thập được hình thành bởi ĐM móng dưới, các nhánh ngang của các ĐM mũ đùi trong và ngoài, và một nhánh đi lên của ĐM xuyên thứ nhất.

59-E. TM hiển lớn tiếp nối nhiều với TM hiển bé và các TM sâu trên đường đi.

2. PHẦN CHI TRÊN

1. Mô tả nào trong các mô tả sau về xương vai đúng?

- A. Nó thuộc loại xương ngắn
- B. Nó tiếp khớp với xương cánh tay và cột sống
- C. Nó tiếp khớp với xương đòn qua mỏm cùng vai
- D. Nó có một khuyết tại bờ trên (khuyết trên vai) ở ngay bên ngoài mỏm quạ
- E. Nó có hai bờ và ba góc

2. Mô tả nào trong các mô tả sau về đầu gần xương cánh tay đúng?

- A. Nó có một *chỏm* ngăn cách với phần còn lại của đầu gần bằng *cổ phẫu thuật*
- B. Nó nối với thân xương tại *cổ giải phẫu*
- C. Nó có các *củ lớn* và *bé* ngăn cách với nhau bằng *rãnh gian củ*
- D. Nó khớp với xương vai bằng một khớp bản lề
- E. Nó có chỗ bám tận cho cơ delta

3. Mô tả nào trong các mô tả sau về đầu xa xương cánh tay đúng?

- A. Nó có một hố duy nhất là *hố vẹt*
- B. Nó có hai mỏm có thể sờ được ở dưới da là *các mỏm trên lồi cầu trong* và *ngoài*
- C. Nó tiếp khớp với xương quay tại *ròng rọc* và với xương trụ tại *chỏm con*
- D. Nó là nơi bám tận của các cơ vùng cánh tay trước
- E. Nó không có chỗ bám cho đầu gần của các cơ ở cẳng tay

4. Mô tả nào trong các mô tả sau về xương quay đúng?

- A. Nó là một xương dài mà đầu gần to hơn đầu xa
- B. Nó tiếp khớp với xương trụ bằng *hõm khớp* ở mặt trên *chỏm* xương quay
- C. Nó có một *cổ* là nơi thắt hẹp giữa đầu xa và thân xương
- D. Nó có một *lồi củ* (*lồi củ xương quay*) cho cơ nhị đầu bám
- E. Nó tiếp khớp ở đầu xa với xương thang và xương thê

5. Mô tả nào trong các mô tả sau về khuyết trụ của xương quay đúng?

- A. Nó nằm ở đầu gần xương quay
- B. Nó nằm ở mặt ngoài của đầu xa xương quay
- C. Nó nằm ở mặt trong của đầu xa xương quay
- D. Nó cùng với *chỏm* xương trụ tạo nên khớp quay-trụ gần
- E. Nó khớp với *mỏm vẹt* của xương trụ

6. Mô tả nào trong các mô tả sau về xương trụ đúng?

- A. Nó gồm hai đầu và một thân xương hình trụ

- B. Nó có hai khuyết ở đầu trên là *khuyết rỗng rọc* và *khuyết quay*
- C. Nó có một mòm trâm (*mòm trâm trụ*) ở thấp hơn *mòm trâm quay*
- D. Nó tiếp khớp với đầu xa xương quay tại mòm vệt
- E. Nó có đầu gân nhỏ hơn đầu xa

7. Khi bàn tay ở tư thế ngửa, xương quay tiếp khớp ở khớp quay-cổ tay với xương nào trong các xương sau đây?

- A. Xương tháp và xương thang
- B. Xương nguyệt và xương thang
- C. Xương nguyệt và xương thuyền
- D. Xương thuyền và xương móc
- E. Xương cả và xương thuyền

8. Mô tả nào sau đây về các cơ ở bàn tay đúng?

- A. Cơ khép ngón cái được chi phối bởi TK giữa
- B. Các cơ mô cái được chi phối bởi một TK đến từ bó sau của đám rối cánh tay
- C. Các cơ giun có nguyên uỷ bám vào các gân của cơ gấp các ngón nông
- D. Các cơ gian cốt mu tay giúp gấp các khớp đốt bàn tay-đốt ngón tay và duỗi các khớp gian đốt ngón
- E. Các cơ gian cốt gan tay giạng các ngón tay

9. Mô tả nào sau đây về cơ ngực nhỏ đúng?

- A. Nó chia TK nách thành ba phần
- B. Nó tạo nên thành sau của nách
- C. Nó được bọc bởi mạc đòn-ngực
- D. Nó có tác dụng nâng vai
- E. Đầu nguyên uỷ của nó bám vào mòm quạ

10. Một bệnh nhân không thể gấp các khớp gian đốt ngón gần do liệt cơ

- A. Các cơ gian cốt gan tay
- B. Cơ gấp các ngón tay sâu
- C. Các cơ gian cốt mu tay
- D. Cơ gấp các ngón nông
- E. Các cơ giun

11. Một bệnh nhân không thể khép cánh tay chủ yếu do liệt

- A. Cơ tròn nhỏ
- B. Cơ trên gai
- C. Cơ lưng rộng
- D. Cơ dưới gai
- E. Cơ dưới vai

12. Mô tả nào trong các mô tả sau đây về các cơ của chi trên đúng?

- A. Tất cả các cơ nội tại của mô cái bám tận vào nền đốt ngón gần
- B. Tất cả các đầu của cơ nhị đầu cánh tay và cơ tam đầu cánh tay bám vào xương vai
- C. Ngón tay út không có cơ nào mang tên là *cơ khép*
- D. Các gân cơ gấp các ngón sâu bám vào đốt giữa của các ngón tay
- E. Các gân cơ gấp các ngón nông bám tận vào đốt xa của các ngón tay

13. Gãy xương đốt bàn tay thứ nhất có thể làm tổn thương cơ nào trong các cơ nội tại sau đây của ngón cái?

- A. Cơ giàng ngón cái ngắn
- B. Cơ gấp ngón cái ngắn (đầu sâu)
- C. Cơ đối chiếu ngón cái
- D. Cơ khép ngón cái
- E. Cơ gấp ngón cái ngắn (đầu nông)

14. Mô tả nào trong các mô tả sau về vị trí của hãm gân gấp cổ tay đúng?

- A. Nó nằm nông hơn các TK trụ và giữa
- B. Nó nằm sâu hơn các TK trụ và giữa
- C. Nó nằm sâu hơn TK trụ và nông hơn TK giữa
- D. Nó nằm sâu hơn TK trụ và nông hơn ĐM trụ
- E. Nó nằm nông hơn TK trụ và sâu hơn TK giữa

15. Nếu thất thân ĐM ngực-cùng vai nhánh nào trong các nhánh sau không bị tắc?

- A. Nhánh cùng vai
- B. Nhánh ngực
- C. Nhánh đòn
- D. Nhánh ngực trên
- E. Nhánh delta

16. Mô tả nào trong các mô tả sau về ĐM quay đúng?

- A. Nó đi qua ống cổ tay
- B. Nó đi cùng TK gian cốt sau ở cẳng tay
- C. Nó là nguồn đưa máu chính tới cung gan tay nông
- D. Nó tách ra ĐM chính ngón cái
- E. Nó chạy về phía xa ở giữa cơ gấp các ngón nông và cơ gấp các ngón sâu

17. ĐM nào sau đây là nhánh của ĐM cánh tay?

- A. ĐM quặt ngược quay
- B. ĐM quặt ngược trụ
- C. ĐM bên trụ trên
- D. ĐM mũ cánh tay sau
- E. ĐM mũ cánh tay trước

18. ĐM nào sau đây không là nhánh của ĐM dưới đòn?

- A. ĐM ngực trong
- B. ĐM trên vai
- C. ĐM sườn-cổ
- D. ĐM dưới vai
- E. ĐM lưng vai

19. Mô tả nào trong các mô tả sau về ĐM nách đúng?

- A. Nó đi giữa cơ ngực lớn và cơ ngực bé
- B. Nó được hai TM nách đi kèm
- C. Nó nối ĐM dưới đòn với ĐM cánh tay
- D. Nó chạy dọc bờ ngoài cơ quạ-cánh tay
- E. Nó tận cùng tại bờ dưới cơ ngực bé

20. Mạch máu đầu tiên có khả năng bị tắc bởi một cục máu đông từ các TM sâu của chi dưới là

- A. Các nhánh của TM thận
- B. Các nhánh của các ĐM vành
- C. Các mao mạch dạng xoang của gan
- D. Các nhánh của các TM phổi
- E. Các nhánh của các ĐM phổi

21. Mô tả nào trong các mô tả sau về đám rối cánh tay đúng?

- A. Nó chỉ chứa các sợi TK có nguồn gốc từ rễ trước các TK sống
- B. Nó chỉ chứa các sợi TK bắt nguồn từ các nhánh (ngành) trước các TK sống
- C. Mỗi thân được tạo nên bởi các sợi bắt nguồn từ trên một nhánh trước TK sống
- D. Tất cả các thân trực tiếp tách ra các nhánh cơ
- E. Mỗi rễ của đám rối được tạo nên bởi các sợi bắt nguồn từ trên một ngành trước TK sống

22. Mô tả nào trong các mô tả sau về TK trụ đúng?

- A. Nó chạy dọc bên trong (liên quan với) ba ĐM lớn của chi trên
- B. Nó vận động cơ gấp cổ tay trụ và cơ duỗi cổ tay trụ
- C. Nó vận động một nửa số cơ nội tại của bàn tay
- D. Nó chạy sát dọc ĐM trụ từ nguyên uỷ tới nơi tận cùng của ĐM này
- E. Nó chỉ chứa các sợi vận động

23. Mô tả nào trong các mô tả sau về TK quay đúng?

- A. Nó đi qua tam giác cánh tay tam đầu cùng ĐM bên trụ trên
- B. Nó vận động toàn bộ các cơ ở mặt sau cánh tay và cẳng tay
- C. Nó đi qua rãnh giữa mòm trên lồi cầu ngoài và mòm khuỷu
- D. Nó đi qua rãnh nhị đầu ngoài cùng ĐM quay
- E. Nó không nằm sát xương cánh tay

24. Mô tả nào trong các mô tả sau về TK cơ bì đúng?

- A. Nó phát sinh từ thân trên đám rối cánh tay
- B. Nó đi vào da cánh tay ngay sau khi xuyên qua cơ quạ-cánh tay
- C. Nó vận động cho các cơ gấp cẳng tay
- D. Nó cảm giác cho vùng da ở giữa mặt trước cẳng tay
- D. Nó tận cùng bằng một nhánh cảm giác cho gan tay

25. Mô tả nào trong các mô tả sau về TK nách đúng?

- A. Nó là nhánh tận của bó ngoài đám rối cánh tay
- B. Nó đi qua lỗ tứ giác cùng ĐM dưới vai

- C. Nó là TK vừa vận động vừa cảm giác
- D. Nó chỉ vận động cho một cơ: cơ delta
- E. Nó vận động cơ delta và cơ trên gai

26. Mô tả nào trong các mô tả sau về TK bì cẳng tay trong đúng?

- A. Nó chỉ cảm giác cho da mặt trong cẳng tay
- B. Nó bắt chéo trước ĐM cánh tay trên đường đi xuống
- C. Nó không liên quan với TM nền trên đường đi
- D. Nó tách ra từ bó trong đám rối cánh tay
- E. Nó là nhánh bên của TK trụ

27. Mô tả nào trong các mô tả sau về TK giữa đúng?

- A. Nó luôn đi theo đường dọc giữa cánh tay, khuỷu và cẳng tay
- B. Nó thường bắt chéo sau ĐM cánh tay
- C. Nó vận động cho tất cả các cơ gấp cổ tay
- D. Nó cảm giác cho hầu hết da gan bàn tay và gan các ngón tay
- E. Nó là nhánh tận của bó sau đám rối cánh tay

28. Cơ nào trong các cơ sau có tác dụng gấp cẳng tay nhưng không do các TK cơ bì, giữa và trụ chi phối?

- A. Cơ gấp các ngón tay dài II-V
- B. Cơ cánh tay-quay
- C. Cơ cánh tay
- D. Cơ duỗi các ngón tay dài II-V
- E. Cơ nhị đầu cánh tay

29. Một bệnh nhân bị tổn thương nặng TK quay do gãy phần ba dưới xương cánh tay sẽ có các triệu chứng

- A. Mất duỗi cổ tay, dẫn đến bàn tay rơi
- B. Cử động sấp cẳng tay yếu đi
- C. Mất cảm giác ở mặt gan tay ngón cái
- D. Không thể đối chiếu ngón cái
- E. Không thể giạng các ngón tay dài (2 – 5)

30. Tổn thương TK quay dẫn tới tình trạng nào sau đây?

- A. Bàn tay hình móng vuốt
- B. Bàn tay rơi
- C. Bàn tay khi
- D. Hội chứng ống cổ tay
- E. Dễ gấp các ngón tay

31. Nhóm nào trong các nhóm TK sau liên quan mật thiết với xương cánh tay và có thể bị tổn thương khi gãy xương cánh tay?

- A. Nách, cơ bì, quay B. Nách, giữa, trụ C. Nách, quay, trụ
D. Nách, giữa, cơ bì E. Giữa, quay, trụ

32. Tổn thương TK trụ gây liệt cơ nào trong các cơ sau đây?

- A. Các cơ gian cốt gan tay và cơ khép ngón cái
B. Các cơ gian cốt mu tay và hai cơ giun bên ngoài
C. Hai cơ giun bên trong và cơ đối chiếu ngón cái
D. Cơ giạng ngón cái ngắn và các cơ gian cốt gan tay
E. Các cơ giun 1 và 4

33. Một vết thương do dao đâm làm đứt ĐM mũ cánh tay sau ở lỗ tứ giác, TK nào trong các TK sau có thể bị tổn thương?

- A. TK quay B. TK nách C. TK ngực-lưng
D. TK trên vai E. TK phụ

34. Một nạn nhân tai nạn ô tô bị liệt tất cả các cơ giạng cánh tay. Tình trạng này cho thấy có tổn thương ở phần nào trong các phần sau đây của đám rối cánh tay?

- A. Thân giữa và bó sau B. Thân giữa và bó ngoài
C. Thân dưới và bó ngoài D. Thân trên và bó sau
E. Thân dưới và bó trong

35. Một tổn thương TK quay khi nó đi trong rãnh ở mặt sau xương cánh tay gây ra tình trạng nào trong các tình trạng sau?

- A. Tê ở mặt trong cẳng tay B. Không thể đối chiếu ngón cái
C. Yếu trong sấp cẳng tay D. Yếu trong giạng cánh tay
E. Không thể duỗi bàn tay

36. Một bệnh nhân có gãy gian lõi cầu xương cánh tay không thể vận động được cơ bám tận vào xương đầu. TK nào trong các TK sau đây có khả năng bị tổn thương nhất?

- A. TK quay B. TK cơ bì C. TK giữa
D. TK trụ E. TK nách

37. Cử động giạng các ngón tay sẽ bị mất nếu liệt

- A. TK trụ B. TK giữa C. TK quay
D. TK cơ bì E. TK nách

38. Tổn thương TK ngực-lưng sẽ có thể ảnh hưởng đến sức mạnh của cử động nào trong các cử động sau?

- A. Giạng cánh tay B. Xoay ngoài cánh tay C. Khép xương vai
D. Duỗi cánh tay E. Nâng xương vai

40. Một bệnh nhân không thể duỗi khớp gian đốt ngón gần của ngón nhẫn. Cặp nào trong các cặp TK sau đây bị tổn thương?

- A. Các TK quay và giữa
- B. Các TK quay và nách
- C. Các TK quay và trụ
- D. Các TK trụ và giữa
- E. Các TK trụ và nách

41. Một bệnh nhân than phiền là mất cảm giác ở các mặt trước và sau của phần ba trong bàn tay và một ngón tay ruồi phía trong. TK nào trong các TK sau bị tổn thương?

- A. TK nách
- B. TK quay
- C. TK giữa
- D. TK trụ
- E. TK cơ bì

42. Các cơ giạng cánh tay bị liệt là do tổn thương TK nào trong các TK sau?

- A. TK nách và TK cơ bì
- B. TK ngực-lưng và TK dưới vai trên
- C. TK trên vai và TK nách
- D. TK quay và TK dưới vai dưới
- E. TK trên vai và TK lưng vai

43. Cặp nào trong các cặp TK sau đây chi phối cho cơ vận động khớp đốt bàn tay-đốt ngón tay của ngón nhẫn?

- A. Giữa và trụ
- B. Quay và giữa
- C. Cơ bì và trụ
- D. Trụ và quay
- E. Quay và nách

44. Không ngửa được cẳng tay có thể là hậu quả của tổn thương cặp nào trong các cặp TK sau?

- A. Cơ bì và giữa
- B. Nách và quay
- C. Quay và cơ bì
- D. Giữa và trụ
- E. Trên vai và nách

45. Những mô tả sau đây về khớp vai đều đúng TRỪ:

- A. Nó là một khớp chòm cầu (*khớp chòm - và - ổ*)
- B. Nó là một khớp hoạt dịch
- C. Nó là một khớp nhiều trục
- D. Nó là một *khớp soan* (khớp elip)
- E. Nó linh hoạt hơn khớp hông

46. Tất cả các mô tả sau đây về mỏm trên lồi cầu trong xương cánh tay là đúng TRỪ:

- A. Nó là chỗ bám cho nhiều cơ gấp cổ tay
- B. Nó lồi hơn mỏm trên lồi cầu ngoài
- C. Nó ở gần TM nền hơn TM đầu
- D. Nó bị TK trụ ấn thành rãnh ở mặt sau
- E. Nó là điểm mà tại đó ĐM cánh tay thường chia thành các ĐM quay và trụ

47. Một người thợ bị đứt hoàn toàn ngón tay út, tất cả các cơ sau sẽ bị tổn thương TRỪ:

- A. Cơ gấp các ngón sâu
- B. Cơ duỗi các ngón
- C. Cơ gian cốt mu tay
- D. Cơ gian cốt gan tay
- E. Cơ giun

48. Các mô tả sau đây về cử động ngửa cẳng tay đều đúng TRỪ:

- A. Ngửa là làm gan tay hướng ra trước
- B. Cử động ngửa bị mất một phần khi một thần kinh nằm trong rãnh ở mặt sau xương cánh tay bị đứt
- C. Nó cần đến sự tham gia của khớp khuỷu và khớp cổ tay
- D. Nó cần đến sự tham gia của các khớp quay-trụ gần và xa
- E. Trong cử động ngửa, đầu trên của xương quay xoay bên trong dây chằng vòng quay

49. Những mô tả sau đây về ĐM trụ đều đúng TRỪ:

- A. Nó là một trong số hai nhánh tận của ĐM cánh tay
- B. Nó chạy qua cẳng tay trước theo hai đoạn: đoạn chéch và đoạn thẳng
- C. Nó được cơ gấp cổ tay trụ tuý hành trên suốt chiều dài cẳng tay
- D. Nó tiếp nối rộng rãi với ĐM quay ở cổ tay và gan tay
- E. Nó tận cùng ở gan tay

50. Những mô tả sau đây về cung gan tay nông đều đúng TRỪ:

- A. Nó do nhánh tận ĐM quay nối với nhánh tận ĐM trụ tạo nên
- B. Nó nằm dưới cân gan tay, trên các gân gấp nông các ngón tay
- C. Nó phân nhánh đi vào 7 bờ ngón tay để cấp máu cho 3, 5 ngón tay bên trong (kể từ ngón út)
- D. Nó có nối tiếp với cung ĐM gan tay sâu
- E. Nó liên quan ở sau với các nhánh ngón tay chung của TK giữa

51. Vòng nối ĐM quanh vai có sự tham gia của tất cả các ĐM sau TRỪ:

- A. ĐM lưng vai (vai sau)
- B. ĐM ngực-cùng vai
- C. ĐM dưới vai
- D. ĐM bên trụ trên
- E. ĐM mũ cánh tay sau

52. Tổn thương bó sau đám rối cánh tay dẫn đến liệt tất cả các cơ sau đây TRỪ:

- A. Cơ dưới vai
- B. Cơ tròn lớn
- C. Cơ lưng rộng
- D. Cơ dưới gai
- E. Cơ tròn nhỏ

53. Một bệnh nhân có hội chứng ống cổ tay thì tất cả các cấu trúc sau bị chèn ép TRỪ:

- A. Gân cơ gấp ngón tay cái dài
- B. TK trụ

C. TK giữa

D. Gân cơ gấp các ngón nông

E. Gân cơ gấp các ngón sâu

54. Nếu các sợi TK trong các rễ C5 và C6 của đám rối cánh tay bị tổn thương (liệt Erb-Duchenne), liệt sảy ra ở tất cả các cơ sau đây TRỪ:

A. Cơ nhị đầu cánh tay

B. Cơ gấp cổ tay trụ

C. Cơ cánh tay-quay

D. Cơ cánh tay

E. Cơ quạ-cánh tay

55. Liệt mà làm mất gấp khớp gian đốt ngón xa của ngón trỏ cũng sẽ gây nên tất cả các tình trạng sau đây TRỪ:

A. Liệt tương tự của ngón tay thứ ba

B. Teo mô cái

C. Mất cảm giác trên phần xa của ngón tay thứ hai

D. Liệt toàn bộ của ngón cái

E. Mất sấp bàn tay

56. Khi TK giữa bị chèn ép trong ống cổ tay do viêm bao hoạt dịch của các gân gấp chung, các mô tả sau về dấu hiệu tổn thương TK đều đúng TRỪ:

A. Các cơ gian cốt gan tay và mu tay bình thường

B. Các cơ gấp các ngón nông và gấp các ngón sâu bất thường

C. Mô cái bẹt

D. Cảm giác ở một ngón tay rưỡi bên trong giảm

E. Cơ khép ngón cái không bị teo

57. Tất cả các mô tả sau đây về TK nách đều đúng TRỪ:

A. Nó tách ra từ bó sau của đám rối cánh tay

B. Nó nằm sát với mặt sau và trong của cổ phẫu thuật xương cánh tay

C. Nó chi phối cho các cơ delta và tròn lớn

D. Nó có thể bị tổn thương khi chòm xương cánh tay trật xuống dưới

E. Nó đi qua lỗ hình tứ giác tạo bởi cơ trong nhỏ, cơ tròn lớn, đầu dài cơ tam đầu và cổ phẫu thuật xương cánh tay

58. Tổn thương TK giữa dẫn đến liệt tất cả các cơ sau đây TRỪ:

A. Cơ gấp các ngón nông

B. Cơ đối chiếu ngón cái

C. Hai cơ giun bên trong

D. Cơ sấp tròn

E. Cơ gấp ngón cái dài

Các câu hỏi 59-63

Hãy gắn kết mỗi đặc điểm mô tả (từ 59 đến 63) với xương thích hợp

A. Xương vai

B. Xương đòn

C. Xương cánh tay

D. Xương quay

E. Xương trụ

59. Cơ cánh tay bám vào một diện xù xì ở mặt trước mỏm vẹt của nó

60. Chỏm của nó nằm ở đầu xa

61. Chỏm của nó nằm ở đầu gần

62. Nó có chỗ bám cho đầu dài cơ nhị đầu cánh tay

63. Nó có một bờ trước cong lõm ra trước ở trong và lõm ra trước ở ngoài

Các câu 64-68

Hãy gắn kết mỗi mô tả dưới đây (từ 64 đến 68) với cơ được mô tả

A. Cơ ngực lớn

B. Cơ lưng rộng

C. Cơ răng trước

D. Cơ dưới gai

E. Đầu dài cơ tam đầu

64. Tạo nên nếp nách trước; có tác dụng gấp và khép cánh tay

65. Bám nguyên uỷ vào mạc ngực-thắt lưng; tạo nên nếp nách sau cùng với cơ tròn lớn

66. Bám vào xương vai; được các nhánh của TK quay chi phối

67. Tạo nên thành trước của nách; được chi phối bởi các bó ngoài và trong của đám rối cánh tay

68. Góp phần giữ vững khớp vai; được một nhánh của TK trên vai chi phối

Các câu 69-73)

Hãy gắn kết mỗi mô tả dưới đây (từ 69 đến 73) với cơ được mô tả

A. Các cơ gian cốt

B. Các cơ giun

C. Cơ gấp các ngón sâu

D. Cơ gấp các ngón nông

E. Cơ duỗi các ngón

69. Gấp các khớp gian đốt ngón; được chi phối bởi các TK giữa và trụ

70. Có nguyên uỷ bám vào bờ ngoài của các gân của một cơ khác

71. Gấp các khớp gian đốt ngón; được chi phối chỉ bởi TK giữa

72. Duỗi các khớp gian đốt ngón khi các khớp đốt bàn tay-đốt ngón tay được gấp lại

73. Bám tận vào các gân duỗi; khép và giạng các ngón tay

Các câu 74-78

Hãy gắn kết mỗi đặc điểm mô tả (từ 74 đến 78) với cơ thích hợp

A. Cơ tròn nhỏ

B. Cơ lưng rộng

C. Cơ nhị đầu cánh tay

D. Cơ trên gai

E. Cơ cánh tay quay

74. Ngửa cẳng tay; có nguyên uỷ từ xương vai

75. Giúp giữ vững khớp vai; được chi phối bởi TK nách

4-D. Các mô tả ở A, B, C và E đều không đúng.

5-C. Khuyết trụ của xương quay nằm ở mặt trong của đầu xa xương quay. Nó khớp với chỏm xương trụ tạo nên khớp quay-trụ xa.

6-B. Thân xương trụ có hình lăng trụ tam giác, đầu xa của nó nhỏ hơn đầu gần và có một mòm trâm ở cao hơn mòm trâm quay.

7-C. Xương quay và đĩa khớp tiếp khớp với xương thuyền, xương nguyệt và xương tháp tại khớp quay-cổ tay; xương tháp không tiếp khớp với xương quay mà với đĩa khớp.

8-D. Các cơ giun, các cơ gian cốt gan tay và mu tay có thể gấp các khớp đốt bàn tay-đốt ngón tay và duỗi các khớp gian đốt ngón. Cơ khép ngón cái được chi phối bởi TK trụ. Các cơ mô cái được chi phối bởi TK giữa, mà TK này được tạo nên bởi hai rễ từ các bó ngoài và trong của đám rối cánh tay. Các cơ giun bám vào các gân của cơ gấp các ngón sâu. Các cơ gian cốt gan tay khép các ngón tay.

9-C. Cơ ngực nhỏ được bọc bởi mạc đòn-ngực. Cơ này chia ĐM nách thành ba phần và tạo nên thành trước của nách. Nguyên uỷ của nó là các xương sườn 3-5 và tác dụng của nó là hạ thấp và xoay xương vai.

10-D. Cơ gấp các ngón nông gấp các khớp gian đốt ngón gần. Cơ gấp các ngón sâu gấp các khớp gian đốt ngón xa. Các cơ giun và các cơ gian cốt gan tay và mu tay có thể gấp các khớp đốt bàn tay-đốt ngón tay và duỗi các khớp gian đốt ngón. Các cơ gian cốt gan tay khép các ngón tay; các cơ gian cốt mu tay giạng các ngón tay.

11-C. Cơ lưng rộng khép cánh tay; cơ trên gai giạng cánh tay. Cơ dưới gai và cơ tròn nhỏ xoay ngoài cánh tay. Cơ dưới vai xoay trong cánh tay.

12-C. Không có cơ nào ở mô út có tên là cơ khép. Cơ đối chiếu ngón cái không bám tận vào nền đốt ngón gần mà vào xương đốt bàn tay thứ nhất. Chỉ có đầu dài cơ tam đầu bám vào xương vai. Các gân của cơ gấp các ngón sâu bám vào nền đốt xa các ngón tay; các gân của cơ gấp các ngón nông bám vào đốt giữa các ngón tay.

13-C. Gãy xương đốt bàn tay thứ nhất có thể làm tổn thương cơ đối chiếu ngón cái. Cơ đối chiếu ngón cái bám tận vào xương đốt bàn tay thứ nhất; các cơ khác của mô cái bám tận vào đốt ngón gần.

14-C. Hãm gân gấp nằm sâu hơn ĐM trụ và TK trụ nhưng nông hơn TK giữa.

15-D. ĐM ngực trên vẫn không bị tắc nếu thắt thân ĐM ngực-cùng vai.

16-D. ĐM quay đi xuống qua cẳng tay ở dưới mặt sâu cơ cánh tay-quay cùng với nhánh nông của TK quay. Nó đi qua hõm lồi giải phẫu rồi đi vào gan tay ở đầu gần của khoang gian xương đốt bàn tay thứ nhất, tận cùng bằng ĐM chính ngón cái và cung gan tay sâu.

17-C. ĐM bên trụ trên là nhánh của ĐM cánh tay.

18-D. ĐM dưới vai là nhánh của ĐM nách.

19-C. ĐM nách cùng với một TM tùy hành đi sau cả hai cơ ngực, ở dọc bờ trong cơ quạ-cánh tay, và tận cùng ở bờ dưới cơ ngực lớn. Nó là đoạn ĐM nằm giữa ĐM dưới đòn và ĐM cánh tay.

20-E. Một cục máu đông từ các tĩnh mạch sâu ở chi dưới sẽ đi qua TM đùi, các TM chậu ngoài và chậu chung, TM chủ dưới, tâm nhĩ phải, tâm thất phải, thân ĐM phổi rồi vào các ĐM phổi, nơi nó có thể làm tắc các nhánh của các mạch này.

21-B. Đám rối cánh tay được tạo nên bởi ngành trước của bốn TK sống cổ dưới và TK ngực thứ nhất. Mỗi TK sống được tạo nên bởi các rễ trước và sau. Ngành trước của các TK sống C V-N I được gọi là các rễ của đám rối cánh tay. Ngành trước của TK sống C VII một mình nó tạo nên thân giữa. Thân trên của đám rối là thân duy nhất tách ra các nhánh cơ, như TK trên vai và TK dưới đòn.

22-A. TK trụ chạy dọc bên trong các ĐM nách, cánh tay và trụ. Nó không vận động cơ duỗi cổ tay trụ nhưng vận động cho phần lớn số cơ nội tại của bàn tay. TK trụ không chạy gần ĐM trụ ở 1/3 trên cẳng tay. Nó chứa cả các sợi vận động và cảm giác.

23-B. TK quay vận động tất cả các cơ duỗi ở mặt sau chi trên. Nó đi qua tam giác cánh tay tam đầu cùng ĐM cánh tay sâu, rồi nằm trong rãnh ở mặt sau xương cánh tay. Ở rãnh nhị đầu ngoài, TK quay nằm trước mỏm trên lồi cầu ngoài.

24-C. TK cơ bì vận động cho cơ nhị đầu và cơ cánh tay, vốn là những cơ gấp cẳng tay. Sau khi xuyên qua cơ quạ-cánh tay nó đi giữa cơ nhị đầu và cơ cánh tay trước khi đi vào da cánh tay. Nó tách ra từ bó ngoài đám rối cánh tay, cảm giác cho da mặt ngoài cẳng tay và không cảm giác cho gan tay.

25-C. TK nách là nhánh tận của bó sau đám rối cánh tay, là TK vừa vận động vừa cảm giác; nó cùng ĐM mũ cánh tay sau đi qua lỗ tứ giác và chi phối cho hai cơ: cơ delta và cơ tròn nhỏ.

26-D. TK bì cẳng tay trong tách ra từ bó trong đám rối cánh tay. Nó đi xuống lúc đầu ở dọc bên trong ĐM nách, sau đó cùng TM nền xuyên qua mạc cánh tay đi vào mô dưới da; nó cảm giác cho một phần da cánh tay trước khi cảm giác cho da cẳng tay.

27-D. TK giữa cảm giác cho phần lớn da gan bàn tay và da gan các ngón tay. Nó do các rễ từ bó trong và bó ngoài đám rối cánh tay tạo nên. Nó thường bắt chéo trước ĐM cánh tay và không đi theo đường dọc giữa của cánh tay. TK giữa vận động cho cơ gấp cổ tay quay và cơ gan tay dài (gấp cổ tay) nhưng không vận động cho cơ gấp cổ tay trụ.

28-B. Cơ cánh tay-quay được chi phối bởi TK quay và có tác dụng gấp cẳng tay. Các cơ cánh tay và nhị đầu cánh tay gấp cẳng tay và được chi phối bởi TK cơ bì. Cơ gấp các ngón tay dài (các ngón II-V) và cơ duỗi các ngón tay dài không có tác dụng tại khớp khuỷu.

29-A. Tổn thương TK quay sẽ dẫn đến mất duỗi cổ tay, gây ra dấu hiệu bàn tay rơi. Các cơ sấp tròn, sấp vuông và đối chiếu ngón cái cũng như da ở mặt gan tay ngón cái do TK giữa chi phối. Các cơ gian cốt mu tay, vốn có tác dụng giạng các ngón tay, do TK trụ chi phối.

30-B. Tổn thương TK quay làm mất duỗi cổ tay, gây ra dấu hiệu bàn tay rơi. Bàn tay hình móng vuốt là dấu hiệu của tổn thương TK trụ hoặc thân dưới của đám rối cánh tay, và bàn tay khi và hội chứng ống cổ tay là hậu quả của tổn thương TK giữa.

31-C. Để bị tổn thương trong một gãy xương, TK phải nằm sát với xương. TK nách chạy vòng quanh cổ phẫu thuật xương cánh tay; TK quay đi trong rãnh TK quay ở phần giữa thân xương cánh tay; và TK trụ đi sau mỏm trên lồi cầu trong.

32-A. TK trụ chi phối tất cả các cơ gian cốt (gan tay và mu tay), cơ khép ngón cái và các cơ giun III và IV. Cơ giạng ngón cái ngắn, cơ đối chiếu ngón cái và các cơ giun I và II do TK giữa chi phối.

33-B. TK nách cùng ĐM mũ cánh tay sau đi qua lỗ tứ giác.

34-D. Các cơ delta và trên gai là những cơ giạng cánh tay. Cơ delta được chi phối bởi TK nách, nhánh của bó sau đám rối cánh tay; cơ trên gai được chi phối bởi TK trên vai, nhánh của thân trên đám rối cánh tay.

35-E. TK quay chi phối cho các cơ duỗi bàn tay. Da mặt trong cẳng tay được chi phối bởi TK bì cẳng tay trong. Các cơ đối chiếu ngón cái, sấp tròn và sấp vuông do TK giữa chi phối. Cơ giạng cánh tay (cơ delta) và cơ tròn nhỏ được chi phối bởi TK nách.

36-D. Cơ gấp cổ tay trụ bám tận vào xương đậu và được chi phối bởi TK trụ.

37-A. TK trụ chi phối các cơ gian cốt mu tay, vốn là các cơ giạng của các ngón tay thứ hai, thứ ba và thứ tư.

38-D. TK ngực-lưng chi phối cho cơ lưng rộng, mà cơ này là cơ khép, duỗi, và xoay trong cánh tay.

40-C. Các khớp gian đốt ngón gần và xa của ngón tay nhẫn được duỗi bởi cơ duỗi các ngón, vốn do TK quay chi phối. Các khớp gian đốt ngón của ngón nhẫn cũng được duỗi bởi cơ giun và cơ gian cốt, những cơ do TK trụ chi phối.

41-D. TK trụ cảm giác cho da ở mặt gan và mặt mu của phần ba trong bàn tay và một ngón tay rưỡi bên trong.

42-C. Các cơ giạng cánh tay là cơ delta và cơ trên gai, được chi phối lần lượt bởi TK nách và TK trên vai.

43-D. Khớp đốt bàn tay-đốt ngón tay của ngón nhẫn được gấp bởi các cơ giun và cơ gian cốt, những cơ do TK trụ chi phối. Khớp này được duỗi bởi cơ duỗi các ngón tay, cơ do TK quay chi phối.

44-C. Ngửa cẳng tay được thực hiện bởi cơ ngửa và cơ nhị đầu cánh tay; những cơ này được chi phối lần lượt bởi TK quay và TK cơ bì.

45-D. Khớp vai không thuộc loại khớp soan. Nó là khớp hoạt dịch kiểu chòm có ba trục chuyển động như khớp hông nhưng linh hoạt hơn khớp hông.

46-E. ĐM cánh tay chia thành các ĐM quay và trụ ở ngang mức cổ xương quay.

47-C. Các cơ gian cốt mu tay là những cơ giạng của ba ngón tay giữa. Ngón tay út không có chỗ bám tận cho cơ gian cốt mu tay vì nó đã có cơ giạng riêng của nó.

48-C. Cử động ngửa cần đến sự tham gia của các khớp quay-trụ nhưng không cần đến khớp cổ tay. Gan tay hướng ra trước trong lúc ngửa. Cử động này được thực hiện bởi cơ ngửa và cơ nhị đầu cánh tay; cơ ngửa do TK quay chi phối, cơ nhị đầu do TK cơ bì chi phối. Tổn thương TK quay làm liệt cơ ngửa và làm giảm khả năng ngửa.

49-C. Cơ gấp cổ tay trụ chỉ tùy hành ĐM trụ ở 2/3 dưới cẳng tay.

50-A. Cung gan tay nông do nhánh tận của ĐM trụ tạo nên.

51-D. ĐM bên trụ trên tham gia vào mạng mạch khớp khuỷu.

52-D. Cơ dưới gai được chi phối bởi TK trên vai, một nhánh tách ra từ thân trên của đám rối cánh tay. Cơ dưới vai được chi phối bởi các TK dưới vai trên và dưới. Cơ tròn lớn được chi phối bởi TK dưới vai dưới. Cơ lưng rộng được chi phối bởi TK ngực-lưng. Cơ tròn nhỏ được chi phối bởi TK nách. Tất cả các TK này tách ra từ bó sau của đám rối cánh tay.

53-B. Những cấu trúc đi vào gan tay ở sâu hơn hãm gân gấp bị chèn ép trong hội chứng ống cổ tay; những cấu trúc này bao gồm TK giữa và gân của các cơ gấp ngón cái dài, gấp các ngón sâu và gấp các ngón nông.

54-B. Trong liệt Erb-Duchenne (hay tổn thương thân trên), những sợi TK trong các rễ C V và C VI của đám rối cánh tay (tức ngành trước của các TK sống C V và C VI) bị tổn thương. Cơ nhị đầu cánh tay và cơ cánh tay, vốn được chi phối bởi TK cơ bì (C V-C VII), và cơ cánh tay quay, vốn do TK quay (C V-N I) chi phối, thường bị liệt. Các cơ gấp cổ tay trụ và khép ngón cái không bị liệt vì chúng được chi phối bởi TK trụ (chứa các sợi của C VIII và T I).

55-D. Ngón cái sẽ không bị liệt hoàn toàn trong trường hợp này. Gấp khớp gian đốt ngón xa của ngón trỏ và ngón giữa được thực hiện bởi cơ gấp các ngón sâu, một cơ do TK giữa chi phối. TK này cũng chi phối cho da ở phần xa của ngón trỏ và các cơ mô cái; tuy nhiên, cơ khép ngón cái và đầu sâu của cơ gấp ngón cái ngắn được chi phối bởi TK trụ. TK giữa cũng chi phối cho các cơ sấp tròn và sấp vuông.

56-D. Chèn ép TK giữa trong ống cổ tay gây nên hội chứng ống cổ tay. Giảm cảm giác ở một ngón tay rưỡi bên trong chỉ xảy ra khi có tổn thương TK trụ.

57-C. TK nách chi phối cho các cơ delta và tròn nhỏ. Nó tách ra từ bó sau của đám rối cánh tay, đi kèm theo ĐM mũ cánh tay sau quanh cổ phẫu thuật xương cánh tay, và chi phối cho các cơ delta và tròn nhỏ. Vì nằm sát cổ phẫu thuật xương cánh tay, nó có thể bị tổn thương khi chỏm xương cánh tay trật xuống dưới.

58-C. TK giữa chi phối hai cơ giun bên ngoài; TK trụ chi phối hai cơ giun bên trong.

59-E. Cơ cánh tay bám tận vào một diện xù xì ở mặt trước mỏm vẹt xương trụ.

60-E. Chỏm của xương trụ nằm ở đầu xa của xương trụ.

61-D. Chỏm của xương quay nằm ở đầu gần của xương quay.

62-A. Đầu dài cơ nhị đầu cánh tay bám vào củ trên ổ chảo của xương vai.

63-B. Bờ trước của xương đòn cong lõm ra trước ở trong và lõm ra trước ở ngoài.

64-A. Cơ ngực lớn khép và xoay trong cánh tay. Phần đòn gấp cánh tay và xoay cánh tay vào trong; phần ức-sườn hạ thấp cánh tay và vai. Bờ ngoài cơ ngực lớn tạo nên nếp nách trước.

65-B. Cơ lưng rộng xuất phát từ mạc ngực-thắt lưng và nó cùng với cơ tròn lớn tạo nên nếp nách sau.

66-E. Đầu dài cơ tam đầu bám vào củ dưới ổ chảo xương vai và được các nhánh của TK quay chi phối.

67-A. Cơ ngực lớn được chi phối bởi các TK ngực ngoài và trong và tạo nên thành trước của nách.

- 68-D. Gân của cơ dưới gai tạo nên đai xoay cùng gân các cơ khác và giúp giữ vững khớp vai. Nó được chi phối bởi một nhánh từ TK trên vai.
- 69-C. Cơ gấp các ngón sâu có thể gấp các khớp gian đốt ngón xa. Nó được chi phối bởi các TK giữa và trụ.
- 70-B. Các cơ giun có nguyên uỷ bám vào bờ ngoài của các gân của cơ gấp các ngón sâu. Chúng được chi phối bởi các TK giữa và trụ.
- 71-D. Cơ gấp các ngón nông gấp các khớp gian đốt ngón gần. Nó được chi phối bởi TK giữa.
- 72-E. Cơ duỗi các ngón tay duỗi các khớp gian đốt ngón gần và xa khi mà các khớp đốt bàn tay-đốt ngón tay được gấp bởi các cơ gian cốt và các cơ giun.
- 73-A. Các cơ gian cốt gan tay và mu tay bám tận vào gân duỗi và được chi phối bởi TK trụ. Các cơ gian cốt mu tay giạng các ngón tay; các cơ gian cốt gan tay khép các ngón tay.
- 74-C. Đầu dài cơ nhị đầu cánh tay có nguyên uỷ từ củ trên ổ chảo xương vai; đầu ngắn từ mỏm quạ. Cơ này ngửa cẳng tay.
- 75-A. Cơ tròn nhỏ tạo nên một phần của đai xoay, một cấu trúc giúp giữ vững khớp vai, và được chi phối bởi TK nách.
- 76-B. Cơ lưng rộng tạo nên một phần của nếp nách sau. Nó được chi phối bởi TK ngực-lưng, một nhánh của bó sau đám rối cánh tay.
- 77-E. Cơ cánh tay-quay gấp cẳng tay và được chi phối bởi TK quay.
- 78-D. Cơ trên gai bám nguyên uỷ vào hố trên gai và bám tận vào mặt trên của củ lớn xương cánh tay. Nó được chi phối bởi TK trên vai và có tác dụng giạng cánh tay.
- 79-D. ĐM quay chia thành ĐM chính ngón cái và cung gan tay sâu.
- 80-E. ĐM trụ đi vào gan tay ở trước hãm gân gấp và ngoài xương đậu. Nó chia thành nhánh gan tay sâu và cung gan tay nông.
- 81-D. ĐM quay đi qua hõm lồi giải phẫu và sau đó đi vào gan tay bằng cách lách giữa hai đầu cơ gian cốt mu tay thứ nhất.
- 82-C. ĐM gian cốt sau tách ra ĐM gian cốt quặt ngược; nhánh này nối với một nhánh của ĐM cánh tay sâu.
- 83-E. ĐM trụ đi xuống ở giữa cơ gấp các ngón nông và cơ gấp các ngón sâu.
- 84-A. TK nách và ĐM mũ cánh tay sau đi qua lỗ tứ giác.
- 85-E. TK trụ chi phối cho cơ khép ngón cái; cơ này có nguyên uỷ từ các xương đốt bàn tay thứ hai và thứ ba, bám tận vào đốt ngón gần,
- 86-C. TK giữa chi phối cơ gấp ngón cái dài và thường đi giữa hai đầu của cơ sấp tròn.
- 87-E. TK trụ chi phối các cơ gian cốt mu tay (các cơ giạng) và các cơ gian cốt gan tay (các cơ khép).
- 88-B. TK quay đi trong rãnh xoắn (rãnh TK quay) ở mặt sau xương cánh tay cùng với ĐM cánh tay sâu và ngăn cách các đầu ngoài và trong của cơ tam đầu cánh tay.

3. PHẦN CHẬU HÔNG VÀ ĐÁY CHẬU

1. Ung thư của tử cung có thể lan trực tiếp đến môi lớn qua các mạch bạch huyết chạy theo

- A. Dây chằng cung mu
- B. Dây chằng treo buồng trứng
- C. Dây chằng ngang cổ tử cung
- D. Dây chằng treo âm vật
- E. Dây chằng tròn của tử cung

2. Có thể tìm thấy dây chằng nào trong các dây chằng sau trong ống bẹn?

- A. Dây chằng treo buồng trứng
- B. Dây chằng riêng buồng trứng
- C. Dây chằng rộng
- D. Dây chằng tròn của tử cung
- E. Dây chằng mu- bàng quang

3. Khi ĐM tử cung đi từ thành bên chậu hông tới tử cung, nó bắt chéo một cấu trúc mà đôi khi bị thất nhằm trong phẫu thuật. Cấu trúc này là

- A. ĐM buồng trứng
- B. Dây chằng riêng buồng trứng
- C. Mạc treo buồng trứng
- D. Niệu quản
- E. Dây chằng tròn của tử cung

4. Một vết thương do dao đâm làm tổn thương các cấu trúc mà rời khỏi chậu hông ở trên cơ hình quả lê, cấu trúc nào trong các cấu trúc sau đây có khả năng bị tổn thương?

- A. TK ngồi
- B. ĐM thẹn trong
- C. TK mông trên
- D. ĐM mông dưới
- E. TK bì đùi sau

5. Ống nào trong các ống sau đổ vào niệu đạo tiền liệt tại gò tinh?

- A. Ống tiết của túi tinh
- B. Ống của tuyến tiền liệt
- C. Ống phóng tinh
- D. Ống của tuyến hành niệu đạo
- E. Ống của mào tinh

6. Tư thế bình thường của tử cung là

- A. Gấp ra trước và ngả ra trước
- B. Gấp ra sau và ngả ra trước
- C. Gấp ra trước và ngả ra sau
- D. Ngả ra sau và gấp ra sau
- E. Ngả ra trước và ngả ra sau

7. Cấu trúc nào trong các cấu trúc sau đây tạo nên giới hạn trên của ngăn đáy chậu nông?

- A. Hoàn chậu hông
- B. Lớp màng của tấm dưới da đáy chậu
- C. Lớp mỡ của tấm dưới da đáy chậu
- D. Lá sâu của mạc nông
- E. Màng đáy chậu

8. Mô tả nào trong các mô tả sau về cơ thất hậu môn ngoài đúng?

- A. Nó chủ yếu được chi phối bởi các TK tự chủ
- B. Nó cấu tạo bằng cơ trơn
- C. Nó gồm các phân sâu, nông và dưới da
- D. Những sợi ngoại vi (ở phía bên) của nó đan xen với những sợi của cơ bịt trong
- E. Nó kéo dài lên trên tới tận đầu dưới của đại tràng sigma

9. Huỷ hoại các cấu trúc nằm trong khoang giữa màng đáy chậu và hoành chậu hông (túi đáy chậu sâu) có nghĩa là làm tổn thương đến cơ nào trong các cơ sau đây?

- A. Cơ thất niệu đạo
- B. Cơ cắt
- C. Cơ ngang đáy chậu nông
- D. Cơ nâng hậu môn
- E. Cơ bịt trong

10. Một khối u lành nằm trong khe giữa dây chằng cung mu và dây chằng ngang đáy chậu có thể đè ép vào cấu trúc nào trong các cấu trúc sau?

- A. TK mu dương vật
- B. TM mu sâu dương vật
- C. TM mu nông
- D. ĐM mu dương vật
- E. ĐM sâu dương vật

11. Một bác sĩ sản khoa làm tổn thương thể đáy chậu khi rạch tầng sinh môn theo đường giữa, chức năng của cơ nào trong các cơ sau đây có thể bị tổn hại?

- A. Cơ ngồi-hang và cơ thất niệu đạo
- B. Cơ ngang đáy chậu sâu và cơ bịt trong
- C. Cơ hành-xốp và cơ ngang đáy chậu nông
- D. Phần nông cơ thất hậu môn ngoài và cơ thất niệu đạo
- E. Cơ hành-xốp và cơ ngồi-hang

12. Mô tả nào trong các mô tả sau về hố ngồi trực tràng đúng?

- A. Nó được giới hạn ở trước bởi dây chằng ngang đáy chậu
- B. Nó được giới hạn một phần ở sau bởi cơ mông lớn
- C. Ống thận chạy dọc thành trong của hố
- D. Cơ nâng hậu môn ngăn cách hố với tam giác niệu-dục
- E. Nó chứa một nhánh đáy chậu của TK sống thắt lưng thứ năm

13. Nhóm nào trong các nhóm cấu trúc sau đây có mặt ở khoang giữa màng đáy chậu và hoành chậu hông?

- A. Cơ ngang đáy chậu sâu; tuyến hành niệu đạo; niệu đạo màng
- B. Cơ ngang đáy chậu sâu và cơ hành xốp; một phần của niệu đạo xốp
- C. Các ĐM đi tới hành xốp; cơ ngồi hang; tuyến hành niệu đạo

D. Cơ ngang đáy chậu nông và cơ thắt niệu đạo; niệu đạo tiền liệt

E. Cơ thắt niệu đạo; tuyến hành niệu đạo và tuyến tiền đình lớn

14. Một bệnh nhân nam 60 tuổi mất khả năng cương dương vật sau khi trải qua một phẫu thuật trực tràng kèm theo phẫu thuật cắt bỏ tuyến tiền liệt. Bệnh nhân có khả năng đã bị tổn thương TK nào trong các TK sau?

A. TK mu dương vật

B. TK đáy chậu

C. TK hạ vị

D. TK tạng cùng

E. TK tạng chậu hông

15. Để gây tê toàn bộ da của vùng tam giác niệu dục, cần phải nhắm vào tất cả các TK sau TRỪ

A. TK chậu-bẹn

B. TK chậu hạ vị

C. TK bì đùi sau

D. TK thẹn

E. TK sinh dục đùi

16. Eo dưới được tạo nên bởi tất cả các cấu trúc sau đây TRỪ

A. Dây chằng cùng-củ

B. Ngành dưới xương mu

C. Củ mu

D. Củ ngồi

E. Xương cụt

17. Tất cả các cấu trúc sau đây tạo nên một phần giới hạn của đáy chậu TRỪ

A. Dây chằng cung mu

B. Đỉnh xương cụt

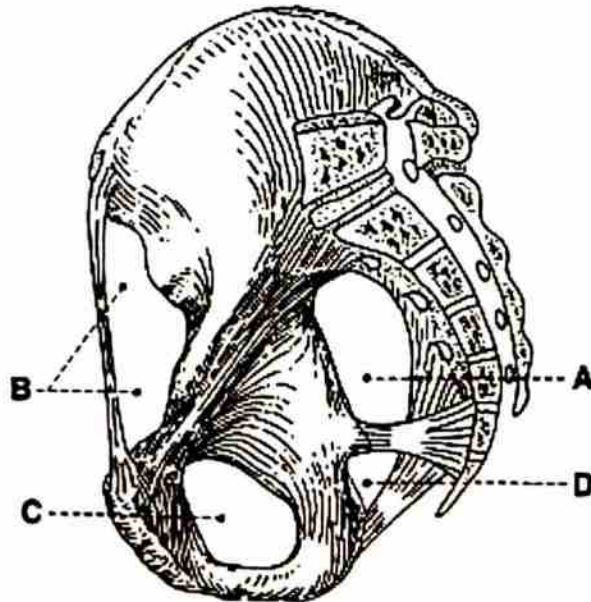
C. Các củ ngồi

D. Dây chằng cùng-gai ngồi

E. Dây chằng cùng-củ

Các câu hỏi 18-20

Hãy trả lời các câu hỏi 18-20 bằng cách dùng sơ đồ dưới đây



18. Tất cả các cấu trúc sau đi qua A trong sơ đồ TRỪ

- A. Cơ hình quả lê
- B. TK móng trên
- C. TK ngòai
- D. TK thẹn
- E. Gân của cơ bịt trong

19. Tất cả các cấu trúc sau đi qua B trong sơ đồ TRỪ

- A. TM đui
- B. Cơ thất lưng chậu
- C. ĐM thẹn ngoài
- D. Ống đui
- E. TK bì đui ngoài

20. Tất cả các cấu trúc sau đi qua cả A và D trong sơ đồ TRỪ

- A. ĐM thẹn trong
- B. TK thẹn
- C. TK tới cơ bịt trong
- D. Gân cơ bịt trong
- E. Tĩnh mạch thẹn trong

21. Một bệnh nhân nam bị chuyển đến phòng cấp cứu vì gặp vỡ niệu đạo dương vật và mạc đấ chậu. Nước tiểu có thể tràn qua chỗ vỡ niệu đạo vào tất cả các cấu trúc sau đây TRỪ

- A. Bìu
- B. Dương vật
- C. Túi dưới da đấ chậu
- D. Thành bưng dưới
- E. Đui

22. Tất cả các mô tả sau đây về tuyến tiền liệt là đúng TRỪ

- A. Túi bầu dục tuyến tiền liệt mở vào đỉnh gò tinh
- B. Thủy giữa tuyến tiền liệt nằm sau niệu đạo
- C. Lưỡi gà của bàng quang nam nổi rõ hơn khi có phì đại tuyến tiền liệt
- D. Các thủy bên tạo nên phần lớn thể tích của tuyến tiền liệt
- E. Túi bầu dục tuyến tiền liệt là đầu tận cùng của ống tuyến tiền liệt

23. Tất cả các cấu trúc sau có thể sờ thấy được khi khám qua đường âm đạo TRỪ

- A. Đỉnh bàng quang
- B. Các gai ngòai
- C. Niệu quản có sỏi
- D. Buồng trứng
- E. Cổ tử cung

24. Tất cả các cấu trúc sau tạo nên một phần giới hạn của eo trên TRỪ

- A. Ụ nhô xương cùng
- B. Bờ trước của cánh xương cùng
- C. Đường lược
- D. Mào chậu
- E. Mào mu

25. Tất cả các cấu trúc sau đây bắt chéo eo trên TRỪ

- A. ĐM buồng trứng
- B. Niệu quản
- C. Dây chằng tròn của tử cung
- D. ĐM tử cung
- E. Thân thất lưng-cùng

26. Tất cả các hiện tượng sau đây xảy ra trong lúc phóng tinh TRỪ

- A. Cơ thắt niệu đạo ở cổ bàng quang đóng lại
- B. Tuyến tiền liệt, các tuyến (túi) tinh và tuyến hành niệu đạo co lại
- C. Cơ trơn ở ống dẫn tinh co
- D. Tinh dịch được đẩy vào niệu đạo
- E. Nước tiểu rời bàng quang

27. Tất cả các mô tả sau về các tuyến hành niệu đạo là đúng TRỪ

- A. Chúng nằm trong khoang đáy chậu sâu
- B. Chúng được vùi trong cơ thắt niệu đạo
- C. Chúng sinh ra tinh dịch và tinh trùng
- D. Các ống tiết của chúng đổ vào đoạn hành của niệu đạo dương vật
- E. Chúng nằm ở phía sau bên của niệu đạo màng

Các câu hỏi 28-32

Hãy gắn kết mỗi mô tả dưới đây (28-32) với cơ thích hợp nhất

- A. Cơ hành xấp
- B. Cơ ngồi hang
- C. Cơ thắt niệu đạo
- D. Cơ nâng hậu môn
- E. Cơ bịt trong

28. Là yếu tố chính chống đỡ cho tử cung

29. Bao bọc các tuyến tiền đình lớn

30. Nằm trên bề mặt của trụ dương vật hay trụ âm vật

31. Tạo nên thành bên của hố ngồi-trực tràng (hố ngồi-hậu môn)

32. Nằm vùi trong cơ này là một tuyến sinh dục phụ

Các câu hỏi 33-37

Hãy gắn kết mỗi mô tả dưới đây (33-37) với cấu trúc thích hợp nhất

- A. Tuyến tiền liệt
- B. Túi (tuyến) tinh
- C. Tuyến tiền đình lớn
- D. Tuyến hành niệu đạo
- E. Tuyến hậu môn

33. Nằm ở mặt sau của bàng quang

34. Nằm ở phía bên của niệu đạo màng

35. Nằm trong khoang đáy chậu nông

36. Có nhiều ống tiết đổ vào niệu đạo

37. Có các ống tiết đổ vào hành dương vật

Hãy gắn kết mỗi mô tả dưới đây (38-42) với cơ quan thích hợp nhất

- A. Buồng trứng
- B. Tử cung
- C. Vòi tử cung
- D. Âm đạo
- E. Âm vật

- 38. Đây là nơi trứng được thụ tinh
- 39. Được giữ bằng các dây chằng chính (ngang cổ tử cung)
- 40. Thông với ổ phúc mạc
- 41. Nằm giữa các mạch chậu ngoài và trong
- 42. Được gắn vào khớp mu bằng một dây chằng treo

ĐÁP ÁN VÀ GIẢI THÍCH PHẦN CHẬU HỒNG VÀ ĐÁY CHẬU

1-E. Dây chằng tròn của tử cung từ sừng tử cung chạy sang bên qua lỗ bẹn sâu, ống bẹn và lỗ bẹn nông rồi toả vào mô dưới da của môi lớn. Ung thư của tử cung có thể lan thẳng tới môi lớn qua những mạch bạch huyết chạy theo dây chằng này.

2-D. Dây chằng tròn của tử cung đi qua ống bẹn.

3-D. ĐM tử cung bắt chéo trước niệu quản ở gần cổ tử cung; đôi khi có thể thất nhâm phải niệu quản trong phẫu thuật.

4-C. TK mỏng trên rời khỏi chậu hông qua khuyết ngồi lớn, ở trên cơ hình quả lê. Các mạch và thần kinh còn lại rời khỏi chậu hông ở dưới cơ hình quả lê.

5-C. Ống phóng tinh đổ vào niệu đạo tiền liệt tại gò tinh. Ống tiết của tuyến (túi) tinh và ống dẫn tinh tạo nên ống phóng tinh. Các ống tiết của tuyến tiền liệt đổ vào xoang tiền liệt, vốn là một rãnh nằm ở mỗi bên của mào niệu đạo. Ống tiết của tuyến hành niệu đạo đổ vào phần phần hành xóp của niệu đạo dương vật.

6-A. Tư thế bình thường của tử cung là gấp ra trước và ngả ra trước.

7-E. Giới hạn trên của khoang đáy chậu nông là màng đáy chậu.

8-C. Cơ thất hậu môn ngoài có các phần sâu, nông và dưới da.

9-A. Khoang nằm giữa màng đáy chậu và hoành chậu hông chứa cơ thất niệu đạo và cơ ngang đáy chậu sâu.

10-B. TM mu sâu dương vật đi vào chậu hông qua khe giữa dây chằng cung mu và dây chằng ngang đáy chậu.

11-C. Thể đáy chậu (gân trung tâm đáy chậu) là một nút xơ-cơ nằm ở trung tâm của đáy chậu. Nó là chỗ bám của các cơ hành xóp, ngang đáy chậu nông, ngang đáy chậu sâu và thất hậu môn ngoài.

12-B. Hồ ngồi trực tràng (ngồi-hậu môn) được giới hạn ở trước bởi các cơ ngang đáy chậu nông và sâu, và ở sau bởi cơ mỏng lớn và dây chằng cùng-củ. Nó chứa TK và các mạch trực tràng dưới và ống thận, vốn chạy ở mặt trong của thành ngoài của hố.

13-A. Khoang nằm trên màng đáy chậu chứa cơ ngang đáy chậu sâu và cơ thất niệu đạo; ở nam, nó bị niệu đạo màng chọc qua và nằm cạnh đoạn niệu đạo này là tuyến hành niệu đạo.

14-E. TK tạng chậu chứa các sợi trước hạch đối giao cảm, trong khi đó TK tạng cùng chứa các sợi trước hạch giao cảm. Các sợi đối giao cảm làm cương dương vật,

trong khi đó các sợi giao cảm liên quan tới phóng tinh. Các TK hạ vị phải và trái chủ yếu chứa các sợi giao cảm và cảm tạng. TK mu dương vật và TK đáy chậu-chứa các sợi cảm giác.

15-B. Da của tam giác niệu dục được chi phối bởi TK thẹn, các nhánh đáy chậu của TK bì đùi sau, các nhánh bìu trước hay môi trước của TK chậu bẹn, và nhánh sinh dục của TK sinh dục đùi.

16-C. Eo dưới được giới hạn ở sau bởi xương cùng và xương cụt; ở hai bên bởi các củ ngồi và các dây chằng cùng-củ; và ở trước bởi khớp mu, dây chằng cung mu và các ngành ngồi-mu.

17-D. Dây chằng cùng-gai ngồi tạo nên một giới hạn của lỗ ngồi bé. Dây chằng cung mu, đỉnh xương cụt, các củ ngồi và dây chằng cùng-củ tất cả tạo nên giới hạn của đáy chậu.

18-E. Khoang A trong sơ đồ là lỗ ngồi lớn (do khuyết ngồi lớn và các dây chằng cùng-củ và cùng-gai giới hạn nên). Gân của cơ bịt trong đi qua lỗ ngồi bé. Cơ hình quả lê và các TK mông trên, ngồi và thẹn đi qua lỗ ngồi lớn.

19-C. ĐM thẹn ngoài tách ra từ ĐM đùi ở dưới dây chằng bẹn và cấp máu cho các cơ quan sinh dục ngoài. Khoang dưới dây chằng bẹn được cung chậu-lược chia thành ngăn cơ ở bên ngoài, vốn chứa cơ thắt lưng-chậu và TK bì đùi ngoài, và ngăn mạch ở trong chứa các mạch đùi và ống đùi.

20-D. TK thẹn, các mạch thẹn trong và TK tới cơ bịt trong đi qua cả lỗ ngồi lớn (A) và lỗ ngồi bé ((D)). Gân cơ bịt trong chỉ chạy qua lỗ ngồi bé.

21-E. Nước tiểu không thể tràn vào đùi vì lớp màng của tấm dưới da đáy chậu (mạc Scarpa) tặn cùng bằng cách bám chắc vào mạc đùi.

22-E.

23-A. Đỉnh bàng quang nằm ở chỗ nối giữa mặt trên với các mặt dưới bên của bàng quang, tức là ở đầu trước của bàng quang, vì thế mà không sờ thấy nó khi khám qua âm đạo.

24-D. Eo trên được giới hạn bởi ụ nhô và bờ trước của cánh xương cùng, đường cung của xương cánh chậu, đường lược, mào mu và bờ trên của khớp mu.

25-D. ĐM tử cung không bắt chéo eo trên. Nó tách ra từ ĐM chậu trong và sau đó chạy vào trong ở nền dây chằng rộng tới chỗ nối của cổ và thân tử cung.

26-E.

27-C. Tinh dịch là một dịch đặc trắng hơi vàng chứa tinh trùng; nó là hỗn hợp các dịch tiết của tinh hoàn, tuyến (túi) tinh, tuyến tiền liệt và các tuyến hành niệu đạo. Tinh trùng được sinh ra ở các ống sinh tinh của tinh hoàn và trưởng thành ở đầu mào tinh.

28-D. Cơ nâng hậu môn và cơ ngồi-cụt tạo nên hoành chậu hông, mà hoành chậu hông là phương tiện chống đỡ chính cho tử cung.

29-A. Cơ hành xấp che phủ (hay nằm sát với) các tuyến tiền đình lớn.

30-B. Cơ ngồi hang nằm trên nằm trên bề mặt của trụ của dương vật hay âm vật.

- 31-E. Cơ bịt trong tạo nên thành ngoài của hố ngôi-trục tràng (ngôi-hậu môn).
- 32-C. Các tuyến hành niệu đạo được vùi trong cơ thất niệu đạo.
- 33-B. Các túi tinh là những cấu trúc tuyến nằm ở ngoài bóng của các ống dẫn tinh, áp vào mặt sau-bên của bàng quang.
- 34-D. Các tuyến hành niệu đạo nằm ở hai bên của niệu đạo màng, trong khoang đáy chậu sâu.
- 35-C. Các tuyến tiền đình lớn nằm trong khoang đáy chậu nông.
- 36-A. Các ống tiết của tuyến tiền liệt đổ vào xoang tiền liệt, mà mỗi xoang là một rãnh nằm ở một bên của mào niệu đạo.
- 37- D. Các ống tiết của các tuyến hành niệu đạo đổ vào hành dương vật.
- 38-C. Trứng được thụ tinh tại vòi tử cung, thường ở phễu hoặc bóng vòi.
- 39-B. Tử cung được giữ bởi các dây chằng chính (dây chằng bên cổ tử cung).
- 40-C. Vòi tử cung mở vào ổ phúc mạc.
- 41-A. Buồng trứng nằm giữa các mạch chậu ngoài và trong. Nó không được phúc mạc của dây chằng rộng bao bọc mà được gắn với mặt sau của dây chằng rộng bằng mạc treo buồng trứng.
- 42-E. Âm vật được gắn với khớp mu bằng một dây chằng treo.

4. PHẦN BỤNG

1. Mạc ngang góp phần vào cấu trúc nào trong các cấu trúc sau đây?

- A. Lỗ bẹn nông B. Lỗ bẹn sâu C. Dây chằng bẹn
D. Thành trước của ống bẹn E. Thành dưới của ống bẹn

2. Cấu trúc nào trong các cấu trúc sau được tạo nên bởi di tích của ống niệu rốn thời kì phôi thai?

- A. Nếp rốn trong B. Dây chằng tròn của tử cung
C. Dây chằng bẹn D. Nếp rốn giữa E. Nếp rốn ngoài

3. Mô tả nào trong các mô tả sau đây về dây chằng bẹn đúng?

- A. Nó được tạo nên bởi bờ dưới tự do của cơ chéo bụng trong
B. Nó đi từ gai chậu trước trên tới củ ngỗng
C. Nó tạo nên trần của ống bẹn
D. Nó tạo nên sàn của ống bẹn
E. Nó tạo nên giới hạn bên của tam giác bẹn

4. Cấu trúc nào sau đây là một phần của, hay được tạo nên bởi, cơ chéo bụng trong?

- A. Dây chằng khuyết B. Dây chằng bẹn C. Cơ bìn
D. Mạc tinh ngoài E. Mạc tinh trong

5. Mô tả nào trong các mô tả sau đây về cơ chéo bụng trong đúng ?

- A. Nó tạo nên thành dưới ống bẹn
B. Căn của nó góp phần tạo nên thành sau ống bẹn
C. Căn của nó giúp tạo nên liềm bẹn
D. Căn của nó góp phần tạo nên lá sau bao cơ thẳng bụng ở dưới đường cung
E. Các sợi cơ của nó chạy cùng hướng với những sợi của cơ chéo bụng ngoài

6. Cấu trúc nào trong các cấu trúc sau tạo nên một phần của thành trước ống bẹn?

- A. Mạc ngang B. Căn của cơ ngang bụng
C. Căn của cơ chéo bụng ngoài D. Liềm bẹn
E. Dây chằng khuyết

7. Một thoát vị bẹn gián tiếp xảy ra

- A. Ở ngoài ĐM thượng vị dưới
B. Giữa ĐM thượng vị dưới và thừng ĐM rốn
C. Ở trong thừng ĐM rốn D. Giữa nếp rốn giữa và thừng ĐM rốn
E. Giữa nếp rốn giữa và ĐM thượng vị dưới

8. Mô tả nào trong các mô tả sau đây về ĐM thượng vị dưới đúng?

- A. Nó nằm trong một thoát vị bẹn trực tiếp
- B. Nó nằm ngoài và sau một thoát vị bẹn gián tiếp
- C. Nó là một nhánh của động mạch chậu trong
- D. Nó là một đường tuần hoàn bên khi có hẹp động mạch chủ
- E. Nó tiếp nối với ĐM cơ-hoành trong hẹp ĐM chủ.

9. Một bệnh nhân có vàng da và vàng mắt. Tình trạng nào trong các tình trạng sau có thể gây tắc mật?

- A. Loét dạ dày thủng
- B. Tổn thương tụy khi cắt bỏ lách
- C. Khối u đầu tụy
- D. Ung thư thân tụy
- E. Phình mạch của ĐM lách

10. Tổn thương thần kinh nào trong các TK sau đây có thể làm gián đoạn các sợi đối giao cảm trước hạch đi tới gan?

- A. TK hoành
- B. Các TK tạng thất lưng
- C. TK lang thang
- D. TK tạng lớn
- E. Các TK tạng chậu hông

11. Các sợi TK chi phối tụy thượng thận tiết ra noradrenaline là

- A. Các sợi giao cảm trước hạch
- B. Các sợi giao cảm sau hạch
- C. Các sợi vận động thân thể
- D. Các sợi đối giao cảm sau hạch
- E. Các sợi đối giao cảm trước hạch

12. Một khối u đầu tụy đang to lên có thể chèn ép

- A. Góc tá-hỗng tràng
- B. ĐM vị-tá tràng
- C. Ống mật chủ
- D. ĐM mạc treo tràng dưới
- E. Ống gan chung

13. Một khối u ở móm móc của tụy có thể chèn ép

- A. Ống mật chủ
- B. TM mạc treo tràng trên
- C. Tĩnh mạch cửa
- D. Ống tụy
- E. Bóng gan-tụy (bóng Vater)

14. Cấu trúc nào trong các cấu trúc sau dễ bị tổn thương nhất trong phẫu thuật cắt bỏ ruột thừa tại điểm Mc Burney?

- A. ĐM mũ chậu sâu
- B. ĐM thượng vị dưới
- C. TK chậu hạ vị
- D. TK sinh dục đùi
- E. Thừng tinh

15. Nếu một nhiễm trùng bụng lan rộng sau phúc mạc, cấu trúc nào trong các cấu trúc sau dễ bị ảnh hưởng nhất?

- A. Dạ dày B. Đại tràng ngang C. Hồng tràng
D. Đại tràng xuống E. Lách

16. Cấu trúc nào trong các cấu trúc sau bất chéo trước TM chủ dưới?

- A. Thân giao cảm phải B. ĐM thận phải
C. Phần ngang của tá tràng D. TM thất lưng thứ ba bên phải
E. Bể dưỡng chấp

17. Một bệnh nhân có tăng áp lực TM cửa. Thủ thuật ngoại khoa nào sau đây là phương pháp thực tế nhất để máu có thể rẽ tắt về tim mà không phải qua gan?

- A. Nối TM mạc treo tràng trên với TM mạc treo tràng dưới
B. Nối TM cửa với TM chủ trên
C. Nối TM lách với TM thận trái
D. Nối TM trực tràng trên với TM mạc treo tràng trên
E. Nối TM cửa với TM thận trái

18. Nghẽn tắc đột ngột nhóm nào của các nhóm ĐM sau dẫn đến thiếu máu của tuyến thượng thận?

- A. ĐM chủ; các ĐM lách và hoành dưới
B. Các ĐM thận, lách và mạc treo tràng dưới
C. ĐM chủ; các ĐM hoành dưới và thận
D. Các ĐM mạc treo tràng trên, mạc treo tràng dưới và thận
E. ĐM chủ; ĐM gan và ĐM thận

19. Mô tả nào trong các mô tả sau về TM cửa đúng?

- A. Nó được tạo nên ở sau cổ tủy bởi sự hợp lại của các TM lách và thận
B. Nó đi lên ở trước ống mật và ĐM gan riêng
C. Nó đi trước lỗ mạc nối, trong bờ tự do của mạc nối bé
D. Nó không nhận nhánh nào ở trên chỗ bắt đầu của nó
E. Nó vận chuyển lượng máu bằng ĐM gan

20. Trong phẫu thuật cắt bỏ tụy phẫu thuật viên cần kiểm soát sự cấp máu đến từ tất cả các động mạch sau TRỪ:

- A. ĐM lách B. ĐM vị tá tràng C. ĐM mạc treo tràng trên
D. ĐM vị trái E. ĐM tụy lưng

21. Cơ chéo bụng ngoài góp phần vào tất cả các cấu trúc sau TRỪ:

- A. Liềm bẹn B. Lá trước của bao cơ thẳng bụng
C. Thành trước của ống bẹn D. Dây chằng bẹn
E. Mạc tinh ngoài

22. Tất cả các ĐM sau đi qua mạc treo hoặc mạc nối để tới các cơ quan mà chúng cấp máu TRỪ:

- A. ĐM đại tràng giữa
- B. Các ĐM sigma
- C. ĐM tuy lưng
- D. ĐM mạc treo tràng trên
- E. ĐM vị trái

23. Tất cả các cấu trúc sau đều liên quan đến các mạch máu thời kì phôi thai TRỪ:

- A. Nếp rốn ngoài
- B. Nếp rốn trong
- C. Dây chằng tĩnh mạch
- D. Dây chằng tròn của gan
- E. Dây chằng ĐM

24. Tác TM mạc treo tràng trên có khả năng gây giãn tất cả các TM sau TRỪ:

- A. TM đại tràng giữa
- B. TM đại tràng phải
- C. TM tá tuy dưới
- D. TM đại tràng trái
- E. TM hồi đại tràng

25. Tất cả các TM sau thuộc về hệ thống cửa TRỪ:

- A. TM đại tràng phải
- B. TM trực tràng trên
- C. TM thượng thận phải
- D. TM lách
- E. TM vị mạc nối trái

26. Một khối u ở cửa gan sẽ chèn ép tất cả các cấu trúc sau TRỪ:

- A. ĐM gan phải
- B. Các nhánh của TM cửa
- C. ĐM gan chung
- D. Ống gan trái
- E. Các TK của gan

27. Tất cả những mô tả sau về tuyến thượng thận đều đúng TRỪ:

- A. Mỗi tuyến thượng thận có nhiều ĐM hơn TM
- B. Mỗi tuyến được vây quanh bởi phần mở rộng của mạc thận
- C. Các TK tạng ngực vận chuyển sợi giao cảm sau hạch tới tuỷ thượng thận
- D. TM thượng thận phải đổ vào TM chủ dưới
- E. Mỗi tuyến nằm trên mặt trên-trong của thận

28. Để loại bỏ sự cấp máu cho niệu quản, cần phải thắt tất cả các động mạch sau đây TRỪ:

- A. Động mạch thận
- B. Động mạch sinh dục
- C. Động mạch chậu chung
- D. Động mạch hoành dưới
- E. ĐM trực tràng giữa

29. Sự tiếp nối cửa-chủ tồn tại giữa tất cả các cặp TM sau TRỪ:

- A. Các TM gan và TM chủ dưới
- B. TM trực tràng trên và TM trực tràng giữa
- C. TM vị trái và TM thực quản của hệ TM đơn

- D. TM cạnh rốn và TM thượng vị nông
- E. Các TM sau đại tràng và các nhánh nhỏ của TM thận

30. Tất cả các mô tả sau đây về đại tràng xuống đều đúng TRỪ:

- A. Nó có các dải sán đại tràng và các túi thừa mạc nối
- B. Nó là một cơ quan sau phúc mạc
- C. Nó tiếp nhận các sợi đối giao cảm trước hạch từ thần kinh lang thang
- D. Nó được cấp máu bởi động mạch mạc treo tràng dưới
- E. Nó hấp thu nước để biến dịch chứa bên trong thành phân đặc

31. Tất cả các mô tả sau đây về ống bẹn đều đúng TRỪ:

- A. Nó tận cùng tại lỗ bẹn nông trong cân cơ chéo bụng ngoài
- B. Nó bắt đầu ở lỗ bẹn sâu trong mạc ngang
- C. Thành trước của nó chủ yếu do cân cơ ngang bụng và mạc ngang tạo nên
- D. Nó là nơi đi qua của thừng tinh hoặc dây chằng tròn của tử cung
- E. Nó chạy song song với dây chằng bẹn

32. Tất cả các mô tả sau về một thoát vị bẹn trực tiếp đều đúng TRỪ:

- A. Nó đi vào ống bẹn qua thành sau của ống
- B. Nó nằm ngoài động mạch thượng vị dưới
- C. Nó có một lớp vỏ bọc bằng phúc mạc
- D. Nó xảy ra sau khi sinh
- E. Nó có thể không đi xuống tới bìu

33. Tất cả các mô tả sau về mạc nối bé đều đúng TRỪ:

- A. Bờ phải tự do của nó tạo nên một giới hạn của lỗ mạc nối
- B. Bờ phải tự do của nó chứa các thành phần của cuống gan
- C. Nó tạo nên một phần thành trước của túi mạc nối
- D. Nó bám vào phần xuống của tá tràng
- E. Nó bao gồm dây chằng gan-tá tràng và dây chằng gan-vị

Các câu hỏi 34-38

Hãy gán kết mỗi mô tả dưới đây với TM phù hợp nhất

- A. TM gan
- B. TM cửa
- C. TM mạc treo tràng trên
- D. TM vị trái
- E. TM mạc treo tràng dưới

34. Nằm trước móm móc của tụy

35. Trực tiếp dẫn lưu máu từ bờ cong nhỏ của dạ dày

36. Thường đổ vào TM lách

37. Nằm ngay trước lỗ mạc nối

38. Đổ vào TM chủ dưới

Các câu hỏi 39-43

Hãy gắn kết mỗi mô tả dưới đây với dây chằng phù hợp nhất

- A. Dây chằng tụy-lách
- B. Dây chằng vị-lách
- C. Dây chằng vị-hoành
- D. Dây chằng liềm
- E. Dây chằng gan-tá tràng

39. Chứa một phần đuôi tụy

40. Chứa ống gan chung và ống mật chủ

41. Chứa một TM cạnh rốn

42. Chứa các ĐM vị ngắn

43. Chứa các mạch lách

Các câu hỏi 44-48

Hãy gắn kết mỗi mô tả dưới đây với cấu trúc phù hợp của bụng

- A. Đường trắng
- B. Đường bán nguyệt
- C. Đường bán khuyên (đường cung)
- D. Mạc ngang
- E. Liềm bẹn

44. Tương ứng với bờ ngoài cơ thẳng bụng

45. Tiếp xúc với cơ thẳng bụng ở dưới đường cung

46. Là đường gân kéo dài từ mỏm mũi kiếm tới khớp mu

47. Được cấu tạo bằng cân của cơ chéo bụng trong và cơ ngang bụng

48. Là đường hình liềm đánh dấu nơi tận cùng của lá sau bao cơ thẳng bụng

Các câu hỏi 49-53

Hãy gắn kết mỗi mô tả dưới đây với ĐM phù hợp nhất

- A. ĐM vị phải
- B. ĐM vị-mạc nối trái
- C. ĐM lách
- D. ĐM vị-tá tràng
- E. ĐM túi mật

49. Nằm trong dây chằng vị-lách

50. Tách ra các ĐM tá-tụy trên

51. Là một nhánh trực tiếp của ĐM thân tạng

52. Chạy dọc theo bờ cong nhỏ của dạ dày

53. Chạy dọc theo bờ trên của tụy

ĐÁP ÁN VÀ GIẢI THÍCH PHẦN BỤNG

1-B. Lỗ bẹn sâu nằm trong mạc ngang, ngay bên ngoài các mạch thượng vị dưới. Lỗ bẹn nông nằm trong cân của cơ chéo bụng ngoài. Dây chằng bẹn (thành dưới của ống bẹn) và thành trước của ống bẹn do cân của cơ chéo bụng ngoài tạo nên.

2-D. Nếp rốn giữa là nếp phúc mạc do di tích của ống niệu rốn đẩy lên.

3-D. Dây chằng bẹn tạo nên sàn (thành dưới) của ống bẹn và giới hạn dưới của tam giác bẹn. Nó đi từ gai chậu trước trên tới củ mu

4-C. Cơ bìu và mạc cơ bìu có nguồn gốc từ cơ chéo bụng trong.

5-C. Liềm bẹn (gân kết hợp) được tạo nên bởi cân của các cơ chéo bụng trong và ngang bụng. Cơ chéo bụng trong góp phần tạo nên thành trước và thành trên ống bẹn. Thành sau của ống bẹn tạo nên bởi mạc ngang. Thành dưới của ống bẹn do dây chằng bẹn tạo nên. Cơ chéo bụng ngoài chạy xuống dưới và vào trong; cơ chéo bụng trong chạy lên trên và vào trong.

6-C. Thành trước của ống bẹn được tạo nên bởi cân của cơ chéo bụng ngoài và cơ chéo bụng trong. Liềm bẹn được tạo nên bởi cân của các cơ chéo bụng trong và ngang bụng.

7-A. Một thoát vị bẹn gián tiếp xảy ra ở ngoài các mạch thượng vị dưới. Một thoát vị trực tiếp xảy ra ở trong các mạch này.

8-D. ĐM thượng vị dưới là một đường tuần hoàn bên vì nó nối với nhánh thượng vị trên của ĐM ngực trong. ĐM thượng vị dưới là một nhánh của ĐM chậu ngoài. Nó nằm ngoài một thoát vị bẹn trực tiếp và trong một thoát vị bẹn gián tiếp.

9-C. Vì ống mật chủ đi sau đầu tụy, ung thư đầu tụy có khả năng gây tắc mật, dẫn đến vàng da, vàng mắt.

10-C. TK lang thang chứa các sợi đối giao cảm trước hạch đi tới gan.

11-A. Tuỷ thượng thận là cơ quan duy nhất nhận được các sợi giao cảm trước hạch.

12-C. Ống mật chủ đi sau đầu tụy và có thể bị một khối u đầu tụy chèn ép.

13-B. TM mạc treo tràng trên bắt chéo trước mỏm móc của tụy ở gần góc tá-hỗng tràng và cùng với TM lách tạo nên TM cửa ở sau cổ tụy. Ống mật chủ đi ở sau đầu tụy. Ống tụy chạy qua thân, cổ và đầu tụy rồi cùng với ống mật chủ tạo nên bóng gan-tụy; bóng gan-tụy đổ vào phần xuống tá tràng ở nhú tá tràng lớn.

14-C. TK chậu-hạ vị chạy vào trong và xuống dưới ở giữa các cơ chéo bụng trong và ngang bụng tại điểm Mc Burney, điểm nằm ở chỗ nối 1/3 ngoài với 2/3 trong của đường nối rốn và gai chậu trước trên bên phải.

15-D. Đại tràng xuống là một cơ quan nằm sau phúc mạc.

16-C. Phần ngang của tá tràng bắt chéo trước TM chủ dưới.

17-C. Có thể làm giảm tăng áp lực TM cửa bằng cách chuyển máu từ hệ cửa sang hệ chủ; các cách thích hợp là nối TM lách với TM thận trái hoặc tạo sự thông nối giữa TM cửa và TM chủ dưới.

18-C. Tuyến thượng thận được cấp máu từ ba nguồn. ĐM thượng thận trên tách ra từ ĐM hoành dưới, ĐM thượng thận giữa tách ra từ ĐM chủ bụng, và ĐM thượng thận dưới tách ra từ ĐM thận.

19-C. TM cửa đi lên ở sau ống mật và ĐM gan riêng và nằm trước lỗ mạc nối trong bờ tự do của mạc nối nhỏ. Nó được tạo nên ở sau cổ tụy do sự hợp lại của các TM lách và mạc treo tràng trên. Các nhánh bên của TM cửa bao gồm các TM vị phải và trái và TM tá-tụy sau trên. TM cửa vận chuyển lượng máu lớn gấp đôi ĐM gan.

20-D. ĐM vị trái không cấp máu cho tụy. ĐM lách tách ra một số nhánh cho tụy, bao gồm cả ĐM tụy lưng. Các ĐM tá-tụy trên đến từ ĐM vị-tá tràng, và ĐM tá-tụy dưới tách ra từ ĐM mạc treo tràng trên.

21-A. Liềm bẹn do cân của các cơ chéo bụng trong và ngang bụng tạo nên.

22-C. Tụy là cơ quan nằm sau phúc mạc, trừ một phần đuôi tụy; như vậy ĐM tụy lưng, vốn tách ra từ ĐM lách, chạy ở sau phúc mạc.

23-A. Nếp rốn ngoài chứa ĐM và TM thượng vị dưới, là những mạch máu có ở người trưởng thành.

24-D. TM đại tràng trái là một nhánh của TM mạc treo tràng dưới.

25-C. TM thượng thận thuộc hệ thống TM chủ và đổ về TM chủ dưới ở bên phải và TM thận ở bên trái. TM đại tràng phải đổ về TM mạc treo tràng trên, mà TM mạc treo tràng trên lại cùng TM lách tạo nên TM cửa. TM vị-mạc nối trái đổ về TM lách, và TM trực tràng trên đổ về TM mạc treo tràng dưới, mà TM mạc treo tràng dưới đổ về TM lách.

26-C. ĐM gan chung tách ra ĐM vị-tá tràng và ĐM vị phải trước khi trở thành ĐM gan riêng. ĐM gan riêng chia thành các ĐM gan phải và trái ở cửa gan.

27-C. Tuyến thượng thận là cơ quan duy nhất nhận được các sợi giao cảm trước hạch.

28-D. Niệu quản nhận được sự cấp máu từ ĐM chủ và từ các ĐM thận, tuyến sinh dục (tinh hoàn hoặc buồng trứng), chậu chung, chậu trong, rốn, bàng quang trên, bàng quang dưới và trực tràng giữa.

29-A. Các TM gan và TM chủ dưới đều là các TM thuộc hệ chủ.

30-C. Đại tràng xuống nhận được các sợi đối giao cảm trước hạch từ các TK tạng chậu hông, mà các TK này xuất phát từ các đốt tuỷ Cg II-Cg IV.

31-C. Thành trước của ống bẹn được tạo nên bởi cân của các cơ chéo bụng ngoài và trong.

32-B. Một thoát vị bẹn trực tiếp nằm ở trong các mạch thượng vị dưới, trong khi đó một thoát vị gián tiếp nằm ngoài các mạch thượng vị dưới.

33-D. Dây chằng gan-tá tràng bám vào phần trên tá tràng.

34-C. TM mạc treo tràng trên nằm trước mỏm móc của tụy.

35-D. TM vị trái dẫn lưu máu từ bờ cong nhỏ của dạ dày đổ về TM cửa.

36-E. TM mạc treo tràng dưới thường đổ về TM lách; nó cũng có thể đổ vào TM mạc treo tràng trên hoặc chõ gặp nhau giữa TM mạc treo tràng trên và TM lách.

- 37-B. TM cửa nằm ở ngay trước lỗ mạc nối trong bờ tự do của mạc nối bé.
- 38-A. TM gan đổ vào TM chủ dưới.
- 39-A. Dây chằng tụy-lách chứa các mạch lách và một phần đuôi tụy.
- 40-E. Dây chằng gan-tá tràng là một phần của mạc nối bé và chứa ống gan chung, ĐM gan và tĩnh mạch cửa.
- 41-D. Dây chằng liềm chứa một TM cạnh rốn; TM này nối nhánh trái của TM cửa với các TM dưới da quanh rốn.
- 42-B. Dây chằng vị-lách chứa các mạch vị ngắn.
- 43-A. Dây chằng tụy-lách chứa các mạch lách.
- 44-B. Đường bán nguyệt là một đường cong chạy dọc bờ ngoài cơ thẳng bụng.
- 45-D. Mạc ngang tiếp xúc với cơ thẳng bụng ở dưới đường cung, làm nổi rõ giới hạn dưới của lá sau bao cơ thẳng bụng.
- 46-A. Đường trắng là dải gân chạy ở đường dọc giữa của thành bụng trước, đi từ mỏm mũi kiếm tới khớp mu.
- 47-E. Cản của các cơ chéo bụng trong và ngang bụng tạo nên liềm bẹn.
- 48-C. Đường bán khuyên là đường hình liềm đánh dấu nơi tận cùng của lá sau bao cơ thẳng bụng.
- 49-B. Dây chằng vị-lách chứa ĐM vị-mạc nối trái và các ĐM vị ngắn.
- 50-D. ĐM vị-tá tràng chia thành các ĐM tá-tụy trên và ĐM vị-mạc nối phải.
- 51- C. Các ĐM lách, vị trái và gan chung là những nhánh trực tiếp của ĐM thân tạng.
- 52-A. ĐM vị phải tách ra từ ĐM gan riêng hoặc ĐM gan chung và chạy giữa các lá của mạc nối nhỏ dọc theo bờ cong nhỏ của dạ dày.
- 53-C. ĐM lách đi theo một con đường ngoằn ngoèo dọc theo bờ trên của tụy.

5. PHẦN ĐẦU CỔ

1. Tổn thương tới đĩa khớp của khớp thái dương-hàm dưới sẽ gây trở ngại cho sự vận động của cơ nào trong các cơ sau đây?

- A. Cơ cắn B. Cơ thái dương C. Cơ chân bướm trong
D. Cơ chân bướm ngoài E. Cơ thối kèn

2. Một bệnh nhân không thể há miệng do liệt cơ

- A. Cơ chân bướm trong B. Cơ cắn C. Cơ thái dương
D. Cơ chân bướm ngoài E. Cơ thối kèn

3. Cơ nào trong các cơ sau là mốc tìm TK lưỡi-hầu ở cổ?

- A. Cơ khít hầu dưới B. Cơ trâm-hầu C. Bụng sau cơ hai bụng
D. Cơ dài cổ E. Cơ thẳng đầu trước

4. Tổn thương tới TK thanh quản ngoài trong phẫu thuật tuyến giáp có thể làm cho bệnh nhân không thể

- A. Làm chùng dây thanh âm B. Xoay các sụn phễu
C. Làm căng các dây thanh âm D. Mở rộng khe thanh môn
E. Giăng các dây thanh âm

5. Một bệnh nhân kêu tê bì ở vùng tam giác cổ trước. TK nào trong các TK sau có thể bị tổn thương?

- A. TK tai lớn B. TK ngang cổ C. Rễ trên của quai cổ
D. Rễ dưới của quai cổ E. TK thanh quản trên

6. Nếu một khối u lành tính nằm ở chỗ chệch đôi của ĐM cảnh chung, nó sẽ nằm ở ngang mức của

- A. Eo tuyến giáp B. Sụn nhẫn C. Góc xương hàm dưới
D. Bờ trên sụn giáp E. Khuyết TM cảnh

7. Xoang đá trên nằm trong bờ của

- A. Lều tiểu não B. Liềm đại não C. Liềm tiểu não
D. Hoàn yên E. Xoang thẳng

8. TM não lớn đổ về

- A. Xoang dọc trên B. Xoang dọc dưới C. Xoang hang
D. Xoang ngang E. Xoang thẳng

9. Tình trạng nào trong các tình trạng sau đây có thể sinh ra do sự tổn thương của các sợi đối giao cảm trong TK đá bé?

- A. Mất tiết dịch tuyến lệ B. Mất tiết dịch tuyến dưới hàm
C. Mất tiết dịch tuyến mang tai D. Co đồng tử E. Sa mí trên

10. Mô tả nào trong các mô tả sau về thành ngoài ổ mũi đúng?

- A. Nó có lỗ đổ vào mũi của 3/4 số xoang cạnh mũi
- B. Nó chỉ do xương sàng và xương hàm trên tạo nên
- C. Nó có 3 xoắn mũi đều từ mê đạo sàng mọc ra
- D. Nó thông với góc mắt trong bởi ống ống lệ-mũi
- E. Nó ngăn cách ổ mũi với hộp sọ

11. Mô tả nào trong các mô tả sau về tuyến nước bọt mang tai đúng?

- A. Nằm giữa ngành hàm dưới (ở trước) và cơ chân bướm trong (ở sau)
- B. Nó liên quan ở sau với mỏm chũm và cơ ức-đòn chũm
- C. Nó có ba mặt và hai ống tiết thoát ra ở bờ trước
- D. Nó là nơi đi qua của các ĐM cảnh ngoài và trong
- E. Nó nhỏ hơn tuyến nước bọt dưới hàm

12. Kể từ trên xuống, các phần của ổ thanh quản là

- A. Tiền đình - thanh môn - ổ dưới thanh môn
- B. Ngách hình quả lê - tiền đình - thanh môn - ổ dưới thanh môn
- C. Tiền đình - thanh môn - buồng thanh quản - ổ dưới thanh môn
- D. Tiền đình - buồng thanh quản - thanh môn - ổ dưới thanh môn
- E. Thanh môn - tiền đình - ổ dưới thanh môn

13. Thanh quản di chuyển được là nhờ

- A. Các cơ nội tại của thanh quản
- B. Các cơ do thần kinh phụ chi phối
- C. Các cơ do thần kinh lang thang chi phối
- D. Các cơ ngoại lai của thanh quản
- E. Cơ ức-đòn chũm

14. Soan nang và cầu nang tỳ vào và để lại vết ấn lên

- A. Thành trên của tiền đình
- B. Thành ngoài của tiền đình
- C. Thành dưới của tiền đình
- D. Thành trong của tiền đình
- E. Tất cả các thành của tiền đình

15. Muốn nhìn rõ màng nhĩ ta cần kéo loa tai

- A. Lên trên và ra sau
- B. Lên trên và ra trước
- C. Ra trước
- D. Xuống dưới
- E. Xuống dưới và ra trước

16. Mô tả nào trong các mô tả sau về TM cảnh ngoài đúng?

- A. Nó được hình thành do sự hợp lại của TM mặt và TM thái dương nông
- B. Nó bị cơ ức-đòn-chũm phủ lên nên ta không thể nhìn thấy
- C. Nó thường đổ vào TM dưới đòn
- D. Nó thường tiếp nhận TM giáp trên và TM giáp giữa đổ vào
- E. Nó là đường duy nhất dẫn máu từ đầu cổ về tim nên thất rất nguy hiểm

17. Mô tả nào trong các mô tả sau về ĐM cảnh chung đúng?

- A. Có nguyên uỷ giống nhau ở hai bên
- B. Tận cùng tại góc xương hàm dưới bằng cách chia thành các ĐM cảnh trong và ngoài.
- C. Chạy dọc sau bờ trước cơ ức - đòn - chũm, trước mòm ngang các đốt sống cổ
- D. Thường nằm ngoài TM cảnh trong
- E. Càng chạy lên cao càng lại gần đường giữa cổ

18. Mô tả nào trong các mô tả sau về ĐM cảnh ngoài đúng?

- A. Nó nằm ở ngoài hơn ĐM cảnh trong ngay từ nguyên uỷ
- B. Nó không cho nhánh (kể cả nhánh gián tiếp) vào trong sọ
- C. Nó là ĐM cấp máu chính cho mắt
- D. Nó cấp máu cho hầu hết da đầu
- E. Nó đi ở mặt ngoài tuyến mang tai

19. Trong thất ĐM thanh quản trên cần chú ý để không làm tổn thương tới TK nào trong các TK sau?

- A. TK thanh quản ngoài
- B. TK thanh quản trong
- C. TK thanh quản trên
- D. TK hạ thiệt
- E. TK lang thang

20. Ở cổ, mô tả nào sau đây về liên quan của TK hoành đúng?

- A. Bất chéo mặt trước TM dưới đòn
- B. Bất chéo mặt sau ĐM dưới đòn
- C. Bất chéo mặt nông cơ bậc thang trước
- D. Ở trong ĐM cảnh chung
- E. Bất chéo mặt sâu cơ bậc thang trước

21. Tổn thương TK mặt ở ngoài sọ (liệt Bell) có thể dẫn đến viêm rôi loét giác mạc vì

- A. Mất cảm giác của giác mạc và kết mạc
- B. Mất tiết dịch tuyến lệ
- C. Mất phản xạ chớp mắt do liệt cơ làm nhắm mắt

D. Mất phản xạ chớp mắt do liệt cơ làm mở mắt

E. Co đồng tử do liệt cơ giãn đồng tử

22. Tình trạng nào sau đây sinh ra do đứt TK giàng?

A. Sa mí trên

B. Mất lác (lệch) ra ngoài

C. Mất lác vào trong

D. Mất khả năng giãn đồng tử

E. Mất điều tiết thị giác

23. Chết có thể là hậu quả của đứt cả hai bên của các TK nào sau đây?

A. TK sinh ba

B. TK mặt

C. TK lang thang

D. TK phụ

E. TK hạ thiệt

24. Khi ĐM màng não giữa bị đứt nhưng màng não còn nguyên vẹn, máu đi vào

A. Khoang dưới nhện

B. Khoang dưới cứng

C. Khoang trên cứng

D. Các xoang màng cứng

E. Khoang dưới mềm

25. Sau cắt bỏ một khối u lưới, một bệnh nhân mất cảm giác chung ở hai phần ba trước lưới. Tình trạng này có lẽ là do tổn thương tới các nhánh của TK nào sau đây?

A. TK sinh ba

B. TK mặt

C. TK lưới-hầu

D. TK lang thang

E. TK hạ thiệt

26. Những mô tả sau đây về các xương ở vòm sọ đều đúng TRỪ

A. Chúng thuộc loại xương dẹt

B. Chúng được cấu tạo bởi hai bản xương đặc kẹp một lớp xương xốp ở giữa

C. Chúng tiếp khớp với các xương lân cận bằng khớp sụn

D. Chúng được cốt hoá từ một màng (mô liên kết) trong thời kỳ bào thai

E. Chúng được lót ở mặt trong bằng màng não cứng

27. Những mô tả sau đây về cơ ức đòn chũm đều đúng TRỪ

A. Nó là một móc bề mặt của vùng cổ

B. Nó che phủ mặt trước-ngoài của các ĐM cảnh chung và trong

C. Nó che phủ TM cảnh trong và các nhánh của đám rối cổ

D. Nó nằm giữa vùng cổ trước và vùng cổ bên

E. Khi co ở bên nào làm cho mặt quay về bên đó

28. Tất cả các mô tả sau về cơ bậc thang trước là đúng TRỪ

A. Nó chia ĐM dưới đòn thành ba phần

- B. Nó bám vào xương sườn thứ nhất
- C. TK hoành đi ở trước nó
- D. ĐM dưới đòn chạy ở trước nó
- E. Các thân của đám rối cánh tay nằm sau nó

29. Tất cả các mô tả sau về cơ vòng mắt là đúng TRỪ

- A. Nó được chi phối bởi TK mặt (các nhánh thái dương và gò má)
- B. Chức năng của nó là mở mắt
- C. Liệt cơ vòng mắt làm tràn nước mắt qua bờ mí dưới
- D. Nó là một trong các cơ biểu cảm của mặt
- E. Các sợi cơ của nó sắp xếp như một cơ thắt

30. Những mô tả sau đây về ĐM dưới đòn phải đều đúng TRỪ

- A. Nó chạy từ sau khớp ức đòn phải tới sau điểm giữa xương đòn
- B. Nó nằm giữa (nối) thân tay-đầu và ĐM nách phải
- C. Nó bị ống ngực và TK X phải bắt chéo trước
- D. Nó đi qua vùng nền cổ theo một đường cong lõm xuống dưới
- E. Nó liên quan sau với vòm màng phổi

31. Những mô tả sau đây về ĐM dưới đòn trái đều đúng TRỪ

- A. Dài hơn ĐM dưới đòn phải
- B. Tách ra nhiều nhánh bên hơn ĐM dưới đòn phải
- C. Là nhánh bên cuối cùng của cung ĐM chủ
- D. Không bị TK X phải bắt chéo
- E. Có những liên quan ở cổ hơi khác với ĐM dưới đòn phải

32. Những mô tả sau đây về ĐM cảnh trong đều đúng TRỪ

- A. Nó là ĐM duy nhất (ở mỗi bên đầu) cấp máu cho não
- B. Nó thường không phân nhánh bên trước khi chui vào ống ĐM cảnh
- C. Nó đi theo một con đường có nhiều chỗ uốn cong
- D. Nó chạy qua phần đá xương thái dương ở trước hòm nhĩ
- E. Nó cấp máu cho mắt và cho trán

33. Những mô tả sau đây về TM cảnh trong đều đúng TRỪ

- A. Nó có một chỗ phình ở đầu trên nằm trong hố TM cảnh
- B. Nó dẫn lưu hầu hết máu TM ở trong sọ và phần lớn máu TM của đầu - mặt - cổ
- C. Nó liên quan với chuỗi hạch bạch huyết cổ sâu

- D. Nó nối thông với TM cảnh ngoài
- E. Nó nối với TM bên đối diện qua cung TM cảnh

34 A. Trong những tình huống sau các tiếp nối của ĐM dưới đòn với các ĐM khác đều phát huy tác dụng TRỪ

- A. ĐM chủ bị hẹp (ngay sau chỗ phát sinh ĐM dưới đòn trái)
- B. ĐM nách bị thắt
- C. ĐM cảnh chung bị thắt
- D. ĐM cảnh ngoài bị thắt (dưới ĐM giáp trên)
- E. ĐM cảnh trong bị thắt

34 B. Tất cả các mô tả sau về ổ mũi là đúng TRỪ

- A. Các xoăn mũi được gắn vào thành ngoài ổ mũi
- B. Xương sàng góp phần tạo nên trần, thành ngoài và thành trong ổ mũi
- C. Một phần vách ngăn hai ổ mũi là sụn
- D. Một phần trần ổ mũi do xương lá mía tạo nên
- E. Sàn ổ mũi do mỏm khẩu cái xương hàm trên và mảnh ngang của xương khẩu cái tạo nên

35. Ở một bệnh nhân bị sưng nề niêm mạc vách mũi giữa, tất cả các lỗ của các xoang cạnh mũi bị bít TRỪ

- A. Các xoang sàng giữa B. Xoang hàm trên C. Xoang bướm
- D. Các xoang sàng trước E. Xoang trán

36. Ổ mũi bị khô kéo dài do thiếu tiết dịch của các tuyến niêm mạc; điều này chứng tỏ sự tổn thương của tất cả các cấu trúc sau đây TRỪ

- A. Hạch chân bướm khẩu cái B. TK ống chân bướm C. TK mặt
- D. TK đá lớn E. TK đá sâu

37. Những mô tả sau đây về tị hầu đều đúng TRỪ

- A. Nó nằm dưới nền sọ, trước thân các đốt sống cổ II và III
- B. Nó thông ở trước với ổ mũi
- C. Nó thông với hòm nhĩ qua vòi tai
- D. Nó có 3 hạnh nhân nằm trên các thành trên và bên
- E. Nó thông ở dưới với khẩu hầu

38. Những mô tả sau đây về khẩu hầu đều đúng TRỪ

- A. Nó là phần hầu dễ khám nhất qua đường miệng
- B. Nó ngăn cách với thanh hầu bởi thượng thiệt

- C. Nó liên tiếp với ổ miệng qua eo họng
- D. Nó có tổng cộng 3 hạnh nhân trên các thành
- E. Nó còn được gọi là phần miệng của hầu

39. Trong phẫu thuật cắt hạnh nhân khẩu cái, một bác sĩ thất các nhánh từ tất cả các ĐM sau đây TRỪ

- A. ĐM khẩu cái nhỏ
- B. ĐM mặt
- C. ĐM lưỡi
- D. ĐM giáp trên
- E. ĐM hầu lên

40. Những mô tả sau đây về thanh hầu đều đúng TRỪ

- A. Nó thông với thanh quản qua lỗ (đường) vào thanh quản
- B. Nó ngăn cách với ổ thanh quản bởi sụn giáp, sụn phễu và cơ nhân-phễu bên
- C. Nó liên tiếp ở dưới với thực quản
- D. Nó thông ở trên với khẩu hầu
- E. Nó còn được gọi là phần thanh quản của hầu

41. Tất cả các mô tả sau về lưỡi là đúng TRỪ

- A. Các cơ của nó do thần kinh hạ thiệt chi phối
- B. Những nụ vị giác ở các nhú dạng đài do thừng nhĩ chi phối
- C. Hai phần ba trước của nó do thần kinh sinh ba chi phối cảm giác chung
- D. Nó nhận được các sợi vị giác từ các thần kinh mặt và lưỡi-hầu
- E. Phần rễ lưỡi ở gần thượng thiệt nhận được các sợi cảm giác vị giác qua TK thanh quản trong.

42. Tất cả các mô tả sau đây về các tuyến nước bọt là đúng TRỪ

- A. Ống tuyến dưới lưỡi đổ chủ yếu vào sàn miệng dọc theo nếp dưới lưỡi
- B. Ống tuyến dưới hàm phát sinh từ phần nông của tuyến
- C. Ống tuyến mang tai xuyên qua cơ thời kèn
- D. Tuyến dưới lưỡi được chi phối bởi các sợi vận động tiết dịch đi trong thừng nhĩ
- E. Phần sâu của tuyến dưới hàm nằm giữa các cơ hàm-móng và móng-lưỡi

43. Tất cả các đặc điểm sau được dùng để phân biệt răng cối với răng tiền cối TRỪ

- A. Số chân răng
- B. Số máu (củ) của thân răng
- C. Kích thước của răng
- D. Tính chất của men răng
- E. Vị trí và thứ tự của răng

44. Những mô tả sau về khe ổ mắt trên đều đúng TRỪ

- A. Nó xẻ qua cánh lớn của xương bướm

- B. Nó nằm giữa cánh nhỏ và cánh lớn xương bướm
 - C. Nó thông ỏ mắt với hố sọ giữa
 - D. Nó nằm ở phía sau-ngoài ống thị giác
 - E. Nó cho các TK vận nhãn, rờng rọc và giạng đi qua
- 45. Những mô tả sau đây về móng mắt đều đúng TRỪ**
- A. Nó nằm giữa phòng trước và phòng sau
 - B. Nó được thủy dịch nuôi dưỡng
 - C. Nó tạo với giác mạc một *góc móng mắt - giác mạc*
 - D. Nó giàu mạch máu và sắc tố
 - E. Nó có vai trò điều tiết lượng ánh sáng vào nhãn cầu
- 46. Những mô tả sau đây về giác mạc đều đúng TRỪ**
- A. Nó có độ lồi lớn hơn củng mạc
 - B. Nó trong suốt
 - C. Nó rất giàu mạch máu
 - D. Nó dễ bị tổn thương vì là phần lộ nhất của nhãn cầu
 - E. Nó được bao quanh bởi viền giác mạc
- 47. Những mô tả sau đây về võng mạc thị giác đều đúng TRỪ**
- A. Nó gồm phần (lớp) sắc tố ở ngoài và phần TK ở trong
 - B. Nó có chiều dày không đổi từ sau ra trước
 - C. Nó chứa các tế bào cảm thụ ánh sáng
 - D. Nó được mạch mạc và ĐM trung tâm võng mạc nuôi dưỡng
 - E. Nó nối với võng mạc thể mi tại miệng thất
- 48. Những mô tả sau đây về thấu kính đều đúng TRỪ**
- A. Nó lồi đều ở hai mặt trước và sau
 - B. Nó được treo vào thể mi bởi vùng mi
 - C. Nó đàn hồi và trong suốt
 - D. Nó không có mạch máu
 - E. Nó được thủy dịch nuôi dưỡng
- 49. Những mô tả sau về mạch mạc là đúng TRỪ**
- A. Nằm sâu hơn củng mạc nhưng nông hơn võng mạc
 - B. Tiếp nối với thể mi ở ngang mức miệng thất
 - C. Nuôi dưỡng cho lớp ngoài võng mạc thị giác
 - D. Giàu mạch máu và sắc tố
 - E. Là nguồn cấp máu duy nhất cho võng mạc

50. Những mô tả sau đây về ống tai ngoài đều đúng TRỪ

- A. Nó đi từ xoăn tai tới mặt ngoài màng nhĩ
- B. Nó được cấu tạo bằng sụn ở 2/3 ngoài và xương ở 1/3 trong
- C. Nó có thành trên ngắn hơn thành dưới
- D. Nó được phủ bằng da có chứa tuyến tiết ráy tai
- E. Nó là một ống không thẳng

51. Những mô tả sau đây về màng nhĩ đều đúng TRỪ

- A. Nó ngăn cách hòm nhĩ với ống tai ngoài
- B. Nó tạo nên toàn bộ thành ngoài hòm nhĩ
- C. Nó liên quan mật thiết với cán xương búa và thừng nhĩ
- D. Nó gồm phần chùng ở trên và phần căng ở dưới
- E. Nó có một bờ chu vi gắn vào xương

52. Những mô tả sau đây về ống ốc tai đều đúng TRỪ

- A. Nó là phần màng của ốc tai, chứa nội dịch
- B. Nó cùng với mảnh xoắn xương ngăn cách thang (tầng) tiền đình với thang (tầng) nhĩ
- C. Nó chỉ nằm trong ốc tai, không nằm trong tiền đình
- D. Nó cũng xoắn 2,5 vòng như ốc tai xương
- E. Nó thông với cầu nang bởi ống nối

53. Những mô tả sau đây về những cấu trúc ở thành mê đạo của hòm nhĩ đều đúng TRỪ

- A. Ụ nhô là phần đầu của ốc tai lồi vào hòm nhĩ
- B. Cửa sổ tiền đình là nơi liên hệ tiền đình với hòm nhĩ
- C. Cửa sổ ốc tai là nơi liên hệ thang (tầng) tiền đình của ốc tai với hòm nhĩ
- D. Lồi ống TK mặt do ống TK mặt nhô vào hòm nhĩ
- E. Mỏm hình ốc nằm trước ụ nhô

54. Một đường cắt ngang qua cổ mà cắt qua các ĐM giáp dưới cũng sẽ cắt qua tất cả các cấu trúc sau TRỪ

- A. Các TK thanh quản quặt ngược
- B. Các ĐM cảnh ngoài
- C. Các TM giáp dưới
- D. Các TK lang thang
- E. Khí quản

55. Nhiễm trùng trong bao cảnh có thể làm tổn thương tất cả các cấu trúc sau đây TRỪ

- A. TK lang thang
- B. ĐM cảnh chung
- C. Thân giao cảm
- D. TM cảnh trong
- E. ĐM cảnh trong

56. Thân chính TK mặt bị đứt trong một phẫu thuật cắt khối u tuyến mang tai, dẫn đến liệt tất cả các cơ sau TRỪ

- A. Cơ thồi kèn B. Cơ trâm-móng C. Cơ căng màng nhĩ
D. Cơ gò má lớn E. Bụng sau cơ hai bụng

57. Tất cả các TK sau đây đi qua khe ổ mắt trên TRỪ

- A. TK giàng B. TK mắt C. TK vận nhãn
D. TK ròng rọc E. TK thị giác

58. Những mô tả sau đây về đám rối TK cổ đều đúng TRỪ

- A. Nó tách ra TK chẩm nhỏ và TK chẩm lớn
B. Nó vận động hầu hết các cơ dưới móng (qua quai cổ)
C. Nó vận động cho cơ hoành (TK hoành)
D. Nó cảm giác cho vùng cổ trước (TK ngang cổ)
E. Nó không cảm giác cho da trán

59. Tất cả các mô tả sau đây về đám rối cổ và các nhánh của nó là đúng TRỪ

- A. Các TK cổ C I- C IV cung cấp cho đám rối cổ các sợi TK cảm giác da
B. TK ngang cổ cảm giác cho các mặt trước và bên của cổ
C. Các TK trên đòn cảm da cho da phủ vùng vai
D. Các TK vận động cho các cơ dưới móng là những nhánh của quai cổ
E. Các TK cổ C I - C IV đóng góp các sợi vận động cho đám rối cổ

60. Một đường mở khí quản thấp ở dưới eo tuyến giáp có thể gặp tất cả các mạch máu sau đây TRỪ

- A. TM giáp dưới hoặc các nhánh của nó B. Cung TM cảnh
C. Thân sườn-cổ D. TM cánh tay-đầu trái E. ĐM giáp đơn

61. Trước khi cắt bỏ một khối u lành trên cổ một bệnh nhân, một phẫu thuật viên khám tam giác cổ sau. Tất cả các mô tả sau về tam giác này là đúng TRỪ

- A. Giới hạn sau của nó là bờ trước cơ thang
B. Nó được bụng trước (bụng trên) cơ vai-móng chia thành hai tam giác
C. Nó chứa ĐM trên vai, một nhánh của thân giáp-cổ
D. Trần của nó được tạo bởi cơ bám da cổ
E. Nó chứa TK phụ

62. Tất cả các mô tả sau đây về thanh quản là đúng TRỪ

- A. Lỗ vào thanh quản được tạo nên bởi các nếp phễu-thượng thiệt

- B. Các nếp thanh âm nằm trên thanh thất
- C. Các sợi TK cảm giác từ thanh quản được TK lang thang đưa về não
- D. Thanh quản kéo dài xuống dưới tới ngang mức đốt sống cổ thứ sáu
- E. Thanh quản điều chỉnh luồng khí đi vào và ra khỏi phổi để phát ra âm

63. Tất cả các mô tả sau về TK thanh quản trong là đúng TRỪ

- A. Nó là một nhánh của TK thanh quản trên
- B. Nó có thể chứa các sợi vị giác cho thượng thiệt
- C. Nó cảm giác cho niêm mạc thanh quản
- D. Nó vận động cho cơ nhân-giáp
- E. Nó được ĐM thanh quản trên đi kèm

64. Tất cả các thần kinh sau đây nằm trong thành xoang hang trên một đoạn đường đi của chúng TRỪ

- A. Các TK vận nhãn
- B. Các TK giàng
- C. Các TK ròng rọc
- D. TK hàm dưới
- E. Các TK mắt

65. Một thương tổn xâm lấn ở lỗ TM cảnh có thể làm tổn thương tất cả các cấu trúc sau đây TRỪ

- A. TK lang thang
- B. TK phụ
- C. TM cảnh trong
- D. TK hạ thiệt
- E. TK lưới-hầu

66. Đứt TK đá lớn sẽ sinh ra tất cả các tình trạng sau đây TRỪ

- A. Giảm tiết dịch tuyến lệ
- B. Mất vị giác ở khẩu cái
- C. Khô mũi và khẩu cái
- D. Giảm tiết dịch tuyến mang tai
- E. Mất cảm giác chung ở trần miệng

67. Có thể làm mất phản xạ ánh sáng của đồng tử bằng cách cắt tất cả các TK sau đây TRỪ

- A. Các TK mi ngắn
- B. TK mi dài
- C. TK vận nhãn
- D. TK thị giác
- E. Hạch mi

68. Đứt TK vận nhãn có thể gây ra tất cả các tình trạng sau đây TRỪ

- A. Sa mí
- B. Liệt cơ thể mi
- C. Mặt trước nhãn cầu được kéo ra ngoài
- D. Giãn đồng tử
- E. Mất tiết dịch tuyến lệ

69. Khô giác mạc do thiếu dịch làm ẩm có thể là dấu hiệu của sự tổn thương tất cả các TK sau TRỪ

- A. Phần tận cùng của TK lệ
- B. Nhánh gò má của TK hàm trên
- C. TK đá bé
- D. TK đá lớn
- E. TK ống chân bướm

70. Cử động nuốt cần đến tất cả các thần kinh sau TRỪ

- A. TK hạ thiệt B. TK phụ ~~C. TK lang thang~~
D. TK mặt E. TK sinh ba

Các câu hỏi 71-75

Hãy gắn kết mỗi mô tả dưới đây (71-75) với lỗ sọ thích hợp nhất

- A. Lỗ bầu dục B. Lỗ lớn C. Khe đá-nhĩ
D. Mảnh sàng E. Lỗ tròn F. Ống chân bướm
G. Khe ổ mắt trên H. Lỗ bướm-khẩu cái I. Ống tai trong
J. Lỗ tĩnh mạch cảnh

71. Tổn thương tới TK đi qua cấu trúc này gây mất cảm giác của các răng hàm trên. B

72. Tổn thương TK đi qua cấu trúc này gây mất cảm giác của khớp thái dương hàm dưới

73. Là nơi đi qua của TK cảm giác cho một phần ba sau của lưỡi

74. Là nơi đi qua của TK cảm giác cho vách mũi, phần sau thành ngoài mũi và phần trước của khẩu cái cứng

75. Là nơi đi qua của TK chứa các sợi đối giao cảm trước hạch tới tuyến lệ

Các câu hỏi 76-78

Hãy gắn kết mỗi mô tả dưới đây (76-78) với cơ thích hợp nhất

- A. Cơ chân bướm ngoài B. Cơ chân bướm trong
C. Cơ thổi kèn D. Cơ vòng miệng E. Cơ gò má lớn

76. Cơ này thuộc loại cơ cười E

77. Cơ này kéo cổ xương hàm dưới ra trước

78. Cơ này làm môi đóng lại C

Các câu hỏi 79-83

Hãy gắn kết mỗi mô tả dưới đây (79-83) với xoang TM sọ thích hợp nhất

- A. Xoang hang B. Xoang sigma
C. Xoang dọc trên D. Xoang ngang E. Xoang thẳng

79. Nằm ở đường tiếp nối của liềm đại não và lều tiểu não

80. Uốn cong ra ngoài và ra trước trong bờ lồi của lều tiểu não

81. Nằm trong bờ lồi của liềm đại não

82. Thông nối trực tiếp với các TM mắt

83. Trở nên liên tiếp với TM cảnh trong tại lỗ TM cảnh

Các câu hỏi 84-88

Hãy gắn kết mỗi mô tả dưới đây (84-88) với TK được mô tả

- A. TK hạ thiết B. TK thanh quản quặt ngược
C. Thùng nhĩ D. TK lưới E. TK lưới-hầu

84. Vận động cho các cơ nội tại của thanh quản

85. Cảm giác chung cho hai phần ba trước của lưới

86. Cảm giác vị giác cho hai phần ba trước của lưới

87. Vận động cho các cơ nội tại của lưới

88. Mang cảm giác từ các áp thụ quan ở xoang cảnh

Các câu hỏi từ 89-93

Hãy gắn kết mỗi mô tả dưới đây (89-93) với TK thích hợp nhất

- A. TK hạ thiết B. TK lang thang C. Thùng nhĩ
D. TK lưới E. TK lưới-hầu

89. Vận động các cơ nội tại của thanh quản

90. Cảm giác chung cho hai phần ba trước của lưới

91. Mang các sợi vận động tiết dịch cho tuyến mang tai

92. Vận động cho các cơ nội tại của lưới

93. Cảm giác cho hòm nhĩ

Các câu hỏi 94-98

Hãy gắn kết mỗi tình trạng lâm sàng được mô tả dưới đây (94-98) với tổn thương có liên quan nhiều nhất

- A. Tổn thương TK lưới-hầu B. Vỡ khuyết trên ổ mắt
C. Tổn thương TK mặt D. Đứt các ĐM não
E. Tổn thương TK lang thang F. Tổn thương TK sinh ba
G. Đứt các TM não H. Tổn thương TK vận nhãn
I. Tổn thương TK ròng rọc J. Rách ĐM màng não giữa
K. Tổn thương TK đá sâu L. Tổn thương TK đá lớn

94. Phim chụp sọ của một bệnh nhân cho thấy có gãy phần trai xương thái dương và một đường gãy đi qua lỗ gai

95. Sau một tai nạn ô tô, một phụ nữ 21 tuổi không thể mím môi

96. Một bệnh nhân có sa mí

97. Một nạn nhân bị đánh mạnh vào đầu và phim chụp sọ cho thấy có khối máu tụ dưới màng cứng

98. Một bệnh nhân có biểu hiện giãn mạch ở tuyến lệ

ĐÁP ÁN VÀ GIẢI THÍCH PHẦN ĐẦU CỐ

1-B. Cơ chân bướm ngoài bám tận vào đĩa khớp và bao khớp của khớp thái dương-hàm dưới.

2-D. Cử động há miệng (hạ xương hàm dưới) có sự tham gia của cơ chân bướm ngoài. Cơ chân bướm trong, cơ cắn và cơ thái dương tham gia vào cử động ngậm miệng (nâng xương hàm dưới).

3-B. TK lưỡi-hầu chi phối cho cơ trám-hầu. Cơ này là một móc để xác định TK lưỡi-hầu vì, khi TK này đi vào thành hầu, nó uốn cong ra sau quanh bờ ngoài cơ trám-hầu.

4-C. TK thanh quản ngoài chi phối cho cơ nhân-giáp, tổn thương TK này làm mất khả năng làm căng dây thanh âm. Khe thanh môn được mở rộng bởi cơ nhân-phễu sau.

5-B. TK ngang cổ chi phối cho da vùng tam giác cổ trước; TK tai lớn chi phối cho vùng da sau loa tai và trên tuyến mang tai. Quai cổ chi phối cho các cơ dưới móng, bao gồm các cơ ức-giáp, ức-móng và vai-móng.

6-D. ĐM cảnh chung thường tách đôi thành các ĐM cảnh trong và ngoài ở ngang mức bờ trên của sụn giáp.

7-A. Xoang đá trên nằm trong bờ của lều tiểu não.

8-E. TM não lớn cùng xoang dọc dưới đổ về xoang thẳng.

9-C. Các sợi đối giao cảm trong TK đá bé đi vào hạch tai, nơi chúng tiếp nối synáp, và các sợi đối giao cảm sau hạch đi theo TK tai thái dương tới chi phối tuyến mang tai.

10-D. Thành ngoài ổ mũi là nơi đổ vào của ống lệ-mũi và tất cả các xoang cạnh mũi. Mảnh thẳng đứng xương khẩu cái và mỏm chân bướm cũng góp phần tạo nên thành ngoài ổ mũi. Xoăn mũi dưới không phải là một phần của mê đạo sàng.

11-B. Tuyến mang tai là tuyến nước bọt lớn nhất nằm trước mỏm chũm và cơ ức-đòn-chũm, sau ngành hàm dưới và cơ chân bướm trong. ĐM cảnh trong không đi qua tuyến mang tai và thường chỉ có một ống tuyến thoát ra ở bờ trước.

12-D. Các phần của ổ thanh quản tính từ trên xuống là tiền đình, buồng thanh quản, thanh môn và ổ dưới thanh môn.

13-D. Các cơ ngoại lai của thanh quản làm cho thanh quản chuyển động được; các cơ nội tại chỉ tác động đến dây thanh âm.

14-D. Vết ấn của soan nang lên thành trong của tiền đình là ngách bầu dục và vết ấn của cầu nang là ngách cầu.

15-A. Ống tai ngoài cong hình chữ S: lúc đầu hướng vào trong, ra trước và lên trên, tiếp đó cong ra sau và cuối cùng lại hướng vào trong ra trước và xuống dưới. Kéo loa tai lên trên làm giảm độ cong của ống tai ngoài khi khám tai.

16-C. TM cảnh ngoài do nhánh sau của TM sau hàm dưới và TM tai sau hợp nên. Nó đi trên mặt nông cơ ức-đòn-chũm và thường đổ vào TM dưới đòn. Các TM giáp trên và giữa là nhánh của TM cảnh trong.

17-C. ĐM cảnh chung chạy dọc bờ trước cơ ức-đòn-chũm, trước mòm ngang các đốt sống cổ.

18-D. Các nhánh thái dương nông, chẩm và tai sau của ĐM cảnh ngoài cấp máu cho hầu hết da đầu.

19-B. TK thanh quản trong đi kèm ĐM thanh quản trên.

20-C. TK hoành đi xuống trên mặt nông cơ bậc thang trước và đi vào ngực ở mặt sau của TM dưới đòn.

21-C. Liệt TK mặt có thể kéo theo viêm rồi loét giác mạc vì phản xạ chớp mắt bị mất do liệt cơ vòng mắt (cơ làm nhắm mắt).

22-C. TK giàng chi phổi cơ thẳng ngoài, tức là cơ kéo nhãn cầu ra ngoài. Tổn thương TK giàng dẫn tới lác trong và chứng nhìn đôi.

23-C. Đứt TK lang thang cả hai bên làm cho não mất khả năng kiểm soát hệ tuần hoàn qua đường TK này, làm cho tần số tim và huyết áp tăng; tiêu hoá kém do nhu động và sự tiết dịch của đường dạ dày-ruột giảm; các cơ hầu và thanh quản bị liệt gây khó khăn cho nuốt, nói và thở. Tất cả những tác động này có thể dẫn đến chết.

24-C. Đứt ĐM màng não giữa trong hộp sọ mà màng não còn nguyên vẹn thì máu sẽ tụ lại ở khoang trên cứng.

25-A. Hai phần ba trước của lưới được chi phối bởi TK lưới, một nhánh của phân hàm dưới của TK sinh ba.

26-C. Các xương vòm sọ liên kết với nhau bằng khớp sợi.

27-E. Cơ ức-đòn-chũm co (ở một bên) làm cho mặt quay về phía đối diện.

28-D. ĐM dưới đòn nằm ở sau cơ bậc thang trước.

29-B. Cơ vòng mắt được chi phối bởi TK mặt và có tác dụng làm nhắm mắt. Liệt cơ này làm sa mí dưới, gây nên tràn nước mắt.

30-C. Ống ngực chỉ bắt chéo trước TK lang thang trái.

31-B. Các ĐM dưới đòn có nguyên uỷ và đường đi khác nhau nhưng phân nhánh giống nhau.

32-A. Não còn được cấp máu bởi ĐM đốt sống, nhánh của ĐM dưới đòn.

33-E. Cung TM cảnh nối TM cảnh trước ở hai bên với nhau.

34 A: D. Vòng nối của ĐM dưới đòn không thể phát huy tác dụng đầy đủ khi ĐM cảnh trong bị thắt.

34B: D. Xương lá mía tạo nên một phần của vách mũi.

35-C. Xoang bướm đổ vào ngách bướm-sàng của ổ mũi.

36-E. Các sợi đối giao cảm vận động tiết dịch cho các tuyến niêm mạc của ổ mũi lần lượt đi trong TK mặt, TK đá lớn, TK ống chân bướm và hạch chân bướm-khẩu cái. TK đá sâu chứa các sợi sau hạch giao cảm chi phối cho các mạch máu ở tuyến lệ và niêm mạc mũi và miệng.

37-A. Tị hầu nằm trước cung trước của đốt đội.

38-B. Thượng thiệt là nắp dầy thanh quản trong lúc nuốt. Không có cấu trúc nào ngăn cách khẩu hầu và tị hầu.

39-D. Hạnh nhân khẩu cái nhận được máu từ nhánh khẩu cái nhỏ của ĐM hàm trên, nhánh khẩu cái lên của ĐM mặt, ĐM hầu lên và các nhánh lưng lưỡi của ĐM lưỡi.

40-B. Phần dưới của thanh hầu ngăn cách với ổ thanh quản bởi sụn nhân, sụn phễu và các cơ gian phễu.

41-B. Các nhú dạng dài nằm ở hai phần ba trước của lưỡi nhưng các nụ vị giác của chúng được chi phối bởi TK lưỡi-hầu. TK lưỡi-hầu chi phối các cảm giác chung và vị giác cho một phần ba sau lưỡi.

42-B. Ống tuyến dưới hàm xuất phát từ phần sâu của tuyến.

43-D. Không có sự khác biệt về men răng giữa các loại răng.

44-A. Khe ổ mắt trên nằm giữa cánh lớn và cánh nhỏ xương bướm.

45-B. Chỉ có thấu kính và giác mạc là cần đến sự nuôi dưỡng của thủy dịch.

46-C. Giác mạc không có mạch máu.

47-B. Chiều dày của võng mạc giảm dần từ sau ra trước.

48-A. Mặt sau của thấu kính lồi hơn mặt trước.

49-E. Võng mạc được cấp máu bởi mạch mạc và ĐM trung tâm võng mạc.

50-B. 2/3 trong ống tai ngoài được cấu tạo bằng xương thái dương.

51-B. Màng nhĩ tạo nên phần lớn thành ngoài hòm nhĩ. Phần trên của thành ngoài màng nhĩ là xương (tương ứng với thành ngoài vách thượng nhĩ).

52-C. Đoạn đầu của ống ốc tai nằm trong tiền đình.

53-C. Cửa sổ ốc tai là nơi thông thang nhĩ của ốc tai với hòm nhĩ, được màng nhĩ phụ dầy.

54-B. Một đường cắt ngang qua cổ mà cắt đứt các ĐM giáp dưới sẽ cắt qua các ĐM cảnh chung nhưng không qua các ĐM cảnh ngoài.

55-C. Bao cảnh chứa TK lang thang, các ĐM cảnh chung và trong, và TM cảnh trong.

56-C. Cơ căng màng nhĩ được chi phối bởi phần hàm dưới của TK sinh ba.

57-E. TK thị giác và ĐM mắt đi qua ống thị giác.

58-A. Đám rối cổ tách ra TK chẩm nhỏ nhưng TK chẩm lớn tách ra từ nhánh sau của TK sống cổ thứ hai.

59-A. TK cổ I không chứa các sợi cảm giác da.

60-C. Thân sườn-cổ là một thân ngắn. Nó đi ra sau tới cổ xương sườn thứ nhất, nơi nó chia thành các ĐM cổ sâu và gian sườn trên, và không liên quan tới phần khí quản dưới eo tuyến giáp. Một đường mở khí quản thấp ở dưới eo tuyến giáp không gặp thân sườn-cổ.

61-B. Tam giác cổ sau được bụng dưới cơ vai-móng chia thành hai tam giác.

62-B. Các nếp thanh âm nằm dưới thanh thất. Các sợi TK cảm giác từ thanh quản đi trong nhánh thanh quản trong của TK thanh quản trên và trong TK thanh quản quặt ngược, mà tất cả các TK này là nhánh của TK lang thang.

63-D. TK thanh quản trong là một nhánh của TK thanh quản trên; nó cảm giác cho phần niêm mạc thanh quản ở trên nếp thanh âm và cảm giác vị giác cho thượng thiệt và phần rễ lưỡi liền kề. TK thanh quản ngoài chỉ phối cho các cơ nhân-giáp và khí hầu dưới.

64-D. Các TK vận nhãn, giàng, rờng rọc và mắt đều nằm trong thành của xoang hang. Phần hàm dưới của TK sinh ba không nằm trong thành xoang hang.

65-D. Lỗ TM cảnh cho TM cảnh trong và các TK lưỡi-hầu, phụ và lang thang đi qua.

66-D. TK đá lớn chứa các sợi đối giao cảm trước hạch là các sợi vận tiết tuyến lệ và các tuyến niêm mạc của ổ mũi và khẩu cái. Nó còn chứa các sợi cảm giác vị giác cho khẩu cái, các sợi cảm giác chung cho trần ổ miệng. Tổn thương TK đá bé gây giảm tiết dịch tuyến mang tai.

67-B. Đường ra của cung phản xạ liên quan đến phản xạ của đồng tử với ánh sáng (tức là phản xạ co đồng tử khi có luồng tia sáng chiếu vào võng mạc) bao gồm các sợi đối giao cảm trước hạch trong TK vận nhãn (tận cùng ở hạch mi) và các sợi đối giao cảm sau hạch trong các TK mi ngắn (xuất phát từ hạch mi). Đường vào của phản xạ này là các sợi TK thị giác. Các TK mi dài chứa các sợi giao cảm sau hạch.

68-E. Các sợi vận tiết tuyến lệ đến từ hạch chân bướm khẩu cái, và vì vậy đứt TK vận nhãn sẽ không ảnh hưởng đến tiết dịch tuyến lệ. TK vận nhãn vận chuyển các sợi đối giao cảm tới cơ thất đồng tử và cơ thể mi.

69-C. Các sợi vận tiết tuyến lệ là các sợi đối giao cảm đi trong các TK mặt, đá lớn, ống chân bướm, hàm trên, gò má và lệ. TK đá bé chứa các sợi vận tiết (đối giao cảm trước hạch) tới tuyến mang tai.

70-B. Nuốt là một cử động phức tạp bao gồm: các cử động của lưỡi để đẩy thức ăn vào khẩu hầu, cử động nâng khẩu cái mềm để đóng đường vào tị hầu, cử động nâng xương móng và thanh quản để đóng đường vào thanh quản, và cử động co các cơ khí hầu để đẩy thức ăn qua hầu. Phần hàm dưới của TK sinh ba chi phối các cơ trên móng (bụng trước cơ hai bụng và cơ hàm-móng). TK lang thang chi phối các cơ của khẩu cái, thanh quản và hầu. TK hạ thiệt chi phối tất cả các cơ của lưỡi, trừ cơ khẩu cái-lưỡi (do TK lang thang chi phối).

71-E. Lỗ tròn là nơi đi qua của phần hàm trên TK sinh ba. Tổn thương TK này gây mất cảm giác của các răng hàm trên.

72-A. Lỗ bầu dục là nơi đi qua của phần hàm dưới TK sinh ba. Tổn thương TK này gây mất cảm giác của khớp thái dương-hàm dưới.

73-J. Lỗ tĩnh mạch cảnh là nơi đi qua của TK lưỡi-hầu. TK này cảm giác cho một phần ba sau của lưỡi.

74-H. Lỗ bướm-khẩu cái là nơi đi qua của TK mũi-khẩu cái, là TK cảm giác cho vách mũi và phần trước của khẩu cái cứng.

75-F. Ống chân bướm là nơi đi qua của TK ống chân bướm. TK này chứa các sợi trước hạch đối giao cảm tới tuyến lệ.

76-E. Cơ gò má lớn co gây nên vẻ mặt cười vì nó kéo góc miệng lên trên và ra sau.

77-A. Cơ chân bướm trong, cơ thái dương và cơ cắn tham gia vào cử động nâng xương hàm dưới (ngậm miệng). Cơ chân bướm ngoài kéo xương hàm dưới ra trước trong cử động há miệng (hạ xương hàm dưới).

78-D. Cơ vòng miệng làm môi đóng lại.

79-E. Xoang thẳng chạy dọc theo đường tiếp nối giữa liềm đại não và lều tiểu não.

80-D. Xoang ngang chạy ra ngoài và ra trước trong bờ lồi phía ngoài của lều tiểu não.

81-C. Xoang dọc trên nằm trong bờ lồi (bờ trên) của liềm đại não.

82-A. Xoang hang thông nối trực tiếp với các TM mắt.

83-B. Xoang sigma trở nên liên tiếp với TM cảnh trong ở lỗ TM cảnh.

84-B. TK lang thang vận động các cơ nội tại của thanh quản qua TK thanh quản quặt ngược và TK thanh quản ngoài.

85-D. TK lưỡi cảm giác chung cho hai phần ba trước của lưỡi.

86-C. Thừng nhĩ cảm giác vị giác cho hai phần ba trước của lưỡi.

87-A. TK hạ thiệt vận động cho tất cả các cơ nội tại của lưỡi và tất cả các cơ ngoại lai của lưỡi trừ cơ khẩu cái-lưỡi (do TK lang thang vận động).

88-E. TK lưỡi-hầu mang cảm giác từ các áp thụ quan ở xoang cảnh.

89-B. Thần kinh thanh quản quặt ngược và TK thanh quản ngoài, các nhánh của TK lang thang, vận động các cơ nội tại của thanh quản.

90-D. TK lưỡi cảm giác chung cho hai phần ba trước của lưỡi.

91-E. TK lưỡi-hầu vận chuyển các sợi trước hạch đối giao cảm đi trong TK nhĩ và TK đá bé và synáp ở hạch tai với các thân tế bào của các sợi sau hạch đối giao cảm; các sợi sau hạch đi trong TK tai-thái dương và chi phối cho tuyến mang tai.

92-A. TK hạ thiệt chi phối tất cả các cơ nội tại của lưỡi.

93-E. TK lưỡi-hầu cảm giác cho hòm nhĩ, vòm tai và xoang chũm.

94-J. Một đường gãy đi qua lỗ gai sẽ làm rách ĐM màng não giữa.

95-C. Các môi được mím lại bởi cơ vòng miệng, một cơ được chi phối bởi TK mặt. Xương hàm trên được nâng lên (ngậm miệng) bởi các cơ chân bướm trong, cắn và thái dương, những cơ do TK hàm dưới chi phối.

96-H. Mắt được mở bởi cơ nâng mí trên, cơ được chi phối bởi TK vận nhãn.

97-G. Tụ máu dưới màng cứng xảy ra khi có rách các TM não khi chúng đi từ bề mặt não tới các xoang TM màng cứng.

98-K. Các sợi giao cảm sau hạch đi trong TK đá sáu chi phối cho các mạch máu ở tuyến lệ.

61-B. Tam giác cổ sau được bụng dưới cơ vai-móng chia thành hai tam giác.

62-B. Các nếp thanh âm nằm dưới thanh thất. Các sợi TK cảm giác từ thanh quản đi trong nhánh thanh quản trong của TK thanh quản trên và trong TK thanh quản quạt ngược, mà tất cả các TK này là nhánh của TK lang thang.

63-D. TK thanh quản trong là một nhánh của TK thanh quản trên; nó cảm giác cho phần niêm mạc thanh quản ở trên nếp thanh âm và cảm giác vị giác cho thượng thiệt và phần rễ lưỡi liền kề. TK thanh quản ngoài chi phối cho các cơ nhân-giáp và khí hầu dưới.

64-D. Các TK vận nhãn, giảng, rờng rọc và mắt đều nằm trong thành của xoang hang. Phần hàm dưới của TK sinh ba không nằm trong thành xoang hang.

65-D. Lỗ TM cảnh cho TM cảnh trong và các TK lưỡi-hầu, phụ và lang thang đi qua.

66-D. TK đá lớn chứa các sợi đối giao cảm trước hạch là các sợi vận tiết tuyến lệ và các tuyến niêm mạc của ổ mũi và khẩu cái. Nó còn chứa các sợi cảm giác vị giác cho khẩu cái, các sợi cảm giác chung cho trần ổ miệng. Tổn thương TK đá bé gây giảm tiết dịch tuyến mang tai.

67-B. Đường ra của cung phản xạ liên quan đến phản xạ của đồng tử với ánh sáng (tức là phản xạ co đồng tử khi có luồng tia sáng chiếu vào võng mạc) bao gồm các sợi đối giao cảm trước hạch trong TK vận nhãn (tận cùng ở hạch mi) và các sợi đối giao cảm sau hạch trong các TK mi ngắn (xuất phát từ hạch mi). Đường vào của phản xạ này là các sợi TK thị giác. Các TK mi dài chứa các sợi giao cảm sau hạch.

68-E. Các sợi vận tiết tuyến lệ đến từ hạch chân bướm khẩu cái, và vì vậy đứt TK vận nhãn sẽ không ảnh hưởng đến tiết dịch tuyến lệ. TK vận nhãn vận chuyển các sợi đối giao cảm tới cơ thất đồng tử và cơ thể mi.

69-C. Các sợi vận tiết tuyến lệ là các sợi đối giao cảm đi trong các TK mặt, đá lớn, ống chân bướm, hàm trên, gò má và lệ. TK đá bé chứa các sợi vận tiết (đối giao cảm trước hạch) tới tuyến mang tai.

70-B. Nuốt là một cử động phức tạp bao gồm: các cử động của lưỡi để đẩy thức ăn vào khẩu hầu, cử động nâng khẩu cái mềm để đóng đường vào tị hầu, cử động nâng xương móng và thanh quản để đóng đường vào thanh quản, và cử động cơ các cơ khí hầu để đẩy thức ăn qua hầu. Phần hàm dưới của TK sinh ba chi phối các cơ trên móng (bụng trước cơ hai bụng và cơ hàm-móng). TK lang thang chi phối các cơ của khẩu cái, thanh quản và hầu. TK hạ thiệt chi phối tất cả các cơ của lưỡi, trừ cơ khẩu cái-lưỡi (do TK lang thang chi phối).

71-E. Lỗ tròn là nơi đi qua của phần hàm trên TK sinh ba. Tổn thương TK này gây mất cảm giác của các răng hàm trên.

72-A. Lỗ bầu dục là nơi đi qua của phần hàm dưới TK sinh ba. Tổn thương TK này gây mất cảm giác của khớp thái dương-hàm dưới.

73-J. Lỗ tĩnh mạch cảnh là nơi đi qua của TK lưỡi-hầu. TK này cảm giác cho một phần ba sau của lưỡi.

74-H. Lỗ bướm-khẩu cái là nơi đi qua của TK mũi-khẩu cái, là TK cảm giác cho vách mũi và phần trước của khẩu cái cứng.

- 75-F. Ống chân bướm là nơi đi qua của TK ống chân bướm. TK này chứa các sợi trước hạch đối giao cảm tới tuyến lệ.
- 76-E. Cơ gò má lớn co gây nên vẻ mặt cười vì nó kéo góc miệng lên trên và ra sau.
- 77-A. Cơ chân bướm trong, cơ thái dương và cơ cắn tham gia vào cử động nâng xương hàm dưới (ngậm miệng). Cơ chân bướm ngoài kéo xương hàm dưới ra trước trong cử động há miệng (hạ xương hàm dưới).
- 78-D. Cơ vòng miệng làm môi đóng lại.
- 79-E. Xoang thẳng chạy dọc theo đường tiếp nối giữa liềm đại não và lều tiểu não.
- 80-D. Xoang ngang chạy ra ngoài và ra trước trong bờ lỗi phía ngoài của lều tiểu não.
- 81-C. Xoang dọc trên nằm trong bờ lỗi (bờ trên) của liềm đại não.
- 82-A. Xoang hang thông nối trực tiếp với các TM mắt.
- 83-B. Xoang sigma trở nên liên tiếp với TM cảnh trong ở lỗ TM cảnh.
- 84-B. TK lang thang vận động các cơ nội tại của thanh quản qua TK thanh quản quặt ngược và TK thanh quản ngoài.
- 85-D. TK lưỡi cảm giác chung cho hai phần ba trước của lưỡi.
- 86-C. Thùng nhĩ cảm giác vị giác cho hai phần ba trước của lưỡi.
- 87-A. TK hạ thiệt vận động cho tất cả các cơ nội tại của lưỡi và tất cả các cơ ngoại lai của lưỡi trừ cơ khẩu cái-lưỡi (do TK lang thang vận động).
- 88-E. TK lưỡi-hầu mang cảm giác từ các áp thụ quan ở xoang cảnh.
- 89-B. Thân kinh thanh quản quặt ngược và TK thanh quản ngoài, các nhánh của TK lang thang, vận động các cơ nội tại của thanh quản.
- 90-D. TK lưỡi cảm giác chung cho hai phần ba trước của lưỡi.
- 91-E. TK lưỡi-hầu vận chuyển các sợi trước hạch đối giao cảm đi trong TK nhĩ và TK đá bé và synáp ở hạch tai với các thân tế bào của các sợi sau hạch đối giao cảm; các sợi sau hạch đi trong TK tai-thái dương và chi phối cho tuyến mang tai.
- 92-A. TK hạ thiệt chi phối tất cả các cơ nội tại của lưỡi.
- 93-E. TK lưỡi-hầu cảm giác cho hòm nhĩ, vòi tai và xoang chũm.
- 94-J. Một đường gãy đi qua lỗ gai sẽ làm rách ĐM màng não giữa.
- 95-C. Các môi được mím lại bởi cơ vòng miệng, một cơ được chi phối bởi TK mặt. Xương hàm trên được nâng lên (ngậm miệng) bởi các cơ chân bướm trong, cắn và thái dương, những cơ do TK hàm dưới chi phối.
- 96-H. Mắt được mở bởi cơ nâng mí trên, cơ được chi phối bởi TK vận nhãn.
- 97-G. Tụ máu dưới màng cứng xảy ra khi có rách các TM não khi chúng đi từ bề mặt não tới các xoang TM màng cứng.
- 98-K. Các sợi giao cảm sau hạch đi trong TK đá sâu chi phối cho các mạch máu ở tuyến lệ.

6. PHẦN NGỰC

6.1. Thành ngực

1. Cán xương ức tiếp khớp với tất cả các cấu trúc sau TRỪ

- A. Thân xương ức
- B. Xương sườn thứ nhất
- C. Xương sườn thứ hai
- D. Xương sườn thứ ba
- E. Xương đòn

2. Tất cả các mô tả sau đây về các xương sườn là đúng TRỪ

- A. Các ĐM, các TM và các TK gian sườn đi trong các rãnh sườn
- B. Các củ sườn tiếp khớp với các mỏm gai của các đốt sống
- C. Các sụn sườn gắn 10 cặp xương sườn trên với xương ức
- D. 7 đôi xương sườn trên được gọi là các xương sườn thật
- E. 2 đôi xương sườn dưới được gọi là các xương sườn cụt

3. Tất cả các mô tả sau về các ĐM gian sườn là đúng TRỪ

- A. Sáu cặp ĐM gian sườn trước trên cùng tách ra từ ĐM ngực trong
- B. Tất cả các ĐM gian sườn sau tách ra trực tiếp từ ĐM chủ ngực
- C. Hai ĐM gian sườn sau trên cùng là nhánh của ĐM gian sườn trên của thân sườn-cổ
- D. ĐM cơ-hoành tách ra các ĐM gian sườn trước cho các khoang gian sườn từ thứ 7 tới thứ 9
- E. Các ĐM gian sườn nằm trong rãnh sườn, giữa TM ở trên và TK ở dưới

6.2. Tim và tuần hoàn thai

4. Trên bề mặt thành ngực, đỉnh tim nằm ở

- A. Ngang mức góc ức
- B. Ngang mức khoang gian sườn thứ tư bên trái
- C. Ngang mức khoang gian sườn thứ năm bên trái
- D. Ngang mức khoang gian sườn thứ năm bên phải
- E. Ở ngang mức mỏm mũi kiếm xương ức

5. Phần lớn nhất của mặt ức-sườn của tim nhìn thấy được trên một phim chụp ngực trước-sau được tạo nên bởi

- A. Tâm nhĩ trái
- B. Tâm nhĩ phải
- C. Tâm thất trái
- D. Tâm thất phải
- E. Đáy tim

6. Mạch nào trong các mạch bào thai sau đây trở thành dây chằng tròn của gan sau khi sinh?

- A. Ống TM
- B. Ống ĐM
- C. ĐM rốn

D. TM rốn E. TM cạnh rốn

7. Nhóm tình trạng nào sau đây mô tả các vị trí lần lượt của van ĐM phổi, van ĐM chủ và hai van nhĩ thất trong lúc tâm thất bóp?

A. Mở, mở, đóng B. Đóng, đóng, mở C. Đóng, mở, đóng

D. Mở, đóng, mở E. Mở, đóng, đóng

8. Cấu trúc nào trong các cấu trúc sau đây nằm ở tâm thất phải?

A. Hồ bầu dục B. Bè vách bờ C. Các cơ lược

D. Nút xoang-nhĩ E. Lỗ của các tĩnh mạch phổi

9. Giảm mạnh dòng máu chảy trong các ĐM vành có nhiều khả năng là do sự bít tắc mạch của một mảng xơ vữa nằm trong

A. Thân ĐM phổi B. ĐM chủ lên C. Xoang vành

D. ĐM chủ xuống E. Cung ĐM chủ

10. Phần nào của hệ cơ tim hay bị hoại tử nếu một cục máu làm tắc nhánh mũ của ĐM vành trái?

A. Phần trước của tâm thất trái B. Vùng gian thất trước

C. Vùng gian thất sau D. Phần sau của tâm thất trái

E. Phần trước của tâm thất phải

11. Một máy phát nhịp tim nhân tạo được cấy cho một bệnh nhân 55 tuổi. Mô nào trong các mô dẫn truyền sau đây không còn hoạt động tốt?

A. Bó nhĩ-thất B. Nút nhĩ-thất C. Nút xoang-nhĩ

D. Mạng lưới sợi dưới nội tâm mạc E. Các trụ của bó nhĩ-thất

12. Mô tả nào trong các mô tả sau về các TM tim đúng?

A. TM tim lớn đi kèm ĐM gian thất sau

B. TM tim giữa đi kèm ĐM gian thất trước

C. TM tim trước tận cùng ở tâm nhĩ phải

D. TM tim nhỏ đi kèm theo nhánh mũ của ĐM vành trái

E. Các TM chéo của tâm nhĩ trái tận cùng ở tâm nhĩ trái

13. Bác sĩ cần đặt ống nghe ở đâu để nghe được tiếng của van hai lá?

A. Trên đầu trong của khoang gian sườn thứ hai bên trái

B. Trên đầu trong của khoang gian sườn thứ hai bên phải

C. Ở khoang gian sườn bốn bên trái trên đường giữa đòn

D. Ở khoang gian sườn năm bên trái trên đường giữa đòn

E. Trên nửa phải của đầu dưới thân xương ức

14. Giảm mạnh tuần hoàn máu trong ĐM mà chạy dọc TM tim lớn trong rãnh gian thất trước là do tắc

- A. Nhánh mũ của ĐM vành trái
- B. Nhánh bờ của ĐM vành phải
- C. ĐM vành trái
- D. ĐM vành phải
- E. Nhánh bờ của ĐM vành trái

15. Tâm thất phải chứa tất cả các cấu trúc sau đây TRỪ

- A. Các cơ nhú
- B. Các thừng gân
- C. Bè vách bờ
- D. Các cơ lược
- E. Các bè cơ tim

16. Tất cả các mô tả sau đây về tim và các cấu trúc có liên quan với nó là đúng TRỪ

- A. Nó nằm ở trung thất giữa
- B. Đầu trên của tâm thất phải được gọi là nón động mạch
- C. Rãnh vành nằm giữa các tâm nhĩ và các tâm thất
- D. Tuần hoàn máu trong các động mạch vành đạt tối đa trong lúc tâm thất giãn và tối thiểu trong lúc tâm thất bóp
- E. Các ĐM vành là những nhánh của cung ĐM chủ

17. Tất cả những cấu trúc sau đây tạo nên bờ trái của bóng tim-mạch trên phim chụp ngực trước-sau TRỪ

- A. Cung ĐM chủ
- B. Thân ĐM phổi
- C. Tâm nhĩ trái
- D. Tiểu nhĩ trái
- E. Tâm thất trái

18. Tất cả các mô tả sau đây về tuần hoàn thai là đúng TRỪ

- A. Tâm nhĩ phải tiếp nhận máu giàu oxy từ bánh rau
- B. Áp lực tâm nhĩ phải cao hơn áp lực tâm nhĩ trái
- C. Máu từ ĐM phổi chảy vào ĐM chủ qua ống ĐM
- D. Lỗ bầu dục cho máu đi từ tâm nhĩ trái sang tâm nhĩ phải
- E. Ống TM cho phép máu giàu oxy từ TM rốn đi thẳng về TM chủ dưới mà không phải qua gan

19. Tất cả những mô tả sau đây về những cấu trúc tham gia vào tuần hoàn thai là đúng TRỪ

- A. Ống TM cho phép máu TM rốn tới được TM chủ dưới mà không buộc phải qua gan
- B. ĐM rốn mang máu tới bánh rau để lấy oxy
- C. Ống ĐM đóng kín về chức năng ngay sau khi sinh
- D. TM rốn mang máu giàu oxy từ bánh rau tới thai
- E. TM rốn tắc sau khi sinh để trở thành dây chằng TM

20. Tất cả những mô tả sau đây về ống ĐM là đúng TRỪ

- A. Nó đóng kín về mặt giải phẫu nhiều tuần sau khi sinh
- B. Nó vận chuyển máu nghèo oxy ở thời kì trước sinh
- C. Nó bắt nguồn từ cung ĐM chủ thứ sáu
- D. Nó nối TM phổi trái với ĐM chủ
- E. Nó giúp cho máu từ thân ĐM phổi đi thẳng đến ĐM chủ mà không phải qua tuần hoàn phổi

21. Tất cả những tình trạng sau là những thay đổi bình thường xảy ra trong tuần hoàn sau khi sinh TRỪ

- A. Tăng tuần hoàn máu qua hai phổi
- B. Ống ĐM đóng lại
- C. Tăng áp lực tâm nhĩ trái
- D. Đóng lỗ bầu dục
- E. Đóng TM rốn phải

22. Tất cả các tình trạng sau khiến cho tâm thất phải phải làm việc nhiều (dẫn tới phì đại) TRỪ

- A. ĐM phổi hẹp
- B. Lỗ nhĩ-thất trái nhỏ bất thường
- C. Các van ĐM phổi đóng không kín
- D. Một lỗ nhĩ-thất phải rộng khác thường (hở)
- E. Hẹp ĐM chủ

23. Chứng huyết khối (sự hình thành khối máu đông) trong xoang vành có thể gây giãn tất cả các TM sau TRỪ

- A. TM tim lớn
- B. TM tim giữa
- C. TM tim trước
- D. TM tim nhỏ
- E. TM chéch của tâm nhĩ trái

Các câu hỏi 24-28

Hãy kết nối mỗi mô tả dưới đây (24-28) với cấu trúc thích hợp của tim

- A. Tâm thất phải
- B. Tâm thất trái
- C. Lỗ nhĩ-thất phải
- D. Vách gian thất
- E. Mặt phải vách gian nhĩ

24. Nó là một vách ngăn gồm phần màng và phần cơ

25. Nơi có một hố hình bầu dục

26. Là một buồng tim hình tháp có ba mặt trước, sau và trong

27. Là một cấu trúc nằm ở nền tâm thất phải

28. Là buồng tim có thành dày nhất

Các câu hỏi 29-33

C. Thùy dưới phổi phải D. Thùy trên phổi trái

E. Thùy dưới phổi trái

45. Các phân thùy phế quản-phổi nào sau đây được dẫn khí bởi phế quản giữa phổi phải?

A. Giữa và bên

B. Trước và sau

C. Đáy trước và đáy giữa

D. Đáy trước và đáy sau

E. Đáy bên và đáy sau

46. Tất cả các mô tả sau về hệ hô hấp là đúng TRỪ

A. Phổi trái có một lưới

B. Các vòng sụn có mặt ở các phế quản chính

C. Phổi trái có thể tích nhỏ hơn phổi phải

D. Phế quản chính chia thành các phế quản thùy tại cửa khí quản

E. Phổi phải thường nhận được một ĐM phế quản

47. Tất cả các mô tả sau về phổi phải là đúng TRỪ

A. Nó có 10 phân thùy phế quản phổi

B. Nó thường nhận một ĐM phế quản

C. Nó có ba phế quản thùy

D. Thùy trên của nó có phần hình lưới gọi là *lưới*

E. Nó có dung tích hơi lớn hơn phổi trái

48. Tất cả những mô tả sau đây về phế quản chính phải đều đúng TRỪ

A. Nó có đường kính lớn hơn phế quản chính trái

B. Các dị vật dễ đi vào nó hơn là vào phế quản chính trái

C. Nó tách ra ba phế quản thùy

D. Nó dài hơn phế quản chính trái

E. Nó chạy dưới cung TM đơn

Các câu 49-53

Hãy kết nối mỗi mô tả dưới đây (49-53) với cấu trúc thích hợp của phổi

A. Bờ trước của phổi

B. Phế quản chính phải

C. Phế quản chính trái

D. Mặt trong của phổi

E. Bờ dưới của phổi

49. Có đoạn cong lách vào ngách sườn-hoành màng phổi

50. Là gianh giới giữa mặt sườn và mặt trong (mặt trung thất)